UC-NRLF
B 3 252 766

Digitized by Google
Original from UNIVERSITY OF CALIFORNIA

Generated on 2019-10-24 15:38 GMT / http://hdl.handle.net/2027/uc1.b3252766
Public Domain in the United States, Google-digitized / http://www.hathitrust.org/access_use#pd-us-google

Digitized by Google
Original from UNIVERSITY OF CALIFORNIA
Generated on 2019-10-24 15:38 GMT / http://hdl.handle.net/2027/uc1.b3252766
Public Domain in the United States, Google-digitized / http://www.hathitrust.org/access_use#pd-us-google



Digitized by Google
Original from UNIVERSITY OF CALIFORNIA
Generated on 2019-10-24 15:38 GMT / http://hdl.handle.net/2027/uc1.b3252766
Public Domain in the United States, Google-digitized / http://www.hathitrust.org/access_use#pd-us-google

Generated on 2019-10-24 15:38 GMT / http://hdl.handle.net/2027/uc1.b3252766
Public Domain in the United States, Google-digitized / http://www.hathitrust.org/access_use#pd-us-google

Digitized by Google

Original from
UNIVERSITY OF CALIFORNIA

Generated on 2019-10-24 15:38 GMT / http://hdl.handle.net/2027/uc1.b3252766
Public Domain in the United States, Google-digitized / http://www.hathitrust.org/access_use#pd-us-google

Digitized by Google

Original from
UNIVERSITY OF CALIFORNIA

Generated on 2019-10-24 15:38 GMT / http://hdl.handle.net/2027/uc1.b3252766
Public Domain in the United States, Google-digitized / http://www.hathitrust.org/access_use#pd-us-google

Digitized by Google

Original from
UNIVERSITY OF CALIFORNIA

Monatsschrift

für

Ohrenheilkunde

und

Laryngo-Rhinologie.

Organ der Österreichischen otologischen Gesellschaft, der Wiener laryngo-rhinologischen Gesellschaft und der Münchener laryngo-otologischen Gesellschaft.

Mitbegründet von

GRUBER, RÜDINGER, VOLTOLINI, WEBER-LIEL, L. v. SCHRÖTTER, E. ZUCKERKANDL.

Unter Mitwirkung von

Prof. Dr. G. ALEXANDER (Wien), Prof. Dr. F. ALT (Wien), Prof. Dr. R. BÁRÁNY (Upsala), Priv.-Doz. Dr. O. BECK (Wien), Prof. Dr. A. BING (Wien), Priv.-Doz. Dr. G. BONDY (Wien), Prof. Dr. G. BRÜHL (Berlin), Prof. Dr. H. BURGER (Amsterdam), Prof. D. DEMETRIADES (Athen), Prof. Dr. J. FEIN (Wien), Priv.-Doz. Dr. H. FREY (Wien), Priv.-Doz. Dr. E. FRÖSCHELS (Wien), Dr. V. FRÜHWALD (Wien), Dr. S. GATSCHER (Wien), Priv.-Doz. Dr. E. GLAS (Wien), Prof. Dr. B. GOMPERZ (Wien), Prof. Dr. M. GROSSMANN (Wien), Prof. Dr. M. HAJEK (Wien), Prof. Dr. V. HAMMERSCHLAG (Wien), Dr. HEINZE (Leipzig), Prof. Dr. HEYMANN (Berlin), Prof. Dr. R. HOFFMANN (Dresden), Prof. Dr. HOPMANN (Köln), Prof. Dr. O. KAHLER (Freiburg i. Br.), Priv.-Doz. Dr. J. KATZENSTEIN (Berlin), Dr. KELLER (Köln), Hofrat Dr. KIRCHNER (Würzburg), Priv.-Doz. Dr. K. KOFLER (Wien), Prof. Dr. H. KOSCHIER (Wien), Prof. Dr. LICHTENBERG (Budapest), Dr. LUBLINSKI (Berlin), Dr. L. MAHLER (Kopenhagen), Prof. Dr. H. NEUMANN (Wien), Prof. Dr. H. NEUMAYER (München), Prof. Dr. ONODI (Budapest), Dr. Max RAUCH (Wien), Prof. Dr. L. RÉTHI (Wien), Dr. Ed. RIMINI (Triest), Prof. Dr. W. ROTH (Wien), Priv.-Doz. Dr. E. RUTTIN (Wien), Prof. Dr. J. SAFRANEK (Budapest), Dr. F. SCHLEMMER (Wien), Prof. Dr. A. SCHÖNEMANN (Bern), Dr. H. v. SCHRÖTTER (Wien), Dr. A. SIKKEL (Haag), Dr. SPIRA (Krakau), Dr. H. STERN (Wien), Prof. Dr. STRÜHING (Greifswald), Dr. M. SUGAR (Budapest), Prof. Dr. A. THOST (Hamburg), Dr. WEIL (Stuttgart), Dr. M. WEIL (Wien), Dr. ZIEM (Danzig)

herausgegeben von

O. CHIARI
Wien,

A. JURASZ
Lemberg,

V. URBANTSCHITSCH
Wien.

Redakteure:

für Laryngo-Rhinologie:

Priv.-Doz. Dr. Hermann Marschik
Wien.

Priv.-Doz. Dr. Karl Kofler i. V. (Wien).

für Ohrenheilkunde:

Priv.-Doz. Dr. Ernst Urbantschitsch
Wien.

52. Jahrgang. 1/2. Heft.
(Januar-Februar.)

URBAN & SCHWARZENBERG

BERLIN
N., FRIEDRICHSTRASSE 105b

WIEN
I., MAXIMILIANSTRASSE 4

1918.

Monatlich erscheint 1 Heft.

Preis halbjährlich 20 M = 24 K. Ein einzelnes Heft kostet **4 M 50 Pf = 5 K 40 h.**

Digitized by Google
Original from UNIVERSITY OF CALIFORNIA
Generated on 2019-10-24 15:38 GMT / http://hdl.handle.net/2027/uc1.b3252766
Public Domain in the United States, Google-digitized / http://www.hathitrust.org/access_use#pd-us-google

*Originalbeiträge, Referate, Separatabdrücke und Rezensionsexemplare etc. otologischen Inhaltes bitten wir an Doz. Dr. **Ernst Urbantschitsch**, Wien, I., Schottenring 24, und solche rhino-laryngologischen Inhaltes an Priv.-Doz. Dr. **Karl Kofler**, Wien, IX., Lazarettgasse 14, einsenden zu wollen. Das Honorar für Originalien und Referate beträgt K 48.— für den Bogen zu 16 Seiten. Sonderabdrücke von Originalien werden zum Selbstkostenpreise berechnet. Für Bücherbesprechungen geht das betreffende Buch als Honorar in den Besitz des Besprechers über. Redaktion und Verlag.*

Inhaltsverzeichnis.

Otologischer Teil.

Original-Artikel.

Seite

Dr. A. Blumenthal, Berlin, zur Zeit Stabs- und Regimentsarzt bei einem Landwehr-Inf.-Reg.: Über Schallokalisation bei Normalhörigen und Schwerhörigen . . . 1

Dr. Franz Fremel-Wien: Versuch eines neuen Hörmeßapparates. (Mit 1 Figur) . 31

Vereinsberichte.

Österr. Otologische Gesellschaft. Sitzung vom 29. Oktober, 26. November und 17. Dezember 1917 . . . . . 37—69

Bücherbesprechungen.

Dr. Nobuo Satoh: Der histologische Bau der Vogelschnecke und ihre Schädigung durch akustische Reize und durch Detonation 69

Robert Bing: Kompendium der topischen Gehirn- und Rückenmarksdiagnostik. Kurzgefaßte Anleitung zur klinischen Lokalisation der Erkrankungen und Verletzungen der Nervenzentren 71

Referate.

I. Allgemeines 72

II. Äußeres Ohr und Mittelohr 74

III. Labyrinth und Hörnerv 76

IV. Otochirurgie 81

Laryngo-Rhinologischer Teil.

Original-Artikel.

Prof. Dr. A. Onodi-Budapest: Ergebnisse der Abteilung für Hör-, Sprach-, Stimmstörungen und Tracheotomierte vom Kriegsschauplatze, mit einem rhino-laryngologischen Anhang. (Mit 23 Figuren) 85

Vereinsberichte.

Wiener Laryngo-rhinologische Gesellschaft. Sitzung vom 7. November 1917 . . . 102

Digitized by Google

Original from UNIVERSITY OF CALIFORNIA

Generated on 2019-10-24 15:38 GMT / http://hdl.handle.net/2027/uc1.b3252766
Public Domain in the United States, Google-digitized / http://www.hathitrust.org/access_use#pd-us-google

MONATSSCHRIFT FÜR OHRENHEILKUNDE
UND
LARYNGO-RHINOLOGIE.

52. Jahrg. 1918. 1. u. 2. Heft.

Nachdruck verboten.

Otologischer Teil.

Original-Artikel.

Über Schallokalisation bei Normalhörigen und Schwerhörigen.

Von Dr **A. Blumenthal**, Berlin, z. Z. Stabs- und Regimentsarzt bei einem Landw.-Inf.-R.

Bei einer größeren Anzahl von Schwerhörigenuntersuchungen, die ich Gelegenheit hatte vorzunehmen, interessierte mich im speziellen die Frage, wie sich Schwerhörige in bezug auf Schallokalisationsvermögen verhalten. Es liegen über dieses Thema meines Wissens nicht übermäßig viele Beobachtungen vor, wie überhaupt die Frage der Schallokalisation nur ganz im groben bearbeitet worden zu sein scheint. Man weiß, daß ein gutes Schallokalisationsvermögen in gewissem Grade vom binauralen Hören abhängig ist, ähnlich so, wie sich zum scharfen Abschätzen der Entfernungen für die Sehbilder das Sehen mit beiden Augen vernotwendigt. Nähere Angaben und Erhebungen über die Schallokalisation scheinen bisher wenig gemacht worden zu sein. Nachdem ich bei einer größeren Anzahl von Schwerhörigen festgestellt hatte, wie sie unter verschiedenen Hörbedingungen den Schall lokalisieren, habe ich die Resultate durch Untersuchungen von Normalhörigen zu ergänzen und das Wesen der Schallokalisation näher zu ergründen versucht. Es wurde hier insoferne noch eine Trennung vorgenommen, als ich das Schallokalisationsvermögen für Geräusche und für Töne besonders geprüft habe. Für die Untersuchung der Lokalisation für Geräuschkomplexe wurde die gewöhnliche Sprache benützt, die als Summe von kombinierten klangvollen und klanglosen Geräuschen aufgefaßt werden muß. Für die Untersuchung der Lokalisation für Töne wurde ein Musikinstrument benützt und nebenbei nur Musiker herangezogen, von denen man annehmen konnte, daß sie für Tonaufnahmen ein besonders geschultes Ohr haben. So teilen sich die folgenden Untersuchungen ein: I. in Untersuchungen der Schallokalisation für kombinierte Geräusche bei Schwerhörigen mit Mittelohr- oder Labyrinthveränderungen,

Digitized by Google
Original from UNIVERSITY OF CALIFORNIA
Generated on 2019-10-24 15:38 GMT / http://hdl.handle.net/2027/uc1.b3252766
Public Domain in the United States, Google-digitized / http://www.hathitrust.org/access_use#pd-us-google

II. in Untersuchungen der Schallokalisation für kombinierte Geräusche bei Normalhörigen, III. in Untersuchung der Schallokalisation für Töne bei Normalhörigen. Bei I. wurden die Untersuchungen in der Weise vorgenommen, daß den Schwerhörigen nach Feststellung des Trommelfellbefundes und des Grades ihrer Hörfähigkeit aus angemessener, ihrer Hörweite entsprechender Entfernung ein zusammenhängender Satz vorgesprochen wurde, nachdem ihnen die Augen verbunden waren. Dabei waren zuerst beide Ohren offen, dann das bessere verschlossen. Der Untersuchte mußte jedesmal zeigen, wo der Sprecher gestanden war. Dieser Gang der Untersuchungen gab mir nebenbei einen klaren Überblick dafür, in welcher Entfernung schwerhörige Leute bei bestimmten Graden von Schwerhörigkeit für Flüsterworte Konversationssprache verstehen. Wir sind im allgemeinen gewöhnt, den Grad der Hörfähigkeit eines Menschen nach seiner Hörfähigkeit für Flüsterworte zu bestimmen, allenfalls nach der Hörfähigkeit für ein einzelnes in Konversationssprache vorgesprochenes Wort. Diese Art der Bestimmung scheint mir einseitig und praktisch nicht völlig ausreichend zu sein. Denn die Hörfähigkeit, welche im praktischen Leben in erster Linie in Betracht kommt, ist die für die Konversationssprache, und dieser Grad der Hörfähigkeit wird dadurch festgestellt, daß man bestimmt, in welcher Entfernung der zu Untersuchende einen mit gewöhnlicher Stärke vorgesprochenen Satz versteht, nicht aber ein einzelnes Wort. Es kommt häufig genug vor, daß jemand bei einer gewissen Entfernung ein einzelnes Wort oder eine einzelne Silbe versteht, aber nicht imstande ist, einen zusammenhängenden Satz zu verstehen. Die so gefundene Entfernung darf dann nicht als diejenige Entfernung angesehen werden, in welcher der Betreffende Konversationssprache versteht. Diese Art der Hörprüfung sollte niemals unterlassen werden, wenn es sich darum handelt, sich ein Urteil über das Gehör eines Menschen zu verschaffen. Gibt doch auch die Prüfung des Gehörs für Stimmgabelschwingungen keinen gleichmäßigen Maßstab ab. Denn es ist ja bekannt genug, daß in dem einen Falle, wenn es sich um eine nervöse Schwerhörigkeit handelt, das Gehör für gewisse Stimmgabelschwingungen ganz beträchtlich herabgesetzt ist, in dem anderen Falle bei einer Schalleitungsschwerhörigkeit bedeutend weniger, und doch ist das Gehör für geflüsterte Worte und Konversationssprache in beiden Fällen das gleiche. Ich habe bei den Untersuchungen der Schwerhörigen, bei denen jedesmal der Grad der Schwerhörigkeit und der Charakter der Schwerhörigkeit festgestellt wurde, auch mein Augenmerk darauf gerichtet, festzustellen, ob zwischen nervöser Schwerhörigkeit und Leitungsschwerhörigkeit mit gleichem Grade der Hörfähigkeit für geflüstertes Wort ein Unterschied bestand in der Hörfähigkeit für Konversationssprache, aber keinen Unterschied gefunden. Gaben nun die Untersuchungen der Schwerhörigen

Digitized by Google
Original from UNIVERSITY OF CALIFORNIA
Generated on 2019-10-24 15:38 GMT / http://hdl.handle.net/2027/uc1.b3252766
Public Domain in the United States, Google-digitized / http://www.hathitrust.org/access_use#pd-us-google

infolge der durch die Schwerhörigkeit beschränkten Methoden nur ein allgemeines Bild über die Schallokalisationsfähigkeit, so kam es mir in Punkt II und III bei Normalhörigen auf schärfere Einzelheiten an. Die Untersuchungen wurden in II in der Weise angestellt, daß der Betreffende nach Feststellung seines Trommelfellbefundes und seiner normalen Hörfähigkeit mit verbundenen Augen in den Mittelpunkt eines Halbkreises gestellt wurde, dessen Radius 2 *m* betrug. Parallel diesem Halbkreis lief ein zweiter mit 4 *m* Radius, parallel diesem ein dritter mit 8 *m* Radius. In einem Punkte der Halbkreise, zuerst dem mit 2 *m*, dann mit 4 *m*, dann mit 8 *m* Radius stand der Sprecher und sprach mit Konversationssprache einen zusammenhängenden Satz. Der zu Untersuchende mußte dann mit ausgestrecktem Arme wie ein Wegweiser die Richtung angeben, aus der er den Schall vernommen hatte. Waren die Fehler, die er dabei machte, unter 30°, so wurde der Fehler als leicht bezeichnet, war der Fehler unter 90°, aber über 30°, so wurde er als mittel, war er noch stärker, wurde er als schwer bezeichnet. Nach diesen Untersuchungen wurde folgende Serie von Prüfungen angestellt. Dem zu Untersuchenden wurde von einem Dritten bei verschlossenen Augen ein Ohr fest zugehalten. Der Sprecher trat dann auf die Seite des verschlossenen Ohres und las einen Satz, erst in 2 *m*, dann in 4 *m*, dann in 8 *m* Entfernung. Wieder mußte der zu Untersuchende mit ausgestrecktem Arme die Richtung angeben und wurde der Fehler nach den genannten Gesichtspunkten als leicht, mittel oder schwer bezeichnet. Dieser II. Serie von Untersuchungen folgte eine III., bei welcher dem zu Untersuchenden beide Ohren zugehalten wurden und der Sprecher wieder aus einer Entfernung von 2 *m*, 4 *m*, 8 *m* vorlas. Es kam begreiflicherweise bei diesen Lokalisationsprüfungen nicht mehr darauf an, daß der zu Untersuchende alles verstand. Auch konnte er bei verschlossenen Ohren und 8 *m* Entfernung nicht mehr gewöhnliche Konversationssprache, sondern nur laute oder sehr laute Sprache verstehen, sondern es kam nur darauf an, daß er Silben oder Laute hörte und angab, aus welcher Richtung dieselben kamen. Gleichzeitig benützte ich allerdings die Gelegenheit, festzustellen, in welcher Entfernung Leute mit normalem Mittel- und Innenohr geflüsterte Worte hören, wenn man ihnen beide Ohren zuhält, und in welcher Entfernung sie unter denselben Verhältnissen Konversationssprache, d. h. einen zusammenhängenden Satz verstehen. Es konnte dann auf Grund dieser Werte ein Durchschnittswert aufgestellt werden und es konnte diese künstlich gemachte Leitungsschwerhörigkeit mit derjenigen krankhaft bedingten Leitungs- oder Labyrinthschwerhörigkeit verglichen werden, welche denselben Grad der Schwerhörigkeit für geflüstertes Wort darbot wie sie, besonders was die beiderseitige Hörfähigkeit für Konversationssprache anbelangte.

Digitized by Google
Original from UNIVERSITY OF CALIFORNIA
Generated on 2019-10-24 15:38 GMT / http://hdl.handle.net/2027/uc1.b3252766
Public Domain in the United States, Google-digitized / http://www.hathitrust.org/access_use#pd-us-google

Im folgenden sollen zunächst die Untersuchungen der Schwerhörigen einzeln aufgeführt werden.[1])

*1. Fall: H P., 39 J. Rechts Hammergriff mit narbig vermindertem Trommelfell auf der Promontorialwand festgewachsen, links große, trockene, zentrale Perforation. Weber: Mitte. Rinne: Beiderseits negativ, Knochenleitung dabei verkürzt, aber lange nicht so sehr wie Luftleitung. Es sei dazu bemerkt, daß zur Untersuchung der Knochen- und Luftleitung, da weitere Stimmgabeln nicht zur Verfügung standen, die Stimmgabel a_1 (435 Schwingungen) benützt wurde, die sich sowohl für Knochenleitung wie für Luftleitung sehr gut eignet.

Hörfähigkeit: Fl.-Spr. rechts ad concham zweifelhaft, links ad concham. Konv.-Spr. rechts ad concham, links 0,2 *m*. Bei zugehaltenem besseren Ohre ist die Schallokalisation fehlerhaft, bei offenem besseren Ohre ziemlich richtig.

Resümee: Schwerhörigkeit beiderseits, gemischt aus Leitungs- und Labyrinthschwerhörigkeit, Hörfähigkeit für Fl.-Spr rechts ad c., zweifelhaft, links ad c., für Konv.-Spr. rechts ad c., links 0,2 *m*, Schallokalisation bei verschlossenem besseren Ohre falsch, sonst richtig.

*2. Fall: C. C., 37 J. Trommelfell beiderseits normal. Fl.-Spr rechts ad c., links 4 *m*; Konv.-Spr rechts 0,5 *m*. Weber: Links. Rinne: Beiderseits positiv. Knochenleitung und Luftleitung für Stimmgabel ist rechts sehr stark herabgesetzt. Schallokalisation ist bei verschlossenem besseren (linken!) Ohre fehlerhaft, bei offenem linken Ohre richtig.

Resümee: Einseitige nervöse Schwerhörigkeit, bei welcher Flüsterwort im schlechteren Ohre ad c., Konv.-Spr. in $^1/_2$ *m* daselbst, Flüsterwort im anderen Ohre auf 0,5 *m* verstanden wird und die Schallokalisation bei verschlossenem besseren Ohre deutliche Fehler zeigt.

**3. Fall: R. H., 45 J. Trommelfell beiderseits normal. Fl.-Spr. rechts 0,2 *m*, links 0,2 *m*. Weber: Mitte. Rinne: Beiderseits positiv. Knochenleitung sehr stark, Luftleitung weniger herabgesetzt. Konv.-Spr. wird in 0,5 *m* Entfernung verstanden. Schallokalisation bei beiderseits offenem Ohre fehlerhaft.

Resümee: Nervöse Schwerhörigkeit, beiderseits gleich stark, bei welcher Fl.-Spr. in 0.2 *m*. Konv.-Spr in 0,5 *m* verstanden wird und die Schallokalisation bei beiderseits offenem Ohre falsch ist.

***4. Fall: H. J., 42 J. Trommelfell beiderseits normal. Fl.-Spr. rechts 0,3 *m*, links ad c. Konv.-Spr. rechts 1 *m*, links 0,75 *m*. Weber: Mitte, Rinne: Beiderseits positiv. Knochenleitung und Luftleitung für Stimmgabel beiderseits stark verkürzt Die Schallokalisation ist bei verschlossenem besseren Ohre gut, bei offenem besseren Ohre ebenfalls.

[1]) Das Zeichen * bedeutet: Lokalisiert falsch bei verschlossenem besseren Ohre, aber richtig bei offenem besseren Ohre, resp. falsch bei einseitigem Hören, im Falle beide Ohren gleich gut hören.

Das Zeichen ** bedeutet: Lokalisiert falsch ebenso bei offen gehaltenem wie bei verschlossenem besseren Ohre, resp. falsch bei doppelseitigem Hören, im Falle beide Ohren gleich gut hören.

Das Zeichen *** bedeutet: Lokalisiert stets richtig.

Digitized by Google
Original from UNIVERSITY OF CALIFORNIA
Generated on 2019-10-24 15:38 GMT / http://hdl.handle.net/2027/uc1.b3252766
Public Domain in the United States, Google-digitized / http://www.hathitrust.org/access_use#pd-us-google

Resümee: Nervöse Schwerhörigkeit beiderseits mit Gehör für Fl.-Spr. rechts in 0,3 *m*, links ad c., für Konv.-Spr. rechts in 1 *m*, links in 0,75 *m*, ohne deutliche Störung der Schallokalisation.

**5. Fall: H. H., 43 J. Rechts hirsekorngroße, trockene, zentrale Perforation, links Trommelfell normal. Fl.-Spr. rechts und links ad c. zweifelhaft, Konv.-Spr ad c. Weber: Mitte. Rinne: Positiv. Knochenleitung und Luftleitung für Stimmgabel stark verkürzt. Schallokalisation bei offenen Ohren beiderseits fehlerhaft.

Resümee: Nervöse Schwerhörigkeit beiderseits mit: Gehör für laut geflüstertes Wort ad c. zweifelhaft, für Konv.-Spr. ad c. und fehlerhafter Schallokalisation bei beiderseits offenem Ohre.

**6. Fall: O. H, 43 J. Trommelfell beiderseits normal. Fl.-Spr. links ad c. zweifelhaft, rechts 1 *m*. Konv.-Spr. rechts 2 *m*, links 0,2 *m*. Weber: Rechts. Rinne: Beiderseits positiv. Knochenleitung links sehr stark, rechts stark verkürzt. Luftleitung rechts deutlich, links sehr stark herabgesetzt. Die Schallokalisation ist bei zugehaltenem besseren Ohre stark fehlerhaft, bei offenem besseren Ohre leicht fehlerhaft.

Resümee: Nervöse Schwerhörigkeit beiderseits mit Gehör für Fl.-Spr. rechts in 1 *m*, links ad c., Konv.-Spr. rechts in 2 *m*, links in 0,2 *m*, stark fehlerhafter Schallokalisation bei verschlossenem besseren Ohre, leicht fehlerhafter Schallokalisation bei beiderseits offenem Ohre.

*7. Fall: J. W., 33 J. Trommelfell beiderseits normal. Fl.-Spr. rechts 0,3, links 1 *m*, Konv.-Spr. links 2 *m*, rechts 0,3 *m* Weber: Rechts. Rinne: Beiderseits negativ. Knochenleitung beiderseits verlängert. Schallokalisation bei verschlossenem besseren Ohre fehlerhaft, bei offenem besseren Ohre richtig.

Resümee: Otosklerose beiderseits mit Gehör für Fl.-Spr. rechts in 0,3 *m*, links in 1 *m*, Gehör für Konv.-Spr. rechts in 0,3 *m*, links in 2 *m* und fehlerhafter Schallokalisation bei verschlossenem besseren, richtiger Schallokalisation bei offenem besseren Ohre.

**8. Fall: K. B., 31 J. Trommelfell beiderseits normal. Fl.-Spr. rechts und links nicht gehört. Konv.-Spr. am Ohre sehr zweifelhaft. Weber: Mitte. Rinne: Positiv Schallokalisation bei beiderseits offenem Ohre fehlerhaft

Resümee: Hochgradige nervöse Schwerhörigkeit beiderseits, Gehör für Fl.-Spr. nicht mehr vorhanden, Konv.-Spr. am Ohre beiderseits kaum gehört, Schallokalisation bei beiderseits offenem Ohre fehlerhaft.

*9. Fall: G. H., 28 J Ohrbefund: Rechts radikal operierte trockene Höhle, links Trommelfell normal. Fl.-Spr. rechts 0,3 *m*, links 5 *m* Konv.-Spr. rechts 1 *m*. Weber: Mitte. Rinne: Rechts negativ, Schallokalisation bei verschlossenem linken Ohre fehlerhaft, bei offenem linken Ohre richtig.

Resümee: Leitungsschwerhörigkeit rechts mit Gehör für Fl.-Spr. in 0,3 *m*, für Konv.-Spr. in 1 *m*, fehlerhafter Schallokalisation bei verschlossenem besseren Ohre, richtiger Lokalisation bei offenem besseren Ohre

**10. Fall: A. P., 35 J. Trommelfell beiderseits normal. Fl.-Spr. rechts und links ad c. Konv.-Spr. 0,4 *m*. Weber: Mitte. Rinne: Positiv. Knochenleitung für Stimmgabel sehr stark verkürzt, Luftleitung stark verkürzt. Schallokalisation bei beiderseits offenem Ohre fehlerhaft.

Digitized by Google
Original from UNIVERSITY OF CALIFORNIA
Generated on 2019-10-24 15:38 GMT / http://hdl.handle.net/2027/uc1.b3252766
Public Domain in the United States, Google-digitized / http://www.hathitrust.org/access_use#pd-us-google

Resümee: Nervöse Schwerhörigkeit beiderseits mit Gehör für Fl.-Spr. ad c., für Konv.-Spr in 0,4 *m*, fehlerhafter Schallokalisation bei beiderseits offenem Ohre.

***11. Fall:** J. S., 31 J. Trommelfell rechts normal, links große trockene Perforation hinter dem Hammergriff. Fl.-Spr. rechts normal, links ad c. Konv.-Spr. links 2 *m*. Weber: Mitte. Rinne: Rechts positiv, links negativ. Knochenleitung links deutlich verlängert. Schallokalisation bei verschlossenem besseren Ohre richtig

Resümee: Schalleitungsschwerhörigkeit links mit Gehör für Fl.-Spr. ad c., für Konv.-Spr in 2 *m* und fehlerloser Schallokalisation trotz Verschluß des normal hörenden rechten Ohres.

12. Fall: Trommelfell beiderseits eingezogen. Fl.-Spr. rechts 0,4 *m*, links ad c. zweifelhaft. Konv.-Spr. links 1 *m*, rechts 2 *m*. Weber: Mitte. Rinne: Beiderseits negativ. Knochenleitung beiderseits leicht verlängert, Luftleitung mäßig verkürzt. Schallokalisation bei verschlossenem besseren Ohre falsch, bei offenem besseren Ohre ebenfalls.

Resümee: Chronischer Mittelohrkatarrh beiderseits mit Gehör für Fl.-Spr. rechts in 0,4 *m*, links ad c. zweifelhaft, für Konv.-Spr. in 2 *m*, links in 1 *m*, fehlerhafter Schallokalisation bei verschlossenem besser hörenden Ohre, ebenso wie bei offen gehaltenem besseren Ohre.

*13. Fall: H. Z., 36 J. Trommelfell beiderseits normal. Fl.-Spr. rechts in 2 *m*, links ad c zweifelhaft. Konv.-Spr. links in 0,3 *m* Weber: Links. Rinne: Negativ, links Knochenleitung deutlich verlängert, Luftleitung stark herabgesetzt Schallokalisation bei verschlossenem besseren Ohre fehlerhaft, bei offen gehaltenem besseren Ohre richtig.

Resümee: Otosklerose beiderseits, links stark fortgeschritten mit Gehör für Fl.-Spr. rechts in 2 *m*, links ad c. zweifelhaft, für Konv.-Spr. links in 1,3 *m*. fehlerhafter Schallokalisation bei verschlossenem besser hörenden Ohre, richtiger Lokalisation bei offen gehaltenem besseren Ohre.

**14. Fall: N. S., 45 J. Trommelfell beiderseits normal. Fl.-Spr. rechts in 0,5 *m*, links in 0,4 *m*. Konv.-Spr. rechts in $2^1/_2$ *m*, links in 2 *m*. Weber: Mitte. Rinne: Positiv. Schallokalisation bei offenen Ohren beiderseits fehlerhaft.

Resümee: Nervöse Schwerhörigkeit mit Gehör für Fl.-Spr. rechts in 0,5 *m*, links in 0,4 *m*, für Konv.-Spr rechts in $2^1/_2$ *m*, links in 2 *m*, fehlerhafter Schallokalisation bei beiderseits offenem Ohre.

**15. Fall: W. N., 45 J. Trommelfell beiderseits normal. Gehör für lautes Flüstern rechts ad c., links laute Sprache ad c zweifelhaft. Konv.-Spr. rechts 0.2 *m*. Weber: Mitte. Rinne: Rechts positiv, links negativ (Luftleitung außerordentlich herabgesetzt, Knochenleitung von rechts gehört). Schallokalisation bei offenem besseren Ohre leicht fehlerhaft.

Resümee: Nervöse Schwerhörigkeit beiderseits mit Gehör für lautes Flüstern rechts ad c, links für laute Sprache zweifelhaft, für Konv.-Spr. rechts in 0,2 *m*, fehlerhafter Schallokalisation bei offenem besser hörenden Ohre.

*16. Fall: Z B., 33 J. Trommelfell beiderseits normal Gehör rechts: Laute Sprache wird nicht gehört, links lautes Flüstern zweifelhaft, Konv.-Spr. in 0,3 *m*. Weber: Links. Rinne: Beiderseits positiv. Schallokalisation bei offenem Ohre beiderseits richtig, sonst fehlerhaft.

Digitized by Google
Original from UNIVERSITY OF CALIFORNIA
Generated on 2019-10-24 15:38 GMT / http://hdl.handle.net/2027/uc1.b3252766
Public Domain in the United States, Google-digitized / http://www.hathitrust.org/access_use#pd-us-google

Resümee: Hochgradige nervöse Schwerhörigkeit beiderseits mit erloschenem Gehör rechts, links mit Gehör für lautes Flüstern zweifelhaft, für Konversation in 0,3 *m*, richtiger Schallokalisation bei beiderseits offenem Ohre, fehlerhafter Lokalisation bei verschlossenem besseren Ohre.

**17. Fall: K. K., 27 J. Im Trommelfell beiderseits große trockene zentrale Perforation. Gehör rechts: Laute Sprache nicht gehört, links Fl.-Spr ad c. Konv.-Spr. links in 0,2 *m*. Weber: Mitte. Rinne: Beiderseits positiv. Schallokalisation bei beiderseits offenem Ohre falsch.

Resümee: Hochgradige nervöse Schwerhörigkeit beiderseits mit alten Trommelfellresiduen, Gehör rechts erloschen, links Fl.-Spr. ad c., Konv.-Spr in 0,2 *m*, fehlerhafter Schallokalisation bei beiderseits offen gehaltenem Ohre.

***18. Fall: H R., 33 J. Trommelfell beiderseits normal. Fl.-Spr rechts 5 *m*, links Fl.-Spr. ad c., Konv.-Spr. links 0,2 *m*. Weber: Rechts Rinne: Positiv. Schallokalisation bei verschlossenem besseren Ohre richtig.

Resümee: Nervöse Schwerhörigkeit links mit Gehör für Fl.-Spr. ad c., für Konv.-Spr. in 0,2 *m*, richtiger Schallokalisation auch bei verschlossenem besseren Ohre.

*19. Fall: J. H., 26 J. Trommelfell links stark eingezogen, rechts Atresie des Gehörganges Gehör rechts: Laute Sprache wird nicht gehört, links: Fl.-Spr. ad c., Konv.-Spr links 0,2 *m*. Weber: Mitte. Rinne: Positiv. Schallokalisation bei offen gehaltenem besseren Ohre richtig, bei verschlossenem besseren Ohre fehlerhaft.

Resümee: Hochgradige nervöse Schwerhörigkeit beiderseits mit aufgehobenem Gehör rechts, Gehör links für Fl.-Spr. ad c. und Konv.-Spr. in 0,2 *m*, richtiger Schallokalisation bei offenem besseren Ohre, fehlerhafter bei verschlossenem besseren Ohre.

**20. Fall: R. D., 44 J. Trommelfell beiderseits normal Fl.-Spr. rechts 0,2 *m*, links 0,6 *m* Konv.-Spr. rechts 0,4 *m*, links 1 *m*. Rinne: Beiderseits positiv. Weber: Links. Schallokalisation bei verschlossenem besseren Ohre deutlich fehlerhaft, bei offenem besseren Ohre leicht fehlerhaft

Resümee: Nervöse Schwerhörigkeit beiderseits mit Herabsetzung des Gehörs für Fl.-Spr. rechts bis auf 0,2 *m*, links bis auf 0,6 *m*, für Konv.-Spr. rechts bis auf 0,4 *m*, links bis auf 1 *m*, deutlich fehlerhafter Schallokalisation bei verschlossenem besseren, leicht fehlerhafter Schallokalisation bei offenem besseren Ohre.

***21. Fall: W. K., 39 J. Trommelfell rechts normal, links große zentrale Perforation, geringe Eiterung. Fl.-Spr. rechts 5 *m*, links ad c., Konv.-Spr. links 0,3 *m*. Weber: Rechts. Rinne: Links negativ Luftleitung links stark herabgesetzt. Schallokalisation bei verschlossenem besseren Ohre richtig

Resümee: Schalleitungsschwerhörigkeit links mit Herabsetzung des Gehörs für Fl.-Spr. bis ad c., für Konv.-Spr auf 0,3 *m*, fehlerloser Schallokalisation auch bei verschlossenem besseren Ohre.

***22. Fall: T. B, 31 J. Trommelfell links z. T. narbig festgewachsen, hinten perforiert, rechts narbig festgewachsen mit zentraler Perforation. Fl.-Spr. rechts ad c. zweifelhaft, links ad c., Konv.-Spr. rechts ad c., links 0,4 *m*. Weber: Links. Rinne: Positiv. Schallokalisation auch bei verschlossenem besseren Ohre richtig

Digitized by Google
Original from UNIVERSITY OF CALIFORNIA
Generated on 2019-10-24 15:38 GMT / http://hdl.handle.net/2027/uc1.b3252766
Public Domain in the United States, Google-digitized / http://www.hathitrust.org/access_use#pd-us-google

Resümee: Nervöse Schwerhörigkeit beiderseits bei Trommelfellresiduen mit Herabsetzung des Gehörs für Fl.-Spr. rechts bis ad c zweifelhaft, links bis ad c., für Konv.-Spr. rechts bis ad c., links bis auf 0,4 *m* und fehlerloser Schallokalisation auch bei verschlossenem besseren Ohre.

***23. Fall**: K. R, 44 J. Trommelfell rechts normal, links trockene zentrale Perforation. Fl.-Spr. rechts 0,2 *m*, links laute Sprache aufgehoben, Konv.-Spr. rechts 0,4 *m* Weber: Mitte Rinne: Rechts positiv. Schallokalisation bei offen gehaltenem besseren Ohre fehlerhaft

Resümee: Nervöse Schwerhörigkeit beiderseits mit aufgehobenem Gehör links, Gehör rechts für Fl.-Spr. in 0,2 *m*, für Konv.-Spr. in 0,4 *m* und fehlerhafter Schallokalisation bei offen gehaltenem besseren Ohre.

***24. Fall**: Trommelfell rechts festgewachsen, links narbig verändert, eingezogen. Fl.-Spr. links 3½ *m*, rechts Gehör für laute Sprache aufgehoben. Weber: Links. Rinne: Links positiv. Schallokalisation bei offen gehaltenem besseren Ohre richtig, sonst fehlerhaft.

Resümee: Taubheit rechts, leichte nervöse Schwerhörigkeit links mit herabgesetztem Gehör für Fl.-Spr. bis auf 3½ *m*, fehlerloser Schallokalisation bei offen gehaltenem besseren Ohre, fehlerhafter Lokalisation bei verschlossenem besseren Ohre.

****25. Fall**: M. F., 37 J. Trommelfell beiderseits normal. Fl.-Spr. rechts und links ad c., Konv.-Spr 0,3 *m*. Weber: Mitte. Rinne: Positiv. Schallokalisation bei beiderseits offenem Ohre leicht fehlerhaft.

Resümee: Nervöse Schwerhörigkeit mit herabgesetztem Gehör für Fl.-Spr. bis ad c., für Konv.-Spr bis auf 0,3 *m*, mit leicht fehlerhafter Schallokalisation bei beiderseits offenem Ohre.

*****26. Fall**: Trommelfell beiderseits normal. Fl.-Spr. rechts 0.2 *m*, links 0.3 *m*. Konv.-Spr.: Rechts 0,5 *m*, links 0,75 *m*. Weber: Mitte. Rinne: Positiv. Schallokalisation bei zugehaltenem besseren Ohre richtig.

Resümee: Nervöse Schwerhörigkeit beiderseits mit herabgesetztem Gehör für Fl.-Spr bis auf 0,2 *m* rechts, bis auf 0,3 *m* links, für Konv-Spr. bis auf 0,5 *m* rechts, auf 0,75 *m* links und richtiger Schallokalisation bei verschlossenem besseren Ohre.

****27. Fall**: R. H., 42 J. Trommelfell beiderseits normal. Fl.-Spr. rechts 0,6 *m*, links ad c., Konv.-Spr. links 0,2 *m*, rechts 1½ *m*. Weber: Mitte. Rinne: Beiderseits positiv. Schallokalisation bei zugehaltenem besseren Ohre fehlerhaft, bei offen gehaltenem besseren Ohre ebenfalls.

Resümee: Nervöse Schwerhörigkeit beiderseits mit Herabsetzung des Gehörs für Fl.-Spr. rechts bis auf 0,6 *m*, links bis ad c., für Konv.-Spr. rechts bis auf 1½ *m*, links bis auf 0,2 *m*, fehlerhafter Schallokalisation bei offenem und bei verschlossenem besseren Ohre.

*****28. Fall**: P. W., 45 J. Trommelfell beiderseits normal. Gehör rechts: Lautes Wort 0,4 *m*, links Fl.-Spr. ad c., Konv.-Spr. rechts ad c. zweifelhaft, links 0,6 *m*. Weber: Mitte. Rinne: Positiv. Schallokalisation bei verschlossenem besseren Ohre richtig

Resümee: Nervöse Schwerhörigkeit beiderseits mit Herabsetzung des Gehörs rechts für lautes Wort bis auf 0,4 *m*, links für Fl.-Spr. bis ad c., für Konv.-Spr.

Digitized by Google
Original from UNIVERSITY OF CALIFORNIA
Generated on 2019-10-24 15:38 GMT / http://hdl.handle.net/2027/uc1.b3252766
Public Domain in the United States, Google-digitized / http://www.hathitrust.org/access_use#pd-us-google

rechts bis ad c. zweifelhaft, links bis auf 0,6 *m* und richtiger Schallokalisation auch bei verschlossenem besseren Ohre.

***29. Fall**: A. B., 39 J. Trommelfell rechts normal, links fast völlig epidermisierte Promontorialwand. Fl.-Spr. rechts 0,2 *m*, links lautes Wort 0,2 *m*. Konv.-Spr. rechts 0,4 *m*, links ad c. Weber: Mitte. Rinne: Positiv. Schallokalisation bei offenem und verschlossenem besseren Ohre richtig.

Resümee: Nervöse Schwerhörigkeit rechts mit Herabsetzung des Gehörs für Fl.-Spr bis auf 0,2 *m*, für Konv.-Spr. bis auf 0,4 *m*, links für lautes Wort bis auf 0.2 *m*, fehlerloser Schallokalisation bei offenem und verschlossenem besseren Ohre.

***30. Fall**: A. P., 32 J. Trommelfell beiderseits normal. Fl.-Spr rechts 4 *m*, links ad c., Konv.-Spr links 0,4 *m*. Weber: Mitte. Rinne: Positiv. Schallokalisation bei verschlossenem besseren Ohre leicht fehlerhaft, bei offen gehaltenem richtig.

Resümee: Nervöse Schwerhörigkeit links mit Herabsetzung des Gehörs für Fl.-Spr. bis ad c., für Konv.-Spr. bis auf 0,4 *m*, leicht fehlerhafter Schallokalisation bei verschlossenem besseren Ohre, richtiger bei offenem besseren Ohre.

***31. Fall**: E. K., 37 J. Trommelfell: Rechts Hammergriff mit Trommelfell festgewachsen, links Totaldefekt, stinkende Eiterung. Fl.-Spr. rechts 1 *m*, links laute Sprache ad c. Konv.-Spr. rechts 2 *m*, links ad c. zweifelhaft. Weber: Mitte Rinne: Beiderseits negativ. Schallokalisation bei verschlossenem besseren Ohre fehlerhaft, bei offenem besseren Ohre richtig.

Resümee: Leitungsschwerhörigkeit beiderseits mit herabgesetztem Gehör rechts für Fl.-Spr bis auf 1 *m*, Konv.-Spr. bis auf 2 *m*, links für lautes Wort bis ad c., fehlerhafter Schallokalisation bei verschlossenem besseren, fehlerloser Lokalisation bei offenem besseren Ohre.

***32. Fall**: O. N., 38 J. Trommelfell beiderseits normal. Fl.-Spr. rechts 1 *m*, links 0,3 *m*. Konv.-Spr. rechts 2 *m*, links 0,3 *m*. Weber: Mitte. Rinne: Positiv. Schallokalisation fehlerlos bei offenem besseren, fehlerhaft bei verschlossenem besseren Ohre.

Resümee: Nervöse Schwerhörigkeit beiderseits mit Herabsetzung des Gehörs für Fl.-Spr rechts bis auf 1 *m*, links bis auf 0,3 *m*, für Konv.-Spr. bis auf 2 *m*, links bis auf 0,3 *m*, leicht fehlerhafter Schallokalisation bei verschlossenem besseren, fehlerfreier Lokalisation bei offenem besseren Ohre.

****33. Fall**: P. W., 40 J. Trommelfell beiderseits normal. Gehör rechts: Lautes Wort 0,3 *m*, links ebenfalls. Konv.-Spr. ad c. zweifelhaft. Weber: Mitte Rinne: Positiv. Schallokalisation bei offenem Ohre beiderseits fehlerhaft.

Resümee: Nervöse hochgradige Schwerhörigkeit beiderseits mit Herabsetzung des Gehörs für lautes Wort rechts und links bis auf 0,3 *m*, für Konv.-Spr. bis ad c. zweifelhaft, fehlerhafter Schallokalisation bei beiderseits offenem Ohre.

***34. Fall**: E. S., 44 J. Trommelfell beiderseits normal. Fl.-Spr. rechts ad c. zweifelhaft, links ad c, Konv.-Spr. links bis 0,4 *m*, rechts ad c. Weber: Mitte Rinne: Positiv. Schallokalisation bei offenem Ohre beiderseits richtig, bei verschlossenem besseren Ohre fehlerhaft.

Resümee: Nervöse Schwerhörigkeit beiderseits mit Herabsetzung des Gehörs für Fl.-Spr. rechts auf ad c. zweifelhaft, links ad c., für Konv.-Spr rechts

Digitized by Google
Original from UNIVERSITY OF CALIFORNIA
Generated on 2019-10-24 15:38 GMT / http://hdl.handle.net/2027/uc1.b3252766
Public Domain in the United States, Google-digitized / http://www.hathitrust.org/access_use#pd-us-google

bis ad c., links bis 0,4 *m*, fehlerloser Schallokalisation bei beiderseits offenem Ohre, fehlerhafter Lokalisation bei verschlossenem besseren Ohre.

**35. Fall: J. M., 47 J. Trommelfell rechts: Totaldefekt, Cholesteatom, links normal. Fl-Spr beiderseits 0,2 *m*, Konv.-Spr. beiderseits 0,4 *m*. Weber: Mitte. Rinne: Rechts negativ, links positiv. Luftleitung beiderseits stark herabgesetzt. Schallokalisation bei offen gehaltenem Ohre beiderseits fehlerhaft.

Resümee: Nervöse Schwerhörigkeit links, Leitungsschwierigkeit rechts mit Herabsetzung des Gehörs für Fl.-Spr. beiderseits auf 0,2 *m*, für Konv.-Spr. auf 0,4 *m* und fehlerhafter Schallokalisation bei beiderseits offen gehaltenem Ohre.

***36. Fall: M. H., 42 J Trommelfell rechts eingezogen, links normal. Fl.-Spr. rechts 5 *m*, links ad c., Konv.-Spr. links 0,4 *m* Weber: Mitte, Rinne: Rechts positiv, links negativ bei absolut deutlich verkürzter Knochenleitung (von rechts gehört). Schallokalisation bei verschlossenem besseren Ohre richtig.

Resümee: Nervöse Schwerhörigkeit des linken Ohres mit Herabsetzung des Gehörs für Fl.-Spr. bis ad c., für Konv-Spr. bis auf 0,4 *m*, richtiger Schallokalisation trotz verschlossenen besseren Ohres.

*37. Fall: J. S., 28 J. Trommelfell beiderseits eingezogen, Gehör rechts: Lautes Wort ad c., links Fl.-Spr. 0,2 *m*, Konv.-Spr. links 0,3 *m*. Weber: Links Rinne: Beiderseits negativ Knochenleitung links leicht verlängert. Schallokalisation bei beiderseits offenem Ohre richtig, bei verschlossenem besseren Ohre fehlerhaft.

Resümee: Chronischer Katarrh beiderseits mit nervöser Schwerhörigkeit rechts, Herabsetzung des Gehörs für lautes Wort bis ad c., links für Fl.-Spr. bis auf 0,2 *m*, Konv.-Spr. bis auf 0,3 *m*, fehlerloser Schallokalisation bei beiderseits offenem Ohre, fehlerhafter Lokalisation bei verschlossenem besseren Ohre.

***38. Fall: F. H., 43 J. Trommelfell rechts eingezogen, atrophisch, verkalkt, links eingezogen. Fl-Spr. rechts ad c., links $1^1/_2$ *m*, Konv.-Spr rechts ad c. Weber: Mitte. Rinne: Links positiv, rechts negativ, Knochenleitung dabei rechts verkürzt, Luftleitung ebenfalls stark verkürzt. Schallokalisation bei verschlossenem besseren Ohre richtig.

Resümee: Nervöse Schwerhörigkeit mit Herabsetzung des Gehörs für Fl.-Spr. rechts bis ad c., links bis $1^1/_2$ *m*, für Konv.-Spr. rechts bis ad c., fehlerloser Schallokalisation auch bei verschlossenem besseren Ohre.

*39. Fall: R. K., 29 J Trommelfell rechts normal, links Einziehung, Atrophie. Fl.-Spr. rechts 5 *m*, links laute Sprache nicht gehört. Weber: Mitte. Rinne: Rechts positiv, links negativ (von rechts gehört) Schallokalisation bei beiderseits offenem Ohre richtig, bei verschlossenem besseren fehlerhaft.

Resümee: Nervöse Schwerhörigkeit links mit Aufhebung des Gehörs links, fehlerloser Schallokalisation bei offenem rechten, fehlerhafter Schallokalisation bei verschlossenem rechten Ohre

*40. Fall: K. S., 26 J. Beiderseits Totaldefekt des Trommelfells. Gehör rechts: Laute Sprache ad c., links Fl.-Spr ad c., Konv.-Spr. links 0,6 *m*. Weber: Mitte. Rinne: Links positiv, rechts negativ bei Verkürzung der Knochenleitung (von links gehört). Schallokalisation bei verschlossenem besseren Ohre zweifelhaft, bei beiderseits offenem Ohre richtig.

Generated on 2019-10-24 15:38 GMT / http://hdl.handle.net/2027/uc1.b3252766
Public Domain in the United States, Google-digitized / http://www.hathitrust.org/access_use#pd-us-google
Digitized by Google
Original from UNIVERSITY OF CALIFORNIA

Resümee: Nervöse Schwerhörigkeit mit Herabsetzung des Gehörs für lautes Wort rechts bis ad c., für Fl.-Spr. links bis ad c, für Konv.-Spr. links bis 0,6, zweifelhafter Schallokalisation bei verschlossenem besseren Ohre, richtiger bei beiderseits offenem Ohre.

*41. **Fall:** M. H., 43 J. Trommelfell beiderseits normal. Gehör rechts: Laute Sprache ad c. zweifelhaft, links Fl.-Spr. ad c., Konv.-Spr. links 0,4 Weber: Zweifelhaft. Rinne: Links positiv, rechts negativ bei verkürzter Knochenleitung (von links gehört). Schallokalisation bei beiderseits offenem Ohre richtig, bei verschlossenem besseren fehlerhaft.

Resümee: Nervöse Schwerhörigkeit beiderseits mit Herabsetzung des Gehörs für lautes Wort rechts bis ad c., für Fl.-Spr. links bis ad c., für Konv-Spr. links bis 0,4, fehlerhafter Schallokalisation bei verschlossenem besseren, fehlerloser Schallokalisation bei offenem besseren Ohre.

***42. **Fall:** P. B., 29 J. Trommelfell rechts eingezogen, links Totaldefekt. Fl.-Spr rechts 0,6 *m*, links ad c., Konv.-Spr. links 0,3 *m*, rechts $1^1/_2$ *m*. Weber: Mitte. Rinne: Beiderseits negativ. Schallokalisation bei verschlossenem besseren Ohre richtig.

Resümee: Leitungsschwerhörigkeit beiderseits mit Herabsetzung des Gehörs für Fl.-Spr rechts bis auf 0,6 *m*, links bis ad c., für Konv.-Spr. links bis auf 0,3 *m*, rechts bis auf $1^1/_2$ *m*, fehlerloser Schallokalisation auch bei verschlossenem besseren Ohre

43. **Fall: R. B., 42 J. Trommelfell beiderseits normal. Fl.-Spr. rechts $1^1/_2$ *m*, links $1^3/_4$ *m*, Konv-Spr. beiderseits $3^1/_2$ *m*. Weber: Mitte. Rinne: Beiderseits positiv. Schallokalisation bei beiderseits offenem Ohre fehlerhaft.

Resümee: Leichtgradige nervöse Schwerhörigkeit beiderseits mit Herabsetzung des Gehörs für Fl.-Spr. rechts bis auf $1^1/_2$, links bis auf $1^3/_4$ *m*, für Konv.-Spr. bis auf $3^1/_2$ *m*, fehlerhafter Schallokalisation bei offenem Ohre beiderseits

44. **Fall: F. P., 24 J. Trommelfell: Rechts epidermisierte Promontorialwand, links ebenfalls, leichte Sekretion von hinten oben Gehör rechts: Laute Sprache 0,2 *m*, links laute Sprache ad c., Konv.-Spr. rechts ad c. zweifelhaft. Weber: Rechts. Rinne: Beiderseits negativ. Knochenleitung nicht verlängert, leicht verkürzt, aber weniger als Luftleitung. Schallokalisation bei beiderseits offenem Ohre fehlerhaft.

Resümee: Schwerhörigkeit, gemischt aus Leitungs- und Labyrinthschwerhörigkeit mit Herabsetzung des Gehörs für Fl-Spr. bis ad c., für Konv.-Spr. bis auf 0,2 *m*, fehlerhafter Schallokalisation bei beiderseits offenem Ohre.

*45. **Fall:** H. K., 47 J. Trommelfell rechts normal, links Hammergriff festgewachsen, hinten oben epidermisierte Promontorialwand. Fl.-Spr. rechts 1 *m*, links ad c., Konv-Spr. links 0,2 *m*. Weber: Links. Rinne: Rechts positiv, links negativ, Schallokalisation bei verschlossenem besseren Ohre fehlerhaft, bei beiderseits offenem Ohre richtig.

Resümee: Nervöse Schwerhörigkeit rechts mit Herabsetzung des Gehörs für Fl.-Spr. bis auf 1 *m*, links gemischt mit Leitungsschwerhörigkeit mit Herab-

Digitized by Google
Original from UNIVERSITY OF CALIFORNIA
Generated on 2019-10-24 15:38 GMT / http://hdl.handle.net/2027/uc1.b3252766
Public Domain in the United States, Google-digitized / http://www.hathitrust.org/access_use#pd-us-google

setzung des Gehörs für Fl.-Spr. bis ad c., für Konv.-Spr. bis auf 0,2 *m*, fehlerhafter Schallokalisation bei verschlossenem besseren, richtiger Schallokalisation bei offenem besseren Ohre.

**46 Fall: H. M, 21 J Trommelfell rechts eingezogen, links normal. Fl.-Spr. rechts 0,4 *m*, links 0,2 *m*. Konv.-Spr. links $1^1/_2$ *m*, rechts $2^1/_2$ *m*. Weber: Mitte. Rinne: Beiderseits positiv. Schallokalisation bei beiderseits offenem Ohre fehlerhaft.

Resümee: Nervöse Schwerhörigkeit mit Herabsetzung des Gehörs für Fl.-Spr. rechts bis auf 0,4 *m*, links bis auf 0,2 *m*, für Konv.-Spr. rechts bis auf $2^1/_2$ *m*, links bis auf $1^1/_2$ *m*, fehlerhafter Schallokalisation bei beiderseits offenem Ohre.

**47. Fall: H. K. 45 J. Trommelfell rechts normal, links Totaldefekt und stinkende Eiterung Fl.-Spr rechts $1^1/_4$ *m*, links 0,2 *m*, Konv.-Spr. links $1^1/_2$ *m*. Luftleitung links stark verkürzt, aber weniger als Knochenleitung. Weber: Mitte. Rinne: Beiderseits positiv. Schallokalisation bei beiderseits offenem Ohre fehlerhaft.

Resümee: Nervöse Schwerhörigkeit rechts, mit Herabsetzung des Gehörs für Fl.-Spr. bis auf $1^1/_4$ *m*, links gemischt mit Leitungsschwerhörigkeit, Herabsetzung des Gehörs für Fl.-Spr bis auf 0,2 *m*, für Konv.-Spr. bis auf $1^1/_2$ *m*, fehlerhafter Schallokalisation bei beiderseits offenem Ohre.

**48. Fall: J. M., 24 J Trommelfell: Rechts total operierte eiternde Höhle, links Trommelfell leicht eingezogen. Gehör rechts: Laute Sprache ad c., links Fl.-Spr. 1 *m*, Konv.-Spr. rechts ad c. zweifelhaft Weber: Mitte. Rinne: Rechts negativ, links positiv. Schallokalisation bei beiderseits offenem Ohre zweifelhaft.

Resümee: Nervöse Schwerhörigkeit links mit Herabsetzung des Gehörs für Fl.-Spr bis auf 1 *m*, rechts gemischt mit Leitungsschwerhörigkeit und Herabsetzung des Gehörs für lautes Wort bis ad c., für Konv.-Spr. bis ad c. zweifelhaft, fehlerhafter Schallokalisation bei beiderseits offenem Ohre.

**49. Fall: P Z., 46 J. Trommelfell beiderseits normal. Fl.-Spr. rechts und links ad c. Konv.-Spr. 0,4 *m*. Weber: Mitte. Rinne: Beiderseits positiv. Schallokalisation bei beiderseits offenem Ohre fehlerhaft, bei einseitig verschlossenem Ohre ebenfalls.

Resümee: Nervöse Schwerhörigkeit mit Herabsetzung des Gehörs beiderseits für Fl.-Spr bis ad c., für Konv.-Spr. bis auf 0,4 *m*, fehlerhafter Schallokalisation bei beiderseits offenem Ohre.

**50. Fall: F. K., 20 J. Trommelfell rechts eingezogen, links normal. Fl.-Spr beiderseits ad c., Konv.-Spr. 0,2 *m*. Weber: Mitte. Rinne: Beiderseits positiv. Schallokalisation bei beiderseits offenem Ohre fehlerhaft.

Resümee: Nervöse Schwerhörigkeit beiderseits mit Herabsetzung des Gehörs für Fl.-Spr beiderseits bis ad c., für Konv.-Spr. auf 0,2 *m*, fehlerhafter Schallokalisation bei beiderseits offenem Ohre.

Digitized by Google
Original from UNIVERSITY OF CALIFORNIA
Generated on 2019-10-24 15:38 GMT / http://hdl.handle.net/2027/uc1.b3252766
Public Domain in the United States, Google-digitized / http://www.hathitrust.org/access_use#pd-us-google

**51. Fall: K. B., 46 J. Trommelfell beiderseits normal. Fl.-Spr. links und rechts ad c., Konv.-Spr. beiderseits 0,5 *m*. Weber: Mitte Rinne: Positiv. Schallokalisation bei beiderseits offenem Ohre fehlerhaft.

Resümee: Nervöse Schwerhörigkeit mit Herabsetzung des Gehörs für Fl.-Spr. beiderseits bis ad c., für Konv.-Spr. bis auf 0,5 *m* und fehlerhafter Schallokalisation bei beiderseits offenem Ohre.

***52. Fall: F. B., 45 J. Trommelfell beiderseits normal. Fl.-Spr. rechts und links 0,5 *m*, Konv.-Spr. 2 *m*. Weber: Mitte. Rinne: Beiderseits positiv. Schallokalisation trotz einseitig verschlossenen Ohres richtig.

Resümee: Nervöse Schwerhörigkeit beiderseits mit Herabsetzung des Gehörs beiderseits für Fl.-Spr. bis auf 0,5 *m*, für Konv.-Spr. bis auf 2 *m* und richtiger Schallokalisation auch bei einseitig verschlossenem Ohre

**53. Fall: K. F., 39 J. Trommelfell: Links Kalk, vorne unten Narbe, rechts Einziehung, Kalk. Fl.-Spr. rechts 0,3 *m*, links ad c., Konv.-Spr. links $1^1/_4$ *m*, rechts 2 *m*. Weber: Mitte. Rinne: Positiv. Schallokalisation bei beiderseits offenem Ohre fehlerhaft.

Resümee: Nervöse Schwerhörigkeit mit Herabsetzung des Gehörs für Fl.-Spr. rechts bis auf 0,3 *m*, links bis ad c., für Konv.-Spr. links bis auf $1^1/_4$ *m*, rechts bis auf 2 *m*, fehlerhafter Schallokalisation bei beiderseits offenem Ohre.

*54. Fall: P. H., 40 J. Trommelfell rechts: Große zentrale Perforation, links normal. Fl.-Spr. rechts ad c. zweifelhaft, links 0,6 *m*, Konv.-Spr. links $2^1/_4$ *m*. Weber: Mitte. Rinne: Positiv. Schallokalisation richtig bei beiderseits offenem Ohre, fehlerhaft bei verschlossenem besseren Ohre.

Resümee: Nervöse Schwerhörigkeit beiderseits mit Herabsetzung des Gehörs für Fl.-Spr. rechts bis ad c. zweifelhaft, links bis auf 0,6 *m*, für Konv.-Spr. links bis auf $2^1/_4$ *m*, fehlerhafter Schallokalisation bei verschlossenem besseren Ohre, richtiger bei beiderseits offenem Ohre.

*55. Fall: F. P., 35 J. Trommelfell beiderseits normal. Fl.-Spr. rechts 2 *m*, links 1 *m*, Konv.-Spr. links 2 *m*. Weber: Zweifelhaft. Rinne: Beiderseits positiv. Schallokalisation bei beiderseits offenem Ohre richtig, bei verschlossenem besseren Ohre fehlerhaft.

Resümee: Nervöse Schwerhörigkeit mit Herabsetzung des Gehörs rechts für Fl.-Spr 2 *m*, links für 1 *m*, für Konv.-Spr. links in 2 *m*, fehlerhafter Schallokalisation bei verschlossenem besseren Ohre, richtiger bei beiderseits offenem Ohre.

**56. Fall: K. V., 45 J. Trommelfell normal. Fl.-Spr. rechts 0,2 *m*, links laute Sprache ad c. zweifelhaft. Konv.-Spr. rechts $1^1/_2$ *m* Weber: Mitte. Rinne: Positiv. Schallokalisation bei beiderseits offenem Ohre fehlerhaft.

Resümee: Nervöse Schwerhörigkeit mit Herabsetzung des Gehörs für Fl.-Spr. rechts bis auf 0,2 *m*, für Konv.-Spr. $1^1/_2$ *m*, links für lautes Wort ad c. zweifelhaft, fehlerhafter Schallokalisation bei beiderseits offenem Ohre.

**57. Fall: W. K., 44 J. Trommelfell beiderseits normal. Fl.-Spr. rechts 0,2 *m*, links laute Sprache ad c. zweifelhaft. Konv.-Spr. rechts $1^1/_2$ *m* Weber: Mitte. Rinne: Positiv. Schallokalisation bei beiderseits offenem Ohre fehlerhaft.

Digitized by Google
Original from UNIVERSITY OF CALIFORNIA
Generated on 2019-10-24 15:38 GMT / http://hdl.handle.net/2027/uc1.b3252766
Public Domain in the United States, Google-digitized / http://www.hathitrust.org/access_use#pd-us-google

Resümee: Nervöse Schwerhörigkeit beiderseits mit Herabsetzung des Gehörs rechts für Fl.-Spr. bis auf 0,2 *m*, für Konv.-Spr. bis auf $1^1/_2$ *m*, links für lautes Wort ad c. zweifelhaft, fehlerhafter Schallokalisation bei beiderseits offenem Ohre

*58. **Fall:** O. H., 46 J. Trommelfell beiderseits normal, Gehör: Rechts und links lautes Wort ad c., Konv.-Spr. ad c. zweifelhaft. Weber: Mitte Rinne: Positiv. Schallokalisation bei beiderseits offenem Ohre richtig, bei einseitig verschlossenem Ohre fehlerhaft.

Resümee: Nervöse Schwerhörigkeit beiderseits mit Herabsetzung des Gehörs für lautes Wort rechts und links bis ad c., für Konv.-Spr. bis ad c. zweifelhaft, fehlerhafter Schallokalisation bei einseitig verschlossenem Ohre, fehlerloser bei beiderseits offenem Ohre.

*59. **Fall:** K. B., 42 J. Trommelfell beidereits normal. Fl.-Spr. rechts $1^3/_4$ *m*. links ad c, Konv.-Spr. links $^3/_4$ *m*. Weber: Mitte. Rinne: Positiv, links negativ bei verkürzter Knochenleitung (von rechts gehört). Schallokalisation bei verschlossenem besseren Ohre falsch, bei beiderseits offenem Ohre richtig.

Resümee: Nervöse Schwerhörigkeit beiderseits mit Herabsetzung des Gehörs für Fl.-Spr. rechts bis $1^3/_4$ *m*, links bis ad c., für Konv.-Spr. links bis $^3/_4$ *m*, fehlerhafter Schallokalisation bei verschlossenem besseren Ohre, fehlerloser bei beiderseits offenem Ohre.

*60. **Fall:** W. K., 24 J. Trommelfell rechts normal, links Totaldefekt. Fl.-Spr. rechts 4 *m*, links laute Sprache ad c., Konv.-Spr. links ad c. zweifelhaft. Weber: Mitte. Rinne: Rechts positiv, links negativ bei verkürzter Knochenleitung (von rechts gehört). Schallokalisation bei verschlossenem besseren Ohre fehlerhaft, bei beiderseits offenem Ohre richtig.

Resümee: Nervöse Schwerhörigkeit links gemischt mit Leitungsschwerhörigkeit mit Herabsetzung des Gehörs für laute Sprache bis ad c., fehlerloser Schallokalisation bei beiderseits offenem Ohre, fehlerhafter bei verschlossenem besseren Ohre.

61. **Fall: E. D., 30 J. Trommelfelle normal. Gehör rechts und links: Laute Sprache ad c, Konv.-Spr. ad c. zweifelhaft. Weber: Mitte. Rinne: Positiv. Schallokalisation fehlerhaft bei beidereits offenem Ohre.

Resümee: Nervöse Schwerhörigkeit beiderseits mit Herabsetzung des Gehörs für lautes Wort bis ad c., fehlerhafter Schallokalisation bei beiderseits offenem Ohre.

*62. **Fall:** K. H., 32 J. Trommelfelle normal. Gehör rechts und links: Fl.-Spr. ad c, Konv.-Spr. $1^1/_2$ *m*. Rinne: Positiv. Weber: Mitte. Schallokalisation bei beiderseits offenem Ohre richtig, bei einseitig verschlossenem Ohre fehlerhaft.

Resümee: Nervöse Schwerhörigkeit beiderseits mit Herabsetzung des Gehörs für Fl.-Spr. bis ad c., Konv.-Spr. auf $1^1/_2$ *m*, fehlerhafter Schallokalisation bei einseitig verschlossenem, fehlerloser Schallokalisation bei beiderseits offenem Ohre

Generated on 2019-10-24 15:38 GMT / http://hdl.handle.net/2027/uc1.b3252766
Public Domain in the United States, Google-digitized / http://www.hathitrust.org/access_use#pd-us-google
Digitized by Google
Original from UNIVERSITY OF CALIFORNIA

***63. Fall:** F. P., 26 J. Trommelfell: Rechts große, trockene, zentrale Perforation, links Kalk, Narbe Fl.-Spr. rechts 0,2 *m*, links $1^1/_4$, Konv.-Spr. rechts 0,4 *m*. Weber: Links. Rinne: Rechts negativ, links positiv. Schallokalisation bei verschlossenem besseren Ohre fehlerhaft, bei beiderseits offenem Ohre richtig.

Resümee: Nervöse Schwerhörigkeit links, Leitungsschwerhörigkeit rechts mit Herabsetzung des Gehörs für Fl.-Spr. rechts bis auf 0,2 *m*, für Konv.-Spr bis auf 0,4 *m*, links für Fl.-Spr. bis auf $1^1/_4$ *m*, fehlerloser Schallokalisation bei beiderseits offenem Ohre, fehlerhafter Schallokalisation bei verschlossenem besseren Ohre.

*****64. Fall:** H. P., 22 J. Trommelfell: Rechts trockener Totaldefekt, links Einziehung. Gehör rechts: Laute Sprache wird nicht gehört, links Fl-Spr. $1^1/_4$ *m*, Konv.-Spr. $3^1/_2$ *m* Weber: Links. Rinne: Rechts negativ (von links gehörte Knochenleitung), links positiv. Fehlerlose Schallokalisation auch bei verschlossenem besseren Ohre.

Resümee: Nervöse Schwerhörigkeit rechts und links mit Residuen rechts, Herabsetzung des Gehörs für Fl-Spr. links, bis auf $1^1/_4$ *m*, für Konv.-Spr. bis auf $3^1/_2$ *m*, Aufhebung des Gehörs rechts, fehlerloser Schallokalisation auch bei verschlossenem besseren Ohre.

In Gruppen zusammengestellt gehören als mit 2 Sternchen (**) bezeichnet zusammen:

27 Fälle = 42,2%.

Mit 1 Sternchen (*):

24 Fälle = 37,5%.

Mit 3 Sternchen (***):

13 Fälle = 20,3%.

In Gruppen zusammengestellt gehören als mit 2 Sternchen (**) bezeichnet zusammen die Fälle:

	Gehör rechts	Gehör links
Nr. 3	Fl.: ad c., Konvers. 0,5	Fl.: ad c., Konv. 0,5
Nr. 5	Fl.: ad c. (?), „ ad c.	Fl.: ad c. (?), Konv. ad c.
Nr. 6	Fl.: 1 *m*, Konvers. 2 *m*	Fl.: ad c. (?), „ 0,2
Nr. 8	„ —, „ ad c. (??)	„ —, „ ad c. (??)
Nr. 10	„ ad c., „ 0,4	„ ad c., „ 0,4
Nr. 12	„ 0,4, „ 2 *m*	„ ad c. (?), „ 1 *m*
Nr. 14	„ 0,5, „ $2^1/_2$ *m*	„ 0,4, „ 2 *m*
Nr. 15	„ ad c., „ 0,2	laute Sprache? —
Nr. 17	laute Sprache —	Fl.: ad c., Konv. 0,2
Nr. 20	Fl.: 0,2, Konvers. 0,4	„ 0,6, „ 1 *m*
Nr. 23	„ 0,2, „ 0,4	laute Sprache —

Digitized by Google
Original from UNIVERSITY OF CALIFORNIA
Generated on 2019-10-24 15:38 GMT / http://hdl.handle.net/2027/uc1.b3252766
Public Domain in the United States, Google-digitized / http://www.hathitrust.org/access_use#pd-us-google

Nr. 25 Fl.: ad c., Konvers. 0,3	Fl.: ad c., Konvers. 0,3
Nr. 27 „ 0,6, „ $1^1/_2$	„ ad c., „ 0,2
Nr. 33 lautes Wort 0,3, Konv. ad c. (?)	lautes Wort 0,3, Konvers. ad c. (?)
Nr. 35 Fl.: 0,2, Konvers. 0,4	lautes Wort 0,2, Konvers. ad c.
Nr. 43 „ $1^1/_2$, „ $3^1/_2$ *m*	Fl.: $1^3/_4$, Konvers. $3^1/_2$ *m*
Nr. 44 lautes Wort 0,5, Konv. ad c. (?)	lautes Wort ad c., Konv. ad c. (?)
Nr. 46 Fl.: 0,4	Fl.: 0,2, Konvers. $1^1/_2$
Nr. 47 Fl.: $1^1/_4$ *m*	„ 0,2, „ $1^1/_2$
Nr. 48 lautes Wort ad c., Konv. ad c. (?)	„ 1 *m*
Nr. 49 Fl.: ad c., Konvers. 0,4	„ ad c., „ 0,4
Nr. 50 Fl.: ad c., „ 0,2	„ ad c., „ 0,2
Nr. 51 „ ad c., „ 0,5	„ ad c., „ 0,5
Nr. 53 „ 0,3, „ 2 *m*	„ ad c., „ $1^1/_4$
Nr. 56 „ 0,3, „ ad c. (?)	„ 0,3, „ ad c. (?)
Nr. 57 „ 0,2, „ $1^1/_2$ *m*	lautes Wort ad c., Konv. ad c. (?)
Nr. 61 lautes Wort ad c., Konv. ad c. (?)	lautes Wort ad c. (?)

27 Fälle = 42,2%

Mit einem Sternchen (*) bezeichnet gehören zusammen die Fälle:

Gehör rechts	Gehör links
Nr. 1 Fl.: ad c., Konvers. ad c.	Fl.: ad c., Konvers. ad c.
Nr. 2 „ ad c., „ 0,5	„ 4 *m*
Nr. 7 „ 0,3, „ 0,3	„ 1 *m*, „ 2 *m*
Nr. 9 „ 0,3, „ 1 *m*	„ 5 *m*
Nr. 12 „ 2 *m*	„ ad c., „ 0,3
Nr. 16 laute Sprache —	„ ad c. (?), „ 0,3
Nr. 19 „ „ —	„ ad c., „ 0,2
Nr. 24 „ „ —	„ $3^1/_2$ *m*
Nr. 30 Fl.: 4 *m*	„ ad c., „ 0,4
Nr. 31 „ 1 *m*, Konvers. 2 *m*	lautes Wort ad c., Konv. ad c. (?)
Nr. 32 „ 1 *m*, „ 2 *m*	Fl.: 0,3, Konvers. 0,3
Nr. 34 „ ad c. (?), „ ad c.	„ ad c., „ 0,4
Nr. 37 lautes Wort ad c.	„ 0,2 „ 0,3
Nr. 39 Fl.: 5 *m*	lautes Wort —
Nr. 40 lautes Wort ad c.	Fl.: ad c., Konvers. 0,6
Nr. 41 „ „ ad c.	„ ad c., „ 0,4
Nr. 45 Fl.: 1 *m*	„ ad c., „ 0,2
Nr. 54 „ ad c. (?)	„ 0,6, „ $2^1/_4$
Nr. 55 „ 2 *m*	„ 1 *m*, „ 2 *m*
Nr. 58 lautes Wort ad c., Konv. ad c. ?	lautes Wort ad c., Konvers. ad c. (?)
Nr. 59 Fl.: $1^3/_4$ *m*	Fl.: ad c., Konvers. 0,75 *m*
Nr. 60 „ 4 *m*	lautes Wort ad c., Konv. ad c. (?)

Digitized by Google
Original from UNIVERSITY OF CALIFORNIA
Generated on 2019-10-24 15:38 GMT / http://hdl.handle.net/2027/uc1.b3252766
Public Domain in the United States, Google-digitized / http://www.hathitrust.org/access_use#pd-us-google

Nr. 62	Fl.: ad c., Konvers. $1^1/_2$ *m*	Fl.: ad c., Konvers. $1^1/_2$ *m*
Nr. 63	„ 0.2, „ 0.4	„ $1^1/_4$ *m*

24 Fälle = 37,5%

Mit drei Sternchen (***) bezeichnet gehören zusammen die Fälle

	Gehör rechts	Gehör links
Nr. 4	Fl.: 0,3 Konvers. 1 *m*	Fl.: ad c., Konvers. 0,75
Nr. 11	„ normal	„ ad c., „ 2 *m*
Nr. 18	„ 5 *m*	„ ad c., „ 0,2
Nr. 21	„ 5 *m*	„ ad c., „ 0,3
Nr. 22	„ ad c. (?), Konv. ad c.	„ ad c., „ 0,4
Nr. 26	„ 0,2, Konv. 0,5	„ 0,3, „ 0,75
Nr. 28	lautes Wort 0,4, Konv. ad c. (?)	„ ad c., „ 0,6
Nr. 29	Fl.: 0,2, Konv. 0,4	lautes Wort 0,2, Conv. ad c.
Nr. 36	„ 5 *m*	Fl.: ad c., Konvers. 0,4
Nr. 38	„ ad c., Konvers. ad c.	„ $1^1/_2$ *m*
Nr. 42	„ 0,6, „ $1^7/_2$ *m*	„ ad c., „ 0,3
Nr. 52	„ 0,5, „ 2 *m*	„ 0,5, „ 2 *m*
Nr. 64	laute Sprache —	„ $1^1/_4$, „ $3^1/_2$ *m*

13 Fälle = 20,3%

Bevor die aufgeführten Lokalisationsbefunde bei Schwerhörigen besprochen werden sollen, seien im folgenden zunächst die Schallokalisationsbefunde bei Normalhörigen wiedergegeben, wie sie an 50 normalhörigen Leuten erhoben worden sind. Der Gang der Untersuchung bestand in Feststellung der Hörfähigkeit für Flüsterwort bei beiderseits fest verschlossenem Ohre, der Hörfähigkeit für Konversationssprache unter denselben Bedingungen, Prüfung der Schallokalisation für lautes Wort bei beiderseits offenem Ohre in einer Entfernung von 2 *m*, 4 *m*, 8 *m*, dann bei einseitig verschlossenem Ohre in 2 *m*, 4 *m*, 8 *m* Entfernung, wobei der Sprecher auf der Seite des verschlossenen Ohres stand, dann bei beiderseits verschlossenem Ohre in 2 *m*, 4 *m*, 8 *m* Entfernung, wobei der Sprecher natürlich mit der nötigen Sprachstärke sprechen mußte, um gehört zu werden. Um für die Intelligenz der zu Untersuchenden einen gewissen Anhaltspunkt zu haben, die vielleicht bei der Schallokalisationsfähigkeit mitsprach, ließ ich kurze Angaben über den Beruf und die Leistungen in der Schule machen. Große Bedeutung konnte allerdings denselben nicht beigelegt werden. Es folgen nunmehr die Tabellen:

Digitized by Google
Original from UNIVERSITY OF CALIFORNIA
Generated on 2019-10-24 15:38 GMT / http://hdl.handle.net/2027/uc1.b3252766
Public Domain in the United States, Google-digitized / http://www.hathitrust.org/access_use#pd-us-google

Name	Alter	Trommelfell	Gehör für Fl. bei beiderseits verschloss. Ohr	Gehör f. Konv. bei beiderseits verschloss. Ohr	Schallokalisation bei offenen Ohren		
			in Metern		in 2 *m* Entfernung	in 4 *m* Entfernung	in 8 *m* Entfernung
1. Z.	20	normal	0,4	0,75	richtig	richtig	richtig
2. K.	19	„	0,4	1,75	„	leichter Fehler	leichter Fehler
3. K.	19	„	0.2	0,75	„	richtig	richtig
4. K.	19	„	0,3	4 (!)	„	leichter Fehler	„
5. H.	20	„	0.2	0,6	„	richtig	„
6. D.	20	„	0,3	0,3	„	„	leichter Fehler
7. H.	20	„	0,4	1,5	„	leichter Fehler	leichter Fehler
8. H.	20	„	0,3	1,25	„	richtig	richtig
9. K.	19	„	0.2	0,3	„	„	leichter Fehler
10. H.	19	„	0,3	0,75	„	„	leichter Fehler
11. J.	20	„	ad c.(?)	0.4	„	„	richtig
12. Th.	22	„	0,2	1	„	„	„
13. K.	20	„	ad c.(?)	1,75	„	„	„
14. C.	20	„	ad c.	1	„	„	„
15. C.	21	„	ad c.	1,75	„	„	„
16. W.	20	„	0,1	1	„	„	leichter Fehler
17. G.	29	„	ad c.	0,75	„	„	richtig
18. H.	20	„	ad c.	1,25	„	„	„
19. B.	20	„	ad c.	0,6	„	„	leichter Fehler
20. K.	20	„	ad c.	1	„	„	leichter Fehler

Generated on 2019-10-24 15:38 GMT / http://hdl.handle.net/2027/uc1.b3252766
Public Domain in the United States, Google-digitized / http://www.hathitrust.org/access_use#pd-us-google
Digitized by Google
Original from UNIVERSITY OF CALIFORNIA

Schallokalisation bei einseitig verschlossenem Ohr			Schallokalisation bei beiderseits verschlossenem Ohr			Beruf	als Schüler
in 2 m Entfernung	in 4 m Entfernung	in 8 m Entfernung	in 2 m Entfernung	in 4 m Entfernung	in 8 m Entfernung		
richtig	richtig	richtig	leichter Fehler	leichter Fehler	leichter Fehler	Monteur	gut
leichter Fehler	leichter Fehler	„	leichter Fehler	richtig	richtig	Buchdrucker	„
starker Fehler	starker Fehler	starker Fehler	richtig	„	„	Schmied	„
richtig	richtig	mittlerer Fehler	leichter Fehler	leichter Fehler	leichter Fehler	Schiffsjunge	„
leichter Fehler	starker Fehler	mittlerer Fehler	leichter Fehler	richtig	leichter Fehler	Bäcker	„
leichter Fehler	mittlerer Fehler	leichter Fehler	richtig	„	starker Fehler	Schmied	„
richtig	richtig	mittlerer Fehler	„	mittlerer Fehler	mittlerer Fehler	Schlosser	mittel
„	„	richtig	„	leichter Fehler	richtig	Abiturient	„
„	„	leichter Fehler	mittlerer Fehler	leichter Fehler	leichter Fehler	Packer	„
leichter Fehler	„	mittlerer Fehler	richtig	leichter Fehler	starker Fehler	Hilfsschlosser	„
starker Fehler	starker Fehler	starker Fehler	leichter Fehler	richtig	starker Fehler	Maschinenwärter	„
richtig	richtig	mittlerer Fehler	richtig	leichter Fehler	richtig	Klempner	„
leichter Fehler	mittlerer Fehler	mittlerer Fehler	leichter Fehler	leichter Fehler	„	Seminarist	gut
richtig	richtig	richtig	leichter Fehler	leichter Fehler	starker Fehler	Arbeiter	mittel
„	„	mittlerer Fehler	richtig	leichter Fehler	richtig	Schlosser	gut
„	leichter Fehler	richtig	„	richtig	leichter Fehler	landwirtschaftl. Arb.	mittel
leichter Fehler	richtig	leichter Fehler	„	„	richtig	Kraftwagenführer	„
richtig	„	richtig	leichter Fehler	leichter Fehler	„	Fleischer	gut
„	leichter Fehler	„	richtig	richtig	„	Arbeiter	mittel
„	richtig	mittlerer Fehler	leichter Fehler	mittlerer Fehler	„	Bahnschreiber	gut

Generated on 2019-10-24 15:38 GMT / http://hdl.handle.net/2027/uc1.b3252766
Public Domain in the United States, Google-digitized / http://www.hathitrust.org/access_use#pd-us-google
Digitized by Google
Original from UNIVERSITY OF CALIFORNIA

Name	Alter	Trommelfell	Gehör für Fl. bei beiderseits verschloss. Ohr	Gehör f. Konv. bei beiderseits verschloss. Ohr	Schallokalisation bei offenen Ohren		
			in Metern		in 2 m Entfernung	in 4 m Entfernung	in 8 m Entfernung
21. K.	19	normal	ad c.(?)	1,75	richtig	richtig	richtig
22. H.	28	„	ad c.	0,5	„	„	„
23. L.	21	„	ad c.(?)	0.4	„	„	leichter Fehler
24. L.	24	„	ad c.	0,75	„	„	richtig
25. S.	36	„	3 (!)	1,25	„	„	„
26. K.	43	„	0,2	0,4	„	leichter Fehler	leichter Fehler
27. H.	44	„	ad c.	0,75	„	leichter Fehler	richtig
28. B.	25	„	0,4	1,25	„	richtig	„
29. L.	44	„	0,2	1	„	„	leichter Fehler
30. S.	27	„	0,75	1,5	„	„	richtig
31. P.	40	„	ad c.(?)	1,75	„	„	„
32. S.	33	„	0,4	1,25	„	„	leichter Fehler
33. S.	21	„	0,2	1,25	„	„	leichter Fehler
34. B.	20	„	ad c.	1,75	„	„	richtig
35. V.	28	„	ad c.	1,25	„	„	„
36. F.	38	„	0,5	1	„	leichter Fehler	„
37. K.	34	links kleine trockene zentr. Perforation	0,4	1,25	„	richtig	„
38. O.	41	normal	ad c.	0,5	„	leichter Fehler	leichter Fehler
39. B.	25	„	0.2	1,75	„	richtig	richtig
40. W.	39	„	ad c.	1	„	„	„

Generated on 2019-10-24 15:38 GMT / http://hdl.handle.net/2027/uc1.b3252766
Public Domain in the United States, Google-digitized / http://www.hathitrust.org/access_use#pd-us-google
Digitized by Google
Original from UNIVERSITY OF CALIFORNIA

Schallokalisation bei einseitig verschlossenem Ohr			Schallokalisation bei beiderseits verschlossenem Ohr			Beruf	als Schüler
in 2 m Entfernung	in 4 m Entfernung	in 8 m Entfernung	in 2 m Entfernung	in 4 m Entfernung	in 8 m Entfernung		
richtig	leichter Fehler	richtig	leichter Fehler	richtig	richtig	Molkereigehilfe	gut
„	richtig	„	richtig	„	„	Fabrikarbeiter	mittel
leichter Fehler	„	„	leichter Fehler	leichter Fehler	„	Maschinenschlosser	„
leichter Fehler	leichter Fehler	leichter Fehler	leichter Fehler	leichter Fehler	leichter Fehler	Kellner	gut
leichter Fehler	mittlerer Fehler	starker Fehler	richtig	leichter Fehler	richtig	Zementfabrikant	mittel
starker Fehler	leichter Fehler	starker Fehler	leichter Fehler	richtig	leichter Fehler	Schuhmacher	gut
richtig	mittlerer Fehler	starker Fehler	richtig	leichter Fehler	leichter Fehler	Schweizer	mittel
leichter Fehler	leichter Fehler	richtig	„	leichter Fehler	leichter Fehler	landwirtsch. Beamter	gut
leichter Fehler	leichter Fehler	„	„	richtig	richtig	Schneider	mittel
starker Fehler	leichter Fehler	leichter Fehler	„	leichter Fehler	leichter Fehler	Bergmann	„
sehr starker Fehler	starker Fehler	starker Fehler	mittlerer Fehler	mittlerer Fehler	leichter Fehler	Straßenbahner	„
leichter Fehler	richtig	richtig	leichter Fehler	leichter Fehler	leichter Fehler	Fleischer	gut
richtig	leichter Fehler	mittlerer Fehler	richtig	richtig	richtig	Landwirt	„
„	mittlerer Fehler	sehr starker Fehler	leichter Fehler	leichter Fehler	„	landwirtsch. Arbeiter	mittel
leichter Fehler	leichter Fehler	leichter Fehler	leichter Fehler	richtig	„	Holzhauer	„
leichter Fehler	richtig	leichter Fehler	richtig	„	„	Werkmeister	gut
richtig	„	starker Fehler	„	„	„	Schuhmacher	„
„	leichter Fehler	starker Fehler	mittlerer Fehler	leichter Fehler	leichter Fehler	Schleifer	„
leichter Fehler	richtig	richtig	leichter Fehler	richtig	richtig	Arbeiter	„
starker Fehler	„	„	starker Fehler	mittlerer Fehler	leichter Fehler	„	„

Generated on 2019-10-24 15:38 GMT / http://hdl.handle.net/2027/uc1.b3252766
Public Domain in the United States, Google-digitized / http://www.hathitrust.org/access_use#pd-us-google
Digitized by Google
Original from UNIVERSITY OF CALIFORNIA

Name	Alter	Trommelfell	Gehör für Fl. bei beiderseits verschloss. Ohr	Gehör f. Konv. bei beiderseits verschloss. Ohr	Schallokalisation bei offenen Ohren		
			in Metern		in 2 m Entfernung	in 4 m Entfernung	in 8 m Entfernung
41. K.	42	normal	0,3	1,75	leichter Fehler	richtig	richtig
42. K.	42	„	ad c.	1	richtig	„	leichter Fehler
43. Z.	42	„	0,2	1,5	„	„	mittlerer Fehler
44. Th.	40	„	0,4	1,5	„	mittlerer Fehler	mittlerer Fehler
45. G.	39	„	ad c.	1,25	„	richtig	richtig
46. P.	27	„	0,2	1,75	„	„	„
47. G.	30	„	0,3	1,5	„	„	leichter Fehler
48. F.	40	„	0,2	1,5	„	leichter Fehler	richtig
49. Th.	28	„	0,2	1,5	„	richtig	leichter Fehler
50. H.	39	„	ad c.	1,5	„	leichter Fehler	richtig
51. J.	24	„	0,2	1,25	„	richtig	„
					1 Fehl. = 2% Fehl.	10 Fehl. = 20% Fehl.	19 Fehl. = 38% Fehl.

Es folgen nunmehr die Untersuchungen des Schallokalisationsvermögens für Töne. Dieselben wurden bei 27 Musikern angestellt, als Tonquelle wurde das Triangel benützt. Der Gang der Untersuchung war etwa derselbe wie bei den Untersuchungen der Schallokalisation für gewöhn-

Digitized by Google
Original from UNIVERSITY OF CALIFORNIA
Generated on 2019-10-24 15:38 GMT / http://hdl.handle.net/2027/uc1.b3252766
Public Domain in the United States, Google-digitized / http://www.hathitrust.org/access_use#pd-us-google

Schallokalisation bei einseitig verschlossenem Ohr			Schallokalisation bei beiderseits verschlossenem Ohr			Beruf	als Schüler
in 2 m Entfernung	in 4 m Entfernung	in 8 m Entfernung	in 2 m Entfernung	in 4 m Entfernung	in 8 m Entfernung		
starker Fehler	sehr starker Fehler	starker Fehler	leichter Fehler	richtig	starker Fehler	Schuhmacher	mittel
leichter Fehler	richtig	richtig	richtig	leichter Fehler	richtig	Landwirt	„
richtig	mittlerer Fehler	leichter Fehler	leichter Fehler	richtig	„	„	gut
leichter Fehler	starker Fehler	starker Fehler	richtig	„	„	Schaffner	mittel
leichter Fehler	richtig	leichter Fehler	„	„	„	Arbeiter	gut
leichter Fehler	leichter Fehler	leichter Fehler	„	„	„	Landwirt	„
leichter Fehler	richtig	richtig	„	„	mittlerer Fehler	Musiker	„
leichter Fehler	leichter Fehler	starker Fehler	„	„	starker Fehler	Landwirt	„
richtig	mittlerer Fehler	richtig	leichter Fehler	leichter Fehler	mittlerer Fehler	Eisenformer	mittel
„	richtig	„	starker Fehler	mittlerer Fehler	starker Fehler	Arbeiter	„
„	„	mittlerer Fehler	richtig	mittlerer Fehler	mittlerer Fehler	Musiker	„
28 Fehl.= 56% Fehl.	27 Fehl.= 54% Fehl.	32 Fehl.= 64% Fehl.	25 Fehl.= 50% Fehl.	27 Fehl.= 54% Fehl.	25 Fehl.= 50% Fehl.		

liches Sprechen. Nur wurde bei den Leuten mit bekannt gutem Gehör von einer Prüfung des Gehörs für Flüster- und Konversationssprache bei verschlossenen Ohren, ferner von einer Erhebung des Trommelfellbefundes abgesehen. Es ergaben sich folgende Resultate:

Digitized by Google
Original from UNIVERSITY OF CALIFORNIA
Generated on 2019-10-24 15:38 GMT / http://hdl.handle.net/2027/uc1.b3252766
Public Domain in the United States, Google-digitized / http://www.hathitrust.org/access_use#pd-us-google

Name	Alter	Trommelfell	Gehör für Fl. bei beiderseits offenem Ohr	Gehör f. Konv. bei beiderseits offenem Ohr	Schallokalisation bei offenen Ohren		
			in Metern		in 2 m Entfernung	in 4 m Entfernung	in 8 m Entfernung
1. G.	36	—	—	—	richtig	richtig	richtig
2. S.	30	—	—	—	"	"	"
3. D.	27	—	—	—	"	"	"
4. M.	33	—	—	—	"	"	"
5. D.	31	—	—	—	"	"	"
6. C.	39	—	—	—	"	"	leichter Fehler
7. R.	38	—	—	—	"	"	richtig
8. P.	21	—	—	—	"	"	"
9. T.	25	—	—	—	"	"	"
10. H.	24	—	—	—	"	"	"
11. H.	25	—	—		"	"	leichter Fehler
12. J.	30	—	—	—	"	"	richtig
13. K.	32	—	—	—	"	"	"
14. A.	32	—	—	—	"	"	"
15. G.	29	—		—	"	"	"
16. K.	31	—	—	—	"	leichter Fehler	"
17. M.	42	—	—		"	richtig	mittlerer Fehler
18. K.	37	—	—	—	"	"	richtig
19. R.	22	—	—		leichter Fehler	"	"
20. D.	22	—	—		leichter Fehler	leichter Fehler	"

Digitized by Google
Original from UNIVERSITY OF CALIFORNIA
Generated on 2019-10-24 15:38 GMT / http://hdl.handle.net/2027/uc1.b3252766
Public Domain in the United States, Google-digitized / http://www.hathitrust.org/access_use#pd-us-google

Schallokalisation bei einseitig verschlossenem Ohr			Schallokalisation bei beiderseits verschlossenem Ohr			Beruf	als Schüler
in 2 m Entfernung	in 4 m Entfernung	in 8 m Entfernung	in 2 m Entfernung	in 4 m Entfernung	in 8 m Entfernung		
starker Fehler	starker Fehler	starker Fehler	leichter Fehler	leichter Fehler	richtig	Gerichtsbeamter	gut
starker Fehler	starker Fehler	starker Fehler	leichter Fehler	richtig	leichter Fehler	Bergmann	„
richtig	starker Fehler	starker Fehler	richtig	leichter Fehler	mittlerer Fehler	Musiker	„
„	starker Fehler	starker Fehler	mittlerer Fehler	starker Fehler	starker Fehler	Kaufmann	sehr gut
starker Fehler	sehr starker Fehler	starker Fehler	mittlerer Fehler	mittlerer Fehler	leichter Fehler	Hausbesitzer	gut
richtig	leichter Fehler	mittlerer Fehler	leichter Fehler	leichter Fehler	leichter Fehler	Maschinist	„
starker Fehler	starker Fehler	leichter Fehler	mittlerer Fehler	leichter Fehler	richtig	Fuhrwerksbes.	„
richtig	leichter Fehler	mittlerer Fehler	leichter Fehler	leichter Fehler	leichter Fehler	Musiker	mittelmäßig
leichter Fehler	richtig	starker Fehler	richtig	richtig	leichter Fehler	Rassierer	gut
richtig	leichter Fehler	mittlerer Fehler	leichter Fehler	„	leichter Fehler	Schuhmacher	mittelmäßig
starker Fehler	leichter Fehler	mittlerer Fehler	richtig	mittlerer Fehler	mittlerer Fehler	Bergmann	gut
richtig	richtig	richtig	„	richtig	richtig	Musiker	„
„	leichter Fehler	leichter Fehler	„	starker Fehler	starker Fehler	Büro-vorsteher	„
sehr starker Fehler	sehr starker Fehler	sehr starker Fehler	leichter Fehler	leichter Fehler	sehr starker Fehler	Arbeiter	„
sehr starker Fehler	richtig	richtig	leichter Fehler	richtig	richtig	Musiker	„
sehr starker Fehler	„	„	richtig	„	„	Bergmann	„
starker Fehler	leichter Fehler	starker Fehler	„	leichter Fehler	„	Friseur	„
richtig	leichter Fehler	richtig	„	richtig	„	Musiker	„
leichter Fehler	leichter Fehler	„	„	„	leichter Fehler	„	„
richtig	starker Fehler	starker Fehler	leichter Fehler	leichter Fehler	richtig	„	„

Digitized by Google
Original from UNIVERSITY OF CALIFORNIA
Generated on 2019-10-24 15:38 GMT / http://hdl.handle.net/2027/uc1.b3252766
Public Domain in the United States, Google-digitized / http://www.hathitrust.org/access_use#pd-us-google

Name	Alter	Trommelfell	Gehör für Fl. bei beiderseits offenem Ohr	Gehör f. Konv. bei beiderseits offenem Ohr	Schallokalisation bei offenen Ohren		
			in Metern		in 2 m Entfernung	in 4 m Entfernung	in 8 m Entfernung
21. W.	29	—	rechts Fl. ad c. links 1·5	—	richtig	leichter Fehler	richtig
22. J.	28	—	—	—	„	richtig	„
23. K.	38	—	—	—	„	„	mittlerer Fehler
24. G.	21	—	—	—	leichter Fehler	„	richtig
25. J.	24	—	—	—	richtig	„	„
26. G.	30	—	—	—	„	„	„
27. S.	20	—	—	—	„	„	„
					3 Fehl.= 11% Fehl.	3 Fehl.= 11% Fehl.	4 Fehl.= 15% Fehl.

Wenn man nun die Resultate der beschriebenen Untersuchungen kritisch beleuchtet, so ergibt sich Folgendes, was zunächst die Hörfähigkeit anbelangt: Ein Normalhöriger, dem beide Ohren verschlossen werden, hört Flüstersprache etwa an der Ohrmuschel oder in einer Entfernung bis zu 0,5 *m*. Dieser Hörfähigkeit für Flüstersprache entspricht bei Normalhörigen eine Hörfähigkeit für Konversationssprache in einer Entfernung von etwa 0,5—1,75 *m*, eine Hörfähigkeit, die nur ausnahmsweise einmal überschritten wird. Derartige Schwankungen scheinen durchaus im Bereiche des Physiologischen zu liegen. Etwa dieselben Resultate bezüglich Hörfähigkeit für Konversationssprache erhält man bei Schwerhörigen, bei denen die Hörfähigkeit für Flüstersprache in gleichem Grade herabgesetzt ist wie bei Normalhörigen, denen man die Ohren fest verschließt. Dabei war kein Unterschied festzustellen zwischen Leuten, die eine Leitungsschwerhörigkeit, und solchen, die eine Labyrinthschwerhörigkeit hatten, so daß die praktische Perceptionsfähigkeit für die Hörbilder unserer gewöhnlichen Sprache bei beiden Ohrveränderungen keine Differenz zeigte. Anders ist es offenbar bei der Perception der Tonbilder, wie ja hinlänglich bekannt ist, in dem Sinne, daß bei nervöser Schwerhörigkeit eine schlechtere Hörfähig-

Digitized by Google
Original from UNIVERSITY OF CALIFORNIA
Generated on 2019-10-24 15:38 GMT / http://hdl.handle.net/2027/uc1.b3252766
Public Domain in the United States, Google-digitized / http://www.hathitrust.org/access_use#pd-us-google

Schallokalisation bei einseitig verschlossenem Ohr			Schallokalisation bei beiderseits verschlossenem Ohr			Beruf	als Schüler
in 2 m Entfernung	in 4 m Entfernung	in 8 m Entfernung	in 2 m Entfernung	in 4 m Entfernung	in 8 m Entfernung		
sehr starker Fehler	sehr starker Fehler	sehr starker Fehler		hört nichts		Musiker	gut
starker Fehler	sehr starker Fehler	sehr starker Fehler	leichter Fehler	richtig	richtig	-	-
sehr starker Fehler	sehr starker Fehler	sehr starker Fehler	leichter Fehler	-	leichter Fehler	-	„
richtig	richtig	richtig	richtig	sehr starker Fehler	sehr starker Fehler	Schmied	sehr gut
„	„	mittlerer Fehler	mittlerer Fehler	richtig	mittlerer Fehler	Musiker	gut
-	leichter Fehler	starker Fehler	starker Fehler	starker Fehler	mittlerer Fehler	„	„
leichter Fehler	richtig	leichter Fehler	mittlerer Fehler	richtig	richtig	-	mittelmäßig
14 Fehl.= 51.5% Fehler	20 Fehl.= 74% Fehl.	21 Fehl.= 77,7% Fehler	16 Fehl.= 60% Fehl.	14 Fehl.= 51.8% Fehler	16 Fehl.= 60% Fehl.		

keit für hohe Töne als für tiefe Töne besteht und bei der Leitungsschwerhörigkeit umgekehrt eine schlechtere Hörfähigkeit für tiefe als für hohe Töne. Aber bei unserer gewöhnlichen Sprache, die nicht aus musikalischen Tönen, sondern aus klangvollen und klanglosen Geräuschen der verschiedensten Qualität besteht, ist das nicht der Fall. Der Hörfähigkeit der Schwerhörigen und Normalhörigen entspricht in gewissem Grade, wie wir weiter unten sehen werden, ihre Schallokalisation für gewöhnliche Sprache, d. h. für bunt gemischte Geräuschkomplexe. Die Schallokalisation für musikalische Töne ist aus äußeren Gründen nur bei Normalhörigen, nicht bei Schwerhörigen, und nur für einen bestimmten Ton untersucht worden. Hätte man die Schallokalisation für Töne erschöpfend prüfen wollen, dann war es notwendig, daß sie auch bei Schwerhörigen mit Leitungs- und Labyrinthschwierigkeit geprüft wurde, und nicht nur bei Normahörigen, bei welchen man durch Verschließen der Ohren künstlich eine Leitungsschwerhörigkeit erzeugte, und daß ferner die Schallokalisation jedesmal für eine Reihe hoher und tiefer Töne geprüft wurde. Nehmen wir nämlich hier die sich aus den Untersuchungen ergebende Tatsache vorweg, daß die Schallokalisation vielfach von der Schärfe des Hörens abhängig ist, dann er-

Generated on 2019-10-24 15:39 GMT / http://hdl.handle.net/2027/uc1.b3252766
Public Domain in the United States, Google-digitized / http://www.hathitrust.org/access_use#pd-us-google
Digitized by Google
Original from UNIVERSITY OF CALIFORNIA

gibt sich daraus, daß je nach der Hörschärfe für hohe und tiefe Töne die Schallokalisation für dieselben eine verschiedene sein wird. Trotzdem die oben aufgeführten Untersuchungen einer gewissen Unvollständigkeit nicht entbehren, ergeben sich immerhin aus ihnen eine Reihe von Tatsachen, welche die Sache als solche einigermaßen klären. Wenn wir zunächst die gefundenen Resultate zahlenmäßig zum Ausdrucke bringen, so verhält sich bei den Schwerhörigen die Schallokalisation folgendermaßen:

Unter 64 Fällen war 27mal, d. h. in 42,2% der Fälle, die Schallokalisation fehlerhaft, gleichgültig, ob man ein Ohr (bei verschieden hörenden Ohren das bessere!) verschloß, oder ob man beide offen hielt. In diesen Fällen erreichte das bessere Ohr allerdings niemals eine Hörfähigkeit von 2 *m* Fl.-Spr., sondern blieb noch darunter. In 24 Fällen, d. h. 37,5%, war die Schallokalisation nur dann fehlerhaft, wenn man das eine Ohr (bei verschieden hörenden das bessere) verschloß. Sonst war sie richtig. Hierunter fanden sich allerdings eine Reihe von Fällen, in denen das besser hörende Ohr die Hörfähigkeit von 2 *m* Fl.-Spr. wesentlich überschritt. Immerhin war auch eine Reihe von Fällen darunter, bei denen sie das nicht tat. In 13 Fällen = 20,3% wurde sowohl bei verschlossenem wie bei offenem besseren Ohre richtig lokalisiert. Nach diesen Gesichtspunkten sind die 64 Fälle im vorigen unter Bezeichnung **, *, *** schematisch eingeteilt. A ist die erste Serie, B die zweite, C die dritte Serie. Eine besonders vorsichtige Beurteilung erfordern in den angeführten Fällen diejenigen, bei denen einseitig laute Sprache nicht gehört wird, bei welchen also, wenn man ihnen das bessere Ohr offen hält, eigentlich nicht von binauralem, sondern von monauralem Gehör die Rede sein kann, wo also auch die Lokalisation eigentlich nur auf Grund monauralen Gehörs erfolgt. Diesen Untersuchungen schließen sich die Untersuchungen der Schallokalisation für Sprache bei Normalhörigen an.

Unter 51 Normalhörigen machten in bezug auf Schallokalisation für Konversationssprache bei beiderseits offenen Ohren und verbundenen Augen fester: in einer Entfernung von 2 *m* 2%, in einer Entfernung von 4 *m* 20%, in einer Entfernung von 8 *m* 38%. Die gemachten Fehler waren fast sämtlich leichter Natur, d. h. die angegebene Richtung wich von der wirklichen, in welcher der Sprecher stand, nicht über 30° ab. Die Fehler, welche bei 1 verschlossenen, 1 offenen Ohre gemacht wurden (wobei im Falle der Ungleichheit das bessere Ohr verschlossen wurde), betrugen in einer Entfernung von 2 *m* 56%, in einer Entfernung von 4 *m* 54%, in einer Entfernung von 8 *m* 64%. Die gemachten Fehler betrugen bei 2 verschlossenen Ohren in einer Entfernung von 2 *m* 50%, in einer Entfernung von 4 *m* 54%, in einer Entfernung von 8 *m* 50%. Hierbei ist zu berücksichtigen, daß die Stärke des gesprochenen Wortes nicht wie in den Fällen

Digitized by Google
Original from UNIVERSITY OF CALIFORNIA
Generated on 2019-10-24 15:39 GMT / http://hdl.handle.net/2027/uc1.b3252766
Public Domain in the United States, Google-digitized / http://www.hathitrust.org/access_use#pd-us-google

mit beiderseits oder einseitig verschlossenem Ohre dieselbe bleiben konnte, sondern wegen der beiderseits verschlossenen Ohren mit steigender Entfernung gesteigert wurde, um dem zu Untersuchenden verständlich gemacht zu werden.

Es folgen zum Schlusse die Unteruchungen auf Schallokalisation für Töne bei Normalhörigen (1 mit herabgesetztem Gehör!).

Bei beiderseits offenen Ohren wurden in einer Entfernung von 2 *m* 11% Fehler gemacht, in einer Entfernung von 4 *m* ebenfalls 11% Fehler, in einer Entfernung von 8 *m* 15% Fehler. Dabei waren die Fehler nur sehr leichter Natur. Bei einseitig verschlossenem Ohre steigt der Prozentsatz auf 51,5% bei Entfernung von 2 *m*, auf 74% bei Entfernung von 4 *m*, auf 77,7% bei Entfernung von 8 *m*. Unter diesen Fehlern waren ganz außerordentlich schwere, wie sie in diesem Grade und ebenfalls in dieser Anzahl bei der Untersuchung der Schallokalisation für Sprache, also für kombinierte Geräusche nie gemacht wurden. Bei einer Entfernung von 2 *m* ergaben sich bei beiderseits verschlossenen Ohren bei einer Entfernung von 2 *m* 60% Fehler, bei 4 *m* 51,8%, bei 8 *m* 60% Fehler. Auch hier war der Grad und die Zahl der Fehler stärker, als bei der entsprechenden Kategorie von Untersuchungen auf kombinierte Geräusche gefunden wurden. Die Fehler erscheinen vielleicht in noch stärkerem Lichte, wenn man bedenkt, daß es sich nur um Musiker oder musikalisch vorgebildete Leute handelt, deren Ohr für musikalische Töne besonders geschärft ist.

Bei allen Untersuchungen der Normalhörigen, die angestellt und im vorigen beschrieben wurden, kehren offenbar bestimmte Gesetzmäßigkeiten trotz vieler Abweichungen immer wieder. Die geringsten und leichtesten Fehler sehen wir bei beiderseits offenen Ohren, die meisten und stärksten Fehler bei einseitig verschlossenem Ohre, besonders wenn die Schallquelle auf der Seite des verschlossenen Ohres liegt, etwas geringer, aber auch noch recht beträchtlich sind die Fehler bei beiderseits verschlossenem Ohre. Die wachsende Entfernung spielt eine gewisse, aber schwankende Rolle. Die Resultate bei den Untersuchungen der Schwerhörigen sind denjenigen verwandt, welche wir erhalten, wenn wir Normalhörigen beide Ohren oder ein Ohr verstopfen. Immerhin sind sie eine Kategorie für sich, weil sie zum Teile eine viel größere Schwerhörigkeit aufweisen als jene. Auch muß berücksichtigt werden, daß die Schwerhörigen nur auf kurze Hörweite hinsichtlich ihrer Schallokalisation geprüft wurden. Bei steigenden Hörweiten würden vermutlich die Lokalisationsfehler hier und da noch in die Höhe schnellen. Was die Lokalisation der Normalhörigen für Töne anbelangt, so ist die schlechtere Lokalisation für einzelne Töne gegenüber der für die kombinierten Geräuschkomplexe unserer Sprache sehr deutlich.

Digitized by Google
Original from UNIVERSITY OF CALIFORNIA
Generated on 2019-10-24 15:39 GMT / http://hdl.handle.net/2027/uc1.b3252766
Public Domain in the United States, Google-digitized / http://www.hathitrust.org/access_use#pd-us-google

Überall fällt es jedoch auf, daß eine große Reihe von Prüfungsresultaten im einzelnen starke Abweichungen von den genannten Beobachtungen zeigt. Das bezieht sich sowohl auf die einzelnen Untersuchungen bei demselben Individuum, wenn man sie unter sich vergleicht, wie auf analoge Untersuchungen bei verschiedenen Individuen, wenn man sie unter einander vergleicht. Bestimmte Gesetze, die man nur bei einem allgemeinen großen Überblick erhält, werden dauernd im einzelnen durchbrochen von individuellen Faktoren, die zunächst unverständlich sind, aber sofort klar werden, wenn man das Wesen der Schallokalisation in seine Komponenten zerlegt. Schallokalisation ist nicht ein Sinnesausdruck als solcher, sondern ein Sinneseindruck verbunden mit einer Kritik desselben; dieselbe baut sich auf Grund verschiedener psychischer Vorgänge auf, Erfahrung, Anpassung, Vergleichung, Gedächtnis, Aufmerksamkeit und anderer. Sie sind es, die zu der einfachen Sinnesperception der Schallwellen hinzutreten und das Individuum in den Stand setzen, die Richtung der Schallwellen bewußt anzugeben. Diese Erfahrung können wir täglich machen, wenn wir unsere Aufmerksamkeit auf diesen Gegenstand richten. Je einfacher die Verhältnisse liegen, desto weniger braucht der Hörende sich geistig anzustrengen; je schwieriger die Verhältnisse liegen, wie es bei Schwerhörigkeit, einseitigem Hören, großen Entfernungen der Fall ist, desto stärker müssen die oben genannten psychischen Faktoren mitwirken, desto leichter werden Fehler gemacht werden, wenn die in Frage kommenden geistigen Kräfte nicht besonders entwickelt sind. Auch die Qualität des Hörobjektes spielt fraglos eine Rolle. Z. B. scheint bei der Perception der Geräuschkomplexe hinsichtlich der Schallokalisation die Kontrastwirkung der verschiedenen Geräusche von Wichtigkeit zu sein. Sie erleichtert bewußte oder unbewußte Vergleiche und dadurch das bewußte oder unbewußte Urteil. Bei der Perception eines einzelnen Tones fällt diese Kontrastwirkung und Vergleichungsmöglichkeit fort. Die Schallokalisation des einzelnen Tones, besonders unter erschwerten Verhältnissen, erfährt dadurch, wie wir es oben gesehen haben, größere Schwierigkeiten. So ist also die Schallokalisation von verschiedenen Faktoren abhängig. Die gefundenen Resultate werden zusammengefaßt in folgenden Sätzen:

I. Zur Prüfung der praktischen Hörschärfe ist die Prüfung der Konversationssprache, und zwar für einen ganzen Satz, bei stärkerem Grade von Schwerhörigkeit erforderlich.

II. Die Schallokalisation ist abhängig:

1. von der Hörschärfe,
2. von psychischen Momenten,
3. von dem Hörobjekt.

Digitized by Google
Original from UNIVERSITY OF CALIFORNIA
Generated on 2019-10-24 15:39 GMT / http://hdl.handle.net/2027/uc1.b3252766
Public Domain in the United States, Google-digitized / http://www.hathitrust.org/access_use#pd-us-google

Einzelheiten zu II, 1: a) die Schallokalisation ist am besten bei beiderseits normalem Gehör, b) am schlechtesten bei einseitigem Gehör. wenn dasselbe außerdem herabgesetzt ist, c) schlecht, aber etwas besser als bei b) bei beiderseits stark herabgesetztem Gehör.

Einzelheiten zu II, 2.: in Betracht kommen alle angeborenen oder erworbenen, zeitigen oder dauernden geistigen Faktoren, welche die Perception der Sinneseindrücke und ihre bewußte oder unbewußte Kritik beeinflussen.

Einzelheiten zu II, 3.: es handelt sich um Qualität, Quantität, Entfernung und Richtung des einwirkenden Hörobjektes.

Aus der k. k. Universitäts-Ohrenklinik
(Hofrat Prof. V. Urbantschitsch).

Versuch eines neuen Hörmeßapparates.

Von Dr. **Franz Fremel,** Aspirant.

(Mit 1 Figur.)

Die Bestrebungen, die Hörschärfe des Ohres zahlenmäßig zu bestimmen und der wissenschaftlichen Mitteilung zugänglich zu machen, sind schon sehr alt. Derartige Bestrebungen sind leicht begreiflich. Unserer jetzt üblichen Methode, mit Flüster- und Konversationssprache die Hörschärfe zu bestimmen, haftet zu viel Unvollkommenheit an. Die Stimmstärke verschiedener Untersucher differiert sehr stark, störende Nebengeräusche machen das Prüfungsresultat unsicher, die Prüfung mit Sprache allein ist nur ein Teil der akustischen Funktionsprüfung, sie muß durch die Prüfung mit verschiedenen hohen Tönen und mit Geräuschen komplettiert werden, da die Perceptionsfähigkeiten für diese drei Schallqualitäten in vielen Fällen in gar keinem analogen Verhältnis steht.

Es nimmt daher nicht Wunder, wenn die Zahl der Apparate zur Bestimmung der Hörschärfe, die Akumeter, Audimeter, Phonometer Legion ist. Und wenn auch ihre große Zahl beweist, daß kein brauchbarer Apparat bisher konstruiert wurde, so hat die physiologische Akustik diesen Bemühungen sehr viel zu verdanken. Zahlreiche akustische Beobachtungen wurden dabei von den verschiedenen Forschern gemacht, die noch nicht gesetzmäßig zusammengefaßt vor uns liegen und einer Bearbeitung zur Lösung der Frage der Hörfunktion harren. So stieß Wintrich bei seinen Versuchen auf das akustische Phänomen, welches in seinen Prinzipien als Stenger scher Versuch in der Otologie bekannt ist. Lucae konstruiert eine Luftstoßvorrichtung, indem er durch eine Röhre gegen einen leicht beweglichen herabhängenden Deckel spricht, um an dessen Exkursionen die Stimmstärke zu messen. Wir wissen heute, daß damit nur

Digitized by Google
Original from UNIVERSITY OF CALIFORNIA
Generated on 2019-10-24 15:39 GMT / http://hdl.handle.net/2027/uc1.b3252766
Public Domain in the United States, Google-digitized / http://www.hathitrust.org/access_use#pd-us-google

die sog. wilde Luft, keineswegs die Stimmstärke gemessen wird. Bekannt ist der Politzersche Hörmesser, das auf ein Stahlstäbchen aus konstanter Höhe herabfallende Stahlhämmerchen. Vierordt läßt Bleikugeln aus konstanter Höhe herabfallen. Hartmann verwendet die elektromagnetische Stimmgabel und Högyes das Telephon mit einer Siemensschen Widerstandsbrücke zur Abschwächung.

Ein Hörmesser muß ein einfacher Apparat sein, Nebengeräusche ausschließen, wenig Anforderungen an die Intelligenz des Patienten stellen, um möglichst objektive Resultate zu erzielen. Zu diesem Zwecke müßten genügend deutlich wahrnehmbare Tonstärkedifferenzen von mindestens 5 verschiedenen Tönen durch einen Apparat dem Ohre zugeleitet werden, bei Ausschaltung aller Nebengeräusche und der Luftleitung. Bárány hat versucht, durch winzig kleine Bohrlöcher in einer Metallplatte den Schall durchzutreiben und je nach dem Durchmesser des Bohrloches abzuschwächen. Dabei hat es sich gezeigt, daß die Herstellung von kleinsten Bohrlöchern mit bestimmten Durchmessern auf große technische Schwierigkeiten stieß, ferner war es auch sehr schwer, die Löchelchen rein zu halten. Die mikroskopische Untersuchung der Bohrlöcher vor jedem Experiment ergab trotz peinlicher Reinhaltung immer Schmutzpartikelchen, welche das winzige Bohrloch einengten. Dann versuchte Bárány durch Glasröhren verschiedenen Kalibers und verschiedener Länge die Tonstärke beliebig abzuschwächen. Zu diesem Zwecke wurde folgender Apparat (Abbildung) konstruiert. Die Wellen der Tonquelle werden von einem Trichter aufgefangen und in eine Messingtrommel geleitet. Von dieser Trommel gehen 12 kurze in einem Kreise stehende Ansatzrohre ab, welche durch Hähne abgesperrt werden können. An diese Ansatzrohre werden mittels kurzer Gummischläuche die Glasröhren angesteckt, welche an ihrem anderen Ende ebenfalls mit Gummischläuchen an die Ansatzrohre einer zweiten ganz analog gebauten Messingtrommel angesteckt werden. Aus dieser zweiten Trommel wird der durch die Glasröhren abgeschwächte Ton dem Ohre durch einen Schlauch zugeführt. Als Tonquelle hat sich uns am besten die nach Hofrat Urbantschitsch konstruierte elektrische Stimmgabel bewährt. Mit den Glasröhren ließ sich wohl der Stimmgabelton gradatim abschwächen. Doch war der stärkste Ton relativ schwach, außerdem ergaben sich Schwierigkeiten mit der technischen Handhabung des Apparates, da unverhältnismäßig lange Glasröhren eingeschoben werden müssen. An der Abschwächung des Tones war bei dieser Versuchsanordnung nicht nur die Länge und Weite des Glasrohres beteiligt, sondern auch die Länge der angesteckten Gummischläuche, so daß bei diesen komplizierten Verhältnissen, starres Glasrohr, elastischer Gummischlauch die Herstellung möglichst gleichmäßiger Tonstärkedifferenzen schwierig war.

Digitized by Google
Original from UNIVERSITY OF CALIFORNIA
Generated on 2019-10-24 15:39 GMT / http://hdl.handle.net/2027/uc1.b3252766
Public Domain in the United States, Google-digitized / http://www.hathitrust.org/access_use#pd-us-google

Fig. 1.

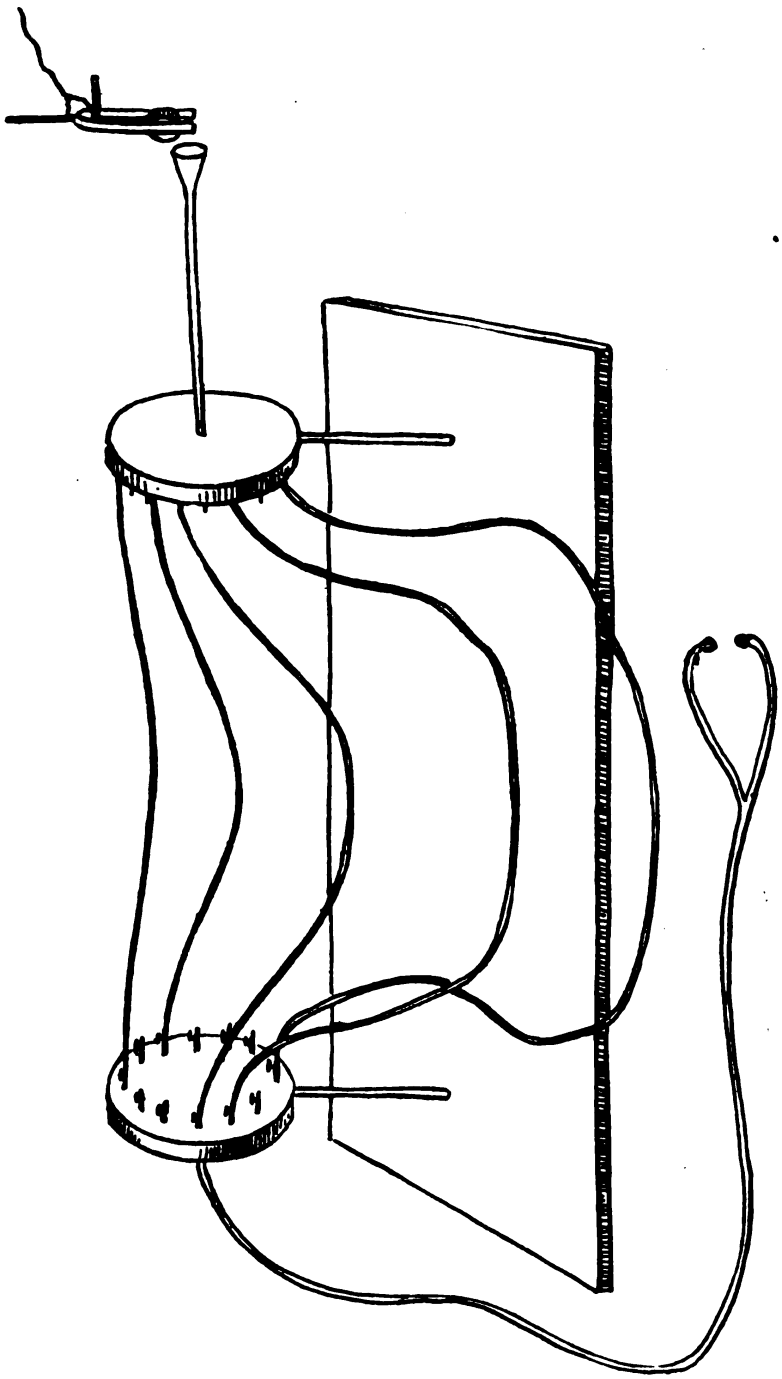

Generated on 2019-10-24 15:39 GMT / http://hdl.handle.net/2027/uc1.b3252766
Public Domain in the United States, Google-digitized / http://www.hathitrust.org/access_use#pd-us-google
Digitized by Google
Original from UNIVERSITY OF CALIFORNIA

Die Frage der skalenmäßigen Abschwächung eines Tones haben wir am einfachsten so gelöst, daß an Stelle der Glasröhren ganz einfache Gummischläuche von 3 *mm* Lumendurchmesser genommen wurden. Rein empirisch haben wir einen Schlauch von solcher Länge gefunden, welcher dem Resonanzmaximum der mit einer bestimmten Stromstärke betriebenen Stimmgabel entspricht. Durch Veränderung des resonierenden Luftvolumen, das heißt durch Veränderung der Schlauchlänge, gelangt man zu einem Resonanzminimum, bei welchem derselbe Stimmgabelton nur leise gehört wird. Dazwischen kann man durch entsprechende Schlauchlängen eine Tonstärkeskala schaffen. Zu dünne Schläuche dürfen nicht verwendet werden, weil es nicht möglich ist, den Schall durch ein Rohr von weniger als ein Millimeter Durchmesser durchzutreiben. Wenn wir jetzt immer von Resonanz gesprochen haben, so begehen wir eigentlich einen physikalischen Fehler. Die Verstärkung des Stimmgabeltones durch den Gummischlauch beruht nicht auf Resonanz, sondern auf dem Phänomen des Mittönens. Die im Gummischlauch enthaltene Luftsäule wird durch die vibrierende Stimmgabel ins Mittönen versetzt. Indem aber von der im Gummischlauch stehend schwingenden Luftsäule sehr leicht fortlaufende Wellen in Luft außerhalb des Gummirohres erzeugt werden und so eine bedeutende Verstärkung des Tones eintritt, können wir auch von Resonanz sprechen. Damit eine Verstärkung des Stimmgabeltones eintritt, muß das in Schwingung zu versetzende und im Schlauch enthaltene Luftvolumen in einem bestimmten Verhältnis zu der Höhe des Stimmgabeltones stehen. Die Luftsäule spricht nicht wie der Resonanzboden musikalischer Instrumente auf jede beliebige Wellenform an, sondern nur dann, wenn die von der Stimmgabel kommenden Wellen auf die Luftsäule im nämlichen Rhythmus stoßen, in welcher sie selbst nach ihrer Dimension und elastischen Spannung überhaupt schwingen kann. Die Länge des Gummischlauches, welcher den Stimmgabelton durch Mittönen am meisten verstärkt, ist also für jeden Ton eine ganz bestimmte und auch rechnerisch bestimmbare. Auf empirischem Wege haben wir für unsere Stimmgabel die Schlauchlänge zur Erreichung des Resonanzmaximums mit 70 *cm* gefunden. Durch Einschalten von weiteren Schlauchlängen mit 65, 60, 55, 40, 45, 50, 90, 115 *cm* wurde eine ganze Skala von Tonintensitäten hergestellt. Der Stimmgabelton durch den Schlauch von 70 *cm* durchgeschickt, wird maximal durch Mittönen verstärkt und sehr laut gehört. Der Schlauch von 65 *cm* Länge enthält ein kleineres, für den Stimmgabelton nicht mehr ganz richtig abgestimmtes Luftvolumen und der Ton wird schon etwas gedämpfter gehört. Durch Einschalten der übrigen Schläuche wird der Ton in seiner Intensität immer mehr abgeschwächt, bis durch den Schlauch von 115 *cm* Länge der Ton nur mehr leise gehört wird.

Digitized by Google
Original from UNIVERSITY OF CALIFORNIA
Generated on 2019-10-24 15:39 GMT / http://hdl.handle.net/2027/uc1.b3252766
Public Domain in the United States, Google-digitized / http://www.hathitrust.org/access_use#pd-us-google

Die Verwendung der elektrisch betriebenen Stimmgabel als Schallquelle hat den Vorteil, daß diese Schallquelle keine Intensitätsschwankungen zeigt und solche bei Störungen sofort abgelesen werden können und außerdem der Ton als Stimmgabelton ziemlich obertonfrei ist. Um die Luftleitung der tönenden Stimmgabel ganz auszuschließen, kann man sie in einem anstoßenden Zimmer aufstellen.

Der so armierte Apparat wurde nun in einer Reihe von normal hörenden Personen ausprobiert. Dabei ergab sich schon eine starke Differenz in der Perceptionsfähigkeit von Tonstärkedifferenzen bei verschiedenen Menschen. Dabei konnten wir nicht den überzeugenden Eindruck gewinnen, daß gehörgeübte Menschen, wie Musiker und Sänger, präzise jede Stärkedifferenz angeben konnten. Manche Personen erkannten sofort jeden Stärkeunterschied, während es andere nicht vermochten. Allerdings waren die Unterschiede nach übereinstimmenden Angaben minimale. Dabei war bei allen Personen ein Phänomen konstant, nämlich die starke Ermüdbarkeit des Gehörs, auf die schon vor Jahren Urbantschitsch (1882 Archiv f. d. ges. Physiologie) hingewiesen hat und die bei den Hörübungen eine konstante Erscheinung ist. Die Ermüdbarkeit war so groß, daß die meisten Personen die Prüfung der ganzen Skala nicht ertragen konnten und mit Einschaltung von kurzen Erholungspausen geprüft werden mußten. Da schon eine Reihe normal Hörender die Intensitätsunterschiede, die tatsächlich sehr fein abgestuft waren, nicht wahrnehmen konnte und man ferner bei den Untersuchten ein gewisses Maß von Intelligenz voraussetzen mußte, was bei dem klinischen Material nicht immer der Fall ist, so wurden diese Längenverhältnisse der Schläuche aufgegeben.

Es wurden experimentell 5 verschiedene Schlauchlängen ausfindig gemacht, mit denen man den Stimmgabelton in seiner Stärke in 8 Intensitätsgrade abstufen konnte. Schaltet man die Schläuche 1—4 ein und läßt den Ton durch die 4 geöffneten Schläuche hindurch dringen, so wird der Ton am lautesten gehört, diese 4 Schläuche bilden das Resonanzmaximum für die Stimmgabel. Durch Ausschalten eines Schlauches nach dem andern sowie durch das gleichzeitige Offenbleiben von zwei Schläuchen kann die Stimmgabel bis zu einem Minimum ihrer Intensität abgestuft werden, so daß vom lautesten bis zum leisesten Tone 8 Intensitätsstufen einschaltbar sind.

Der leiseste Ton dieser Skala war noch so stark, daß er von einem Ohr, welches Flüstersprache in 10 *cm* Entfernung hörte, direkt zugeführt noch wahrnehmbar war.

Wir prüften nun zunächst eine große Zahl von Schwerhörigen, bei denen der otoskopische und Stimmgabelbefund das Vorhandensein eines

Digitized by Google
Original from UNIVERSITY OF CALIFORNIA
Generated on 2019-10-24 15:39 GMT / http://hdl.handle.net/2027/uc1.b3252766
Public Domain in the United States, Google-digitized / http://www.hathitrust.org/access_use#pd-us-google

Schalleitungshindernisses ergab. Sämtliche Pat. mit Schalleitungshindernis hörten je nach dem Grade ihrer Schwerhörigkeit die durch die Schläuche gradatim abgeschwächte Stimmgabel. Soweit die Pat. überhaupt hörten, konnten sie auch eine Differenz in der Tonintensität wahrnehmen.

Bei biotischer Zuleitung des Stimmgabeltones kann man in präziser Weise den Stengerschen Versuch nachahmen. Pat. mit doppelseitiger, aber ungleich starker Schwerhörigkeit geben an, den biotisch zugeleiteten Ton nur auf einer Seite, und zwar auf der besser hörenden, zu hören. Schaltet man dieses Ohr durch Abklemmen des Schlauches aus, so wird jetzt der Ton auch auf dem schlechteren Ohre gehört. Bei biotischer Zuleitung wird der Gehörseindruck des schlechteren Ohres von dem besseren Ohre unterdrückt. Durch direkte biotische Zuleitung eines Tones ist man auch leicht in der Lage, einseitige, nur geringgradige Schwerhörigkeit zu diagnostizieren, wo die sonst üblichen Methoden unsichere Resultate ergeben. Klemmt man abwechselnd den einen und den anderen Schlauch ab, so gibt der Pat. sofort an, auf welchem Ohre er den konstant bleibenden Ton besser hört.

Als eine weitere Versuchsreihe wurden Pat. gewählt, bei denen die otologische Untersuchung eine Affektion des inneren Ohres ergab. Auch diese Personen konnten, soweit sie die Töne überhaupt hörten, eine Differenz in der Tonstärke ausnehmen.

Dasselbe Resultat erhielten wir bei der Prüfung einer Reihe von Taubstummen, welche imstande waren, die ersten zwei bis drei Tonstärken zu unterscheiden. Die Prüfung von hörstummen Kindern fiel negativ aus, es war sehr schwer, den Kindern beizubringen, um was es sich handle, die Angaben waren unsicher und nicht zu verwerten.

Fassen wir die Ergebnisse unserer Experimente zusammen, so ergibt sich: Feine Intensitätsunterschiede eines und desselben Tones werden von normal Hörenden, gleichgültig ob Gehörgeübte oder nicht, nicht immer wahrgenommen. Die Einen geben mit Bestimmtheit an, eine Stärkedifferenz wahrzunehmen, während es die anderen nicht vermögen. Die bisher untersuchten Fälle von Schwerhörigkeit zeigten ebenfalls die Fähigkeit, Intensitätsunterschiede zu percipieren, soweit sie eben den Ton überhaupt hörten. Es erübrigt noch, in einer späteren Friedensarbeit bei einem großen klinischen Material diese Methode der Prüfung auf Perceptionsfähigkeit von feinen Intensitätsunterschieden anzuwenden. Die Frage, ob nicht bei manchen Formen von Schwerhörigkeit unter bestimmter Voraussetzung Anomalien in der Wahrnehmung von Tonstärkedifferenzen auftreten, bleibt noch offen.

Generated on 2019-10-24 15:39 GMT / http://hdl.handle.net/2027/uc1.b3252766
Public Domain in the United States, Google-digitized / http://www.hathitrust.org/access_use#pd-us-google
Digitized by Google
Original from UNIVERSITY OF CALIFORNIA

Vereinsberichte.

Österreichische Otologische Gesellschaft.

Sitzung vom 29. Oktober 1917.

Vorsitzender: V. Urbantschitsch.
Schriftführer: E. Urbantschitsch.

I. E. Urbantschitsch: **Schläfelappenabsceß und Meningitis. Operation. Heilung.**

A. Sch., 42 Jahre, Baumeistersgattin. Aufgenommen am 20. VII. 1917 auf die Ohrenstation des k. k. Kaiser Franz Josef-Spitales in Wien.

Anamnese vom 21. VII. 1917: Pat. ist seit Kindheit ohrenkrank (häufig Ohrenstechen, Schwerhörigkeit). Die Otorrhoe rechts begann vor 20 Jahren; vor 15 Jahren Radikaloperation mit sehr gutem Erfolg. Im Dezember 1916 schwere Pneumonie. Im Anschluß daran Ohrenschmerzen und Schwerhörigkeit links, während früher dieses Ohr angeblich stets normal gewesen sein soll. Seit Mai 1917 eitriger Ausfluß aus dem linken Ohr mit zeitweiligen Pausen bis zu 2 Wochen; nach solchen Pausen setzte die Eiterung gewöhnlich besonders heftig wieder ein. Einmal bestanden 2 Tage Fieber, öfters Schlaf- und Appetitlosigkeit, Kopfschmerzen, hauptsächlich in der linken Schläfe und im Hinterhaupt, sehr viel Schwindel, besonders in den letzten 8 Tagen. Keine Übelkeiten, kein Erbrechen. Seit 15. VII. zunehmende Vergeßlichkeit; in den letzten 2—3 Tagen vergißt Pat. oft den Namen der Gegenstände, weiß aber ihre Anwendung. Pat. wollte in Anbetracht des schlechten Gehörs des rechten radikal operierten Ohres und der Möglichkeit einer Verschlechterung des Gehörs der linken Seite in eine Operation nicht einwilligen.

Status praesens: Rechts: Geheilte Radikaloperationshöhle. Links: Unterer Teil des Trommelfells chronisch-adhäsiv verändert, im oberen Anteil führt eine Antrum- und eine mit dieser nicht zusammenhängende Atticfistel in das Antrum bzw. den Attic, die beide entzündet erscheinen. R —, —, W ∞, S $-^{(1)}$, $-^{(1-2)}$. Kein spontaner Nystagmus, kein Fistelsymptom, kalorische Reaktion lebhaft (von Erbrechen begleitet). v = r. 1 *m*, l. ad concham.

Röntgenbefund (Dr. Selka): Verdunklung beider Warzenfortsätze, rechts stärker als links.

Harnbefund: Albumen in Spuren, Esbach 0, Blutfarbstoff 0. Sediment: Urate, Epithel, keine Zylinder, vereinzelte Leukocyten.

Nervenbefund: Kernig mäßigen Grades. Druckempfindlichkeit der Halswirbelsäule. Kein Babinski, Trousseau mäßigen Grades. Bei Prüfung auf Aphasie spricht Pat. verwirrt und kann z. B. nicht angeben, wo sie wohnt (weder Bezirk noch Straße). Auch den Zweck der Gegenstände vermag Pat. nicht genau anzugeben: So weiß sie von einem Messer nur, daß sie bei den Kindern damit acht gibt, gibt aber nicht an, daß man mit selbem schneidet; beim Vorhalten einer Krone sagt Pat., man brauche dies zum Kochen. Auf die Frage, ob man das Geldstück selbst kocht, meint Pat., man müsse noch etwas dazu nehmen und dann kochen etc.

Digitized by Google
Original from UNIVERSITY OF CALIFORNIA
Generated on 2019-10-24 15:39 GMT / http://hdl.handle.net/2027/uc1.b3252766
Public Domain in the United States, Google-digitized / http://www.hathitrust.org/access_use#pd-us-google

21. VII. Pat. sieht sehr verfallen aus und möchte „ruhig sterben". Kontinuierlich hohes Fieber, 39,2—40,1°.

Lumbalpunktion: Druck auffallend stark, Punktat diffus getrübt. Bakteriologischer Befund (Dr. Epstein): steril.

22. VII. Andauernd hohes Fieber, immer zwischen 39,3—40,3°. Pat. ist zeitweise bei sich, gleich darnach aber wieder nicht. Keine Übelkeiten; kein Erbrechen, kein Aufschreien; starke Nackensteifigkeit.

23. VII. Auf Injektion gut geschlafen, Fieber meist um 39,2°; ausgesprochener Babinski; beiderseits Kernig, etwas stärker als vor zwei Tagen. Benommenheit.

Operation (E. U.): Warzenfortsatz sklerotisch; im Antrum Cholesteatom, Sinus auf Erbsengröße freigelegt, Wand succulent. Bei Bloßlegung der Dura der mittleren Schädelgrube tropft etwas Eiter aus dem Hirn ab. Breite Incision der Dura; Incision in den Schläfelappen mit dem Hirnmesser nach E. Urbantschitsch bis zu 3 *cm* Tiefe. Eröffnung eines kleinapfelgroßen Schläfelappenabscesses. Langsame Entleerung des Eiters. Lockere, doch möglichst vollständige Jodoformdochttamponade. Plastik nach Panse.

Bakteriologischer Befund (Dr. Epstein): Bakteriengemisch, darunter Streptokokken.

24. VII. Allgemeinbefinden etwas besser, kein Erbrechen; Pat. verlangt zu essen und ißt mit Appetit. Temperatur nur wenig erhöht (um 38°). Pat. ist meistens nicht bei sich, erkennt aber zuweilen ihre Angehörigen und spricht mit ihnen. Starker spontaner Nystagmus.

Augenbefund (Dr. Friedland): normal.

25. VII. Subjektives Befinden gut. Pat. ist nur zeitweise bei sich, zeitweise Phantasieren. Großes Hungergefühl, Temperatur normal, Nackensteifigkeit stark, Babinski beiderseits positiv. Verbandwechsel: Docht mäßig feucht; aus dem Hirnabsceß entleert sich auch nach Spreizen des Eingangs und Eingehen in die Tiefe kein Eiter; lockere Jodoformdochttamponade.

26. VII. Allgemeinbefinden besser, Appetit und Schlaf gut.

27. VII. Nachmittags ist Pat. sehr zerstreut. Heißhunger.

28. VII. Verbandwechsel. Trotzdem seit 25. VII. der Verband nicht gewechselt worden war, ist der Tampon nur mäßig durchfeuchtet, im Hirnabsceß selbst kein freier Eiter; lockere Jodoformdochttamponade. Babinski rechts vorhanden, links nicht mehr auslösbar; bei der Prüfung darauf Dorsalflexion sämtlicher Zehen bis auf die große. Kernig fast ganz geschwunden, Nackensteifigkeit noch vorhanden, doch entschieden geringer. Sensorische Aphasie noch hochgradig; es können fast keine Gegenstände benannt werden, auch wenige Minuten, nachdem der Pat. der Name des betreffenden Gegenstandes mitgeteilt worden war, ist er ihr wieder entfallen.

Psychisches Verhalten auffallend frisch. Pat. ist nicht mehr benommen, beantwortet alle Fragen. Übergang zur mehr sitzenden Lage. Pat. uriniert meist ins Bett oder muß katheterisiert werden.

Augenbefund: normal.

29. VII. Subjektives Befinden sehr gut; Pat. kann spontan urinieren.

30. VII. Verbandwechsel: Äußerer Verband mit etwas grünlichem Eiter durchtränkt. Mäßig freier Eiter in der Wundhöhle. Incisionsstelle

Digitized by Google
Original from UNIVERSITY OF CALIFORNIA
Generated on 2019-10-24 15:39 GMT / http://hdl.handle.net/2027/uc1.b3252766
Public Domain in the United States, Google-digitized / http://www.hathitrust.org/access_use#pd-us-google

im Gehirn leicht pulsierend, wenig vorgewölbt. Reinigung der Wundhöhle mit purem Peroxygenol; der Hirnabsceß selbst bleibt unberührt, nur in die Incisionsöffnung (Eingang) werden 3 Jodoformdochtfäden eingelegt, die übrige Knochenhöhle locker mit Jodoformdocht austamponiert.

Babinski rechts noch positiv, links negativ; links bei Prüfung darauf entweder gar kein Reflex oder Plantarflexion (vor 2 Tagen noch Dorsalflexion). Nackensteifigkeit fast ganz verschwunden, gar keine Druckempfindlichkeit der Halswirbelsäule mehr. Psychische Frische. Pat. spricht einen zum ersten Male wieder an („Herr Dozent"), während sie sich noch vor 2 Tagen erkundigte, wie man ansprechen müsse, und dann im gegebenen Falle es nicht konnte. Sensorische Aphasie noch stark ausgeprägt, doch kann Pat. schon einige Namen nennen, die sie vor 2 Tagen nicht wußte; auch bleibt ein ihr vorgezeigter Name länger haften, so daß sie einzelne Gegenstände nach einigen Minuten von selbst bezeichnen kann.

31. VII. Wohlbefinden.

1. VIII. Keine Tamponade des Absceßeinganges mehr, lokaler Befund wie vor 2 Tagen, Aphasie wesentlich besser. Pat. kann die meisten Gegenstände, die sie vor 2 Tagen nicht benennen konnte, benennen (Ring, Finger, Nase etc.); nur einzelne Namen sind noch entfallen (z. B. Daumen). Pat. ist auffallend frisch.

2. VIII. Pat. steht zum erstenmal auf.

3. VIII. Bestes Wohlbefinden. Appetit gut, doch kein Heißhunger mehr wie früher. Pat. geht (mit Hilfe) im Garten spazieren, Gang noch unsicher.

4. VIII. Verbandwechsel. Wenig Eiter in der Wundhöhle. Heilung normal. Jodoformgazetamponade (bisher immer Docht).

Babinski rechts nur mehr angedeutet, links 0. Aphasie zum größten Teil geschwunden; alle befragten Gegenstände können richtig benannt werden.

5. VIII. Wohlbefinden.

6. VIII. Da die Umgebung der Wunde etwas gerötet und maceriert ist, besonders die Ohrmuschelfalte, Tamponade mit Novojodingaze. Wundhöhle selbst in schöner Heilung.

7. VIII. Einzelne Gegenstände können zeitweise nicht bezeichnet werden. Bestes Wohlbefinden; nachmittags geht Pat. im Garten spazieren.

8. VIII. Verbandwechsel; Heilung sehr gut, kein freier Eiter.

9. und 10. VIII. Allgemeinbefinden zunehmend besser.

11. VIII. Wundheilung sehr gut. Aphasie wieder kaum zu bemerken. Auch schwierigere Gegenstände können benannt werden.

13. VIII. Verbandwechsel: Kein freier Eiter, normale Heilung; Wohlbefinden.

15. VIII. Pat. geht zum erstenmal (mit Unterstützung) über die Stiege.

16. VIII. Verbandwechsel: Nichts Besonderes, Appetit gut. Nachts häufiges Urinieren.

18. VIII. Verbandwechsel. — Pat. fühlt sich sehr wohl, schläft aber auch bei Tag viel. Gang noch etwas unsicher, doch schon wesentlich besser als früher. Kein spontaner Nystagmus. Babinski rechts deutlich positiv, links nicht auslösbar. Hautsensibilität rechts lebhafter als links (Kopf, obere und untere Extremitäten, an letzterer am deutlichsten).

Digitized by Google
Original from UNIVERSITY OF CALIFORNIA
Generated on 2019-10-24 15:39 GMT / http://hdl.handle.net/2027/uc1.b3252766
Public Domain in the United States, Google-digitized / http://www.hathitrust.org/access_use#pd-us-google

Aphasie nur mehr für einzelne Wörter. Die meisten kann Pat. anstandslos nennen. Sie weiß zwar, daß ein Taschenmesser ein Messer ist, findet jedoch nicht den Ausdruck „Taschenmesser". Für eine flache Schüssel sagt sie zuerst „Teller — oder eigentlich Sch—", findet den Namen nicht gleich, der ihr aber später von selbst einfällt. Einen Stoppelzieher kann sie ebenfalls nicht gleich benennen; sie sagt „für Stoppel zum herausnehmen"; dann fällt ihr „ziehen" ein; auf die Frage, wie also der Gegenstand heißen wird, sagt sie: „Richtig! Stoppelzieher."

25. VIII. Verbandwechsel viermal wöchentlich mit Novojodingaze (wegen Idiosynkrasie gegen Jodoform). Wundheilung sehr gut, kein freier Eiter. Zunehmendes Wohlbefinden. Pat. geht allein über die Stiege, kann auch schon raschere Bewegungen nach rechts und links machen, ohne Schwindel zu bekommen. Reste von Aphasie bei genauer Prüfung noch nachweisbar; Pat. kann sich bei unvermuteten Fragen manchmal nicht gleich besinnen. So nennt sie auf die Frage, wo sie wohne, zuerst den Hernalsergürtel (wo sie früher wohnte), dann Floridsdorf, verbessert sich aber gleich und sagt dann: „Richtig! Breitensee." Zum Stoppelzieher sagt sie zuerst „zum Stoppel herausnehmen", dann aber gleich „Stoppelzieher" etc. Die überwiegende Mehrzahl von Gegenständen benennt Pat. sogleich richtig.

27. VIII. Wundheilung normal. Bestes Wohlbefinden.

Babinski rechts meist 0; bei wiederholter Prüfung vereinzelte Male stark positiv; links immer negativ. Sensibilität: an den unteren Extremitäten annähernd gleich, an den oberen rechts etwas stärker als links.

31. VIII. Wunde sehr schön. Allgemeinbefinden normal.

1.—21. IX. Nichts Besonderes; nur hie und da leichter Schwindel. Pat. schwankt etwas beim Gehen, einmal setzt sich Pat. neben den Stuhl statt auf ihn. Appetit und Schlaf sehr gut.

22. IX. Retroauriculär besteht noch eine nadelstichgroße Fistel, die in das Antrum führt; daselbst Granulationen, die mit der Lapisperle geätzt werden und hierauf in toto herausfallen. Eitrige Sekretion minimal.

Babinski rechts zeitweise deutlich positiv, links fast immer negativ (einmal andeutungsweise positiv). Sensibilität an oberen und unteren Extremitäten annähernd gleich, im Gesicht links schwächer als rechts. Beim Gehen wird der rechte Fuß zeitweise ein wenig nachgezogen.

1. X. Kein Verband mehr; retroauriculär vollständig geheilt.

3. X. Keine Tamponade der Wundhöhle mehr.

6. X. Zweimal täglich Fönbehandlung. Anhaltendes Wohlbefinden.

10. X. Wundhöhle (nicht tamponiert! zweimal täglich Fönbehandlung) fast trocken.

Babinski bei wiederholten Prüfungen einmal rechts leicht positiv, sonst immer beiderseits negativ. Sensibilität beiderseits annähernd gleich. Aphasie vollständig verschwunden. Hie und da leichte Vergeßlichkeit; z. B. fällt der Pat. im ersten Moment nicht gleich ein, wo sich ein Ereignis abgespielt hat, kann dann aber fast immer gleich den Ort angeben. Gehör wesentlich besser als vor der Operation. So wird die ak. Fl.-Spr., die früher nur ad concham perzipiert worden war, 3—4 *m* weit gehört.

15. X. Geheilt entlassen.

29. X. Pat. fühlt sich außerordentlich wohl, besorgt ihre wirtschaftlichen Arbeiten, geht einkaufen u. dergl. Erinnerungsvermögen wie vor der

Digitized by Google
Original from UNIVERSITY OF CALIFORNIA
Generated on 2019-10-24 15:39 GMT / http://hdl.handle.net/2027/uc1.b3252766
Public Domain in the United States, Google-digitized / http://www.hathitrust.org/access_use#pd-us-google

Erkrankung; ja, an gewisse Einzelheiten erinnert sich Pat. sogar besser als ihre Umgebung; so kann selbe z. B. gleich angeben, auf welchem Platz in der Bibliothek ein Buch steht, wenn ihr Mann ein solches nicht finden kann. Kein Schwindel, nur bei plötzlichen Körperwendungen, z. B. raschem Umdrehen, mitunter noch etwas unsicheres Gefühl. Wie Pat. angibt, fühlt sie sich mit jedem Tag gesünder.

Epikrise: Ob in dem vorliegenden Fall die eitrige Mittelohrentzündung tatsächlich nur etwa 2 Monate zurückreicht, wie die Anamnese angibt, läßt sich nicht mit Gewißheit entscheiden, der lokale Befund, insbesondere das Vorhandensein eines Cholesteatoms, spräche eher für einen älteren Prozeß. Wahrscheinlich handelt es sich hier um ein akutes Rezidiv einer latenten älteren Entzündung. Das Bild, das die Pat. vom Tage der Aufnahme im Spital an bot, entsprach dem einer ausgesprochenen eitrigen Meningitis: kontinuierlich hohes Fieber, Benommenheit, Druckempfindlichkeit der Halswirbelsäule, Kernig, eitriges Lumbalpunktat. Da sich gleichzeitig auch Erscheinungen einer motorischen Aphasie fanden, war nebenbei das Vorhandensein eines linksseitigen Schläfelappenabscesses wahrscheinlich, wenngleich solche Störungen zuweilen auch von Extraduralabscessen ausgelöst werden können. Das ungemein schlechte Allgemeinbefinden, das befürchten ließ, daß Pat. einen größeren operativen Eingriff nicht überstehen könnten dürfte, stellte sich anfangs der Vornahme einer eingreifenden Operation entgegen. Von ausschlaggebender Bedeutung war hier das Ergebnis der bakteriologischen Untersuchung, die keine Bakterien im Lumbalpunktat nachweisen konnte. Dadurch waren die Aussichten auf einen operativen Erfolg wesentlich gebessert. Tatsächlich deckte die Bloßlegung der mittleren Schädelgrube und Incisionen in den Schläfelappen einen großen Hirnabsceß auf. Im weiteren Verlauf der Nachbehandlung trat eine auffallend rasche Besserung des Zustandes auf. Schon nach 2 Tagen fand sich die Hirnabsceßhöhle völlig eiterfrei, so daß es möglich war, diese bei bloß dreimal wöchentlichem Verbandwechsel sich rasch schließen zu lassen. Die meningitischen Symptome gingen bald nach der Operation zurück, ein Zeichen, daß es sich hier bloß um eine induzierte eitrige Meningitis gehandelt hat.

II. E. Ruttin: **Ohrbefund bei multipler Sarkomatose der Schädelknochen.**

F. W., 41 Jahre. Die Pat. bemerkte zu Pfingsten 1917 plötzlich einen erbsengroßen Auswuchs in der Scheitelgegend, der weder schmerzhaft noch druckempfindlich war. Dieser nahm rapid bis zur heutigen Größe eines kleinen Apfels zu. Einen Monat nach dem Auftreten der Geschwulst begannen heftige linksseitige Kopfschmerzen. Auch blutete sie 14 Tage lang aus der Nase. Einige Wochen später bekam sie heftiges Reißen und Ziehen in der linken Gesichtshälfte. Jetzt entstand auch auf der linken Stirne eine erbsengroße Geschwulst, die bald die Größe der Geschwulst am Scheitel erreicht hatte. Seither hat sie außer den Kopfschmerzen noch Schmerzen im linken Auge. Auch hat sie jetzt Schwindel und Sausen im linken Ohre.

Bei der Aufnahme am 25. IX. 1917 fand ich eine kleinapfelgroße Geschwulst am Scheitel und eine zweite ebenso große an der Stirne links. Beide Geschwülste sind weich, nicht verschieblich, von normaler Haut bedeckt. Die linke Nase mit leicht blutenden Tumormassen erfüllt.

Digitized by Google
Original from UNIVERSITY OF CALIFORNIA
Generated on 2019-10-24 15:39 GMT / http://hdl.handle.net/2027/uc1.b3252766
Public Domain in the United States, Google-digitized / http://www.hathitrust.org/access_use#pd-us-google

L. O. Trommelfell getrübt und eingezogen. Hörweite für Konv.-Spr. 2—3 *m*, für Fl.-Spr. 2—3 *m*, Weber im Kopf, Rinne negativ, Schwabach etwas verlängert. C_1 +, c^4 +. Kalorische Reaktion negativ, dabei kein Vorbeizeigen, weder im Schulter-, noch im Handgelenk, und zwar weder bei Auf- und Ab- noch beim seitlichen Zeigen.

R. O. Trommelfell getrübt und eingezogen. Hörweite und Stimmgabelprüfung normal. Kalorische Reaktion negativ, dabei kein Vorbeizeigen, weder im Schulter- noch im Handgelenk, und zwar weder bei Auf- und Abnoch bei seitlichem Zeigen.

Kein spontaner Nystagmus. Kein spontanes Vorbeizeigen, weder im Schulter- noch im Handgelenk, und zwar weder bei Auf- und Ab- noch bei seitlichem Zeigen.

Nach Rechts-Drehung Ny l. ←< 10″.

Nach Links-Drehung Ny >→ r. 10″.

Nach Rechtsdrehung mit vorgeneigtem Kopf Ny l. ↶ 12″, Sturz rechts, Schwindel.

Nach Links-Drehung mit vorgeneigtem Kopf Ny ↷r. 8″, Sturz links. Schwindel.

Nach Rechts-Drehung mit rechtsgeneigtem Kopf Ny ↓ 10″, Sturz rückwärts, Schwindel.

Nach Links-Drehung mit rechtsgeneigtem Kopf Ny ↑ 7″, Sturz vorwärts. Schwindel.

Augenbefund (O. Ruttin): Fundi normal.

Wassermann negativ.

Röntgenbefund (Dr. Lilienfeld): Schädel. Ergebnis der Untersuchung: 1. Verisimiliter disseminierte Sarkomatose von der Diploe ausgehend.

2. Erhöhung des endokraniellen Druckes.

Einzelheiten: I. Kapsel: Normale Dicke. II. Linkes Stirn-, Scheitel- und Hinterhauptbein:

1. Die vorstehend genannten Knochen sind von zahlreichen (insgesamt mindestens 12) Destruktionsherden durchsetzt. Die 3 größten sitzen:

a) im linken Stirnbein,

b) im linken Scheitelbein,

c) am Übergang des linken Scheitel- zum Schläfenbein.

Der Destruktionsherd des Stirnbeins erreicht die Größe einer Pflaume. Der Destruktionsherd des Scheitelbeins erreicht die Größe eines kleinen Hühnereies. Der Destruktionsherd des linken Schläfen- und Scheitelbeins ist fingerförmig gelappt und erreicht die Größe einer Olive. Die anderen das Scheitel-, Hinterhaupt- und Stirnbein betreffenden Destruktionsherde zeigen Kleinerbsengröße bis Haselnußgröße.

2. Die Konturen aller Konsumptionsherde sind unscharf, wie zerfressen, manche zeigen leichtverdichteten Randsaum.

3. Die tangentialen Aufnahmen des großen Destruktionsherdes des Scheitelbeins und des großen Destruktionsherdes des Stirnbeins lassen keinen Zweifel darüber übrig, daß die Sarkome in der Diploe ihren Ursprung nehmen. Dies ergibt sich aus folgendem Umstand: a) Die Lamina externa besteht noch in deutlichen Fragmenten, b) die die Destruktionsherde flankierenden erhaltenen Anteile der Lamina externa stehen in Divergenz zu-

Generated on 2019-10-24 15:39 GMT / http://hdl.handle.net/2027/uc1.b3252766
Public Domain in the United States, Google-digitized / http://www.hathitrust.org/access_use#pd-us-google
Digitized by Google
Original from UNIVERSITY OF CALIFORNIA

einander, c) die Innenkontur der Lamina interna ist noch halbwegs erhalten. Das Hauptmassiv der Konsumptionsherde sitzt in der Diploe.

Sinus sphenoparietalis links: Erweiterung der Merkelschen Vene bis zu Gänsekielbreite (Kompression des Sinus cavernosus?).

Pacchionische Gruben: Deutliche Vertiefung.

Sella turcica: Ganz minimale Verdünnung des Dorsum, sonst normale architektonische und Größenverhältnisse.

Pneumatische Räume: 1. Keilbeinhöhlen: Sie sind mehrgelappt und symmetrisch. Die Kontur der hinteren Wand ist unrein. 2. Stirn- und Kieferhöhlen: Keine Besonderheiten.

Interessant ist in diesem Falle vor allem der Ausfall der kalorischen Reaktion beiderseits bei erhaltenem, links allerdings herabgesetztem Hörvermögen und erhaltener Drehreaktion.

III. E. Ruttin: **Blutung aus dem Ohre durch Trauma und Selbstbeschädigung.**

K. M., 23 Jahre, Fabrikarbeiterin, kam am 30. VI. 1917 zur Untersuchung. Sie war am 22. VI. 1917 zusammen mit einer anderen Arbeiterin damit beschäftigt, einen Karren auszuleeren. Dabei stießen beide mit den Köpfen zusammen. Sie war zwar nicht bewußtlos, aber es war ihr schlecht und sie zitterte am ganzen Körper. An den 2 darauffolgenden Tagen hatte sie heftiges Erbrechen. Seit dem Unfall leidet sie zeitweise an Kopfschmerz, Drehschwindel, Schmerzen in der linken Schläfengegend, besonders beim Bücken, Rauschen im linken Ohre und unausgesetzter mäßiger Blutung aus dem linken Ohre.

Bei der Untersuchung am 30. VI. 1917 links an der vorderen Gehörgangswand eine braunrote Blutkruste und unter derselben etwas frisches Blut hervorquellend. Am Trommelfell eine halbmondförmige Suffusion etwas unterhalb des Hammergriffendes. Taubheit für Sprache und Stimmgabeln. Kalorische Reaktion (mit Äthergebläse geprüft) positiv.

R. O. Trommelfell und Funktion normal.

Nach Rechts-Drehung Ny l. ← 10″.

Nach Links-Drehung Ny → r. 10″.

Nach Rechts-Drehung mit vorgeneigtem Kopf Ny l. ↶ 9″, Sturz rechts.

Nach Links-Drehung mit vorgeneigtem Kopf Ny ↷ r. 9″, Sturz links.

Nach Rechts-Drehung mit rechtsgeneigtem Kopf Ny ↓ 7″, Sturz rückwärts.

Nach Rechts-Drehung mit linksgeneigtem Kopf Ny ↑ 5″, Sturz vorwärts.

Kein spontaner Nystagmus.

Zeigeversuch richtig.

Am 2. VII. blutete sie noch immer aus der kleinen Stelle an der linken vorderen Gehörgangswand.

Da sie auch in den nächsten Tagen immer wieder mit frischer Blutung aus derselben Stelle der Gehörgangswand kam, so nahm ich sie am 6. VII. 1917 an die Klinik auf. Während ihres Spitalsaufenthaltes, d. h. vom 6. VII. bis 13. VII., blutete sie nicht. Am 13. VII. entließ ich sie. Aber schon am nächsten Tage kam sie wieder mit frischer Blutung aus derselben Stelle zurück. Ich legte ihr nun einen Verband mit Kontrollmarke an, so daß sie

Digitized by Google
Original from UNIVERSITY OF CALIFORNIA
Generated on 2019-10-24 15:39 GMT / http://hdl.handle.net/2027/uc1.b3252766
Public Domain in the United States, Google-digitized / http://www.hathitrust.org/access_use#pd-us-google

denselben nicht, ohne sich zu verraten, wechseln konnte. Jetzt blieb die Blutung aus. Röntgen-, Augen- und Blutbefund waren negativ. Eine neuerliche Funktionsprüfung am 18. VII. 1917 ergab dasselbe Resultat wie die erste Prüfung.

Zweifellos wurde die Pat. bei dem Unfall verletzt. Die Schädigung des Cochlearapparates ist auch glaubwürdig, ebenso war sicherlich anfangs eine spontane Blutung vorhanden, die die Pat. aber später, um aus der Arbeit ausbleiben zu können, wohl artefiziell an derselben Stelle hervorgerufen haben mag.

Interessant ist auch die Art des Traumas. Ich erinnere mich eines anderen Falles. Ich wurde in ein Sanatorium gerufen und finde daselbst einen Knaben, der mittelst Rettungswagen eingeliefert worden war. In der Schule hatten die Knaben in der Pause im Klassenzimmer fangen gespielt, dabei war dieser Knabe mit einem anderen mit dem Kopfe zusammengestoßen. Der Knabe war sofort unter den Erscheinungen der Hirnerschütterung zusammengesunken. Als ich ihn untersuchte, war er in besserem Zustand; er war bei Bewußtsein, hatte geringe Pulsverlangsamung, nur sehr geringe Kopfschmerzen, etwas Schwindel, rotatorischen Nystagmus nach beiden Seiten. Die Hörweite war beiderseits normal. Das Röntgenbild ergab eine Fissur der Schläfenbeinschuppe links. Kollege Rauch hat bereits mehrere Fälle von Fissur der Schuppe mit labyrinthären Erscheinungen mitgeteilt. Man kann natürlich auch in unserem Falle daran denken. Wenn eine solche Fissur nicht in der Schuppe, sondern an einer anderen tieferen Stelle liegt, so könnte sie im Röntgenbilde vielleicht nicht zu sehen sein.

IV. E. Ruttin: **Obturierende Sinusthrombose mit dazwischenliegendem freien Stück.**

K. Pt., 15 Jahre, Lehrling. Aufnahme am 5. IX. 1917.

Anamnese: Seit Kindheit Ohrenfluß. Vor 8 Tagen Schwellung hinter dem rechten Ohre, die einige Tage später vom Hausarzte durch einfache Incision eröffnet wurde. Dabei entleerte sich sehr viel fötider Eiter. Nie Kopfschmerz, nie Schwindel. Seit 8 Tagen Fieber und täglich, manchmal zweimal täglich, Schüttelfrost; Husten ohne Auswurf. Die Lunge war früher stets gesund.

Status bei der Aufnahme: R. O.: 2 *cm* lange Incisionswunde über dem Warzenfortsatz, aus der sich reichlich sehr fötider Eiter entleert. Im Gehörgang reichlich fötider Eiter und abgestoßene Epidermismassen. Hintere obere Gehörgangswand gesenkt. Trommelfell nicht sichtbar. Taub für Sprache und Stimmgabeln. Weber nach links, Rinne $\propto$ —; c^4 bei Metallanschlag aufs andere Ohr hinübergehört. Kalorische Reaktion positiv, schwach, erst nach langer Spülung auftretend, dabei etwas Schwindel. Kein Fistelsymptom. Etwas spontaner rotatorischer Nystagmus nach rechts. Temperatur: 39,2, 39,0, 37,4, 40,0.

Operation (Ruttin) am 5. IX. 1917: Typischer Hautschnitt. Aufmeißelung des Warzenfortsatzes. Nach den ersten Meißelschlägen liegt die Sinushöhle frei. In derselben befinden sich Granulationen und gelblichgrüne Schwarten, welche den Sinus bedecken. Der Sinus selbst ist wurstförmig. Die gelbgrünen Schwarten lassen sich zum Teil abstreifen; darunter ist die Sinuswand dunkel blaugrau. Incision etwa in der Mitte des Sinus sigmoideus. Freie Blutung, spritzt in starkem Strahl wie ein arterielles

Generated on 2019-10-24 15:39 GMT / http://hdl.handle.net/2027/uc1.b3252766
Public Domain in the United States, Google-digitized / http://www.hathitrust.org/access_use#pd-us-google
Digitized by Google
Original from UNIVERSITY OF CALIFORNIA

Gefäß $^1/_4$ *m* hoch. Es wurde trotz der chronischen Eiterung nur der Sinus freigelegt, die perisinuösen Granulationen und eitrigen Schwarten ausgeräumt und der Sinus incidiert. Von der Radikaloperation und Jugularisunterbindung und weiteren Eingriffen mußte mit Rücksicht auf den momentan außerordentlich elenden und bedrohlichen Zustand des Pat. abgesehen werden.

6. IX. Temperatur 39,0°. Nachts Exitus unter Erscheinungen schwerster Dyspnoe.

Obduktionsbefund (Doz. Erdheim): Aufmeißelung des Warzenfortsatzes wegen eitriger Mastoiditis bei Cholesteatom und Punktion des Sinus sigmoideus.

Thrombose des rechten Sinus transversus vom Torkular bis an den Sinus sigmoideus heran sowie vom Bulbus venae jugularis bis in die Vena jugularis am Halse. Beide Thromben obturierend und gemischt adhärent. Die punktierte Strecke des Sinus sigmoideus frei von Thromben und mit dem ebenfalls freien Sinus petrosus superior kommunizierend. Metastatische pyämische Abscesse und vereiternde Infarkte in beiden Lungen mit älterem Durchbruch eines Abscesses rechterseits mit konsekutivem Pneumothorax und Kompression und Verdrängung der Leber und beginnende fibrinöse Pleuritis links. Fettige Degeneration des Herzens, der Leber und Nieren und Kalkmetastase in den letzteren. Allgemeine Anämie. Die Milz ganz unverändert.

Der Fall ist besonders interessant, weil er zeigt, wie ein sonst vollständig mit obturierenden Thromben erfüllter Sinus an einer bestimmten Stelle bluthaltig sein und dadurch bei der Probeincision die Diagnose sehr erschweren kann. Die Blutung bei der Probeincision kam dadurch zustande, daß der Sinus von oben und unten durch die Thromben gleichsam abgedämmt war, während er an der Einmündung des Sinus petrosus superior in etwa 1 *cm* Ausdehnung frei war. Hier staute sich das aus dem vollständig freien Sinus petrosus superior kommende Blut.

Zu erwähnen wären noch die Kalkmetastasen in den Nieren. Es wäre möglich, daß diese Kalkmetastasen der Ausdruck der starken Knochenzerstörung sind.

V. E. Ruttin: **Atresie des äußeren Gehörgangs. Operative Behebung.**

J. K., 21 Jahre, Infanterist. War 4 Monate an der russischen Front und wurde wegen Eiterung aus dem linken Ohre am 18. III. 1917 abtransportiert. Aufnahme am 19. V. 1917.

Angeblich floß das linke Ohr vom 18. III. 1917 bis 1 Woche vor der Aufnahme. Seit März auch Sausen im rechten Ohre. Keine Kopfschmerzen, kein Erbrechen, kein Brechreiz, kein Schwindel. Hört angeblich seit zwei Monaten links gar nichts, rechts schlecht.

L. O. Komplette Atresie, taub, Weber links, Rinne ∞ — Schwabach verkürzt, C_1 —, c^4 —.

R. O. Gehörgang und Trommelfell normal. Konv.-Spr. 7 *m*, Fl.-Spr. 7 *m*, Rinne —, Schwabach stark verkürzt, C_1 +, c^4 +.

Kein spontaner Nystagmus, kein spontanes Vorbeizeigen.

Operation (Ruttin) am 13. VI. 1917: Typischer Hautschnitt. Der Warzenfortsatz ist mit Cholesteatom ausgefüllt. Bildung eines viereckigen Lappens mit Basis nach rückwärts aus der Haut über der Atresie

Digitized by Google
Original from UNIVERSITY OF CALIFORNIA
Generated on 2019-10-24 15:39 GMT / http://hdl.handle.net/2027/uc1.b3252766
Public Domain in the United States, Google-digitized / http://www.hathitrust.org/access_use#pd-us-google

und Cymba conchae. Ablösung der Ohrmuschel. Excision eines dicken Narbengewebes, welches, in 2 Blätter gespalten, an der hinteren Wand des Gehörgangs einerseits und quer durch den Gehörgang andrerseits zieht. Das ganze Narbengewebe liegt noch im Bereich des knorpelig-membranösen Teiles.

Excision des Knorpels der Cymba conchae im Bereich des gebildeten Lappens. Auf diese Weise entsteht ein nur von der vorderen Haut der Cymba conchae gebildeter Lappen, welcher mittelst Stieldrehung zur Deckung der hinteren unteren und eines kleinen Teiles der vorderen Gehörgangswand verwendet wird. Retroauriculärer Schluß. Verband.

3 Tage nach der Operation (16. VI.) einmal 37,8°, sonst vollständig fieberloser, glatter Wundverlauf.

10. VII. 1917. Gehörgang für mittleren Trichter ganz frei und glatt durchgängig, vollständig epidermisiert, Trommelfell normal. Hörweite mit Lärmapparat geprüft für Konv.-Spr. 2 *m*, für Fl.-Spr. $^1/_2$ *m*. Mittlere Gaben vor dem Ohre gehört. Weber links, Rinne +, Schwabach verkürzt, C_1 und c^4 verkürzt. Rechtes Ohr normal.

11. VIII. 1917. Ist vom 10. VII. bis 11. VIII. aus der Behandlung ausgeblieben. Gehörgang jetzt wieder stark verengt, auf Federkieldicke. Laminaria.

Es wurde nur einige Male Laminaria eingelegt und später nur einfach tamponiert. Ende August wurde jede Tamponade weggelassen. Gegenwärtig nach 2monatlicher Beobachtung ist der Gehörgang mehr als normal weit, man kann wohl die Atresie als geheilt ansehen. Es wäre noch nachzutragen, daß über die Ursache der Atresie keine Klarheit besteht. Ich habe nur den Verdacht, daß sie artefiziell war.

Diskussion.

Alexander: Rein mechanisch kann doch kaum die Druckerhöhung sein. Das Wesentliche der Druckerhöhung sind die Lage und die Narkose. Bei kleiner Incisionsöffnung kann ein hoher Druck vorgetäuscht werden, indem das Blut sich dann daselbst unter höherem Drucke entleert. Manometrisch würde sich der Druck besser messen lassen. Die Kleinheit der Incisionsöffnung macht sicherlich den optischen Eindruck eines größeren Druckes.

Ruttin: Wir machen zunächst eine Stichincision und haben dabei eine so große Blutung noch nie bemerkt. Das Wesentliche des Falles war mir darin gelegen, daß nur das Mittelstück mit der Einmündung des Sinus petrosus frei war und daß man daher nicht wissen konnte, daß oben und unten noch eine Thrombose war.

VI. Konrad Stein: **Chronisch progressive labyrinthäre Schwerhörigkeit und konstitutionelle Anomalie.**

In einer vor kurzem erschienenen Publikation [1]) haben Hammerschlag und ich die Ansicht vertreten, daß sich die chronische progressive labyrinthäre Schwerhörigkeit auf der Grundlage einer kongenitalen Anlage entwickle und ebenso wie die konstitutionelle (hereditär-degenerative) Taubheit als Ausdruck einer allgemeinen konstitutionellen Anomalie aufzufassen sei.

[1]) W. m. W. 1917. Nr. 37—39.

Digitized by Google
Original from UNIVERSITY OF CALIFORNIA
Generated on 2019-10-24 15:39 GMT / http://hdl.handle.net/2027/uc1.b3252766
Public Domain in the United States, Google-digitized / http://www.hathitrust.org/access_use#pd-us-google

Anamnestische Erhebungen und klinische Untersuchungen zahlreicher Fälle haben ergeben, daß die Träger der chronischen progressiven labyrinthären Schwerhörigkeit die Kennzeichen einer hereditär-degenerativen Veranlagung tragen, und gestatten die Annahme, daß in einer konstitutionellen Minderwertigkeit des Gehörorgans die Disposition zur Entstehung der Erkrankung gegeben ist.

Infolge einer in der Konstitution des Kranken begründeten abnormen Qualifikation erscheint der Hörnervapparat nicht nur höheren, sondern oft auch schon geringen Anforderungen nicht gewachsen und in vielen Fällen genügt schon die normale Funktion des Gehörorgans, um eine Schädigung seiner Funktionstüchtigkeit herbeizuführen.

Unter Hinweis auf die gemeinsame pathogenetische Grundlage der hereditär-degenerativen Taubheit und der chronischen progressiven labyrinthären Schwerhörigkeit vertreten Hammerschlag und ich die Ansicht, daß zwischen beiden Erkrankungen nur graduelle Unterschiede bestehen.

Die hereditär-degenerative Taubheit, die kongenitale Schwerhörigkeit, die chronische progressive Schwerhörigkeit des jugendlichen Alters (Politzer), die chronische progressive labyrinthäre Schwerhörigkeit des mittleren und höheren Alters sind unserer Ansicht nach nur die einzelnen Glieder einer Kette pathogenetisch gleichartiger Affektionen.

Im Nachfolgenden berichte ich über einen unsere Ansichten in sehr eindringlicher Weise illustrierenden Krankheitsfall, den ich im k. u. k. Garnisonsspital in Kassa zu beobachten Gelegenheit hatte.

Der dem Garnisonsspital am 13. VIII. 1917 zur Konstatierung seines Ohrenleidens zugegangene 36jährige Infanterist K. G. gibt an, seit Geburt auf dem rechten Ohre taub zu sein.

Ohrbefund: Rechts großer traubenförmiger, knorpeliger, frei pendelnder Auricularanhang vor dem Gehörgange, knapp oberhalb des Tragus. Das Crus helicis ist mit dem Anthelix durch eine Knorpelspange verbunden. Die Gehörgangsmündung ist stark verengt, der Gehörgang endet knapp hinter der Mündung blindsackförmig. Nirgends Zeichen einer narbigen Veränderung. Ohrläppchen angewachsen. Länge der Ohrmuschel 6 *cm* (links $6^1/_2$ *cm*).

Linkes Trommelfell leicht eingezogen, mit kleiner Kalkablagerung in der vorderen Hälfte. Stimmgabelbefund: Weber nach links, Rinne links +, Kopfknochenleitung links verkürzt. Hördauer für c, c^4 und C_1 verkürzt. Rechts wird die Stimmgabel weder am Ohre noch am Knochen gehört.

Hörschärfe: Rechts vollkommene Taubheit. Links Hörschärfe für akzentuierte Fl.-Spr. 6 *m*, für gewöhnliche Fl.-Spr. 3 *m*. Eine normal 75 *cm* weit gehörte Taschenuhr wird 4 *cm* weit gehört.

Vestibularbefund: Kein spontaner Nystagmus, keine Gleichgewichtsstörung, kein Schwindel. Reaktion auf Drehung beiderseits von gleicher Dauer und gleicher Intensität (rechts 17, links 19 Sekunden). Galvanische Reaktion: Beiderseits bei 6 MA. Kathode. 8 MA. Anode.

Bei der Betrachtung des Mannes fällt vor allem die deutliche Asymmetrie des Gesichtsskelettes (zu Ungunsten der rechten Seite) auf. Die Asymmetrie offenbart sich in der geringeren Ausbildung des rechten Ober- und Unterkiefers, die beide kürzer, flacher und schmäler erscheinen als die

Digitized by Google
Original from UNIVERSITY OF CALIFORNIA
Generated on 2019-10-24 15:39 GMT / http://hdl.handle.net/2027/uc1.b3252766
Public Domain in the United States, Google-digitized / http://www.hathitrust.org/access_use#pd-us-google

korrespondierenden Partien der anderen Seite. Die rechte Lidspalte ist enger als die linke.

Augenbefund: Die rechte Iris ganz grau, die linke in der inneren Hälfte grau, in der äußeren gelbbraun.

Berührungen an der rechten Gesichtshälfte werden etwas weniger deutlich empfunden als links. Im übrigen Hirnnerven normal.

Deutlich in die Augen fallend ist die geringere Entwicklung der rechten Hand. Die rechte Hand ist schmäler und etwas kürzer als die linke. Gibt man dem Pat. den Auftrag, die Finger beider Hände gerade auszustrecken, so kann der Daumen der rechten Hand nicht in die gleiche Höhe mit den anderen Fingern gebracht werden. Er wird von dem Untersuchten mit der anderen Hand gehoben, sinkt aber in wenigen Sekunden wieder herunter.

Die Beweglichkeit der Hand im Handgelenk ist eingeschränkt, die grobe Kraft herabgesetzt.

Cornealreflexe beiderseits gleich, Rachenreflex 0, Sehnen- und Periostreflexe beiderseits sehr lebhaft, links stärker als rechts. Cremaster- und Bauchdeckenreflexe links lebhafter als rechts. Sehr intensiver Dermographismus. Lungenbefund normal. Herzbefund: Spaltung des I. Herztones, im übrigen normaler Befund.

Familienanamnese belanglos. Bezüglich des Hörvermögens des linken Ohres befragt, gibt der Untersuchte an, er hätte beim späteren Schulbesuche bemerkt, daß er links nicht mehr so gut gehört habe wie früher; in den späteren Lebensjahren sei das Gehör langsam etwas schlechter geworden.

Bei dem vorliegenden Falle handelt es sich somit rechterseits um eine kongenitale Mißbildung des äußeren Ohres (präauricularer Anhang, Knorpelspange zwischen Crus helicis und Anthelix, angeborene Atresie des membranösen Gehörganges) und um vollständige angeborene Taubheit (bei normalem Verhalten des statischen Apparates). Gleichzeitig besteht eine geringere Entwicklung des Gesichtsskelettes der rechten Seite und der rechten Hand.

Auf dem linken Ohre, bezüglich dessen der Untersuchte erst auf näheres Befragen Angaben machte, wurde eine mittelgradige labyrinthäre Schwerhörigkeit festgestellt. Bezeichnend ist die Mitteilung des Untersuchten, daß er zuerst beim späteren Schulbesuche (Pubertät!) eine Abnahme seiner Hörschärfe bemerkt habe, die dann im späteren Lebensalter langsam zugenommen hätte.

Das Nebeneinandervorkommen einer Hörnervenerkrankung in Form angeborener Taubheit auf der einen und mäßiggradiger progressiver labyrinthärer Schwerhörigkeit auf der anderen Seite bei einem die Kennzeichen schwerer degenerativer Veranlagung tragenden Individuum kann für die Richtigkeit der von Hammerschlag und mir vertretenen Anschauung nachdrücklichst herangezogen werden und so glaube ich den mitgeteilten Fall als ein wichtiges Bindeglied in der Kette jener Beweismomente anführen zu dürfen, welche klarlegen, daß die chronische progressive labyrinthäre Schwerhörigkeit tatsächlich ein konstitutionell begründetes Leiden darstellt.

Generated on 2019-10-24 15:39 GMT / http://hdl.handle.net/2027/uc1.b3252766
Public Domain in the United States, Google-digitized / http://www.hathitrust.org/access_use#pd-us-google
Digitized by Google
Original from UNIVERSITY OF CALIFORNIA

Diskussion.

Alexander: Eigentlich ist damit noch nicht gesagt, daß die Schwerhörigkeit auf der linken Seite einen progredienten Charakter hat; sie ist nur später in Erscheinung getreten.

Stein: Zunächst in der Zeit der Pubertät, dann hat Pat. noch die Angabe gemacht, daß im Laufe der nächsten Jahre eine ganz ausgesprochene Schwerhörigkeit eingetreten ist.

O. Mayer: Stein nennt die Taubheit bei seinem sehr interessanten Falle „kongenital". Dieses Wort wird in verschiedenem Sinne gebraucht, für die einen ist es gleichbedeutend mit angeboren, andere identifizieren „kongenital" mit „mitgezeugt" und „in der Keimesanlage begründet". Ich möchte hier auf einen, wie mir scheint, sehr beherzigenswerten Vorschlag hinweisen, den Lange im Handbuch der anatomisch-pathologischen Anatomie des Ohres macht: Bei der Beurteilung pathologischer Veränderungen sollte man sich zuerst die Frage vorlegen, ob diese vor oder nach Abschluß der Entwicklung entstanden sind. Denn nur dies ist für die Art der Veränderungen bestimmend, weil jede Schädigung, welche das Gehörorgan im Stadium der Entwicklung trifft, diese stört und eine Mißbildung hervorruft. Die frühere Ansicht, daß jede Mißbildung in der Keimesanlage begründet sei, ist unhaltbar, weil wir wissen, daß man z. B. Mißbildungen des Auges experimentell erzeugen kann, und zwar durch Vergiftung des Muttertieres, Röntgenbestrahlung usw. Auch die Einteilung der pathologischen Veränderungen in fötale und postfötale ist zu verwerfen, weil die Geburt keinen Abschnitt in der Entwicklung des Gehörorganes bedeutet, da ja ein Teil des Gehörorganes schon lange vor der Geburt entwickelt ist, zum Teil erst nach der Geburt seine Entwicklung beendigt. Dieselbe Schädlichkeit wird also noch während der Fötalperiode zu verschiedenen Zeiten verschiedene Veränderungen hervorrufen, je nachdem der betreffende Teil des Gehörorganes schon entwickelt war oder nicht.

Alexander: Das Wort „kongenital" wurde nicht übersetzt mit „mitgezeugt", wodurch ja nur der Weg gezeigt werden soll, den die Erkrankung genommen hat. Rein mit der Zeit kommen wir aber auch nicht weiter. Gewiß wird man bei der histologischen Untersuchung die Veränderungen nach rückwärts verfolgend, den Fall erklären wollen. Wir werden aber dann wieder auf die andere Art der Erklärung zurückkommen. Wir haben keinen festen Inhalt für das Wort „kongenital". Auch die Asymmetrie des Schädels zeigt ja hier die Mißbildung im Gebiete der Kiemenbogen, und man kann dann genau bestimmen, wann sie eingesetzt hat. Als Histologe würde man zu kurz kommen, wenn man sich nur auf die Zeit stützen würde. Es ist das Recht des Histologen, auch seine Meinung zu äußern, und wenn wir uns dann darauf beschränken sollen, zu sagen, wir wissen nichts Weiteres, dann kämen wir zu dem gefährlichen Stadium, das Herzog so schwer geschädigt hat. Ich glaube, daß jeder, der ein Gebiet bearbeitet, dazu geführt wird, diese Grundfrage lösen zu wollen; wenn er rein mit der Zeit arbeitet, würde er zu kurz kommen.

O. Mayer: Die Ätiologie ist sicher nicht zu vernachlässigen. Leider wissen wir über die Ursachen der Mißbildungen des Gehörorganes sehr wenig. Auf den Mangel eines klaren Einteilungsprinzipes ist die gegenwärtige Verwirrung in der Literatur der Taubstummheit zurückzuführen.

Digitized by Google
Original from UNIVERSITY OF CALIFORNIA
Generated on 2019-10-24 15:39 GMT / http://hdl.handle.net/2027/uc1.b3252766
Public Domain in the United States, Google-digitized / http://www.hathitrust.org/access_use#pd-us-google

Die Untersuchungen Herzogs sind deswegen von Wert, weil sie gezeigt haben, daß viele Veränderungen, welche wir bisher für mitgezeugt gehalten haben, durch Entzündungen hervorgebracht sein können. Die Unterschiede gegenüber den Befunden in den Labyrinthen „kongenital" tauber Tiere lassen sich, wie dies schon Siebenmann gesagt hat, zum Teil damit erklären, daß nur bei sehr geringgradigen fötalen Meningitiden die Früchte ausgetragen werden, während bei nur einigermaßen höhergradigen Entzündungsprozessen die Frucht vorzeitig ausgestoßen wird. Ferner kommt in Betracht, daß die Experimente an schon entwickelten Tieren gemacht wurden, während die Veränderungen bei den „kongenital" tauben Tieren vor Abschluß der Entwicklung in utero entstehen. Der hohe wissenschaftliche Wert der bekannten Befunde Alexanders wird nicht in Frage gestellt.

Stein bemerkt, daß er in einer demnächst erscheinenden Arbeit den Begriff des „Kongenitalen" genauer ausführt, und erwähnt nur, daß zwischen „konstitutionell" und „konditionell" (im Sinne Tandlers) grundlegende Unterschiede bestehen. Die konstitutionellen Eigenschaften sind im Momente der Befruchtung, also mit dem Keimplasma gegeben, während „konditionell" alle diejenigen sind, die intrauterin oder extrauterin akquiriert werden. Zwischen „kongenital" und „konstitutionell" müsse unter allen Umständen genau unterschieden werden, da der Begriff des Kongenitalen, d. h. des Angeborenen, auch alle intrauterin erworbenen Affektionen umfasse.

Manasses Ansicht, daß die chronische progressive labyrinthäre Schwerhörigkeit als eine erworbene Krankheit aufzufassen sei, sei insofern richtig, als die Erkrankung zweifellos in jeder Periode des extrauterinen Lebens erworben werden könne; die unbedingte Voraussetzung hiefür bilde aber die kongenitale, d. h. die schon bei der Geburt gegebene — in der Konstitution des Kranken wurzelnde — Anlage.

VII. E. Urbantschitsch: **Kontralaterale Hirnabscesse.**

Ldst.-Arb. A. B., 35 Jahre alt, zugegangen ins k. u. k. Garnisonsspital Nr. 2 am 23. VIII. 1917.

Anamnese: Pat. war nicht im Felde; er leidet seit Kindheit nach überstandenem Scharlach an Ohrenschmerzen mit Eitersekretion rechts; Kopfschmerzen und Schwindelanfälle bei kleinsten Anstrengungen. Taubheit rechts, Schwerhörigkeit links. Außer Scharlach hat Pat. Gelenksentzündung und Halsentzündungen durchgemacht. Familienanamnese belanglos.

Befund vom 23. VIII. 1917: Rechts: Chronische eitrige Mittelohrentzündung; hintere obere Gehörgangswand etwas gesenkt, Gehörgangswände sehr empfindlich. Antrum-Atticeiterung. Schwellung der Hautlymphdrüsen und der Weichteile über dem Warzenfortsatz, starke Druckempfindlichkeit des letzteren.

Links: Chronischer Adhäsivprozeß des Mittelohres.

Temperatur 24. VIII. 1917: morgens 39,4°.

24. VIII. 1917. Operation (E. U.) in kombinierter Morphium-Äthernarkose: Aufmeißelung des Warzenfortsatzes. Knochen hochgradig sklerotisch bis ins Antrum. Bei Eröffnung desselben quillt unter Druck stark fötider, bräunlicher Eiter hervor. Sinus vorgelagert, auf Bohnengröße freiliegend; Dura der mittleren Schädelgrube ebenfalls vorgelagert, ver-

Digitized by Google
Original from UNIVERSITY OF CALIFORNIA
Generated on 2019-10-24 15:39 GMT / http://hdl.handle.net/2027/uc1.b3252766
Public Domain in the United States, Google-digitized / http://www.hathitrust.org/access_use#pd-us-google

ändert, auf Zehnkronenstückgröße freiliegend. Probeincision in den Schläfelappen nach 3 Richtungen, ohne auf Eiter zu stoßen, doch wölbt sich ödematöses Gehirn in die Incisionsöffnung vor. In der Paukenhöhle und zum Teil im Antrum Cholesteatom; Gehörknöchelchen nicht mehr vorhanden. Plastik nach Panse. Jodoformdochttamponade.

26. VIII. 1917. Temperatur 39,2° morgens, 40,8° abends. Verbandwechsel.

27. VIII. 1917. Interner Befund: Normale rege Herztöne, leichter Bronchialkatarrh. Temperatur morgens 37,4°, abends 40,5°, nach Einpackung und Aspirin 38,9°, dann wieder 40,8°.

28. VIII. 1917. Operation (E. U.) in Äthernarkose: Weitere Freilegung der Dura der mittleren Schädelgrube auf Kronengröße. Am Rande zwischen Dura und Knochen dringt freier Eiter vor. Freilegung der Dura bis ins annähernd Gesunde; weitere Freilegung des Sinus von der Nähe des oberen Knies bis gegen das untere Knie. Sinuswand, besonders an letzterer Stelle, stark verändert. Der Sinus zeigt hier eine große isolierte Vorwölbung. Incision des Sinus: Wandständiger Thrombus. Jodoformdochttamponade. Jugularisunterbindung typisch über der Einmündung der Vena facialis communis.

29. VIII. 1917. Bakteriologischer Befund: Dichtes Bakteriengemisch. Kultur: B. vulgare.

Harnbefund: Eiweiß in geringen Spuren, kein Zucker. — Mittags Schüttelfrost. Nachts 39,8°.

30. VIII. 1917. Temperatur früh 8 Uhr 37,0°. Starke Kopfschmerzen. Dreimal täglich Urotropin.

Augenbefund (Dr. Kaulich): Rechts: Neuritis optica.

31. VIII. 1917. Lumbalpunktion: Liquor diffus getrübt, hämorrhagisch gefärbt, unter auffallend schwachem Druck. — Mikroskopischer Befund des Lumbalpunktates: Blutiges Sediment, Lymphozyten anscheinend vermehrt, keine Bakterien. Kultur: steril.

1. IX. 1917. Temperatur 36,2°. Pat. ist sehr matt. Verbandwechsel: keine Sinusblutung.

Augenbefund: R.: Neuritis optica. L.: Papillen verschwommen.

2. IX. 1917. Temperatur 37,4°. Pat. fühlt sich wohler; täglicher Verbandwechsel.

3. IX. 1917. Abendtemperatur 38,2°. Starke Schleimsekretion. Leichter Ikterus der Skleren. — Sputumbefund: Nach Koch-Färbung keine Tuberkelbazillen.

4. IX. 1917. Temperatur steigt bis 38,4°. — Täglich einmal Verbandwechsel; starke fötide Eiterung.

12. IX. 1917. Jugulariswunde verheilt; keine fötide, jedoch starke Eiterung. Pat. fühlt sich sehr wohl; steht schon zeitweilig auf.

17. IX. 1917. Status idem.

23. IX. 1917. Pat. hat bei normaler Temperatur beständig Kopfschmerzen in der Scheitelgegend. Wundheilungsverlauf günstig. Appetit und Verdauung gut.

29. IX. 1917. Pat. zeigt bei normaler Temperatur und 80 Pulsschlägen plötzlich vollkommen verändertes, benommenes Wesen, ist nicht imstande, sich auf den Beinen zu erhalten, wird beim Versuch aufzustehen, von Zittern

Digitized by Google
Original from UNIVERSITY OF CALIFORNIA
Generated on 2019-10-24 15:39 GMT / http://hdl.handle.net/2027/uc1.b3252766
Public Domain in the United States, Google-digitized / http://www.hathitrust.org/access_use#pd-us-google

befallen; fahle Gesichtsfärbung, Erbrechen. In der Paukenhöhle und retroauriculär reichliche Eiterung, an der Dura matsche Granulationen.

Augenbefund (Dr. Kaulich): beiderseits Stauungspapille.

30. IX. 1917. Pat. liegt bewußtlos, zeigt Parese der rechten oberen und unteren Extremität. Kein Kernig, kein Babinski, weder rechts noch links. Rechts aber fehlender Plantarreflex, der links vorhanden ist. Leichtgradiger Trousseau. Pupillen etwas untermittelweit, auf Licht reagierend. Pat. ist vollständig bewußtlos. Rechts zeitweise deutlicher Babinski; sonst weder rechts noch links Plantarreflex. Erbrechen. Puls 120.

1. X. 1917. Pat. ist plötzlich wieder vollständig bei sich und anscheinend bei bestem Wohlbefinden; kein Erbrechen, Appetit vorhanden, antwortet auf jede Frage prompt.

3. X. 1917. Pat. steht ohne Erlaubnis auf, geht herum, keine Klagen.

4. X. 1917. Allgemeines Befinden etwas weniger gut, Paukenhöhle fast trocken. Retroauriculäre Wunde mit schlaffen Granulationen ausgefüllt; Excochleation derselben. — Parese mäßigen Grades der rechten oberen und unteren Extremität, Bauchdeckenreflexe und Plantarreflexe hochgradig verringert; Cremasterreflexe vorhanden, beiderseits deutlicher Babinski, rechts etwas stärker als links, Hirndruckpuls 60, vielleicht etwas Nackensteifigkeit.

6. X. 1917. Lumbalpunktion: Druck auffallend gering, beim Liegen fließt überhaupt kein Liquor ab; wenn Pat. aufgesetzt wird, etwas rascherer Tropfenfall, vollkommen klarer Liquor. Entnahme von ungefähr $^1/_2$ Eprouvette voll.

Bakteriologischer Befund (Doz. Morgenstern): Mikroskopisch kein Sediment. Kultur: Staphylococcus pyogenes albus.

7. X. 1917. Pat. ist etwas frischer, kann sich sogar für kurze Zeit erheben, ißt auch besser als tags vorher.

Nervenbefund (Stabsarzt Doz. Jellinek): Pat. ist bei Beginn der Untersuchung leicht benommen. Strabismus divergens, Augen minimal offen, bei Berührung keine Reaktion; Puls 56. Allmählich wird Pat. freier, beantwortet gestellte Fragen. Kneifen der Haut wird als sehr schmerzhaft empfunden, ebenso Druck auf das Peritoneum; Nacken etwas steif, passive Druckbewegungen des Kopfes nur gegen Widerstand durchführbar; bei Überstreckung leichte Schmerzensäußerung. Rechter Mundwinkel tiefer, Lippen und Zungenbewegungen frei, bei Intonation wird das Gaumensegel nach links oben gezogen, Kieferbewegungen erschwert im Sinne vollkommenen Schlusses. Seitwärtsbewegungen des Unterkiefers werden vom Pat. nicht ausgeführt oder nicht verstanden, auch die Innervation der Masseteren wird von ihm nicht durchgeführt. Rechte Gesichtshälfte gegen Nadelstiche empfindlicher als links. Keine auffällige Empfindlichkeit der Austrittsstellen des Trigeminus; Pupillen reagieren, Augenbewegungen frei, kein Nystagmus. Rechts Unterbauchdeckenreflexe herabgesetzt. Kernig beiderseits positiv, besonders rechts. Erhebliche Herabsetzung der groben Muskelkräfte der rechtsseitigen Extremität ohne Koordinationsstörungen, Patellarreflexe jedoch links stärker als rechts. Achillessehnenreflexe beiderseits gleich, kein Fußphänomen, kein Klonus, links Babinski angedeutet, rechts in klassischer Form hervortretend. Sensibilität vorhanden, eher etwas gesteigert. Schädel nicht klopfempfind-

Digitized by Google
Original from UNIVERSITY OF CALIFORNIA
Generated on 2019-10-24 15:39 GMT / http://hdl.handle.net/2027/uc1.b3252766
Public Domain in the United States, Google-digitized / http://www.hathitrust.org/access_use#pd-us-google

lich, keine Ödeme, keine vasomotorischen Störungen, keine auffallenden Erscheinungen von Dermographismus, Zunge mit gelblichgrauem Belag, aber feucht; die untere Zahnreihe steht fast $^1/_2$ *cm* vor der vorderen, auch durch passiven Druck kann der Unterkiefer nur zum Teil an den Oberkiefer herangebracht werden, es bleibt zwischen den Zähnen ein Spalt von 2 *cm* bestehen. Pat. äußert Schmerzen in beiden Kiefergelenken, Facialisreflexe beiderseits vorhanden, rechts etwas gesteigert. Wagnersches Symptom.

9. X. 1917. Gegen Mittag verliert Pat. das Bewußtsein, röchelt, Schaum vor dem Munde. Exitus letalis.

10. X. 1917. Obduktionsbefund (Dr. v. Kogerer): Abscessus multiplices cerebri lobi frontalis dextri et parietalis sinistri. Meningitis purulenta ad convexitatem lobi parietalis sinistri. Otitis media chronica dextra. Trepanatio processus mastoid. dextra (partielle Obduktion).

Epikrise: Der Fall bot ungemein große Schwierigkeiten für die klinische Diagnose. Für eine Meningitis sprache in erster Linie die diffuse Trübung des Lumbalpunktates, gegen eine solche der Allgemeinzustand und die pyämischen Temperaturen; für eine Pyämie infolge Sinusthrombose sprachen letztere sowie der lokale Befund (Veränderung der Sinuswand); für einen Hirnabsceß wieder vor allem der allgemeine Eindruck, den Pat. erweckte, die Neuritis optica sowie der gesteigerte Hirndruck, der sich insbesonders in dem raschen Vorwölben des Gehirns nach Incision der Dura Ausdruck verschaffte. Die nach verschiedenen Richtungen vorgenommenen Probeincisionen in den Schläfelappen fielen jedoch negativ aus.

Im weiteren Verlauf war das überaus wechselnde Bild des Allgemeinbefindens in den Vordergrund des Interesses gerückt. Nachdem in den letzten Augusttagen der Zustand des Pat. hoffnungslos erschienen war, besserte sich selber in den nächsten Tagen so rasch, daß Pat. im halben September bereits das Bett verlassen konnte, beschwerdefrei herumging, besten Appetit und guten Schlaf zeigte. Schon am 29. IX. trat eine plötzliche Verschlimmerung auf, Pat. wurde bewußtlos und in den nächsten Tagen stündlich der Exitus erwartet. Ganz unerwartet trat aber schon tags darauf wieder gutes Befinden auf. Pat. stand sogar — allerdings ohne Erlaubnis —, da er sich so wohl fühlte, vom Bette auf. Bald darauf abermalige Verschlechterung des Zustandes und am 9. X. plötzlich Exitus letalis.

In der letzten Zeit zeigten sich auffallenderweise hauptsächlich Erscheinungen, die für eine Erkrankung der linken, also der kontralateralen Hirnrinde sprachen: rechtsseitige Parese der Extremitäten, rechtsseitiger Babinski etc. Dadurch wurde die Deutung der Symptome noch schwieriger. Man durfte nun noch eher einen meningitischen Prozeß vermuten. Diese Diagnose wurde aber nun dadurch erschwert, daß jetzt das Lumbalpunktat nicht mehr wie früher diffus getrübt, sondern wasserklar war und unter auffallend schwachem Druck stand. Dazu kam noch, daß bakteriologisch Staphylococcus pyogenes albus aus dem Punktat gezüchtet werden konnte (möglicherweise Verunreinigung?).

Licht in dieses Dunkel brachte erst die Obduktion. Der rechte (incidierte) Schläfelappen war von Entzündungserscheinungen ganz frei, jedoch fanden sich mehrfache Hirnabscesse im rechten Stirnhirn und ebenfalls mehrfache, doch viel größere Abscesse im linken Parietallappen. Irgend ein Zusammenhang mit der Ursprungsstelle der Eiterung (rechtes

Digitized by Google
Original from UNIVERSITY OF CALIFORNIA
Generated on 2019-10-24 15:39 GMT / http://hdl.handle.net/2027/uc1.b3252766
Public Domain in the United States, Google-digitized / http://www.hathitrust.org/access_use#pd-us-google

Schläfebein) war nirgends nachzuweisen. Die Abscesse müssen daher als metastatische aufgefaßt werden. Interessant ist immerhin auch, daß die später entwickelten und entfernteren Abscesse die größeren waren und daher die auffälligeren Symptome gezeitigt haben.

Der Fall zeigt übrigens auch ein Symptom, das ich schon mehrfach beobachtet habe und das sich besonders schön in dem ersten heute von mir hier demonstrierten Fall (s. S. 37) zeigte: ist das Lumbalpunktat trüb, aber steril, oder wird das anfangs trübe Lumbalpunktat im weiteren Verlauf der Erkrankung wieder klar, während die Krankheitserscheinungen gleich bleiben oder sogar zunehmen, so spricht dies mit allergrößter Wahrscheinlichkeit für die Diagnose „Hirnabsceß".

Im gegebenen Fall wurde auch daraufhin gefahndet; durch die abnorme Lokalisation der Hirnabscesse konnten diese aber leider nicht aufgedeckt werden.

Sitzung vom 26. November 1917.

Vorsitzender: V. Urbantschitsch.
Schriftführer: E. Urbantschitsch.

I. E. Urbantschitsch: **Rechtsseitige isolierte Vestibularisreizung unbekannter Ätiologie seit fast 3 Jahren.**

Bei der ca. 35jährigen Dame, Frau Professor H., traten anfangs Jänner 1915 plötzlich — ohne irgend eine vorangegangene Erkrankung — außerordentlich heftige Schwindelanfälle (Drehgefühl) auf, weshalb Pat. meine Ordination aufsuchte. Bei der damals (9. I. 1915) vorgenommenen Untersuchung konnte ich folgenden Ohrenbefund erheben: Trommelfelle normal. Cochlearapparat beiderseits normal (v — mit Lärmapparat geprüft — beiderseits + 6 *m*!). R +, +; W ∞; S $-^{(1)}$, $-_{(1)}$. Drehreaktion normal. Spontaner rotatorischer Nystagmus nach rechts II. Grades, also schon bei Blick geradeaus deutlich wahrnehmbar.

Neurologischer Befund (Prim. Infeld): normal. Wassermann (Doz. Müller) negativ. Für Lues keine Anhaltspunkte (Prim. Kren) trotz bestehender Chorioiditis und 2 Abortus (auseinanderliegend; 3 lebende Kinder!).

Mit Rücksicht auf das relativ seltene Vorkommen einer isolierten Vestibularisreizung hatte ich mir schon seinerzeit erlaubt, Pat. hier vorzustellen.

Inzwischen sind fast 3 Jahre verstrichen — trotzdem besteht seither der spontane rotatorische Nystagmus nach rechts noch unverändert fort, nur das subjektive Schwindelgefühl hat fast ganz aufgehört; nur hie und da meldet es sich gelegentlich einmal in ganz geringem Maße. Der sonstige Ohrenbefund ist unverändert normal.

Infolge der selten langen Dauer der isolierten Vestibularisreizung bei andauernd unbekannter Ätiologie habe ich mir erlaubt, heute Pat. wieder in dieser Gesellschaft zu demonstrieren.

H. O. Leipen: **Fast totaler Defekt des harten und weichen Gaumens.**

Leipen stellt ein 18jähriges Fräulein mit der im Titel genannten Anomalie vor, bei dessen 7 lebenden Geschwistern keine ähnliche patho-

Digitized by Google
Original from UNIVERSITY OF CALIFORNIA
Generated on 2019-10-24 15:39 GMT / http://hdl.handle.net/2027/uc1.b3252766
Public Domain in the United States, Google-digitized / http://www.hathitrust.org/access_use#pd-us-google

logische Veränderung besteht. Die Pat. wog bei der Geburt $1^3/_4$ *kg* und wurde künstlich ernährt. Die Sprache klingt trotz des großen Defektes ziemlich gut. Der Defekt läßt nicht nur die untere Nasenmuschel, sondern auch die mittlere deutlich sehen. Auffallend sind die geringen anatomischen Veränderungen in Nase und Rachen: keine Hypertrophie der unteren Muscheln, nur geringe katarrhalische Erscheinungen der Schleimhaut der hinteren Rachenwand.

Diskussion.

E. Fröschels: Bei der Pat. ist die relativ gute Sprache auffallend. Es gibt Pat. mit Wolfsrachen, die so gut sprechen, daß man kaum einen Defekt annehmen würde, wenn man ihnen nicht in den Mund hineinsieht. Das Wesen einer guten Sprache bei ihnen besteht darin, daß sie gelernt haben, die Zunge tunlichst flach zu legen und die Luft möglichst am Boden streichen zu lassen. Dazu gehört auch eine gute Lunge. Eine richtige Atemtherapie ist notwendig, wenn eine Operation abgelehnt wird; die Pat. erlernen es dadurch, während des Sprechens die Luft möglichst nach vorne zu treiben. Andere Behandlungsmethoden sind die Obturatio und die operative Deckung des Defektes. Letztere ist hier unmöglich, weil zu wenig Materiale vorhanden ist. Bei der Obturationsmethode haben sich im Verlaufe Modifikationen ergeben. Auf der Klinik Eiselsberg behandle ich gemeinsam mit Dr. H. Pichler einschlägige Fälle (nach Schußverletzungen) und habe bemerkenswerte Resultate durch Kombination der Obturation mit Paraffininjektionen in den Rachen erzielt. Der Obturator darf aber die hintere Rachenwand nicht berühren, sonst tauscht Pat. eine Rhinolalia aperta gegen eine clausa ein. Während Pat. (mit dem Obturator versehen) „a" sagt, werden die Injektionen gemacht, bis ein gutes Resultat vorhanden ist. Über eine größere Anzahl derart behandelter Pat. werden wir demnächst berichten.

III. O. Mayer: **Zwei Fälle von Meningitis.**

1. Leopoldine N., 18 Jahre alt, litt seit Kindheit an Ohrenfluß rechterseits. Seit 8 Tagen bestanden heftige Ohrenschmerzen, der sonst vorhandene Ohrenfluß hörte auf, außerdem trat Kopfschmerz, Erbrechen, Schwindel und Fieber auf. Ein Schüttelfrost war nicht aufgetreten. Bei der Aufnahme am 22. IX. 1917 bestand hohes Fieber: 38,5—39,3°, Puls 120. Der Warzenfortsatz war rechts druckempfindlich. Es bestand auf dieser Seite eine große Perforation in der Membrana flaccida, die mit Cholesteatom angefüllt war.

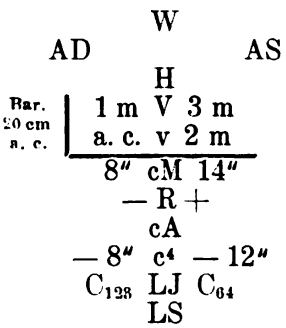

Digitized by Google
Original from UNIVERSITY OF CALIFORNIA
Generated on 2019-10-24 15:39 GMT / http://hdl.handle.net/2027/uc1.b3252766
Public Domain in the United States, Google-digitized / http://www.hathitrust.org/access_use#pd-us-google

Das Hörvermögen betrug rechts, mit Lärmapparat geprüft, $^1/_2$ *m* für laute Sprache, die kalorische Reaktion war prompt, das Fistelsymptom negativ, es bestand beim Blick nach links Spontannystagmus.

Bei der Radikaloperation am 22. IX. fand sich eine große, mit verjauchtem Cholesteatom erfüllte Höhle, aus der Eiter vorquoll. Der Sinus war sehr stark vorgelagert und wurde auf 2 *cm* Länge freigelegt, er war auf Erbsengröße graugrün gefärbt, doch war er weich. Das Antrum war klein und mit Cholesteatommassen gefüllt. Gehörknöchelchen fehlten. Der horizontale Bogengang schien intakt. Die auf Linsengröße freigelegte Dura der mittleren Schädelgrube war normal. Plastik nach P a n s e. Verkleinerung der Wunde durch Naht.

Am nächsten Tage war die Temperatur wieder etwas erhöht (36,9 bis 37,8°), es trat mehrmals Erbrechen auf, ferner bestand horizontal rotatorischer Nystagmus beim Blick nach links.

Am 24. IX. bestand Kopfschmerz, Erbrechen und Schwindel, Pat. hat schlecht geschlafen, höchste Temperatur 37,5°, Puls 76. Bei der Prüfung mit Lärmapparat zeigt sich das rechte Ohr taub, auch ist das Labyrinth daselbst kalorisch (Spülung mit heißem Wasser) unerregbar. I. Lumbalpunktion: klarer Liquor ohne erhöhten Druck.

25. IX. Besserung, kein Erbrechen. nachts gut geschlafen, Nystagmus unverändert, Temperatur 36,7—37,4°, Puls 80.

26. IX. Nachts heftige Kopfschmerzen, Temperatur 37,9—38,0°, Puls 64. II. Lumbalpunktion: Liquor stark trüb, Druck erhöht.

L a b y r i n t h o p e r a t i o n: Das Vestibulum wird breit von hinten her eröffnet, das Promontorium von vorne. Kein Eiter, kein Liquorabfluß. Auch der Sinus, der noch belegt ist, wird etwas weiter freigelegt.

27. IX. Keine Kopfschmerzen, gut geschlafen, Temperatur und Puls normal.

8. X. Das Befinden andauernd sehr günstig. Die Wundhöhle granuliert sehr stark und ist bis auf eine linsengroße Stelle am Sinus, die gelblich gefärbt ist, vollkommen rein. Es werden deshalb im Ätherrausch die Wundränder aufgefrischt, um die sekundäre Naht auszuführen. Bei Berührung der gelbbelegten Stelle des Sinus mit der Pinzette tritt eine Blutung ein, weshalb tamponiert werden muß.

11. X. Bei der Entfernung des Tampons heftige Blutung; neuerlich Tamponade mit Coagulen; Calc. lact. innerlich.

13. X. Tampons entfernt, keine Blutung.

24. X. Sekundäre Naht.

14. XI. Die Höhle vollkommen epidermisiert, O h r t r o c k e n. Der Spontannystagmus ist vollkommen verschwunden. Pat. hört mit Lärmapparat im linken Ohr die Glocke, stark angeschlagene Stimmgabeln, ohne Lärmapparat a^1, so daß also scheinbar Hörreste bestehen. Nachzutragen ist noch, daß im Lumbalpunktat vom 26. IX. Folgendes gefunden wurde: Sediment eitrig, aus polynukleären Zellen und Lymphozyten bestehend. Im G i e m s a-Präparat des Sediments einige ganz spärliche, an Kokken erinnernde Gebilde, scheinbar in Diploform. Im G r a m-Präparat der getrübten Flüssigkeit keine Bakterien nachweisbar. Sämtliche Kulturen blieben steril.

Es handelte sich also um eine e i t r i g e M e n i n g i t i s, die sich an eine Labyrinthitis anschloß und zweifellos von derselben hervorgerufen

Generated on 2019-10-24 15:39 GMT / http://hdl.handle.net/2027/uc1.b3252766
Public Domain in the United States, Google-digitized / http://www.hathitrust.org/access_use#pd-us-google
Digitized by Google
Original from UNIVERSITY OF CALIFORNIA

war. Diese Labyrinthitis hatte nach dem Funktionsprüfungsbefund zuerst den Charakter einer circumscripten, da Gehör vorhanden und die kalorische Reaktion positiv war; sie wurde erst im Verlauf von 3 Tagen zu einer diffusen, was aus dem Eintreten der Taubheit und der kalorischen Unerregbarkeit zu schließen war.

Das Bemerkenswerte besteht nun darin, daß der Ausfall der Labyrinthfunktion 2 Tage früher als die Trübung des Lumbalpunktates und die Druckerhöhung auftrat.

Dieser Fall scheint uns also in ganz klarer Weise zu zeigen, daß die Wiener Ohrenklinik Recht hat, wenn sie uns lehrt, die Labyrinthoperation vorzunehmen, wenn im Verlaufe einer Labyrinthitis ein totaler Funktionsausfall eintritt.

2. St. Wladimir, 20jähriger Soldat, wurde Ende August 1917 durch eine Granate in der rechten Gesäßgegend verletzt und dabei teilweise verschüttet. Nach der Verletzung soll aus dem rechten Ohr Blut ausgeflossen sein und anfänglich merkte der Pat., daß beim Schneuzen Luft mit pfeifendem Geräusch aus dem Ohre dringe; später verschwand dieses Symptom. Wegen seiner Verletzung am Gesäß stand er in fortdauernder Spitalsbehandlung. Am 20. X. traten heftige Schmerzen im rechten Ohre auf und gleichzeitig bestand hohes Fieber; am nächsten Tag stellte sich ein reichlicher Ausfluß ein, der anhielt, während das Fieber zurückging. Am 30. X. traten heftige Kopfschmerzen auf, später heftiger Schwindel und Erbrechen, das 3 Tage andauerte. Am 4. XI. wurde der Pat. auf die Abteilung transferiert.

Bei der Aufnahme bestand hohes Fieber, 39,5°, Puls 104. Das Sensorium war frei. Es bestand keine Nackensteifigkeit, keine Hauthyperästhesie, Kernig war kaum angedeutet; im Urin kein Albumen, kein Zucker.

Rechtes Ohr: Warzenfortsatz nicht verändert, nicht druckschmerzhaft, keine Senkung der hinteren oberen Gehörgangswand. Große zentrale Perforation des Trommelfelles, der Perforationsrand granulierend; unbedeutende eitrige Sekretion. Linkes Ohr normal.

Hörprüfung: Rechtes Ohr: Hört mit Lärmapparat Fl.-Spr. auf $^1/_2$ *m*, der Rinnesche Versuch ist schwach positiv (?), die untere Tongrenze bei C_{64}. Am linken Ohr normales Gehör. Es besteht Spontannystagmus horizontal nach rechts schon beim Blick geradeaus, beim Blick nach rechts sich bedeutend steigernd, nach links kein Nystagmus. Die kalorische Reaktion mit kaltem Wasser von 20° C nach 40″ sehr stark positiv. Kein Fistelsymptom, kein spontanes Vorbeizeigen.

I. Operation: Bei der Eröffnung des Warzenfortsatzes zeigt sich der Knochen sehr hart, die Zellen mit blasser Schleimhaut bekleidet und nur hie und da etwas eitriges Sekret enthaltend. In dem weit geöffneten Antrum ist die Schleimhaut etwas mehr geschwollen, aber auch dort ist wenig Eiter vorhanden. Die Dura der mittleren und hinteren Schädelgrube und der Sinus erwiesen sich normal.

Die Lumbalpunktion ergab stark getrübten Liquor unter leicht erhöhtem Druck.

Am 6. war das Befinden des Pat. etwas besser, es verschlechterte sich aber am 7. wieder insoferne, als die Kopfschmerzen wieder stärker

Generated on 2019-10-24 15:39 GMT / http://hdl.handle.net/2027/uc1.b3252766
Public Domain in the United States, Google-digitized / http://www.hathitrust.org/access_use#pd-us-google
Digitized by Google
Original from UNIVERSITY OF CALIFORNIA

wurden, mehrmaliges Erbrechen auftrat und Kernig positiv wurde. Hingegen hatte der Schwindel aufgehört und der Nystagmus war sehr gering geworden. Das Gehör war auf $^3/_4$ *m* für laute Sprache mit Lärmapparat heruntergegangen. Bei der Lumbalpunktion entleerten sich kaum 2 cm^3 klaren Liquors.

Am 8. war das Befinden wieder schlechter, es war aber noch Gehör für zirka 1 *m* Konv.-Spr. vorhanden, die kalorische Reaktion war prompt auslösbar. Der Spontannystagmus war sehr gering.

II. Operation: Der Pat. wird nochmals narkotisiert und die Radikaloperation ausgeführt sowie die Wunde revidiert und dabei weder eine Fistel am Bogengang noch sonstige Veränderungen gefunden. Bei der Lumbalpunktion entleert sich trüber Liquor unter erhöhtem Druck.

Am 10. unter allmählicher Verschlechterung des Befindens Exitus.

Die bakteriologische Untersuchung der Lumbalpunktate hatte Folgendes ergeben: Im Punktat vom 5. hatten sich reichliche polynukleäre Leukozyten und spärliche Lymphozyten, im Ausstrich keine Bakterien gefunden. Direkte Kultur (Agar, Serumagar) blieb steril, doch wuchs in Bouillon und auf den darauf angefertigten Platten ein Gram-Stäbchen, das für eine Verunreinigung gehalten wurde. Im Punktat vom 8. jedoch fanden sich im nicht zentrifugierten Sediment reichliche negative Stäbchen mit deutlichen Kapseln, ferner ausschließlich polynukleäre Leukocyten. Durch Kultur und Tierversuch wurde dieses Stäbchen als zur Friedländer-Gruppe gehöriger Kapselbacillus festgestellt.

Bei der Obduktion fand sich eine namentlich an der Basis lokalisierte eitrige Meningitis, ferner ein osteomyelitischer Absceß im rechten Oberschenkel in der Gegend des Trochanter major, ferner ein Milztumor. Durch die bakteriologische Untersuchung wurde sowohl im Liquor cerebrospinalis, ferner im Fisteleiter und in der Synovialflüssigkeit des rechten Hüftgelenkes und der Milz dasselbe Friedländer-artige Stäbchen gefunden.

Zusammenfassung: Bei einem Soldaten, der an einer eiternden Granatschußverletzung in der Trochantergegend leidet und auch eine Verletzung des Ohres erlitten haben soll, traten nach den Erscheinungen einer akuten Otitis media Labyrinthsymptome und nachher meningeale Symptome auf. Die Untersuchung ergibt einen sehr geringen Ausfluß bei großer zentraler Perforation des Trommelfelles, gutes Gehör, prompte kalorische Erregbarkeit, Spontannystagmus zur kranken Seite, meningitische Symptome und trübes Lumbalpunktat. Bei der Aufmeißelung finden sich sehr geringe Entzündungserscheinungen im Warzenfortsatz und Antrum. Von der Labyrinthoperation wird wegen des funktionellen Befundes und des Operationsbefundes abgesehen. Bei der Obduktion findet sich eine basale eitrige Meningitis und im Liquor cerebrospinalis ebenso wie im Fisteleiter und in der Synovialflüssigkeit des Hüftgelenkes und desgleichen im Milzabstrich ein zur Gruppe des Friedländerschen Kapselbacillus gehöriges Bakterium.

Es ist nun die Frage, ob in diesem Falle die Meningitis durch die Labyrintheiterung herbeigeführt worden ist oder ob sie eine Folge resp. Teilerscheinung der Sepsis war, welche vom Absceß des rechten Oberschenkelknochens ausgegangen ist.

Digitized by Google
Original from UNIVERSITY OF CALIFORNIA
Generated on 2019-10-24 15:39 GMT / http://hdl.handle.net/2027/uc1.b3252766
Public Domain in the United States, Google-digitized / http://www.hathitrust.org/access_use#pd-us-google

Ich konnte wegen der noch erhaltenen Funktion des Bogengangsapparates und der Schnecke einerseits, wegen des otoskopischen und Operationsbefundes andrerseits nicht die Überzeugung gewinnen, daß die Labyrinthitis die Ursache der Meningitis wäre, und habe deshalb auch die Labyrinthoperation unterlassen. Gewiß hätte dem Pat. diese Operation nicht mehr geschadet, andrerseits widerspricht es den chirurgischen Grundsätzen, derartige Operationen ohne präzise Indikationsstellung vorzunehmen. Was die Frage der Labyrinthfunktion anlangt, so sind allerdings schon Fälle bekannt, in welchen eine Meningitis von einer Labyrintheiterung bei noch vorhandenen Hörresten ausgelöst wurde; ich erinnere besonders an einen Fall von Uffenorde. Daß bei einer Labyrintheiterung Hörvermögen vorhanden sein kann, ist ja auf Grund vielfacher klinischer Befunde schon seit langer Zeit angenommen, aber durch die Schüler Bezolds bestritten worden, die behaupteten, daß bei jeder Labyrintheiterung Taubheit bestünde. Ich habe diese These durch einen funktionell geprüften und histologisch untersuchten Fall widerlegt (Verh. d. Deutschen otol. Ges. in Kiel 1914) und erlaube mir, Ihnen heute die Präparate eines zweiten Falles zu demonstrieren, bei welchem ich einen fast identischen Befund erhoben habe. (Fistel am horizontalen Bogengang, polynukleäre Leukocyten im perilymphatischen Raum des Vestibulums und auf der Reissnerschen Membran des Vorhofteiles der basalen Schneckenwindung.)

Auch Politzer, ferner Zange haben Fälle von Labyrintheiterung mit Gehör mitgeteilt.

Es ist aber die Frage, ob von einer derartigen geringfügigen Labyrinthitis eine Meningitis erzeugt werden könne. Die Infektion mit dem Friedländerschen Kapselbacillus zeichnet sich durch Bildung von wenig Exsudat aus. Vielleicht wäre darauf die gute Funktion des Labyrinthes zurückzuführen gewesen, indem auch die Exsudation im Labyrinth gering sein könnte, trotz Infektion mit hochvirulenten Keimen. Daß eine Labyrinthitis bestand, war aus dem Schwindel und dem zur kranken Seite gerichteten Nystagmus zu entnehmen.

Es war aber noch der Umstand auffallend, daß der zur kranken Seite gerichtete Spontannystagmus allmählich schwächer wurde; ich glaubte dies so deuten zu dürfen, daß der Prozeß im Labyrinth im Abklingen war und daß er nicht die Ursache der Meningitis gewesen ist. Ein definitives Urteil wird allerdings erst die noch ausstehende histologische Untersuchung des Gehörorganes ermöglichen.

Diskussion.

G. Bondy: Im Falle 2 gestatten der Nystagmus zur kranken Seite und die erhaltene kalorische Erregbarkeit nur die Diagnose einer serösen, nicht aber einer eitrigen Labyrinthitis. Demnach wäre anzunehmen, daß die Meningitis nicht von der Labyrinthitis aus entstanden ist.

Was das Vorhandensein von Hörresten im 1. Falle anlangt, so möchte ich darauf hinweisen, daß die Perception der a^1-Stimmgabel keineswegs den unbedingten Schluß auf vorhandenes Gehör zuläßt. Scheibe hat 3 Fälle publiziert, in denen trotz sicherer einseitiger Taubheit die a^1-

Digitized by Google
Original from UNIVERSITY OF CALIFORNIA
Generated on 2019-10-24 15:39 GMT / http://hdl.handle.net/2027/uc1.b3252766
Public Domain in the United States, Google-digitized / http://www.hathitrust.org/access_use#pd-us-google

Stimmgabel gehört wurde. In dem einen dieser Fälle war das ganze Felsenbein sequestriert.

Die beiden Fälle können demnach für das mögliche Vorhandensein von Hörresten bei eitriger Labyrinthitis nicht verwertet werden; denn in dem einen Fall ist das Vorhandensein von Hörresten, in dem anderen die eitrige Labyrinthitis nicht nachgewiesen.

A. Politzer: So viel ich verstanden habe, ist ein anatomischer Zusammenhang zwischen Mittelohreiterung und Meningitis nicht bewiesen. Ich habe ähnliche Fälle, wie ich glaube, in meinem Lehrbuche publiziert. Es ist höchstwahrscheinlich, daß auf dem Wege der Gefäßverbindungen die Eiterung doch auf die Meningen übergegriffen hat, so daß man anatomisch das nicht nachweisen kann, außer vielleicht dadurch, daß man die Gefäßverteilung vom Schläfebein bis zu den Meningen verfolgen könnte.

G. Alexander: Ich glaube, daß der Befund Schwindel und spontaner Nystagmus zur kranken Seite für die Diagnose einer circumscripten eitrigen Labyrinthitis verwertet werden kann, und man kann annehmen, daß eine circumscripte Labyrinthitis zur Meningitis führt. Und da wäre das eine Besondere, daß sie die typische Ausbreitung der labyrinthogenen Meningitis zeigt, die circumscripte Erkrankung der hinteren Schädelgrube, das gute psychische Verhalten, vor allem den guten Ausgang.

Was die Frage der Hörreste mit Rücksicht auf die diffuse Labyrintheiterung anlangt, so sind die Fälle, besonders der von Zange, nicht gut für diese Frage verwertbar. Denn da war die Frage, die bei der Meningitis in den Hintergrund tritt, das Vorhandensein von Hörresten bei zugrunde gegangenem Cortischen Organ. Das können wir aber ablehnen und dafür ist der Fall von Zange verwertet worden und, wie ich glaube, auch einer von Bezold und von Schey.

E. Urbantschitsch: In einem von mir operierten Falle von vollständiger Exfoliation der Schnecke bestand anfangs ein scheinbares Gehör sogar für a^1; erst im Verlaufe vieler Monate erlosch allmählich das subjektive Hörvermögen dieses Ohres.

O. Mayer (Schlußwort): Es ist in dem ersten Falle gewiß zweifelhaft, ob Hörreste vorhanden sind; die Feststellung von Hörresten bei einseitiger Affektion gehört zu den schwierigsten Problemen der Otologie. Die Möglichkeit, daß die Meningitis von der Mittelohreiterung auf dem Lymphwege entstanden ist, besteht zweifellos; leider werde ich durch die mikroskopische Untersuchung hierüber keinen Aufschluß erhalten, weil die in Betracht kommende Knochenpartie der hinteren und mittleren Schädelgrube größtenteils entfernt wurde. Den Ausführungen Alexanders stimme ich vollkommen bei, nur habe ich einen anderen von Zange beschriebenen Fall [1]) im Auge gehabt als den, welchen Alexander meint. Ich selbst bin schon begierig, in meinem Fall durch die histologische Untersuchung Aufklärung zu erhalten.

IV. H. Neumann berichtet über einige Fälle von **Botulismus mit Erscheinungen von Seite des Ohres.**

---

[1]) Virchows Arch. 216. 1914 S. 500.

Digitized by Google
Original from UNIVERSITY OF CALIFORNIA
Generated on 2019-10-24 15:39 GMT / http://hdl.handle.net/2027/uc1.b3252766
Public Domain in the United States, Google-digitized / http://www.hathitrust.org/access_use#pd-us-google

Sitzung vom 17. Dezember 1917.

Vorsitzender: V. Urbantschitsch.
Schriftführer: E. Urbantschitsch.

A. Administrative Sitzung.

Wahl des neuen Vorstandes. Es werden gewählt:
zum Vorsitzenden: Hofrat A. Politzer,
Vorsitzendenstellvertreter: Prof. F. Alt,
Sekretär: Dr. M. Rauch,
Kassier: Dr. D. Kaufmann,
Schriftführer: Doz. Dr. E. Urbantschitsch.

Der Sekretär der Gesellschaft Doz. Ruttin erstattet folgenden Bericht: Im verflossenen Jahre wurden 10 Sitzungen abgehalten: 1 außerordentliche zur Feier des 70. Geburtstages des langjährigen Präsidenten Hofrat Viktor Urbantschitsch sowie 9 wissenschaftliche Sitzungen, und zwar je eine in den Monaten Jänner, Februar, März, April, Mai, Juni, Oktober, November und Dezember; die Dezembersitzung war gleichzeitig eine administrative. In diesen Sitzungen wurden 86 Demonstrationen und 2 vorläufige Mitteilungen abgehalten. Die Zahl der Demonstrationen ist gegen das Vorjahr niedriger (1916 wurden 123 Demonstrationen vorgenommen). Dies ist wohl nicht auf ein Nachlassen des Eifers der Mitglieder, sondern auf die Ungunst der Verhältnisse zurückzuführen. Die 86 Demonstrationen verteilen sich auf die einzelnen Herren wie folgt:

Alt 2, Beck 12, Bondy 3, Cemach 2, Dinolt 1, Gatscher 1, Goldmann 3, Kreidl 1, Leipen 2, Mayer 7, Neumann 3, Ruttin 32, Stein 1, Soher 1, E. Urbantschitsch 15.

2 vorläufige Mitteilungen wurden von Gatscher gemacht.

Der Kassier Dr. Kaufmann erstattet den Kassabericht.

Die Berichte werden zur Kenntnis genommen und den Herren für ihre Bemühungen der Dank der Gesellschaft ausgesprochen.

B. Wissenschaftliche Sitzung.

I. G. Bondy berichtet über einen **außergewöhnlich rasch verlaufenen Fall von Sinusphlebitis und Meningitis.**

Im Anschluß an eine Angina waren am 26. X. 1917 Schmerzen im rechten Ohre aufgetreten, tags darauf wurde die Paracentese gemacht; schon am nächsten Tage heftige Kopfschmerzen und Erbrechen. Am 4. Tage stieg die bis dahin nur leicht erhöhte Temperatur auf 39,8°. Als ich am Abend dieses Tages zugezogen wurde, fand ich neben den Zeichen einer intensiven Otitis bereits eine leicht fluktuierende Schwellung am Warzenfortsatz, Somnolenz, Druckschmerzhaftigkeit der ganzen, besonders der Halswirbelsäule, Nackensteifigkeit, Kernig, Babinski und allgemeine Hauthyperästhesie. Die Pat. wurde noch am selben Abend auf die Klinik gebracht und operiert. Am Planum mastoideum eine feine Fistel, aus der pulsatorisch, mit Luftblasen vermengt, rahmiger, unter Druck stehender Eiter quoll. Warzenfortsatz hochgradig pneumatisch, sehr hyperämisch, in allen Zellen freier Eiter. Die knöcherne Sinuswand fistulös durchbrochen, aus der Fistel kam pulsierend Eiter. Freilegung des Sinus und der Dura beider Schädelgruben. Dura der mittleren Schädelgrube normal, Sinus und

Generated on 2019-10-24 15:39 GMT / http://hdl.handle.net/2027/uc1.b3252766
Public Domain in the United States, Google-digitized / http://www.hathitrust.org/access_use#pd-us-google
Digitized by Google
Original from UNIVERSITY OF CALIFORNIA

Kleinhirndura mit dicken Auflagerungen bedeckt. Die Incision des Sinus ergab eine obturierende Thrombose. Nach Unterbindung der Jugularis (das obere Ende war bluthältig) wurden die Thromben, die den Sinus vom oberen Knie bis fast zum Bulbus ausfüllen, ausgeräumt. Volle Blutung von beiden Seiten. Die anschließend vorgenommene Lumbalpunktion ergab eitrig getrübten Liquor unter starkem Druck.

Sowohl im Warzenfortsatzeiter als im Thrombus und im Liquor konnten Streptokokken nachgewiesen werden.

Exitus am 7. Krankheitstage.

Die Obduktion ergab: Eitrige Pachymeningitis externa und interna über dem rechten Felsenbein, eitrige Leptomeningitis über dem Kleinhirn und dem Hirnstamm, fortgeleitete Encephalitis der rechten Kleinhirnhemisphäre. Hypostatische Pneumonie beider Unterlappen, parenchymatöse Degeneration des Myokards, der Leber und der Nieren, akuter Milztumor.

Ich habe mir erlaubt, über den Fall hier zu berichten, weil ein solch rapider Verlauf doch zu den großen Seltenheiten gehört.

H. Ruttin: **Haemangioma cavernosum der Trommelhöhle. Diffuse latente Labyrinthitis. Facialparalyse. Kompensation des Drehnystagmus. Operation. Heilung.**

R. E., 30 Jahre, Musikfeldwebel. Aufnahme am 11. IX. 1917. Als 2jähriges Kind infolge Rachitis augenkrank und Ohrenfluß beiderseits. Dann war er bis vor 8 Jahren gesund. Vor 8 Jahren bekam er wieder beiderseits Ohrenfluß. 1909 wurde ihm aus dem rechten Ohr ein Polyp entfernt. 1914 ging er an die russische Front, 8 Monate später trat abermals rechts Ohrenfluß auf; gleichzeitig bemerkte er rechtsseitige Gesichtslähmung. Deshalb gebrauchte er die Kur in Bad Pystian. Seit Oktober 1916 ununterbrochen starker rechtsseitiger Ohrenfluß, Schmerzen und Sausen in der rechten Kopfseite, kein Schwindel. Keine Übelkeit.

Status bei der Aufnahme: Das rechte Ohr von einem großen roten Polypen von ziemlich derber Konsistenz vollständig erfüllt, bei Sondenberührung leicht blutend.

Rechtsseitige totale Facialislähmung. Taub für Sprache und Stimmgabeln. Weber nach rechts, Rinne – —, Schwabach verkürzt. Kalorische Reaktion negativ, dabei kein Vorbeizeigen.

Linkes Ohr: Trommelfell getrübt und eingezogen, atrophische Narbe im vorderen unteren Quadranten. Konv.-Spr. + 7 *m*, Fl.-Spr. + 7 *m*, Rinne +, Schwabach etwas verkürzt, C_1 und c^4 gut gehört.

Nach R.-Drehung Ny l. ← 10″.

Nach L.-Drehung → r. 10″.

Nach R.-Drehung, Kopf vorgeneigt, Ny l. ↶ 6″, geringer Schwindel, kein Sturz.

Nach L.-Drehung, Kopf vorgeneigt, Ny ↷ r. 6″, geringer Schwindel, kein Sturz.

Nach R.-Drehung, Kopf rückwärts geneigt, Ny ↓ 6″, kein Schwindel, kein Sturz.

Nach R.-Drehung, Kopf links geneigt, Ny ↑ 3″, kein Schwindel, kein Sturz.

Kein Fieber, keine sonstigen Erscheinungen.

Nach diesem Befund vermutete ich nur eine diffuse latente Labyrintheiterung, entweder alt mit Zeichen von regressiven Veränderungen (Kno-

Digitized by Google
Original from UNIVERSITY OF CALIFORNIA
Generated on 2019-10-24 15:39 GMT / http://hdl.handle.net/2027/uc1.b3252766
Public Domain in the United States, Google-digitized / http://www.hathitrust.org/access_use#pd-us-google

chenneubildung?) oder Sequestration. Die bestehende Kompensation des Drehnystagmus mit der gleichzeitigen Facialparalyse sprach ja dafür. Wegen dieser Kompensation war auch nur der Plan zur Radikaloperation gefaßt, welcher nur im Falle der Sequestration oder nachweislichen Labyrinthnekrose die Labyrinthoperation folgen sollte.

Am 6. X. 1917 nahm ich die Operation vor. Die Schale des Warzenfortsatzes ist sehr dick. Periantral pneumatische Zellen, deren Schleimhaut teils gelbbraun, teils gelbgrün verfärbt ist. Bei Wegnahme der hinteren Gehörgangswand zeigt sich, daß der Gehörgang und die Trommelhöhle mit derben, fibrösen, außerordentlich blutenden Tumormasen erfüllt sind.

Die Blutung ist so stark, daß es den Eindruck eines Angioms macht. Die Tumormassen werden entfernt unter fortwährender Blutung und Tamponade. Die Radikaloperation wird unter großen Schwierigkeiten zu Ende geführt und ist nur möglich, weil ja auf Facialis und Labyrinth nicht besonders Rücksicht genommen werden muß. Eine Übersicht über die Labyrinthwand ist nicht zu gewinnen. Nichts freigelegt. Plastik. Verband.

Die excidierten Tumormassen wurden histologisch untersucht und zeigen das Bild des Haemangioma cavernosum (Demonstration des histologischen Präparates). Der Pat. ist, wie Sie sehen, heute geheilt. Die Trommelhöhle trocken, der Gehörgang etwas verengt. Der Verlauf war fieberlos.

III. Ruttin: **Myxom der Schläfengegend.**

M. N., 19jährige Frau, Aufnahme am 4. XI. 1917.

Von Kinderkrankheiten hat Pat. nur Masern mitgemacht. Kein Abortus, keine Kinder. Vor 4 Jahren begann an der linken Schläfenseite sich eine Vorwölbung zu zeigen, ohne daß sie irgendwelche Schmerzen hatte. Erst später spürte sie manchmal Stechen im linken Ohre. Seit etwa 1½ Jahren Sausen und Rauschen im linken Ohre. Kein Kopfschmerz, kein Schwindel. Sie stand seit Beginn ihrer Erkrankung in ärztlicher Behandlung, bekam Ausspritzungen des linken Ohres mit Wasserstoffsuperoxyd, später bei einem anderen Arzte warme Umschläge, der auch (1915) die Paracentese machte, nach welcher sich nur Blut, aber kein Eiter entleerte. Der Zustand blieb darauf ziemlich stationär. Von einem Chirurgen wurde damals zur Operation geraten.

Vor 3 Monaten begann plötzlich ohne vorhergegangene Schmerzen das linke Ohr zu fließen und hinter dem Ohre brach eine Fistel auf. In den letzten 3 Monaten hat sie stärkere Schmerzen in der Gegend der Geschwulst. Sofort nach der Erkrankung verschlechterte sich durch 1½ Jahre das Gehör ständig, seither blieb es auf derselben Stufe und verschlimmerte sich nicht mehr.

Am 13. X. 1917 kam sie auf die Klinik v. Eiselsberg, von wo sie uns überwiesen wurde.

Bei der Aufnahme erhob ich folgenden Befund: Die linke Schläfengegend wird von einem kleinapfelgroßen Tumor von derber Konsistenz eingenommen, der die Schläfengegend diffus vorwölbt und von normaler unverschieblicher Haut bedeckt wird. Die Gehörgangswände sind so stark einander genähert, daß der Gehörgang spaltförmig verengt und ein Einblick in die Tiefe unmöglich ist. Aus dem Gehörgang mäßige fötide Sekretion. Konv.-Spr. 20—30 *cm*, Fl.-Spr. 15 *cm*. Weber links, Rinne +, Schwabach etwas verkürzt, C_1 und c^4 +. Kalorische Reaktion typisch.

Digitized by Google
Original from UNIVERSITY OF CALIFORNIA
Generated on 2019-10-24 15:39 GMT / http://hdl.handle.net/2027/uc1.b3252766
Public Domain in the United States, Google-digitized / http://www.hathitrust.org/access_use#pd-us-google

Vorbeizeigen mit dem rechten Arm typisch, mit dem linken Arm kein Vorbeizeigen.

Kein spontaner Nystagmus, kein spontanes Vorbeizeigen.

Nach R.-Drehung Ny l. ← 30", starker Schwindel, Übelkeit.

Nach L.-Drehung Ny → r. 8", kein Schwindel, keine Übelkeit.

Nach R.-Drehung, Kopf vorgeneigt, Ny l. ↺ 10", starker Schwindel, heftiger Sturz nach rechts.

Nach L.-Drehung, Kopf vorgeneigt, Ny ↻ r. 15", starker Schwindel, heftiger Sturz nach links.

Nach R.-Drehung, Kopf rechts geneigt, Ny ↓ 9", starker Schwindel, heftiger Sturz nach rückwärts.

Nach R.-Drehung, Kopf links geneigt, Ny ↑ 7", starker Schwindel, heftiger Sturz nach vorwärts.

Am 13. XI. 1917 nahm ich die Probeexcision vor: Schnitt über die Kuppe der Geschwulst. Abpräparierung der subcutanen Schichte und einer dünnen Muskellage. Es kommt jetzt eine rötlich-gelbe Geschwulst von ziemlich weicher Konsistenz zum Vorschein. Probeexcision. Auf der Schnittfläche zeigt der Tumor gleichmäßige, weißgraue Farbe, Konsistenz und Aussehen eines Sarkoms. In der Tiefe fühlt man einen federnden Anteil der Schläfenbeinschuppe. Die histologische Untersuchung ergab Myxom. (Demonstration des Präparates.)

Der Röntgenbefund (Klinik Eiselsberg) ergab: Nierenförmiger Defekt in der linken Schläfenbeinschuppe, von verdichtetem Knochengewebe umgeben, im Defekt kleine reiskorngroße Sequester.

Es ist wohl nach dem klinischen Bilde wahrscheinlich, daß es sich um ein Myxosarkom handelt, obwohl das excidierte Stück noch nicht ausgesprochen sarkomatösen Charakter hat.

Der Wassermann war am 13. XI. 1917 negativ.

IV. Ruttin: **Sinusthrombose mit spontaner Nekrose eines Teiles der vorderen Sinuswand. Kleinhirnabsceß mit erst nach der Eröffnung auftretendem Nystagmus und Schwindel. Spontane Duranekrose mit Kleinhirnprolaps. Exitus.**

H. G., 7 Jahre, Aufnahme am 29. IX. 1917.

Sie erkrankte vor 2 Jahren an Diphtherie. Nachher trat zeitweise Ohrenfluß links auf. 3 Tage vor ihrer Aufnahme an die Klinik bekam sie plötzlich heftige Kopf- und Ohrenschmerzen, Fieber, Durchfall und Erbrechen, nachts angeblich Schüttelfröste. Den ersten Tag sah sie alles doppelt und hatte heftigen Schwindel. Am 2. Tage floß reichlich Eiter aus dem linken Ohre, worauf Besserung eintrat. Am letzten Tage trat eine Schwellung hinter dem linken Ohre auf. Ohrensausen hat sie nie gehabt.

Status bei der Aufnahme: Rechtes Ohr: Trommelfell und Funktion normal. — Linkes Ohr: Sehr fötide Eiterung. Gehörgang vollständig durch einen oberflächlich nekrotischen Polypen ausgefüllt. Konv.-Spr. $^1/_2$ *m*, Fl.-Spr. a. c., Weber links, Rinne +, Schwabach verkürzt, C_1 0, c^4 bei Metallanschlag +, kalorische Reaktion negativ. Pupillen gleich weit, reagieren auf L. und A. gut. Cornealreflex beiderseits gut. Abducensparese links. Übrige Hirnnerven frei. Dermographie positiv. B. D. R. vorhanden. P. R. fehlen beiderseits. Kein Klonus. A. S. R. fehlen beiderseits. Babinski rechts angedeutet. Keine Klopfempfindlichkeit des Schädels.

Digitized by Google
Original from UNIVERSITY OF CALIFORNIA
Generated on 2019-10-24 15:40 GMT / http://hdl.handle.net/2027/uc1.b3252766
Public Domain in the United States, Google-digitized / http://www.hathitrust.org/access_use#pd-us-google

Druckempfindlichkeit am Nacken. Schmerzhaftigkeit bei aktiven und passiven Kopfbewegungen. Temperatur 38,2°, Puls 92.

Hinter dem linken Ohre handtellergroße, gerötete, fluktuierende Schwellung mit erweiterten Gefäßen. Die Schwellung reicht 4 Querfinger herunter am Halse und über den ganzen Nacken bis zur anderen Seite.

30. IX. 38,6, 36,7, 40,0. Schüttelfrost.

1. X. Operation (Ruttin): Stichincision an der Spitze des Warzenfortsatzes und Entleerung eines graugelben, rötlichen Eiters in der Menge einer Eprouvette. Typischer Hautschnitt mit Verlängerung nach unten und hinten, entlang des unteren Randes der Hinterhauptschuppe. Durch diese Incision wird ein reichlich fötiden Eiter enthaltender Senkungsabsceß eröffnet. Das durch die Operation freigelegte Operationsgebiet geht tief hinunter gegen die Schädelbasis. Eine Fistel ist nirgends im Knochen zu finden. Dagegen ist die Incisura mastoidea und die Sutura parieto-mastoidea und der unterste Teil der Sutura lambdoidea grüngrau verfärbt.

Eröffnung des Warzenfortsatzes. Beim ersten Meißelschlag quillt unter hohem Druck fötider, gelbgrüner Eiter hervor, der zwischen Knochen und Sinus angesammelt ist, die Sinusrinne erfüllt und den Sinus anscheinend vollständig komprimiert hat. Die als solche undeutlich erkennbare Sinuswand ist grüngelb verfärbt.

Freilegung der Jugularis am Halse. Die gut gefüllte Vene wird von einer dünnen Partie des Musculus omohyoideus hoch oben von vorn nach rückwärts und 1 *cm* darunter vom Accessorius von rückwärts nach vorn gekreuzt.

Doppelte Ligatur und Durchschneidung zwischen diesen Ligaturen unterhalb der Kreuzungsstelle des Accessorius. Radikaloperation. Antrum und Trommelhöhle vollständig mit Cholesteatom ausgefüllt.

Weitere Freilegung des Sinus nach oben und unten und Freilegung der Dura der hinteren Schädelgrube vor und hinter dem Sinus in großer Ausdehnung. Sinus und Dura gelbgrün verfärbt. Die Verfärbung der Dura reicht bei Lüftung derselben über eine große Partie des Kleinhirns, besonders an der Basis.

Der Sinus, der etwa 2 *cm* oberhalb des oberen Knies normale Wand hat, ist im mittleren Teil von der Dura nicht zu unterscheiden, da er vollständig kollabiert, gar nicht über die Dura hervorragt und dieselbe gelbgrüne Farbe besitzt.

Oberhalb des oberen Knies wird in der bereits annähernd normalen Wand incidiert. Es quillt gelbgrüner, fötider Eiter hervor. Von dieser Incisionsstelle aus wird mit der Schere der Sinus in der ganzen Länge geöffnet. Dabei zeigt sich, daß im unteren Drittel die vordere Sinuswand vollständig fehlt und der Sinus hier direkt in eine zwischen Dura und Knochen liegende Eiteransammlung führt. Die äußere Sinuswand fehlt also von hier bis an den Bulbus. Eingehen mit dem Löffel nach oben und Erreichung voller Blutung. Nach unten aus dem Bulbus keine Blutung. Keine Plastik. Docht. Naht. Verband.

Täglich Verbandwechsel. Dabei Ausräumung von Thromben und Durchspülung durch den Sinus. In der Folge außer septisch-pyämischen Temperaturen (zwischen 36,1 und 39,7°, das zeitweise nur bis 37,3 oder 37,5° herunterging) und Kopfschmerzen keine weiteren Symptome bis zum

Digitized by Google
Original from UNIVERSITY OF CALIFORNIA
Generated on 2019-10-24 15:40 GMT / http://hdl.handle.net/2027/uc1.b3252766
Public Domain in the United States, Google-digitized / http://www.hathitrust.org/access_use#pd-us-google

28. X. 1917. Abends 7 Uhr (am 28. X.) bedeutende Vermehrung der leichten meningealen Symptome, Temperatur normal, Puls 46. Der Nacken wird nach rückwärts gebeugt gehalten. Abducensparese links. Pupillen gleich weit, reagieren auf L. und A. Cornealreflex beiderseits gut. Übrige Hirnnerven frei. Dermographie positiv. B. D. R. beiderseits vorhanden. P. R. fehlen beiderseits, A. S. R. fehlen beiderseits. Kein Klonus. Babinski rechts unsicher. Klopfempfindlichkeit des linken Hinterhauptes. Leichte Druckempfindlichkeit des Nackens und leichte Schmerzen bei aktiven und passiven Kopfbewegungen. Kein Schwindel, kein Nystagmus, kein Vorbeizeigen. Erbrechen.

Aus der eigentümlichen charakteristischen Kopfhaltung, dem Kopfschmerz, den meningealen Symptomen bei fehlender Temperatur, der Pulsverlangsamung, dem Erbrechen, der Klopfempfindlichkeit des Hinterhauptes, der Abducensparese machte ich trotz des Fehlens von Schwindel, Nystagmus und Vorbeizeigen die Diagnose: Kleinhirnabsceß. Ich legte daher noch am selben Abend die Dura der hinteren Schädelgrube im Trautmannschen Dreieck ausgiebig frei. Die Dura war hier graugelb verfärbt. Incision. Zunächst wird kein Eiter gefunden. Dann aber wird mit der Knochenzange nach unten zu bulbuswärts weiter freigelegt und ein großer Kleinhirnabsceß eröffnet, der teils graugrünen, teils dicken gelben Eiter in der Menge einer Eprouvette enthält. Drainage mit Gummidrain.

In den nächsten Tagen nach der Operation ist die Temperatur zwischen 37 und 38°. Nystagmus rot. nach links III. Grades. Der Verband wird täglich gewechselt, mit der Kornzange die Duraincision gelüftet, das Drain erneuert. Es kommt bei jedem Verbandwechsel bis zum 3. XI. etwas fötider Eiter aus der Absceßhöhle. Vom 3. XI. bis 5. XI. keine Sekretion mehr, dagegen Ausbildung eines kirschkerngroßen Abscesses an der Stelle der Eröffnung und eines zweiten mehr als walnußgroßen Abscesses hinten unten hinter dem unteren Teil des Sinus lateralis. Hier ist die Dura in fast Fünfkronenstückgröße spontan nekrotisch geworden und hat sich der besagte Prolaps entwickelt. Die Dura um diesen Prolaps ist in etwa 1 Querfinger im Umkreis stark vorgewölbt. Seither bestehen Kopfschmerz und Erbrechen und Fiebersteigerungen, öfter um 39° herum, einmal bis zu 40,3°. Der Puls zwischen 98 und 140.

Am 14. XI. Exitus.

Obduktionsbefund (Doz. Erdheim): Radikaloperation am linken Felsenbein. Unterbindung der Jugularis mit Ausräumung des Sinus und Eröffnung eines Kleinhirnabscesses. Großer Prolaps der Kleinhirnhemisphäre und fibrinös-eitrige Pachymeningitis interna der hinteren Schädelgrube und frische eitrige Leptomeningitis. Parenchymatöse Degeneration des Herzens, der Leber und Nieren.

Der Fall ist in mehrfacher Hinsicht interessant. Im Vordergrund stand zunächst die Sinusthrombose. Vor der Operation Schüttelfrost, nach der Operation kein Schüttelfrost mehr, aber noch septisch-pyämisches Fieber. Dieses Fieber mußte ja zunächst noch nicht besonders auffallen. Auch die leichten meningealen Symptome hatten genug Erklärung in der ausgedehnten eitrigen Pachymeningitis der hinteren Schädelgrube. Am 28. X. waren nun Symptome aufgetreten, die sehr für Hirnabsceß sprachen. Auffallend war nur das Fehlen des Nystagmus und Schwindels, auch war kein Vorbeizeigen. Trotzdem mußte ich wegen der aus-

Digitized by Google
Original from UNIVERSITY OF CALIFORNIA
Generated on 2019-10-24 15:40 GMT / http://hdl.handle.net/2027/uc1.b3252766
Public Domain in the United States, Google-digitized / http://www.hathitrust.org/access_use#pd-us-google

gedehnten Veränderungen in der hinteren Schädelgrube an Kleinhirnabsceß denken, der sich ja auch tatsächlich vorfand. Nach der Eröffnung des Abscesses trat großer rotatorischer Nystagmus nach der kranken Seite auf. Wir wissen ja, daß bei einem latenten Kleinhirnabsceß Schwindel und Nystagmus vollständig fehlen können, beim Manifestwerden des Abscesses, wie dies am 28. X. der Fall war, tritt in der Regel schon vor der Eröffnung des Abscesses Nystagmus und Schwindel auf und sind gerade diese die Symptome, die speziell auf Kleinhirnabsceß hindeuten. In unserem Falle traten diese Symptome aber erst nach der Eröffnung des Abscesses auf. Vielleicht war die außerordentlich tiefe Lage, der Absceß lag ja sehr basal in der Nähe des Bulbus ven. jug., daran schuld. Die Eröffnung des Abscesses war natürlich ein Trauma, das vielleicht Hirnpartien in der weiteren Umgebung des Abscesses veranlaßte und dadurch Nystagmus und Schwindel hervorrief.

Interessant an dem vorliegenden Fall ist auch die außerordentlich schwere Erkrankung der Duragebilde mit Neigung zu spontaner Nekrose. So fanden wir ja bei der Operation die vordere Sinuswand im ganzen unteren Drittel fehlend und den Sinus in eine extradurale Eiterhöhle mündend, so bildete sich nach der Operation unter unseren Augen an der Kleinhirndura eine etwa fünfkronenstückgroße Nekrose, die ein gleichgroßes rundes Loch in der Dura mit folgendem Prolaps des Kleinhirns verursachte.

V. Ruttin: **Ein Symptom beginnender Sinusthrombose. Lange Latenzzeit einer Sinusthrombose. Cavernosusthrombose. Meningitis. Operation. Exitus.**

R. Sp., bosnischer Infanterist, 18 Jahre alt. Aufnahme am 24. X. 1917. Er war angeblich stets ohrgesund und bekam durch Verkühlung anfangs September 1917 linksseitige Mittelohrentzündung.

Bei der Untersuchung am 24. X. fand ich: Linkes Trommelfell gerötet, geschwollen, vorgewölbt. Hintere obere Gehörgangswand gesenkt. Warzenfortsatz an der Spitze und am hinteren Rand druckempfindlich. Eiterung fötid. Taub für Sprache und Stimmgabeln. Rinne ∞ —, Schwabach stark verkürzt. Kalorische Reaktion typisch.

Rechtes Ohr: Trommelfell normal. Konv.-Spr. $^1/_2$ *m*, Fl.-Spr. 0, Weber nach rechts, Rinne +, Schwabach verkürzt. G_1 und c^4 verkürzt. Kalorische Reaktion typisch. Temperatur normal.

26. X. Temperatur 39,2°. Operation (Ruttin): Typischer Hautschnitt. Aufmeißelung des kleinzellig-pneumatischen Warzenfortsatzes, dessen Zellen allenthalben mit flüssigem Eiter durchsetzt sind. Periantral schwartiges Bindegewebe in den Zellen. Von unten kommt beim Meißeln unter hohem Druck gelber, nicht fötider Eiter pulsierend hervor. Hier befindet sich ein großer perisinuöser und extraduraler Absceß. Die mediale Wand desselben wird vom unteren Teil des Sinus und einem etwa fünfkronenstückgroßen Stück der Dura der hinteren Schädelgrube hinter dem Sinus gebildet. Dura und Sinus sind graurot verfärbt. Dieser extradurale Absceß ist medial von der hinteren Ansatzstelle des Musculus digastricus suboccipital durchgebrochen. Eröffnung des Antrums. Docht. Verband.

Bakteriologischer Befund (Prof. Wiesner): Eiter aus dem Extraduralabsceß: Streptococcus pyogenes.

Digitized by Google
Original from UNIVERSITY OF CALIFORNIA
Generated on 2019-10-24 15:40 GMT / http://hdl.handle.net/2027/uc1.b3252766
Public Domain in the United States, Google-digitized / http://www.hathitrust.org/access_use#pd-us-google

27. X. 39,6, 38,8, 38,4, 40,8. Pat. verweigert entschieden jeden weiteren Eingriff.

28. X. 38,8, 36,8, 37,1, 36,3, 37,2, 36,6.

29. X. 36,0, 36,4, 36,0.

30. X. 36,2, 38,6, 38,3, 38,5.

31. X. 36,8, 36,3, 36,0, 36,2.

1. XI. 36,1, 36,3, 36,6, 37,0.

2. XI. 37,7, 36,0.

Von da ab bis 26. XI. normale Temperatur. Wohlbefinden, so daß Pat. bereits sich beklagt, daß ihm unnütz ein zweiter Eingriff vorgeschlagen worden und am Krankenzimmer eine allgemeine Operationsunlust eingetreten war.

Am 26. XI. 36,5, 38,2. Halsschmerzen. Keine Spur von Angina. Keine Druckempfindlichkeit am Halse. Keine Drüsenpalpabel.

27. XI. 36,3, 40,2, 37,8, 37,3, 37,0. Halsschmerzen. Keine Spur von Angina. Keine Druckempfindlichkeit am Halse. Keine Drüsen zu fühlen.

28. XI. 36,5, 38,4, 39,3. Pat. verweigert auf das Entschiedenste die ihm vorgeschlagene Operation. Keine Halsschmerzen mehr.

29. XI. 38,3, 37,3, 37,0. Wohlbefinden.

30. XI. 37,2, 37,4, 38,0. Heftige Kopfschmerzen.

1. XII. 37,0, 38,0, 38,4, 39,1, 40,1, 39,5. Starke Kopfschmerzen.

2. XII. 40,4, 38,5, 39,5. Puls 140. Heftige Kopfschmerzen. Ödem beider Conjunctiven. Keine Protrusio bulbi. Nackenstarre. Dermographie. Kernig. B. D. R., P. S. R., A. S. R., C. R. erhöht. Keine grobe Sensibilitätsstörung. Pat. verweigert noch immer hartnäckig die Operation.

3. XII. 38,3, 39,5, 38,4. Willigt in die Operation wegen rasender Kopfschmerzen.

Operation (Ruttin): Eröffnung der alten Narbe. Im Operationsgebiet allenthalben gute Granulationen, nirgends Eiter. Unterbindung der gut gefüllten Jugularis. Durchschneidung zwischen den Ligaturen. Weitere Freilegung des Sinus bis zum oberen Knie und nach unten. Bulbusoperation nach Voss. Incision des Sinus. Von oben freie Blutung, von unten nicht. Ausräumung des Bulbus. Aus dem unteren Teil des Sinus und des Bulbus dicker Eiter. Drain in den Bulbus. Verband.

4. XII. 39,8. Exitus.

Obduktionsbefund (Doz. Erdheim): Aufmeißelung des Warzenfortsatzes. Eröffnung und Drainage des Sinus und Bulbus und Unterbindung der Jugularis. Akute eitrige Leptomeningitis ausschließlich an der Basis. Vereiternde Thrombose des Sinus transversus, sigmoideus und Bulbus jugularis bis in den Anfangsteil der Vena jugularis hinunterreichend. Fortsetzung der Thrombose in den linken Sinus cavernosus mit Vereiterung desselben und des ganzen Hypophysenlagers und Fortsetzung der Eiterung in den Extraduralraum des Clivus. Von der Gegend des linken Sinus cavernosus ausgehende eitrige Pachymeningitis interna, die sich bis an die Gehirnkonvexität hinauf erstreckt. Parenchymatöse Degeneration des Herzens, der Leber und Nieren. Hochgradiger akuter Milztumor. Hanfkorngroßer primärer tuberkulöser Herd im Unterlappen der linken Lunge und käsige Tuberkulose der linken Hiluslymphdrüsen. Beide Lungenspitzen

Digitized by Google
Original from UNIVERSITY OF CALIFORNIA
Generated on 2019-10-24 15:40 GMT / http://hdl.handle.net/2027/uc1.b3252766
Public Domain in the United States, Google-digitized / http://www.hathitrust.org/access_use#pd-us-google

sowie der ganze übrige Körper frei von Tuberkulose. Interessant ist an dem Fall, daß nach 2 Tage bestehendem septischem Fieber ein einen ganzen Monat währendes, fast fieberloses Intervall kam, in dem anscheinend glatter Wundverlauf vor sich ging, und daß erst nach einem Monat plötzlich wieder die Zeichen der Sinusthrombose einsetzten, zuerst mit Halsschmerzen und Fieber. Auf dieses Symptom möchte ich besonders aufmerksam machen. Ich habe jetzt schon öfter Fälle beobachtet, in denen sich die beginnende bzw. hier die sich plötzlich weiterentwickelnde Sinusthrombose durch Halsschmerzen anzeigt. Man glaubt, es entsteht eine Angina, doch ist davon keine Spur zu sehen. Es sind ziehende Schmerzen am Halse ohne jeden objektiven Befund. Wenn in einem solchen Falle Drüsen am Halse bestehen oder Druckempfindlichkeit der Jugularisgegend, dann wird auch der Unerfahrene eher an Sinusthrombose denken. Oft ist dies aber nicht der Fall, die ziehenden Schmerzen und das Fieber sind dann zunächst die einzigen Symptome der beginnenden Thrombose. Diese Schmerzen dauern nur kurze Zeit, 2—3 Tage, und hören nach der Entwicklung der Thrombose vollständig auf, wenn es nicht zur Jugularisthrombose kommt, wo dann die ausgesprochene Druckempfindlichkeit der Jugularisgegend eintritt. Wertvoll ist dieses Symptom, insbesondere wenn in einem fiebernden Fall der Sinus freigelegt und seine Wand normal gefunden wurde und sich jetzt erst aus der vielleicht nur mikroskopisch nachweisbaren Wanderkrankung die Thrombose entwickelt; in diesen Fällen fehlt dieses Symptom der ziehenden Schmerzen am Halse in den ersten 2—3 Tagen selten.

Interessant ist ferner, daß sich eine Cavernosusthrombose ausbildete, deren Symptome das Ödem der Conjunctiven war. (Ohne daß eine Orbitalphlegmone bestand. Bei der Sektion wurde die Orbita beiderseits eröffnet, aber frei gefunden.) Erst die Cavernosusthrombose scheint die ausgedehnte extradurale Eiterung und die Meningitis hervorgerufen zu haben.

Bücherbesprechungen.

Der histologische Bau der Vogelschnecke und ihre Schädigung durch akustische Reize und durch Detonation. Von Dr. Nobuo Satoh, Tokio (Japan). Arbeit aus dem Laboratorium der physiologischen Anstalt (Prof. Metzner) und der oto-laryngologischen Klinik (Prof Siebenmann) der Universität Basel. Mit 6 Abbildungen im Text und 55 Abbildungen auf Tafeln. Basel 1917. Verlag von Benno Schwabe & Co.

Einleitend beschreibt Satoh ausführlich die von ihm benützte Methode der vitalen Fixation. Er bediente sich der Fixation mit Durchspülung. Nach Vorspülung mit physiologischer Kochsalzlösung folgt die Durchspülung mit Müller-Formalin, nach dem Rezept: Müllersche Flüssigkeit 135 cm^3, 4%ige Formalinlösung 100 cm^3, Eisessig 9 cm^3, destilliertes Wasser 300 cm^3. In derselben Flüssigkeit erfolgt auch die Nachfixation der nach Durchspülung gewonnenen Gehörorgane. Folgt Auswaschen in fließendem Wasser. Entkalkung in: 40% Formalinlösung 625 cm^3, 25% wässerige Salpetersäure 800 cm^3, Wasser 5 l. Einbetten in Zelloidin, Färbung mit Hämatoxylin-Eosin, Eisenhämatoxylin van Gieson und mit sekundärer Osmierung. Untersucht wurde der normal ana-

Digitized by Google
Original from UNIVERSITY OF CALIFORNIA
Generated on 2019-10-24 15:40 GMT / http://hdl.handle.net/2027/uc1.b3252766
Public Domain in the United States, Google-digitized / http://www.hathitrust.org/access_use#pd-us-google

tomische Bau des Gehörorgans vom Papagei, Star, von der Taube, dem Haushuhn und der Ente.

Der Autor bringt eingehende Zellmessungen und eine genaue mikroskopische Beschreibung der einzelnen Teile des inneren Ohres. Er gelangt hierbei durchaus zur Bestätigung bekannter anatomischer Tatsachen, vor allem der Forschungsresultate von Retzius. Die von M. Schultze beschriebenen, von anderen vermißten Bodenzellen findet der Autor mit Ausnahme der Papilla acustica basilaris in sämtlichen Nervenendstellen mit Haarzellen. Die Membrana tectoria erscheint im lebendfrisch fixierten Zustande als eine aus zahlreichen Fäden gebildete Haut, die erst im postmortalen Zustande gallertartig und durchlöchert aussieht. Bei vitaler Fixation findet man diese Fäden in Verbindung einerseits mit den Haaren der Haarzellen der Papilla acustica, andrerseits mit den langen homogenen Cylinderzellen. Die Ganglienzellen des Ganglion cochleare sind wie beim Säuger im allgemeinen kleiner als diejenigen des Ganglion vestibulare. Die verschiedenen Vogelarten, d. h. die artikulierenden und nicht artikulierenden, weisen im feineren Bau des membranösen Gehörorgans keine irgendwie wesentlichen Verschiedenheiten auf.

Bei seinen experimentellen Untersuchungen hat sich Satoh folgende Fragen vorgelegt: 1. Wo und wie entstehen Alterationen durch akustische Reize im Vogelgehörorgane? 2. Welche Nervenendstellen des Vogellabyrinths funktionieren als periphere Organe des Gehörsinns? 3. Treten Beziehungen in den experimentellen Ergebnissen zur Helmholtzschen Theorie zutage? 4. Bestehen in der experimentellen Schalleinwirkung Unterschiede, je nachdem es sich um artikulierende oder nicht artikulierende Vögel handelt? 5. Welche Unterschiede der experimentellen Schalleinwirkung bestehen bei Säugern und Vögeln? Als experimentelle Untersuchungstiere dienten 7 Papageien, 70 Stare und 60 Tauben. Bei der Versuchsanordnung mit Tönen bediente er sich einer Reihe von elektrisch angeblasenen Orgelpfeifen. Die Tiere wurden in besonderer Stellung der Käfige täglich 12 Stunden während der Nachtzeit angepfiffen, und zwar in den verschiedenen Experimenten in der Dauer von 10—50 Tagen. Außerdem wurden noch Schießversuche vorgenommen, und zwar sowohl mit einmaligem als mit mehrmaligem Schießen. Der Schuß wurde mit einem Patronenrevolver ungefähr 3 *cm* vom Vogelkopf entfernt direkt über der Scheitelmitte abgefeuert.

Satoh gelangte zu folgenden Ergebnissen: Das Detonationstrauma verursacht am Vogelgehörorgan einen auf das Sinnesepithel der Papilla acustica basilaris und die dazugehörenden Zellelemente beschränkten, charakteristischen Degenerationsprozeß. Die übrigen Nervenendstellen bleiben intakt; nur die bei den Säugern fehlende Papilla acustica lagenae und Macula acustica neglecta zeigen bei den Vögeln nach Knalleinwirkung ab und zu ebenfalls ganz leichte mechanische Alterationen. Das Lagenaepithel bleibt also, trotzdem die von der Columella ausgelösten Stöße der Perilymphe auch durch die Spitze der Schnecke sich bewegen, doch in der Regel verschont, und zwar offenbar deshalb, weil die Macula direkt auf der festen Unterlage des Knorpelrahmens aufsitzt und weil eine schlagfähige Membrana tectoria resp. die „Zangenwirkung" hier fehlt. Die durch wiederholte Detonationen hervorgerufenen Läsionen der Vogelschnecke beginnen regelmäßig zunächst an den Sinneszellen der Pars basilaris, er-

Digitized by Google
Original from UNIVERSITY OF CALIFORNIA
Generated on 2019-10-24 15:40 GMT / http://hdl.handle.net/2027/uc1.b3252766
Public Domain in the United States, Google-digitized / http://www.hathitrust.org/access_use#pd-us-google

greifen später den Stützapparat sowie das benachbarte häutige Labyrinth und erst zuletzt und nur ausnahmsweise auch die Nervenfasern, ähnlich wie bei den Meerschweinchen und anderen Säugern. Die Alterationen verbreiten sich bei weiterer Fortsetzung der Versuche von der äußeren, dem freien Rande der Membrana tectoria entsprechenden Zone der Papilla allmählich auf die innere Seite derselben. Jeder stärkere Knall bringt eine über die ganze Pars basilaris (Cochlea) des Vogelgehörorgans sich ausbreitende Verletzung hervor; der Haupteffekt findet sich jedesmal an der nämlichen bestimmten Stelle, die bei Verstärkung des Knalls und Fortsetzung des Versuchs sich allmählich weiter ausdehnt, und zwar vom Basalteil gegen den Spitzenteil und von der äußeren gegen die innere Randzone der Papilla basilaris. Im Ductus cochlearis liegen vital unter normalen Verhältnissen keine Plasmakugeln (Siebenmann), dieselben treten jedoch ausnahmsweise nach Knalleinwirkung auf, so daß sie auch bei Vögeln als traumatische Zellprodukte — freies ausgepreßtes Zellprotoplasma, Zelltrümmer — vorkommen können. Eine deutliche Regeneration kommt selbst nach nur einmaligem Schießen höchstens im Spitzenteil der akustischen Vogelschnecke vor; in ihren übrigen Abschnitten dagegen folgt dem akustischen Trauma eine progressive Atrophie der Papilla acustica unter Mitbeteiligung ihrer sämtlichen Zellarten. Alexander.

Kompendium der topischen Gehirn- und Rückenmarksdiagnostik. Kurzgefaßte Anleitung zur klinischen Lokalisation der Erkrankungen und Verletzungen der Nervenzentren. Von Robert Bing, Nervenarzt und Privatdozent für Neurologie an der Universität Basel 3. vermehrte und verbesserte Auflage. Mit 97 zum Teil mehrfarbigen Abbildungen. Urban & Schwarzenberg, Berlin und Wien, 1917.

Die Hauptaufgabe, die sich Verf. in dem vorliegenden Buch gestellt und die er, wie gleich vorweg genommen werden soll, auch voll erfüllt hat, ist die einfache und übersichtliche Darstellung des komplizierten neurologischen Gebietes und die Möglichkeit einer raschen Orientierung auch des Nichtspezialisten. Der Autor verzichtet dementsprechend von vornherein auf ausführlichere theoretische Erwägungen und Anführung der Literatur, wodurch die Übersichtlichkeit des Ganzen unendlich gewinnt. Ganz vortreffliche schematische Bilder tragen wesentlich zur Erleichterung des Verständnisses bei.

Hat schon die 2. Auflage eine dankenswerte Bereicherung namentlich des Gehirnabschnittes durch Berücksichtigung der motorischen Rindenlokalisation, der Kleinhirnbrückenwinkeltumoren, der Aphasie und Apraxie, der Erkrankungen der Hypo- und Epiphyse sowie der Röntgendiagnostik gebracht, so zeichnet sich die vorliegende 3. Auflage durch eine durchgreifende Umarbeitung bzw. Neubearbeitung gewisser Kapitel, insbesonders des Kleinhirns und der Sehstörungen, aus. Auch dürfte die synoptische Darstellung zur Lokalisation der Hirnbasisläsionen den Wünschen vieler gerecht werden.

Das Buch ist wie kein zweites dazu berufen, eine Lücke auszufüllen, die sich schon oft unangenehm bemerkbar gemacht hat: rasche und klare Orientierung des Nichtneurologen, so z. B. besonders des Otiaters, auf topisch-dianostischem neurologischem Gebiete.

Für die Vornehmheit der Ausstattung bürgt der Name des Verlages.

Ernst Urbantschitsch.

Digitized by Google
Original from UNIVERSITY OF CALIFORNIA
Generated on 2019-10-24 15:40 GMT / http://hdl.handle.net/2027/uc1.b3252766
Public Domain in the United States, Google-digitized / http://www.hathitrust.org/access_use#pd-us-google

Referate.

I. Allgemeines.

Über evolutive Vegetationsstörungen. (Vortrag.) Von Dr. Julius Bauer. (W. m. W. 1917. Nr. 24.)

Unter evolutiver Vegetationsstörung versteht man jene krankhaften Zustände, durch welche der normale aufsteigende Entwicklungsverlauf der Organe und Gewebe gestört erscheint. Die Vegetationsstörung kann autochthoner oder glandulärer (Blutdrüsen) resp. neuroglandulärer Natur sein. Sie kann quantitativ — das Wachstum ist abnorm gering oder abnorm intensiv — oder qualitativ sein — d. i., wenn der Entwicklungsgipfel überhaupt nicht oder aber ganz abnorm spät bzw. früh erreicht wird. Wird der Entwicklungshöhepunkt entweder vom Gesamtorganismus oder von einzelnen seiner Teile nicht oder ganz auffallend verspätet erreicht, so sprechen wir von Infantilismus, und zwar von Infantilismus universalis oder partialis (Tandler). Er ist stets eine genuine, primäre und autochthone Vegetationsstörung und kann konstitutioneller oder, was häufiger zu sein scheint, konditioneller Natur sein. Partielle Infantilismen können einzelne Organsysteme, Organe oder Organteile mehr oder minder isoliert betreffen.

Gewissermaßen ein Gegenstück zum Infantilismus ist die Pubertas praecox. Diese betrifft stets nur einzelne Organe und Organsysteme. Stellt der Infantilismus eine qualitative Vegetationsstörung dar, so bezeichnet man mit dem Ausdruck Zwergwuchs in erster Linie eine quantitative Vegetationsanomalie. Es werden nun die verschiedenen Arten des Zwergwuchses beschrieben und ihre Stellung in der Reihe der Vegetationsstörungen präzisiert, so der thyreogene, der hypophysäre, der thymogene, der kretinische Zwergwuchs, die Nanosomia primordialis und infantilis und andere. Die dem Zwergwuchs entgegengesetzte quantitative Vegetationsstörung ist der Riesenwuchs. Auch hier werden wieder verschiedene Formen beschrieben und je nach ihrer Beschaffenheit klassifiziert. R. Leidler.

Einige Grundlagen der Lehre von der konstitutionellen Krankheitsdisposition. Von Dr. Julius Bauer. (M. Kl 1917. Nr. 20.)

Eine individuelle Krankheitsdisposition kann konstitutionell, konditionell oder kombiniert sein. Welche Kriterien stehen uns nun zur Erkennung konstitutioneller Eigenschaften zu Gebote? Ein Hauptkriterium ist der Nachweis der Heredität, denn konstitutionell sind die Eigenschaften, welche durch das Keimplasma übertragen wurden. Doch ist die Erblichkeit nicht als die einzige Quelle individueller Eigenschaften anzusehen, sondern es können dieselben auch durch „Keimänderung" bzw. „Keimschädigung" durch Wirkung der Amphimixis, d. h. die Vermischung der beiden elterlichen Keimzellen und die Interferenz der beiderseitigen Erbanlagen oder durch

Generated on 2019-10-24 15:40 GMT / http://hdl.handle.net/2027/uc1.b3252766
Public Domain in the United States, Google-digitized / http://www.hathitrust.org/access_use#pd-us-google
Digitized by Google
Original from UNIVERSITY OF CALIFORNIA

mehr oder weniger sprunghafte Abweichungen vom Typus, durch sogenannte Mutation, bedingt sein.

Der Begriff der normalen Konstitution ist eine abstrakte Konstruktion, ein Mittelwert aus der Summe von Einzelbeobachtungen; in Wirklichkeit wird man nur ganz ausnahmsweise Menschen begegnen, welche auch nicht eine einzige Konstitutionsanomalie aufweisen. Dieses häufige Auftreten von Abweichungen von der abstrakten Norm führt uns zum Begriff der Abartung, d. i. der konstitutionellen Abweichung vom Arttypus, und man gebraucht dafür den Ausdruck Degeneration, welche Bezeichnung kein Werturteil enthält und streng zu unterscheiden ist vom Begriff der Entartung und dem in der Psychiatrie gebräuchlichen Ausdruck „dégénéré".

Sämtliche Konstitutionsanomalien, durch welche der Träger über die durchschnittliche Variationsbreite hinaus vom Normaltypus abweicht, werden degenerative Stigmen genannt. Besteht bei einem Individuum eine Häufung ausgesprochener Degenerationszeichen, so nennt man seine Gesamtkonstitution Status degenerativus.

Der Verfasser gibt hierauf eine Schilderung der bisher üblichen Einteilungsprinzipien der verschiedenen Konstitutionen. R. Leidler.

Die besonderen Aufgaben der Wundbehandlung bei ausgedehnten Granat- und Minenverletzungen. Von Prof Peter Janssen. (M. Kl. 1917. Nr. 20.)

Das Hinzutreten der neuen Arten von Kriegsmaterial, der Minen, Handgranaten etc., stellt uns heute Wunden gegenüber, deren Ausdehnung, Kompliziertheit und Gefährlichkeit wir früher nicht ahnten. Die Infektiosität derselben nimmt infolgedessen stetig zu, so daß an die Behandlung ganz neue Forderungen gestellt werden müssen. Sobald der geringste Verdacht auf eine schwere Infektion auftaucht, muß die Behandlung die denkbar aktivste sein. Die Hauptprinzipien bei der ersten Wundrevision sind: Entziehung des Nährbodens in Gestalt von Blutkoagula und nekrotischen Gewebsteilen und die richtige Leitung des Sekretabflusses. Was den ersten Punkt anbelangt, so empfiehlt der Verfasser dringend die sofortige Entfernung aller Fremdkörper und aller nekrotischen und voraussichtlich nicht mehr erholungsfähigen Gewebsteile sowie breite Freilegung der Wunde in allen ihren Taschen. Nach sorgfältiger Blutstillung mit Katgut wird ein besonderes Augenmerk auf die Nerven und Knochen gerichtet. Durchtrennte größere Nervenstämme sollen zur leichteren Auffindbarkeit bei der späteren Behandlung an ihren Enden provisorisch durch Naht vereinigt werden. Vom Knochen sollten nur die vollständig aus dem Zusammenhang mit dem übrigen Gewebe (Periost, Knochen, Muskel) gelösten Stücke entfernt werden. Nach dieser ersten Versorgung ist für günstigen Sekretabfluß und Ruhe zu sorgen. Die großen Wunden müssen weit

Digitized by Google
Original from UNIVERSITY OF CALIFORNIA
Generated on 2019-10-24 15:40 GMT / http://hdl.handle.net/2027/uc1.b3252766
Public Domain in the United States, Google-digitized / http://www.hathitrust.org/access_use#pd-us-google

offen bleiben. Die Wunde muß ganz locker tamponiert, eventuell mit Drains versehen werden. Eventuell sind nach Beginn der Eiterung Gegenincisionen anzulegen. Endlich ist für Ruhestellung der Wunde durch entsprechende Schienenverbände zu sorgen. Der eigentliche Wundverband soll möglichst wenig gewechselt werden. Die Wunde heilt am besten, an der möglichst wenig manipuliert wird. Bei den ersten Verbandwechseln soll bei großer Schmerzhaftigkeit Ätherrausch verwendet werden. Feuchte Verbände sind, besonders bei großen, zur Gangrän neigenden Wunden unbedingt zu vermeiden. Zur Beförderung der Demarkation wird der Perubalsam sehr empfohlen. Die Verkleinerung der Wunde soll erst erfolgen, wenn die ganze Wunde mit frischen Granulationen ausgefüllt ist.

Der Verfasser kommt nun auf die gefährlichsten Wundinfektionen, den Frühtetanus, das Erysipel und den Gasbrand zu sprechen. Gegen den Tetanus schützt am besten die prinzipiell bei jeder Wunde innerhalb der ersten 8 Tage vorgenommene prophylaktische Seruminjektion. Die besondere Gefahr des Erysipels besteht unter anderem darin, daß es sehr oft rezidiviert. Gegen den Gasbrand ist mit ganz aktivem chirurgischen Handeln vorzugehen. Das will jedoch nicht sagen, daß man in solchen Fällen sofort amputieren soll. Vor allem ist die genaueste, täglich mehrmals vorzunehmende Kontrolle der Wunde nötig. Wenn man sofort nach Auftreten der ersten ganz charakteristischen Veränderungen der umgebenden Haut energisch lange, tiefe, Fascie und Muskulatur durchtrennende Incisionen anlegt, gelingt es oft, die Infektion zu lokalisieren und die Extremität resp. das Leben des Patienten zu retten. R. Leidler.

II. Äußeres Ohr und Mittelohr.

Verletzung des Trommelfelles und des Gehörganges durch Blitzschlag. Von Dr. Kurt Nürnberg. (M. Kl. 1917. Nr. 42.)

Verfasser beschreibt einen Fall von Blitzverletzung, der sich dadurch auszeichnet, daß es hierbei zu einer nicht perforierenden Verletzung des Trommelfells und des äußeren Gehörganges im Sinne einer Verbrennung kam. In einem zweiten Fall kam es zu Schwerhörigkeit, Schwindel und Sausen.

Im ersten Fall entstand die Verletzung durch einen Telephonapparat, im zweiten durch die Sicherung einer Lichtleitung.

Ernst Urbantschitsch.

Die Verletzungen (Zerreißungen) des Trommelfells durch Detonationswirkung und ihre Heilung. Von Dr. E. Lehmann. (Arch f. Ohrhlk. 100. H 3 u. 4. 1917.)

Der Verfasser hat die Erfahrung gemacht, daß bei den durch Detonationswirkung erfolgten Rupturen des Trommelfells nur in etwas über

Digitized by Google
Original from UNIVERSITY OF CALIFORNIA
Generated on 2019-10-24 15:40 GMT / http://hdl.handle.net/2027/uc1.b3252766
Public Domain in the United States, Google-digitized / http://www.hathitrust.org/access_use#pd-us-google

die Hälfte der Fälle ein spontaner Verschluß der Zerreißungen eintritt, während der andere Teil ungeheilt bleibt. Nachdem die alte Methode der Anfrischung der Perforationsränder mit Trichloressigsäure nicht zum Ziele führte, hat der Verfasser die Ränder mit einem scharfen kleinen Messer angefrischt und in vielen Fällen Heilung erzielt. Wo auch dies nichts nützte, erzeugte er durch Einführung eines in physiologische Kochsalzlösung getauchten sterilen Gazestreifens eine leichte reaktive Entzündung und sah nach dieser Methode den größten Teil der Fälle heilen. Der Arbeit sind eine Anzahl von Krankengeschichten und recht charakteristische kolorierte Trommelfellbilder von traumatischen Rupturen beigegeben.

R. Leidler.

Zwei Beiträge zur Genese des Mittelohr-Cholesteatoms. Von Dr. K. Ulrich, Assistent der oto-laryngologischen Klinik in Basel. (Arbeit aus der oto-laryngologischen Universitäts-Klinik und Poliklinik in Basel, Prof. Dr. Siebenmann.) Mit 4 Abbildungen. (Zschr f. Ohrhlk. u. f. d Krkh. d. ob. Luftw. 75.)

Verfasser faßt die Ergebnisse seiner Untersuchungen in folgenden Sätzen zusammen: 1. Bei der weitaus überwiegenden Mehrzahl aller Cholesteatome findet man einen randständigen, in die oberen Paukenhöhlenabschnitte führenden Defekt des Trommelfelles. Wir sehen darin einen Beweis für die Bezold-Habermannsche Theorie der Epidermiseinwanderung. 2. Cholesteatome entwickeln sich oft auf Grund eines durch Operation oder nekrotische Prozesse im Warzenfortsatz vorgebildeten höhlenförmigen Defektes. 3. Ein Drittel aller Cholesteatome entsteht nach akuten Infektionskrankheiten, namentlich nach akuten Exanthemen. Es ist dies erklärlich durch die Art der Zerstörungen, die diese Krankheiten im Mittelohr hervorbringen. 4. Daß ein Zusammenhang zwischen Cholesteatom und Tuberkulose besteht (Schwartze), beweist die große Zahl der Tuberkulösen und Tuberkuloseverdächtigen unter den Cholesteatomträgern. 5. Daß auf dem Boden einer tuberkulösen Mittelohreiterung Cholesteatome entstehen, ist mehrfach direkt beobachtet und einwandfrei bewiesen. Der Ursprung von mehr als 45% aller zu Cholesteatom führenden chronischen Mittelohreiterungen liegt anamnestisch im Dunkeln (Gruppe 4 und 5). 6. Eine genauere Anamnese, der Trommelfellbefund und der Umstand, daß sich unter diesen Individuen mit latent beginnenden Ohreiterungen die meisten Tuberkulösen oder hereditär Belasteten (63,7%) befinden, sprechen aber dafür, daß es sich hier fast durchwegs um eine mit Cholesteatombildung ausgeheilte Mittelohrtuberkulose handelt. 7. Auch unter denjenigen Fällen, deren weit zurückliegender Beginn laut Anamnese auf eine akute Otitis media bezogen worden ist (vgl. Gruppe 3), muß sicher ein großer Prozentsatz in die Gruppe der Tuberkulose eingereiht werden. 8. Alles zusammengenommen, ist in der Ätiologie der

Digitized by Google
Original from UNIVERSITY OF CALIFORNIA
Generated on 2019-10-24 15:40 GMT / http://hdl.handle.net/2027/uc1.b3252766
Public Domain in the United States, Google-digitized / http://www.hathitrust.org/access_use#pd-us-google

Mittelohrcholesteatome die Otitis media tuberculosa ganz in den Vordergrund zu rücken. Ernst Urbantschitsch.

III. Labyrinth und Hörnerv.

Beobachtungen von Ohrerkrankungen bei Fleckfieberkranken. Von Dr. L. Grünwald (München), z. Z. im Felde. Aus einer Kriegslazarettabteilung im Osten (Zschr. f. Ohrhlk. 74. H. 2.)

Verf. kommt auf Grund seiner Beobachtungen zu dem Schluß, daß die Beteiligung des Ohres an der Flecktiebererkrankung sich vorwiegend auf die nervösen Elemente erstreckt, ohne daß jedoch das Mittelohr verschont bleibt.

In diesem sowie im Mundrachen wurden für das Fleckfieber charakteristische Exanthemformen beobachtet. Ernst Urbantschitsch.

Der Schwabachsche Versuch bei Erkrankung des inneren Ohres auf luetischer Grundlage. Von Prof. Dr. Fritz Wanner. (Aus der Ohrenabteilung des städtischen Krankenhauses München l. I. Vorstand: Prof. Dr. Fritz Wanner.) (Zschr f. Ohrhlk. u. f. d. Krkh d. ob. Luftw. 75.)

Der Autor kommt auf Grund seiner Untersuchungen zu folgender Schlußfolgerung: 1. Der Schwabachsche Versuch ist bei Erkrankungen des inneren Ohres unbedingt auszuführen. 2. Am besten eignen sich hiezu die A- und a'-Stimmgabeln. 3. Ist der Schwabachsche Versuch für A und a' bei Erkrankung des inneren Ohres auffallend stark verkürzt, liegt sehr häufig eine luetische Erkrankung vor. 4. Wird die Stimmgabel a vom Scheitel gar nicht gehört, beruht die Schwerhörigkeit fast immer auf Lues. 5. Die Ursache für die Verkürzung bzw. den Ausfall der Kopfknochenleitung ist hauptsächlich in pathologisch-anatomischen Veränderungen durch Meningitis cerebrospinalis luetica, namentlich an der Dura mater, zu suchen. 6. Bei Erkrankung des inneren Ohres auf luetischer Grundlage wird sehr häufig die Zahl 4 am schlechtesten gehört. 7. An der unteren Tongrenze finden sich oft kleine Defekte, jedoch nicht über eine Oktave. Ernst Urbantschitsch.

Traumatische Ertaubung durch direkte Verletzung des Labyrinths. (Komplizierte Querfraktur des Felsenbeines nach Schädelbruch.) Von Prof. Dr. R. Hoffmann, dirig. Arzt der Abteilung. (Aus der Abteilung für Ohren- und Halskranke des Stadtkrankenhauses Johannstadt in Dresden.) Mit 7 Abbildungen. (Zschr. f. Ohrhlk. u f. d. Krkh. d. ob. Luftw. 75)

Kritische Besprechung des histologischen Befundes beider Felsenbeine mit Berücksichtigung der in der Literatur bisher niedergelegten Beobachtungen und Erfahrungen. Ernst Urbantschitsch.

Zur Frage der Gültigkeit des Wallerschen Gesetzes für den Nervus cochlearis. Von Doz Dr. W. Brock. (Arch. f. Ohrhlk 100. H. 3 u. 4 1917.)

Wittmaack hat auf Grund von Experimenten an Katzen den Schluß gezogen, daß das Wallersche Gesetz für den Cochlearis nicht

Digitized by Google
Original from UNIVERSITY OF CALIFORNIA
Generated on 2019-10-24 15:40 GMT / http://hdl.handle.net/2027/uc1.b3252766
Public Domain in the United States, Google-digitized / http://www.hathitrust.org/access_use#pd-us-google

gilt, d. h., daß nach supraganglionärer Durchtrennung des Nerven Degeneration im peripheren Nerven, den Ganglienzellen, den Nervenfasern und den Sinnesepithelzellen auftritt. Dieser Behauptung tritt der Verfasser auf Grund der Ergebnisse dreier Fälle von Acusticustumoren entgegen. Aus seinen Befunden geht hervor, daß die Spiralganglien in vollem Maße als Nutritionszentren zu fungieren imstande sind und daß demnach der Cochlearis dem Waller schen Gesetz gegenüber keine Ausnahmestellung einnimmt. R. Leidler.

Ein Fall von degenerativer Atrophie des Ramus cochlearis und seines peripheren Neurons infolge von Osteomyelitis nebst Bemerkungen über die sogenannte toxisch-infektiöse Neuritis überhaupt. Von Priv.-Doz. Dr. W Brock, Oberarzt der Klinik. (Aus der Universitätsklinik für Ohren-, Nasen- und Kehlkopfkrankheiten zu Erlangen. Vorstand: Prof. Dr. Scheibe.) (Zschr. f. Ohrhlk. u. f. d Krkh. d. ob. Luftw. 75)

Verfasser kommt in seinen Ausführungen zu folgendem Schluß: Die im Verlauf von akuten oder chronischen Infektionskrankheiten nicht gar so selten zu beobachtende akut einsetzende Schwerhörigkeit findet in den meisten Fällen ihre Erklärung in einer auf hämatogenem Wege entstandenen toxischen parenchymatösen Degeneration des Ramus cochlearis und seines peripheren Neurons. Zu denjenigen Krankheiten, in deren Verlauf die parenchymatöse Degeneration des Schneckennerven nicht allzu selten zur Beobachtung gelangt, gehört auch die Osteomyelitis. Ausnahmen von dieser Regel kommen vor. In einer kleinen Anzahl von Fällen, und zwar neben dem Typhus auch wieder bei der Osteomyelitis, ist nicht eine parenchymatöse Degeneration des Hörnerven, sondern ein Entzündungsvorgang im inneren Ohr, eine Labyrinthitis, die Ursache der Schwerhörigkeit. Ernst Urbantschitsch.

Angeborene Taubstummheit mit negativem Befund im inneren Ohr. Von Doktor E. Schlittler in Basel, gew. I. Assistenzarzt. (Aus der oto-laryngologischen Klinik in Basel, Prof. Dr. Siebenmann.) Mit 1 Abbildung. (Zschr. f. Ohrhlk. u. f. d. Krkh. d ob. Luftw. 75.)

Der Fall des Autors zeigt, daß es auch bei der angeborenen Taubheit Fälle gibt mit verhältnismäßig recht geringen Veränderungen im inneren Ohr, bei denen es uns mit den jetzigen Untersuchungsmethoden nicht gelingt, das anatomische Substrat für die schweren klinischen Erscheinungen nachzuweisen. Ernst Urbantschitsch.

Zur Frage der vestibulären Fallbewegung. Von Priv.-Doz. Dr Gustav Bondy, 1. Assistent der Klinik. (Aus der k. k Universitäts-Ohrenklinik in Wien. Vorstand: Hofrat Dr. V. Urbantschitsch.) (Zschr. f. Ohrhlk. u f. d. Krkh. d. ob. Luftw. 76. H. 1 u. 2.)

Weitere Stellungnahme gegen die Behauptungen Rheses.
Ernst Urbantschitsch.

Digitized by Google
Original from UNIVERSITY OF CALIFORNIA
Generated on 2019-10-24 15:40 GMT / http://hdl.handle.net/2027/uc1.b3252766
Public Domain in the United States, Google-digitized / http://www.hathitrust.org/access_use#pd-us-google

Zur Anatomie der endemischen Taubstummheit (mit einem Neurofibrom der Schneckenspindel). Von Prof. Dr. F. R. Nager in Zürich. (Aus dem Laboratorium der oto-laryngologischen Poliklinik der Universität Zürich, Leiter Prof. Dr. F. R. Nager) Mit 6 Figuren. (Zschr. f. Ohrhlk. u. f. d. Krkh. d. ob. Luftw. 75.)

Die Untersuchung des vorliegenden Felsenbeinpaares, welches einer von Geburt an taubstummen, imbezillen, aber nicht kretinen Patientin entstammte, bot die für endemische Schwerhörigkeit bzw. Taubstummheit charakteristischen Befunde, vor allem in Form der Veränderungen an der Labyrinthkapsel: Gewaltige Zunahme des perichondral angelegten Knochens, die zur Verengerung beider Fensternischen, Formveränderung der Paukenhöhle, Verbildung des Steigbügels und Verwachsung des Amboßsteigbügelgelenks mit dem Facialis geführt hat. Im inneren Ohr ließ sich auf beiden Seiten nur eine starke Atrophie des Ligamentum spirale sowie des Ganglion spirale in der Basalwindung nachweisen. Daneben fand sich auf der linken Seite ein sogenanntes Neurofibrom in der Spindel, welches mit den bekannten Acusticustumoren histologisch und wohl auch pathogenetisch identisch ist. Ernst Urbantschitsch.

Zur Frage der sekundären peripheren Cochleardegeneration nach Cochlearisstimmläsion. Von K. Wittmaack (Arch. f. Ohren-, Nasen- u. Kehlkopfhlk. sowie d. angr Geb. 101. H. 1 u. 2.)

Der Autor verficht seinen Standpunkt in dieser Frage gegenüber dem von Brock. Ernst Urbantschitsch.

Über die Beziehungen des Nervus vestibularis zu den Erkrankungen der hinteren Schädelgrube. Von Dr. Leidler. (W. m W. 1917. Nr. 37. Festschr f. Hofr. Urbantschitsch.)

Während die vom Ohre ausgehenden chirurgischen Erkrankungen des Gehirns schon lange von den Otologen nach jeder Richtung hin genau bearbeitet wurden, ist man an die Erforschung der Beziehungen des Ohres (speziell des Vestibularis) zu den rein „neurologischen" Erkrankungen des Gehirns erst in der letzten Zeit geschritten. — Nach einer ausführlichen Schilderung der Anatomie, Physiologie und allgemeinen Pathologie des zentralen Vestibularis, in welcher hauptsächlich auf die Momente Rücksicht genommen wird, welche für die Erkrankungen der hinteren Schädelgrube von besonderem Interesse sind, wendet sich der Autor dem eigentlichen Thema seines Vortrages zu.

Ziemlich genau bekannt sind die Beziehungen des zentralen Vestibularis zur multiplen Sklerose und zur Syringoglobulie; bei diesen Erkrankungen ist bis zu einem gewissen Grade auch eine Lokalisation der vestibularen Symptome innerhalb des Gehirns möglich. Alle übrigen, mannigfaltigen Erkrankungen der hinteren Schädelgrube, wie die verschiedenartigen Neubildungen der Medulla, des IV. Ventrikels, des Pons und des Kleinhirns. die verschiedenen luetischen und arteriosklerotischen Prozesse dieser Hirn-

Digitized by Google
Original from UNIVERSITY OF CALIFORNIA
Generated on 2019-10-24 15:40 GMT / http://hdl.handle.net/2027/uc1.b3252766
Public Domain in the United States, Google-digitized / http://www.hathitrust.org/access_use#pd-us-google

teile, die Blutungen und Gefäßerkrankungen, die Veränderungen bei progressiver Paralyse etc., sie alle werden erst mit der Zeit Material zu diesem Thema liefern und die Lehre von den Beziehungen des Vestibularis zu den Erkrankungen der hinteren Schädelgrube, die heute erst in ihren Anfängen ist, zu einem sehr wichtigen Kapitel der Hirnpathologie ausbauen.

Leidler.

Über Disposition zur induzierten (postoperativen) Labyrinthitis. Von Dr E. Urbantschitsch. (W. m. W. 1917. Nr. 37. Festschr f. Hofr. Urbantschitsch.)

Mitteilung von 2 Fällen von beiderseitiger postoperativer induzierter Labyrinthitis, welche zeigen, daß für das Auftreten dieser Komplikation eine Prädisposition bestehen kann, die wahrscheinlich im Bau des Gehörorganes begründet ist (Knochenaufbau, Gefäßverbindungen zwischen Mittelohr und Labyrinth etc.). Es wäre demnach, sobald bei einem Kranken im Anschluß an eine Totalaufmeißelung eine Labyrinthitis aufgetreten ist, eine gleiche Operation am anderen Ohre nur auf die dringendsten Fälle zu beschränken und der Kranke sollte dann immer auf die Möglichkeit einer Ertaubung im Anschluß an die Operation ausdrücklich aufmerksam gemacht werden. Leidler.

Über reflektorisches Tränenträufeln bei kalorischer Reaktion. Von Dr. E Ruttin. (W. m. W. 1917. Nr. 37. Festschr f. Hofr. Urbantschitsch.)

Bei der kalorischen Prüfung sah der Verfasser bei zwei Patienten Auftreten von Tränenträufeln auf beiden Augen. Er nimmt diese Erscheinungen zum Anlaß, um den Reflexbogen, der zu diesem Reflex führen könnte, zu diskutieren. Leidler.

Die chronische progressive labyrinthäre Schwerhörigkeit (Manasse). Von Viktor Hammerschlag und Konrad Stein. (W. m. W. 1917. Nr. 37, 38, 39. Festschr. f. Hofr Urbantschitsch.)

Die Verfasser geben zunächst eine Kritik der verschiedenen Ansichten über die Ätiologie dieser Erkrankung, wobei sie vorwiegend Gründe gegen die von den meisten Autoren vertretene Ansicht, daß die chron. progr. lab. Schwerhörigkeit eine erworbene Erkrankung ist, anzuführen bestrebt sind. Ein Haupteinwand gegen die kongenitale Ätiologie der Erkrankung, das Auftreten vorwiegend im höheren Alter, wird an der Hand der aus der Literatur vorliegenden Krankengeschichten und durch Vergleich mit anderen kongenitalen Erkrankungen (Heredoataxie cérébelleuse nach Marie etc.) widerlegt.

In Bezug auf die Ätiologie neigen die Verfasser der Ansicht zu, daß die lab. Schwerhörigkeit eine Erkrankung ist, die auf dem dazu prädestinierten Boden unter den verschiedensten äußeren Ursachen im Sinne der

Digitized by Google
Original from UNIVERSITY OF CALIFORNIA
Generated on 2019-10-24 15:40 GMT / http://hdl.handle.net/2027/uc1.b3252766
Public Domain in the United States, Google-digitized / http://www.hathitrust.org/access_use#pd-us-google

„Aufbrauchtheorie" Edingers zur Entwicklung kommt. Sie stellen sich somit auf den Standpunkt, die Pathogenese des Leidens auf der Grundlage einer individuell gegebenen kongenitalen Anlage aufbauen zu dürfen. Sie reihen die Erkrankung in jene Gruppe von pathologischen Zuständen ein, die man im Keimplasma determiniert, also nach dem derzeitigen Stande der Pathologie als exquisit konstitutionell bezeichnet. Im Folgenden versuchen die Autoren diese ihre Ansicht zu beweisen. Angesichts des evidenten Parallelismus in den Krankheitsbildern der hereditär-degenerativen Taubstummheit und der chron. progr. lab. Schwerhörigkeit kann wohl die Verwandtschaft beider Affektionen nicht bezweifelt werden und man darf wohl in beiden Krankheiten graduelle Unterschiede einer und derselben Erkrankung erblicken. Einen weiteren Beweis sehen die Autoren darin, daß bei Individuen, die mit lab. Schwerhörigkeit behaftet sind, häufig auch eine große Anzahl hereditär-degenerativer Stigmen festgestellt werden kann: vor allem vasomotorische Übererregbarkeit, labile Herzaktion, abnormes Verhalten der Reflexe, Hyperplasie des lymphatischen Rachenrings, Bildungsfehler etc. „Die Häufigkeit der kongenitalen Entartungszeichen und ihr konstantes Vorkommen bei den Patienten einerseits und andrerseits die Tatsache, daß in den Familien eine Reihe von in degenerativem Boden wurzelnden Erkrankungen vorkommen, dürfen wir wohl als einwandfreien Beweis der hereditär-degenerativen Veranlagung der Kranken auffassen." Resümierend gelangen die Verfasser zur Schlußfolgerung, daß die progressive labyrinthäre Schwerhörigkeit geradeso als Ausdruck einer allgemein konstitutionellen Anomalie aufzufassen sei, wie dies für die konstitutionelle (hereditär-degenerative) Taubstummheit durch das vorliegende klinische und anatomische Tatsachenmaterial erwiesen ist. Die Unterschiede zwischen den scheinbar differenten Krankheitsbildern sind nur quantitative. Von der Aplasie des Gehörorganes bis zur Schwerhörigkeit des hohen Alters gibt es zahllose Abstufungen auf gleicher genetischer Grundlage.

Leidler.

Empfindungsstörung bei Labyrintherschütterung nach Granatexplosion. Von Dr. Marcel Falta, zurzeit Regimentsarzt. (M Kl. 1917. Nr. 49.)

Verfasser beobachtete an seinem Krankenmaterial, „daß, wenn bei nach Granatexplosionen entstandener Schwerhörigkeit oder Taubheit ein Mangel der Hautreflexe gefunden wird, eine Mitbeteiligung des Labyrinths sicher angenommen werden kann. Sicher ist es auch, daß die Labyrinthverletzung durch Granatexplosion entstanden ist. In Fällen, in welchen das Labyrinth auf einem andern Wege erkrankt ist, fehlt die Empfindungsstörung der Haut. Der Reflexmangel der Haut bei Taubheit oder Schwerhörigkeit schließt Simulation aus." E. Urbantschitsch.

Digitized by Google
Original from UNIVERSITY OF CALIFORNIA
Generated on 2019-10-24 15:40 GMT / http://hdl.handle.net/2027/uc1.b3252766
Public Domain in the United States, Google-digitized / http://www.hathitrust.org/access_use#pd-us-google

IV. Otochirurgie.

Zur Pathogenese tiefgelegener epiduraler Entzündungsherde im Felsenbein. Von Prof. Dr Karl Grünberg in Rostock. (Zschr. f. Ohrhlk. u. f d. Krankh. d. ob. Luftw. 75.)

Verf. berichtet über einen einschlägigen Fall, in dem die Untersuchung des linken Felsenbeines folgenden Befund ergab: Subakute Mittelohreiterung, seröse Labyrinthentzündung, eitrige Entzündung der Nerven und ihrer Hüllen im inneren Gehörgang, entzündliche Erkrankung des Knochens der Felsenbeinpyramide, welche vom Antrum bzw. Recessus epitymp. ausgehend epidural entlang der oberen Pyramidenkante über den Meatus acusticus internus hinweg bis in die Felsenbeinspitze reichte und zu einem Durchbruch der knöchernen Wand des inneren Gehörganges geführt hat. Mit den benachbarten Teilen der Paukenhöhle, den peritubaren Zellen, dem Canalis caroticus, dem Hiatus subarcuatus steht die Knochenerkrankung in keiner Beziehung.

Bezüglich der Frage, wie die Entstehung des Entzündungsherdes im Knochen des Felsenbeines und seine eigentümliche Ausbreitung zu erklären ist, ist die weitgehende Pneumatisierung des Knochens in der Umgebung der rechten Labyrinthkapsel von Bedeutung. Bemerkenswert ist namentlich, daß pneumatische Zellen, die vom Recessus epitympanicus ausgehen, sich in das Knochenmassiv zwischen den Bogengängen einsenken und hier in dem vom oberen Bogengang begrenzten Abschnitt mehrere größere Endzellen bilden. Diese Zellen liegen in unmittelbarer Nachbarschaft des Hiatus subarcuatus. Ein zweites Zellsystem, das den gleichen Ursprung hat, läßt sich direkt unter der oberen Pyramidenkante hinziehend durch das ganze Felsenbein bis in die Spitze hinein verfolgen. Lateral finden sich zunächst mehrere kleine Zellen, die weiter medial über dem Meatus acusticus internus einer großen langgestreckten Endzelle Platz machen, welche fast den ganzen Raum im Knochen zwischen oberer und hinterer Pyramidenfläche einerseits und der Wand des inneren Gehörgangs andrerseits einnimmt und nach vorne unmittelbar an das Mark der Pyramidenspitze grenzt. Da die äußerste Spitze der Pyramide an dem Präparat abgetrennt ist, läßt sich nicht feststellen, wie weit diese Zelle nach vorn reicht. Ihre größte Ausdehnung in den vorhandenen Präparaten beträgt etwa 5,3 *mm*. Von der mittleren und hinteren Schädelgrube ist sie durch eine nur sehr dünne, vom inneren Gehörgang durch eine etwas dickere Knochenschicht getrennt.

Ein Vergleich beider Felsenbeine lehrt, daß gerade dort, wo sich auf der kranken Seite eine zusammenhängende entzündliche Einschmelzung des Knochens feststellen läßt — nämlich im Knochenmassiv zwischen den Bogengängen in der Nachbarschaft des Hiatus subarcuatus und entlang

Digitized by Google
Original from UNIVERSITY OF CALIFORNIA
Generated on 2019-10-24 15:40 GMT / http://hdl.handle.net/2027/uc1.b3252766
Public Domain in the United States, Google-digitized / http://www.hathitrust.org/access_use#pd-us-google

der oberen Pyramidenkante — auf der gesunden Seite eine das gewöhnliche Maß überschreitende Pneumatisierung des Knochens vorhanden ist, die ihren Ursprung vom Antrum bzw. dem Recessus epitympanicus nimmt.

Ernst Urbantschitsch.

Über die offene Wundbehandlung („tamponlose Nachbehandlung") in der Ohren- und Nasenheilkunde. Von Dr. Karl Zarniko in Hamburg. (Zschr. f. Ohrhlk. u. f. d. Krankh. d. ob Luftwege. 75.)

Verf. tritt energisch für die prinzipielle tamponlose Nachbehandlung ein, und zwar sowohl nach der Totalaufmeißelung der Mittelohrräume wie nach der einfachen Warzenfortsatzoperation und den Nasenoperationen. Bei ersteren besteht diese in anfangs täglichen Ausspülungen der Wundhöhle, Austrocknung derselben und Aufblasen von Borsäure. Nur bei circumscripter Granulationswucherung Ätzung oder lokale Drucktamponade. Nach der einfachen Aufmeißelung des Warzenfortsatzes wird die Wunde bis auf den untersten Wundwinkel geschlossen und hier drainiert, ein von Walb und Piffl vorgeschlagenes Verfahren, über dessen günstige Resultate in manchen Fällen Referent schon im Jahre 1905 in der Österreichischen otol. Gesellschaft berichtet hat (s. Mschr. f. Ohrhlk. 1905. S. 477) und das er seither in vielen — wenn auch nicht allen — Fällen mit sehr gutem Erfolg anwendet. Auch nach Nasenoperationen verzichtet Referent schon seit 15 Jahren — wenn nicht ganz außergewöhnliche Umstände vorliegen — auf die Tamponade und kann daher den Standpunkt Zarnikos voll teilen. Ernst Urbantschitsch.

Über Luxation des Zahnfortsatzes des Epistropheus bei Sinusthrombose. Von Prof. Dr Paul Manasse in Straßburg i. Els. (Aus der Klinik für Ohren- und Kehlkopfkrankheiten der Universität Straßburg.) Mit 1 Abbildung. (Zschr. f. Ohrhlk. u. f. d. Krkh. d. ob. Luftw. 75.)

Tod durch Kompression der Medulla mit Lähmung des Atmungszentrums. Vom linken Sinus sigmoideus aus ging eine ausgedehnte Ostitis und Periostitis am Occiput entlang bis zu den beiden obersten Halswirbeln, hatte hier den Bandapparat eingeschmolzen und den Zahnfortsatz mobilisiert. Ernst Urbantschitsch.

Die Entstehung der Radikaloperation chronischer Ohr- und Schläfenbeineiterungen. Erinnerungen aus der Werdezeit der Ohrchirurgie. Von Geh Rat Prof. Doktor O Körner. (Zschr. f. Ohrhlk. u. f. d. Krkh. d. ob. Luftw. 75.)

Historischer Rückblick. Ernst Urbantschitsch.

Zur Histologie und Pathologie der Meningitis. Von Prof Dr. Hermann Streit, Stabsarzt d. R. in einem Kriegslazarett (Arch. f. Ohren-, Nasen- u. Kehlkopfhlk. sowie d. angr. Geb. 101 H. 1 u. 2.)

Verfasser beschäftigt sich mit der Frage, ob die Heilungstendenz innerhalb des subduralen Systems der weichen Hirnhäute beim Menschen

Digitized by Google
Original from UNIVERSITY OF CALIFORNIA
Generated on 2019-10-24 15:40 GMT / http://hdl.handle.net/2027/uc1.b3252766
Public Domain in the United States, Google-digitized / http://www.hathitrust.org/access_use#pd-us-google

eine ebenso hervorragende ist, wie er sie experimentell bei Tieren gefunden hat. Zu diesem Zwecke verarbeitete er histologisch zwölf Fälle von Kriegsverletzungen. Diese Untersuchungen ergaben, daß nur einmal die nachgewiesene Meningitis ihren Ausgang von der Verletzungsstelle her genommen hat. Es unterliegt demnach keinem Zweifel, daß die Meningitis nach Schädelverletzungen der Konvexität gewöhnlich durch Fortschreiten der Infektion gegen die Ventrikel zunächst als basale und dann erst unter Umständen als Konvexitätsmeningitis auftritt. Diese Tatsache beweist, daß die Widerstandsfähigkeit der weichen Hirnhäute gegenüber eingedrungenen Infektionserregern eine sehr starke sein kann. Verfasser erklärt zufolge seiner Untersuchungen, daß die Heilungstendenz innerhalb des Systems der weichen Hirnhäute auch beim Menschen eine ganz hervorragende ist, und zwar manifestierte sich dieselbe dadurch, daß der zunächst rein eitrige Charakter der Entzündung allmählich durch Abnahme der Eiterzellen und Zunahme anderer Zellarten sich umwandelt. — „Sodann kommt es zum reichlichen Auftreten jungen Bindegewebes, und mit der Entwicklung neu gebildeten fibrösen Gewebes ist der Prozeß beendet."

Ernst Urbantschitsch.

Der otogene subperiostale Absceß der Regio temporalis. Von R. Lund, Assistenten der Klinik. (Aus der oto-laryngologischen Klinik des Kommunehospitals zu Kopenhagen. Direktor: Prof. Dr. med H. Mygind) (Zschr. f. Ohrhlk. u. f. d. Krkh. d. ob. Luftw. 76. H 1 u. 2.)

Verfasser definiert den otogenen subperiostalen Absceß der Regio temporalis als einen otogenen subperiostalen Absceß, der im wesentlichen oberhalb der Linea temporalis inferior liegt und eine äußere Schwellung hervorruft, deren größte Prominenz der Regio temporalis entspricht und mindestens bis an eine vertikale, die vordere Gehörwand durchziehende Linie nach vorn reicht. Er nimmt oft seinen Platz in der Regio temporalis ein. Ätiologisch entspricht er dem otogenen subperiostalen Absceß der Regio mastoidea. Pneumokokken scheinen weit häufiger in Fällen von subperiostalem Temporalabsceß als in Fällen von subperiostalem Absceß der Regio mastoidea vorzukommen. In sämtlichen vom Autor beobachteten Fällen ließ sich der krankhafte Prozeß auf eine Osteitis temporalis zurückführen. Bedingung für die Entwicklung eines subperiostalen Abscesses der Regio temporalis aus der Knochenaffektion des Os temporalis sind gewöhnlich, daß ein Abfluß des Eiters durch die Corticalis stattfindet, und zwar entweder an der knöchernen Gehörgangswand oder aus den oberhalb derselben gelagerten pneumatischen Zellen der Squama temporalis oder schließlich durch die laterale Wand des Antrums bei Kindern in den ersten Lebensjahren, speziell in Fällen, wo Bindegewebszüge vom Periost in die noch offene Fissura mastoideo-squamosa hinabziehen und dem Eiter den

Digitized by Google
Original from UNIVERSITY OF CALIFORNIA
Generated on 2019-10-24 15:40 GMT / http://hdl.handle.net/2027/uc1.b3252766
Public Domain in the United States, Google-digitized / http://www.hathitrust.org/access_use#pd-us-google

Weg nach hinten und unten unter das Periost versperren. Die Prognose quoad vitam muß in Fällen von subperiostalem Absceß der Regio temporalis verhältnismäßig günstiger genannt werden als in Fällen von subperiostalem Absceß der Regio mastoidea, indem u. a. die intrakraniellen Komplikationen einen relativ weniger ernsthaften Verlauf in den zuerst genannten Fällen zu haben scheinen. In Fällen von otogenem subperiostalem Absceß der Regio temporalis ist die einfache Incision nicht ausreichend: Aufmeißelung von Processus mastoideus ist, weil man immer auf eine zugrunde liegende Osteitis gefaßt sein muß, stets indiziert. Es ist bei dieser Aufmeißelung rätlich, sowohl die obere hintere knöcherne Gehörgangswand, als auch die Oberfläche der Squama temporalis einer genauen Untersuchung zu unterwerfen, um an diesen Gebieten eventuell vorhandenes krankes Knochengewebe entfernen zu können. Die in den Integumenten des Os temporalis gelagerte Abscßhöhle muß mittels Drainage behandelt werden. In Fällen, wo sich der Absceß weit nach vorne in die Regio temporalis erstreckt, wird vor dem Ohre eine Kontraöffnung angelegt.

Ernst Urbantschitsch.

Über das Vorkommen von konstant sterilem Lumbalpunktat bei ernst verlaufender otogener Meningitis. Von G. V. Th. Borries, Assistenten der Klinik. (Aus der Ohren- und Halsklinik des Kommunehospitals in Kopenhagen. Vorstand: Prof. Dr. med. Mygind.) (Zschr. f. Ohrhlk. u. f. d. Krkh. d. ob Luftw. 76. H. 1 u. 2.)

Als vorläufiges Resultat dieser Untersuchungen kann aufgestellt werden, daß das konstant sterile Lumbalpunktat oder überhaupt das gutartige Bild der Cerebrospinalflüssigkeit bei ernst verlaufenden otitischen Gehirnkomplikationen darauf deutet, daß wir es nicht mit einer unkomplizierten diffusen Leptomeningitis zu tun haben, sondern mit einer solchen, die von einer anderen suppurativen Gehirnkomplikation induziert ist und da in erster Linie von einer Pachymeningitis purulenta int., demnach auch einem Gehirnabsceß oder beiden, oder möglicherweise auch mit einer von diesen Komplikationen allein ohne gleichzeitig anwesende Leptomeningitis. Und der augenscheinliche Widerspruch, der zwischen dem gutartigen Bild der Cerebrospinalflüssigkeit und dem ernsten klinischen Verlauf besteht, beruht vermutlich darauf, daß nicht die Leptomeningitis, sondern der Subdural- oder Gehirnabsceß die Hauptursache zum letalen Verlauf der Krankheit ist. Zur Beurteilung eines Falles ist es stets notwendig, mehrere Lumbalpunktionen vorzunehmen und außerdem alle sorgfältig zu untersuchen.

Ernst Urbantschitsch.

Generated on 2019-10-24 15:40 GMT / http://hdl.handle.net/2027/uc1.b3252766
Public Domain in the United States, Google-digitized / http://www.hathitrust.org/access_use#pd-us-google
Digitized by Google
Original from UNIVERSITY OF CALIFORNIA

Laryngo-Rhinologischer Teil.

Original-Artikel.

Ergebnisse der Abteilung für Hör-, Sprach-, Stimmstörungen und Tracheotomierte vom Kriegsschauplatze, mit einem rhino-laryngologischen Anhang.

Von Prof Dr. **A. Onodi**, Direktor der rhino-laryngologischen Universitätsklinik in Budapest, Leiter dieser Abteilung

(Mit 23 Figuren.)

Die vom Kriegsministerium und vom Komitee der Rekonvaleszentenheime des Roten Kreuzes kreierte Abteilung für Hör-, Sprach- und Stimmstörungen und Tracheotomierte hatte bisher 1078 Kranke, unter diesen 72 Tracheotomierte; von diesen sind einrückig gemacht worden 763, in andere Spitäler sind transferiert worden 107, gestorben sind 8 und gegenwärtig stehen unter Behandlung 200.

Wir lassen nun die erreichten Resultate folgen. Das Vorwort des auch in Buchform erscheinenden Werkes wird die Kreierung und den Arbeitskreis dieser speziellen Abteilung näher beschreiben.

I. Die künstliche Stimme und Sprache.[1])

Der Verlust der Stimme und Sprache infolge der krankhaften Prozesse und der chirurgischen Eingriffe beschäftigt schon eine lange Zeit die Fachmänner. Dieses ebenso wichtige wie interessante Kapitel der Medizin verdient die allgemeine Aufmerksamkeit; in den Fällen der totalen Entfernung des Kehlkopfes ist der künstliche Ersatz der Stimme und der Sprache möglich. Czermak beobachtete im Jahre 1859 eine Dame, die trotz der vollkommenen Verwachsung unterhalb der Glottis verständlich sprechen konnte. Czermak gab auch damals schon die richtige Erklärung: „Die Möglichkeit der Sprachlautbildung beruht hier nur auf der geschickten Benützung (Verdünnung, Verdichtung) der geringen Menge der im Pharynx und in der Mundhöhle eingeschlossenen atmosphärischen Luft und jener Geräusche, welche bei den bloßen Artikulationsbewegungen der Sprachorgane entstehen.“ Bei dieser Gelegenheit erwähnt Czermak auch die Möglichkeit der künstlichen Stimme und Sprache und spricht den Gedanken aus, daß man zu diesem Zwecke

[1]) Vorgetragen im Februar 1917 in der Sitzung der III. Klasse der ungarischen Akademie der Wissenschaften.

Digitized by Google
Original from UNIVERSITY OF CALIFORNIA
Generated on 2019-10-24 15:40 GMT / http://hdl.handle.net/2027/uc1.b3252766
Public Domain in the United States, Google-digitized / http://www.hathitrust.org/access_use#pd-us-google

aus einem mit einer Pfeife versehenen Rohre, welches hinter den Zungengrund geführt wird, geblasene Luft oder den durch die Kanüle ausgeatmeten Luftstrom benützen könnte. Für die Geschichte der Erfindung der künstlichen Kehlköpfe und Sprechapparate hat es Interesse, seine eigenen Worte folgen zu lassen: „Schließlich erlaube ich mir zur Wahrung der Priorität hier die Nachricht niederzulegen, daß ich damit beschäftigt bin, auf künstlichem Wege zu einer lauteren Sprache zu verhelfen. Ich

Fig. 1.

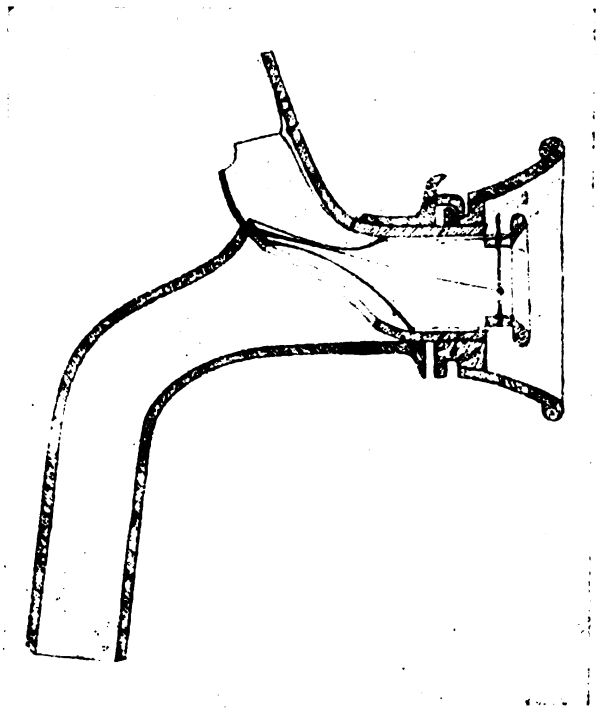

Künstlicher Kehlkopf nach Gussenbauer.

beabsichtige nämlich, durch eine dünne, passend gekrümmte Röhre, welche die Artikulationsbewegungen nicht erheblich genieren darf und in welcher ein Zungenwerk eingeschaltet ist, Luft und Ton in den Raum hinter den Zungengrund zu blasen. Ich halte es jedoch für möglich, die eigene, aus der Atmungskanüle hervorströmende Exspirationsluft hierzu zu benützen." Den ersten künstlichen Kehlkopf konstruierte Czermak im Jahre 1869 und mit dem durchgepreßten Luftstrom produzierte er eine Stimme; noch besser gelang ihm dieses Experiment bei den menschlichen Leichen.

Generated on 2019-10-24 15:40 GMT / http://hdl.handle.net/2027/uc1.b3252766
Public Domain in the United States, Google-digitized / http://www.hathitrust.org/access_use#pd-us-google
Digitized by Google
Original from UNIVERSITY OF CALIFORNIA

Czerny entfernte zuerst an Hunden den Kehlkopf und ersetzte ihn durch einen künstlichen Kautschukkehlkopf mit einer Metallzunge. Im Jahre 1873 exstirpierte zuerst Billroth den menschlichen Kehlkopf wegen Krebs und Brücke konstruierte einen künstlichen Kehlkopf, mit welchem der Kranke Vokale und Konsonanten bilden konnte. Stoerk benützte bei Kranken mit vollkommenem Kehlkopfverschluß einen in die Mundhöhle eingeführten Kautschukschlauch mit einer daselbst befindlichen Pfeife, die

Fig. 2.

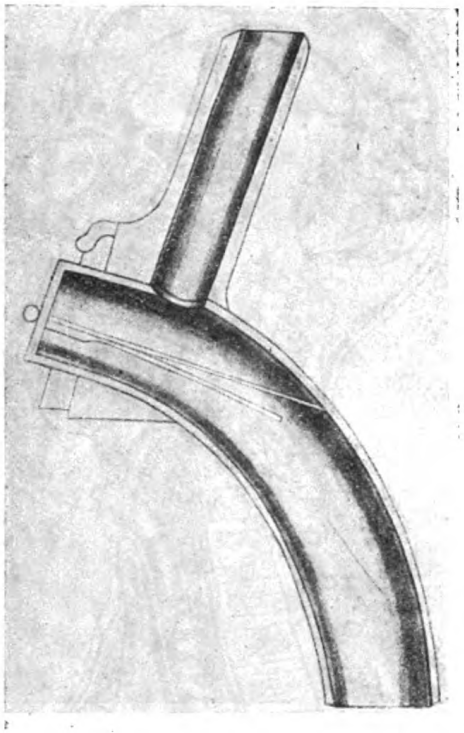

Künstlicher Kehlkopf nach Foulis.

Erzeugung des Luftstromes gab durch Druck ein Ballon, oder es wurde durch die Kanüle der Ausatmungsstrom benützt. Er ließ zwischen Kanüle und Sprechrohr ein Kugelventil anbringen; zuerst wurde die Pfeife zwischen den Zähnen gehalten, später befestigte er das Röhrchen mit einer Platte zwischen dem ersten und letzten Mahlzahne.

Gussenbauer konstruierte einen künstlichen Kehlkopf, welcher aus einer Trachealkanüle für die Atmung, aus einer Rachenkanüle und Phonationskanüle bestand. In der Phonationskanüle wird die Metall-

Digitized by Google
Original from UNIVERSITY OF CALIFORNIA
Generated on 2019-10-24 15:40 GMT / http://hdl.handle.net/2027/uc1.b3252766
Public Domain in the United States, Google-digitized / http://www.hathitrust.org/access_use#pd-us-google

zunge in einem Rahmen durch die Ausatmungsluft in Schwingungen versetzt und die künstliche Stimme erzeugt. Sein Sprechapparat hat einen künstlichen Metalldeckel, welchen eine Feder offen hält. Beim Schlingakt wird er vom Bissen oder vom Zungengrund niedergedrückt, um das Eindringen von Speisen zu verhindern. Sein Apparat, den er an den Billroth schen Kranken anwendete, gab eine deutliche, aber monotone Stimme. Diesen Apparat illustriert die Figur 1.

Fig. 3.

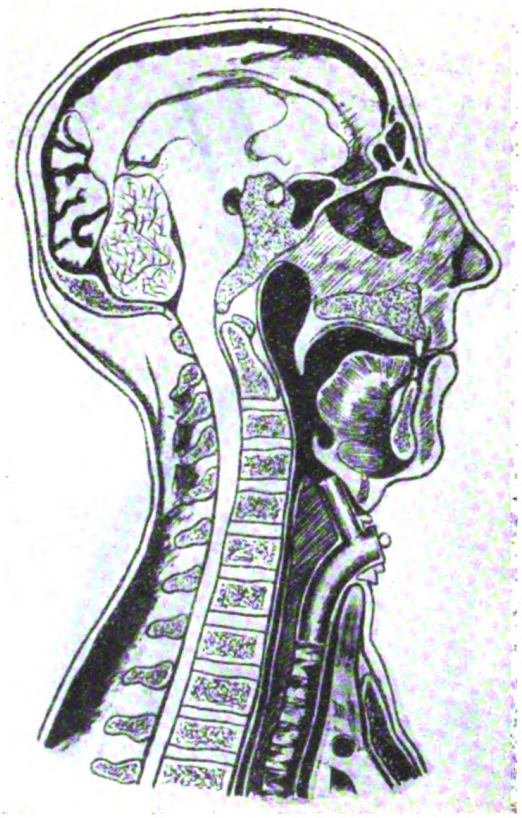

Künstlicher Kehlkopf nach Foulis in situ.

Der Gussenbauersche künstliche Kehlkopf ist mehrfach modifiziert worden. Die Modifikation von Rothe bestand darin, daß die Rachenkanüle, welche in die aus Hartgummi angefertigte Trachealkanüle eingeschoben wird, aus Silber und beweglichen Gliedern zusammengesetzt ist. Die Phonationskanüle, welche die aus Silber angefertigte Zunge in

Digitized by Google
Original from UNIVERSITY OF CALIFORNIA
Generated on 2019-10-24 15:40 GMT / http://hdl.handle.net/2027/uc1.b3252766
Public Domain in the United States, Google-digitized / http://www.hathitrust.org/access_use#pd-us-google

einem Rahmen trägt, ist so eingerichtet, daß der Rahmen mittelst Hebels verschieden gestellt werden kann. In der Phonationskanüle befindet sich außerdem ein Ventil, welches sich nach innen öffnet und bei jeder tieferen Inspiration die Luft in die Trachealkanüle eintreten läßt. Hueter konstruierte aus hartem Kautschuk seinen Sprechapparat mit einer Metallzunge; die Trachealkanüle war mit einem Stöpsel verschließbar und die Ausatmungsluft brachte in der oberen Kanüle die Metallzunge in Schwin-

Fig. 4.

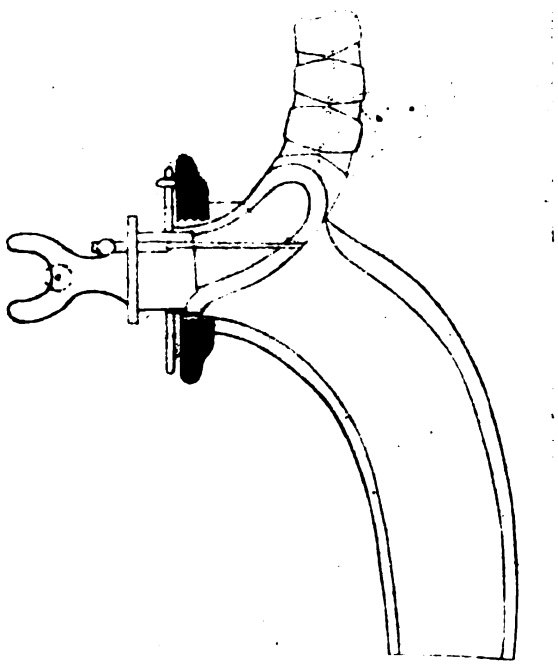

Künstlicher Kehlkopf nach Bruns.

gung. Die Figur 2 zeigt den künstlichen Kehlkopf nach Foulis, wo die Metallzunge in der Trachealkanüle angebracht ist. Seine Untersuchungen haben ihn überzeugt, daß die Metallzungen einen der menschlichen weichen Stimme annähernd ähnlichen Ton geben, und zwar die aus dem Gemisch von Kupfer und Silber verfertigten. Ein Patient amüsierte sich damit, daß er mit verschiedenen Metallzungen abwechselnd mit anderer Stimme sprach. Die Figur 3 illustriert seinen Sprechapparat an einem Sagittalschnitt in situ.

Generated on 2019-10-24 15:40 GMT / http://hdl.handle.net/2027/uc1.b3252766
Public Domain in the United States, Google-digitized / http://www.hathitrust.org/access_use#pd-us-google
Digitized by Google
Original from UNIVERSITY OF CALIFORNIA

Da sich der künstliche Kehldeckel am Gussenbauerschen Apparate nicht bewährte, verließ ihn Bruns an seinem Apparat, welchen die Figur 4 illustriert. Beim Speisen verschloß er die obere Öffnung seines Apparates mit einem Stöpsel; er benützte als Zunge ein Gummiplättchen, welches der Kranke durch eine schlittenähnliche Vorrichtung selbst einlegen konnte.

Fig. 5.

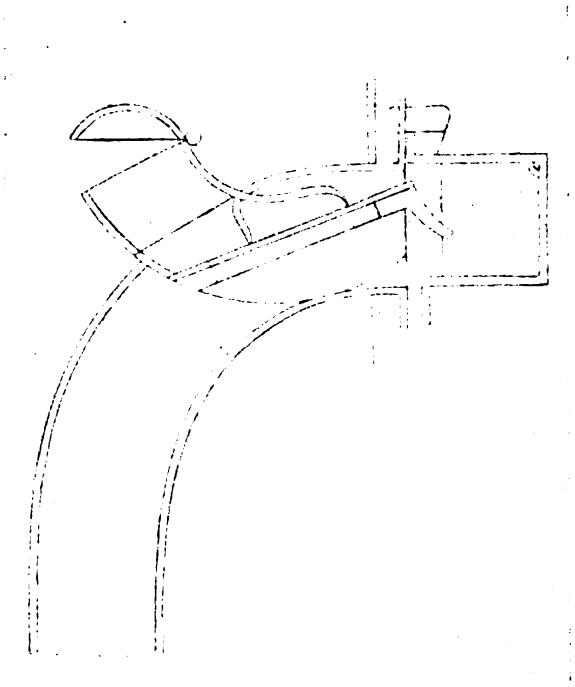

Künstlicher Kehlkopf nach Labbé und Cadier.

Eine Modifikation des Gussenbauerschen künstlichen Kehlkopfes bildet der Sprechapparat nach Labbé und Cadier, welchen die Figur 5 veranschaulicht.

Wolff war bestrebt, die Übelstände der Gussenbauerschen und der Brunsschen Sprechapparate zu beseitigen. Sowohl der künstliche Kehldeckel als das Fehlen des künstlichen Kehldeckels machte Schwierigkeiten. Wolff verschloß die Phonationskanüle nach oben durch ein engmaschiges silbernes Sieb, welches die Exspirationsluft durchließ, während es den Schleim und Speichel vom Innern des Apparates fern hielt.

Digitized by Google
Original from UNIVERSITY OF CALIFORNIA
Generated on 2019-10-24 15:41 GMT / http://hdl.handle.net/2027/uc1.b3252766
Public Domain in the United States, Google-digitized / http://www.hathitrust.org/access_use#pd-us-google

Er gebraucht eine Gummiplatte als Inspirationsventil und eine Gummizunge, die mittelst einer Schraube und einem Winkelschieber für einen höheren oder tieferen Ton eingestellt werden kann; ein desto kürzerer Teil der Zunge in Schwingungen geriet, um so höher wurde der Ton. Mit diesem künstlichen Kehlkopf konnte sein Patient singen und deklamieren,

Fig. 6.

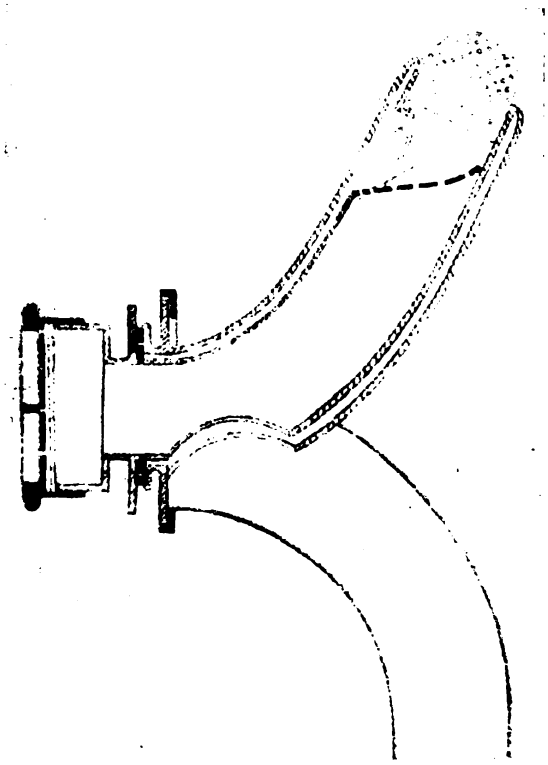

Künstlicher Kehlkopf nach Wolff.

wovon ich mich selbst zu überzeugen Gelegenheit hatte. Die Figur 7 illustriert den Sprechapparat nach E. Kraus.

Kraus wollte die Expektoration durch den Mund erleichtern und ließ zu diesem Zwecke die obere Kanüle aus einer beweglichen Silberspirale anfertigen.

Michael und Péan haben einen komplizierten Apparat konstruiert, wie ihn die Figur 8 illustriert. Der hintere Teil des Oesophagus-

Generated on 2019-10-24 15:43 GMT / http://hdl.handle.net/2027/uc1.b3252766
Public Domain in the United States, Google-digitized / http://www.hathitrust.org/access_use#pd-us-google
Digitized by Google
Original from UNIVERSITY OF CALIFORNIA

rohres führt die Luft aus der Trachealkanüle zu den Choanen, sein vorderer Teil mündet in den Rachen, so daß die Flüssigkeit aus der Mundhöhle direkt in den Oesophagus geschluckt werden kann. Es ist noch zu erwähnen, daß Hochenegg ein mit einer Zungenpfeife versehenes Rohr durch die Nase in den Nasenrachenraum führte und es mit einem Ballon verbunden hat, welchen der Patient in der Achsel trug und beim Sprechen

Fig. 7.



Künstlicher Kehlkopf nach E. Kraus.

zusammenpreßte. Perier hatte die Luftröhre an die Haut des Halses genäht und ließ unterhalb des Zungenbeines eine Öffnung, welche in die Rachenhöhle führte; in diese Öffnung führte er einen mit einer Pfeife versehenen Schlauch ein, durch welchen mittelst eines Doppelballons Luft eingeblasen wurde.

Gluck hatte mit dem die Ein- und Ausatmung regelnden Ventil der Trachealkanüle ein mit einer Pfeife versehenes und in die Nase ein-

Generated on 2019-10-24 15:41 GMT / http://hdl.handle.net/2027/uc1.b3252766
Public Domain in the United States, Google-digitized / http://www.hathitrust.org/access_use#pd-us-google
Digitized by Google
Original from UNIVERSITY OF CALIFORNIA

geführtes Rohr verbunden, durch welches die Stimme in den Artikulationsraum geführt wurde. Diese Vorrichtung illustriert die Figur 9. An diesem Sprechapparat kann das Rohr auch mit einer Zahnprothese im Munde fixiert werden, aber die intranasale Vorrichtung gibt eine reinere Sprache.

Den Gedanken Czermaks hat zuerst Stoerk in der Weise verwirklicht, daß er die Trachealkanüle mit der Mundhöhle verbunden

Fig. 8.

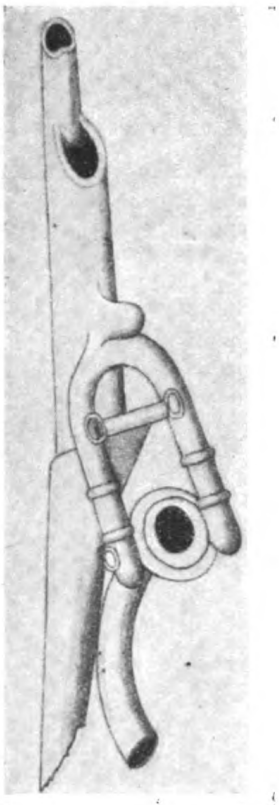

und das mit der Pfeife versehene Rohr zur Zahnreihe befestigt hat. Später nähte Gluck nach der totalen Exstirpation des Kehlkopfes die Luftröhre zur Haut des Halses. Für die auf diese Weise operierten Patienten konstruierte er einen künstlichen Sprechapparat, ein Kästchen, in welchem mittelst einer Drehvorrichtung 4 kleine Blasbälge die erzeugte komprimierte Luft durch die Nase in einem mit einer Pfeife versehenen

Generated on 2019-10-24 15:41 GMT / http://hdl.handle.net/2027/uc1.b3252766
Public Domain in the United States, Google-digitized / http://www.hathitrust.org/access_use#pd-us-google
Digitized by Google
Original from UNIVERSITY OF CALIFORNIA

Rohr in den Artikulationsraum führten. Diesen Sprechapparat illustriert die Figur 10.

Es ist ganz gleichgültig, ob den Luftstrom die Lunge oder ein Apparat erzeugt, das Wesentliche ist, daß er in den Artikulationsraum kommt, wo er mit dem Artikulationsmechanismus zu einem physiologischen Akt

Fig. 9.

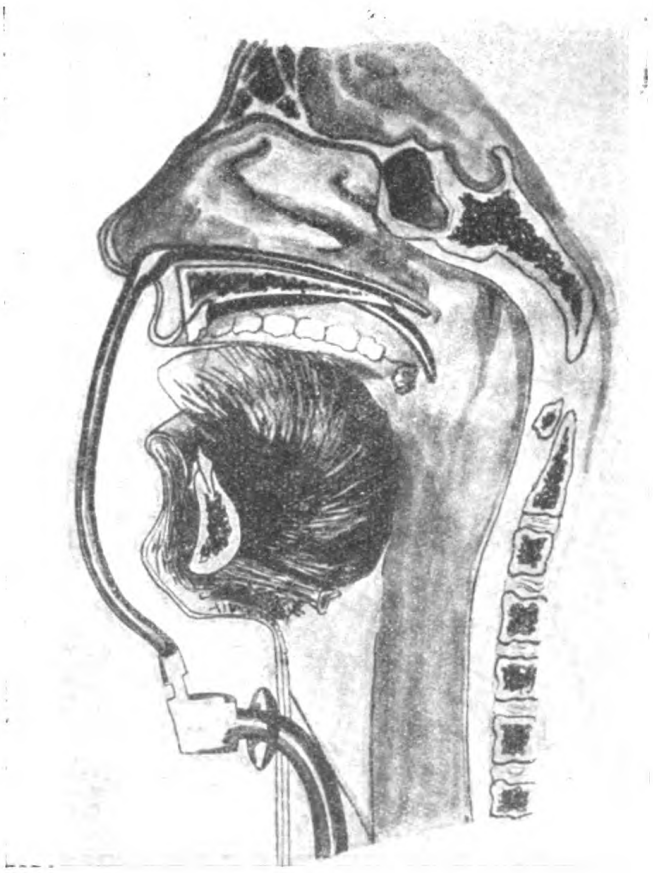

Künstlicher Kehlkopf nach Gluck.

wird, woraus die tönende und verständliche Sprache resultiert. Gluck hat versucht, in einem Holzkästchen einen Elektromotor und zwei trockene Akkumulatoren zu plazieren; der Elektromotor treibt 2—4 Blasebälge, welche in einem Reservoir die Luft komprimieren und diese komprimierte Luft verläßt den Apparat durch ein mit einer Pfeife versehenes Rohr;

Generated on 2019-10-24 15:44 GMT / http://hdl.handle.net/2027/uc1.b3252766
Public Domain in the United States, Google-digitized / http://www.hathitrust.org/access_use#pd-us-google
Digitized by Google
Original from UNIVERSITY OF CALIFORNIA

die so erzeugte Stimme wird intranasal oder oral in den Artikulationsraum geführt. Wie Gluck bemerkt, ist das Tragen dieses Apparates schwer.

Die mit den Kanülen verbundenen künstlichen Kehlköpfe haben verschiedene Schattenseiten; solche sind die Ermüdung beim Sprechen,

Fig. 10.

Künstlicher Sprechapparat nach Gluck.

die fortwährende Schleimabsonderung, die erschwerte Expektoration, Atembeschwerden, Reflexhusten, Gefühl der Beängstigung und des Druckes. Der mit der Drehvorrichtung versehene Kasten ist auffallend, wirkt störend, was seine Verbreitung erschwert.

Generated on 2019-10-24 15:41 GMT / http://hdl.handle.net/2027/uc1.b3252766
Public Domain in the United States, Google-digitized / http://www.hathitrust.org/access_use#pd-us-google
Digitized by Google
Original from UNIVERSITY OF CALIFORNIA

Mit dem Ingenieur Stockmann haben wir längere Zeit versucht, einen Sprechapparat zu konstruieren; denselben illustrieren die Figuren 11 und 12. In der Figur 11 ist die äußere Form des Apparates zu sehen; das größere Stück enthält den Elektromotor, das kleinere Stück den

Fig. 11.

Die äußere Form unseres elektrischen Sprechapparates.

Akkumulator. Durch den Strom des Akkumulators wird der Elektromotor und der viercylindrige kleine Luftkompressor in Funktion gebracht. Die vier Cylinder des Luftkompressors treiben den Luftstrom in ein Reservoir, wo das stoßartige Strömen der Luft egalisiert wird. Die komprimierte

Generated on 2019-10-24 15:41 GMT / http://hdl.handle.net/2027/uc1.b3252766
Public Domain in the United States, Google-digitized / http://www.hathitrust.org/access_use#pd-us-google
Digitized by Google
Original from UNIVERSITY OF CALIFORNIA

Luft bringt die in einem Gummirohr befindliche Zunge einer g-Pfeife in Schwingungen, die Stimme wird durch die Nase in den Artikulationsraum geführt. Die Figur 12 zeigt ohne Etui den viercylindrigen Luftkompressor.

An zwei Soldaten haben wir den Sprechapparat ausprobiert; bei beiden wurde auf Grund des klinischen Befundes und der mikroskopischen Untersuchung die Diagnose eines Kehlkopfkrebses festgestellt und die totale Kehlkopfexstirpation ausgeführt. Der große Vorzug besteht darin, daß neben der reinen Stimme und der gut verständlichen Sprache der

Fig. 12.



Der innere Bau unseres elektrischen Sprechapparates.

Apparat klein und leicht ist, vom Rock bedeckt und der Kontakt in der Tasche getragen werden kann, mit welchem die Funktion begonnen und unterbrochen werden kann. Der ganze Apparat ist sowohl am Rumpfe als an den Schultern gut fixiert.

Was das Zustandekommen der Rachenstimme und Rachensprache in solchen Fällen betrifft, wo das stimmbildende Organ zerstört oder der Kehlkopf total entfernt wurde und der Zusammenhang zwischen Lunge und Rachen aufgehoben wurde, haben wir schon im Fall Czermaks

Generated on 2019-10-24 15:41 GMT / http://hdl.handle.net/2027/uc1.b3252766
Public Domain in the United States, Google-digitized / http://www.hathitrust.org/access_use#pd-us-google
Digitized by Google
Original from UNIVERSITY OF CALIFORNIA

erwähnt, wo unter der Stimmritze eine vollständige Verwachsung war und die Patientin verständlich sprechen konnte. In dem Falle von Stoerk, einem Selbstmörder, bei dem die Stimmbänder total verwachsen waren, konnte dieser deutlich sprechen. Es sind Individuen, die durch ihre Ge-

Fig. 13.

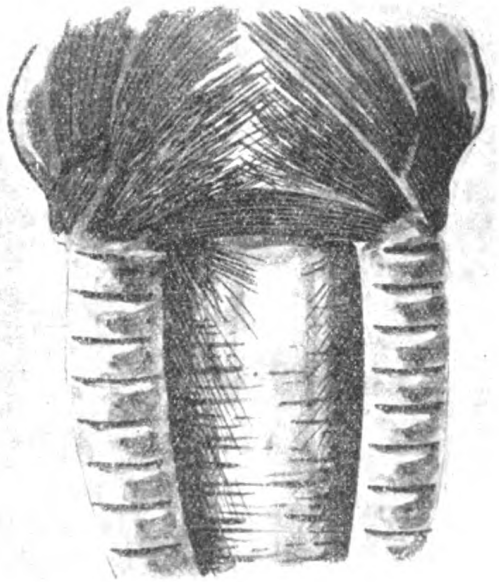

Der Killiansche Muskel.

schicklichkeit und Übung mittelst Hilfe der bei der Artikulation wirkenden Muskulatur die verschluckte und die in der Mundhöhle und im Rachen befindliche Luft durch eine verengerte Stelle im Artikulationsraum durchpressen, die entstandene Rachenstimme, d. h. das Reibegeräusch, sich vom

Digitized by Google
Original from UNIVERSITY OF CALIFORNIA
Generated on 2019-10-24 15:41 GMT / http://hdl.handle.net/2027/uc1.b3252766
Public Domain in the United States, Google-digitized / http://www.hathitrust.org/access_use#pd-us-google

leisen Hauch zum schärferen und hörbaren Reibegeräusch steigern und eine verständliche Flüstersprache resultieren kann. Wegen den erwähnten Schattenseiten der künstlichen Kehlköpfe haben dieselben mehrere Kranke weggelassen und bestrebten sich, die Rachensprache mit mehr weniger Erfolg zu erlernen, manche mit auffallendem Erfolg. Der Kranke erlernt die Luft zu schlucken und mit Hilfe der Pharynxmuskulatur aus dem Oesophagus herauszupressen. Ein klassischer Fall war der Kranke von

Fig. 14.

Der geschlossene Oesophagusmund nach Killian.

Schmidt, bei dem nach der Entfernung des Kehlkopfes die Verbindung zwischen Lunge und Rachen fehlte und der Patient sprechen konnte. Landois nannte dieses Reibegeräusch Pseudostimme. Fraenkel gab folgende Erklärung: die verschluckte Luft werde aus dem Oesophagus mittelst Hilfe der Pharynxmuskulatur herausgepreßt und die im Oesophagusmund befindlichen narbigen Falten werden in Schwingungen versetzt, wodurch eine laute Flüstersprache entstehe. Die verschluckte Luft wird von dem tieferen Bündel des sogenannten Killianschen Muskels,

Digitized by Google
Original from UNIVERSITY OF CALIFORNIA
Generated on 2019-10-24 15:41 GMT / http://hdl.handle.net/2027/uc1.b3252766
Public Domain in the United States, Google-digitized / http://www.hathitrust.org/access_use#pd-us-google

des Musculus constrictor pharyngis inferior, herausgepreßt. Dieses Muskelbündel illustriert die Figur 13.

Die Figur 14 zeigt den geschlossenen Oesophagusmund und die Figur 15 illustriert den offenen Oesophagusmund.

Den Patienten von Schmidt habe ich in Settin auch untersucht und konnte mich über das beschriebene Zustandekommen der Rachensprache

Fig. 15.

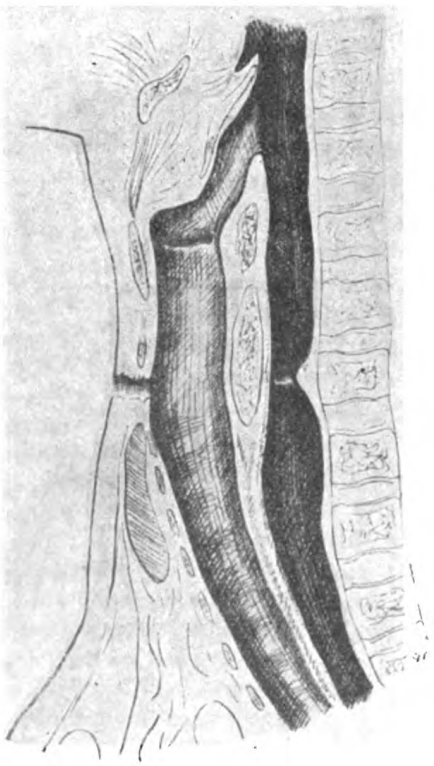

Der geöffnete Oesophagusmund nach Killian.

überzeugen. Einzelne haben die Rachensprache in auffallender Weise erlernt, bei anderen war jedes Bestreben vergebens. Nützlich sind, wie die Beobachtungen von Gutzmann zeigten, die Sprachübungen und die Übungen des Verschluckens der Luftmengen und ihre explosionsartige Herauspressung.

Interessant ist der Ersatz der Natur; Falten und narbige Stränge können eine accessorische Stimmritze bilden. In dem Falle von Stoerk-

Digitized by Google
Original from UNIVERSITY OF CALIFORNIA
Generated on 2019-10-24 15:41 GMT / http://hdl.handle.net/2027/uc1.b3252766
Public Domain in the United States, Google-digitized / http://www.hathitrust.org/access_use#pd-us-google

Gersuny hat sich nach der Operation eine Glottis accessoria gebildet. Nach einseitiger Entfernung der falschen und wahren Stimmbänder ent-

Fig. 16.

Fig. 17.

wickelte sich ein narbiger Strang, welcher ähnlich dem Stimmbande funktioniert. Bei der partiellen Exstirpation des Kehlkopfes, wo mittelst eines

Fig. 18.

Glottis accessoria.

Hautlappens eine Kehlkopfplastik ausgeführt wurde, zeigte der Hautlappen eine schleimhautartige Metaplasie, die Hautfalten sprangen leistenartig

Fig. 19.

in den Kehlkopfraum hervor und funktionierten wie Stimmbänder. Die Figuren 16 und 17 beziehen sich auf einen Fall, wo wegen Adenoma das Gebiet der Epiglottis und der Stimmbänder entfernt wurde. Die

Digitized by Google
Original from UNIVERSITY OF CALIFORNIA
Generated on 2019-10-24 15:41 GMT / http://hdl.handle.net/2027/uc1.b3252766
Public Domain in the United States, Google-digitized / http://www.hathitrust.org/access_use#pd-us-google

Figur 16 illustriert die Schleimhautteile beim Schlucken, wie sie die Glottis accessorisch verschließen und bedecken, die Figur 17 illustriert die Glottis accessoria; die durch die von den Falten begrenzte Glottis accessoria durchströmende Luft versetzt die Schleimhautfalten in Schwingungen und ermöglicht eine gut verständliche Flüstersprache. Die Figur 18 illustriert eine von narbigen Falten gebildete Glottis accessoria bei einem Soldaten, wo nach einem Kehlkopfschuß der eitrige Prozeß alles mit Ausnahme des hinteren Teiles des Kehlkopfes zerstörte. Die Natur ersetzte mittelst narbiger Falten die Stimmbänder und bildete die Glottis accessoria; das hier entstandene Reibegeräusch erzielte eine verständliche Sprache. Der Soldat konnte seinen Lokaldienst einwandfrei machen.

Die Figur 19 illustriert die nach einem Kehlkopfschuß und einem eitrigen Prozeß entstandenen narbigen Falten und die Stimmritze; der Soldat spricht verständlich mittelst Reibegeräusch und erledigt seinen Lokaldienst.

(Schluß folgt.)

Vereinsberichte.

Wiener Laryngo-rhinologische Gesellschaft.

Sitzung vom 7. November 1917.

(Offizielles Protokoll.)

Vorsitzender: Hr O. v. Chiari.
Schriftführer: Hr. K. Kofler.

Der Vorsitzende begrüßt Herrn G. Hofer als Gast.

Hr. Dr. G. Hofer demonstriert:

a) den in der Sitzung vom 7. VI. 1917 bereits vorgeführten Fall von **Totalexstirpation des Larynx mit Resektion eines Teiles des Oesophagus und des Pharynx und von Teilen des Zungengrundes.** Bei dem Pat. war am 10. VII. 1917 eine Plastik des fehlenden Oesophagusstückes versucht worden, und zwar derart, daß zwei Türflügellappen aus der Halshaut gebildet wurden, die in der Medianlinie vereinigt den Abschluß bilden sollten. Wie seinerzeit bei der Totalexstirpation war auch jetzt bei dem sonst normalen Pat. eine geringe Heilungstendenz und Granulationsbildung die Ursache, daß diese Plastik nicht heilte. Es wurde daher dem Pat. Mitte August ein Gluckscher Trichter derart eingesetzt, daß derselbe oberhalb des Zungenbeines am Zungengrunde und im Mesopharynx und mit einem stark konischen Rohre in den Oesophagus eingesetzt wurde. Auf diese Weise schluckt der Pat. breiige und flüssige Nahrung sehr gut und erträgt

Digitized by Google
Original from UNIVERSITY OF CALIFORNIA
Generated on 2019-10-24 15:41 GMT / http://hdl.handle.net/2027/uc1.b3252766
Public Domain in the United States, Google-digitized / http://www.hathitrust.org/access_use#pd-us-google

den Trichter nunmehr wochenweise ohne Beschwerden. Eine neuerliche Plastik über dem eingelegten Trichter soll versucht werden.

b) einen 32jährigen Pat. mit einem **überfaustgroßen Tumor der linken Tonsille.** Dieser Tumor verlegt nahezu den ganzen Isthmus faucium und verursacht dem Pat. Schluck- und Atembeschwerden. Der Tumor ist sehr rasch gewachsen und hat im Verlaufe von 3 Monaten die angegebene Größe erreicht. Der Pat. war vor 48 Stunden operiert worden, und zwar wurde zuerst die Carotis externa unterbunden, die Submaxillardrüse entfernt, letzteres aus dem Grunde, um den wegen seiner starken Fixation gegen den aufsteigenden Ast des Unterkiefers als maligen bewerteten Tumor einerseits durch Pharyngotomia mediana oder lateralis zugänglich zu machen, andrerseits um die regionären Drüsen zu entfernen. Nach Freilegung der Regio submandibularis wölbte sich der Tumor stark vor. Es wurde nun in der Folge der Versuch gemacht, vom Munde aus die Geschwulst zu entfernen, und zwar durch einen etwa 6 *cm* langen Schnitt an der Grenze des weichen und harten Gaumens. Nachdem die Schleimhaut durchschnitten war, gelangte man an den kugeligen Tumor mit glatter Oberfläche, welcher sich leicht mit dem Raspatorium und dem Finger präparierend ausschälen ließ. Es war jedoch nicht möglich, die ganz frei präparierte Geschwulst als Ganzes aus dem Munde zu entfernen, und so mußte der Tumor im Wundbette in 2 Teile geteilt und aus demselben hervorgeholt werden. Der Zustand des Pat. ist ein sehr günstiger, die Blutung während der Operation war eine sehr geringe, das große Wundbett der Mundhöhle wird durch Spülungen rein gehalten, die Wunde am Halse scheint per primam zu heilen.

Aussprache.

Hr. O. v. Chiari bemerkt, daß dies ein Fall von sogenannten intramuralen Tumoren ist.

Hr. W. Roth frägt, ob sich in diesem Falle eine Vermutung aussprechen läßt, wo der Tumor ausgegangen ist.

Hr. G. Hofer (Schlußwort): Es ließ sich in diesem Falle der Ursprung des Tumors nicht feststellen.

c) eine **eigentümliche Form von Larynxabsceß.** Der Pat., welcher 47 Jahre alt ist, kommt mit hochgradiger Atemnot und Schluckschmerzen in die Ambulanz der Klinik. Die Untersuchung ergibt ein hochgradiges Ödem des ganzen Larynxeinganges ohne lokalisierte Herdbildung. An der Vorderseite des Schildknorpels beobachtete man bei dem Pat., der in klinischer Beobachtung blieb, im Verlaufe der nächsten 6 Stunden eine Vorwölbung, die nicht schmerzhaft war, aber deutlich fluktuierte. Abends um 7 Uhr, etwa 8 Stunden nach der Aufnahme des Pat. an die Klinik, wird diese Geschwulst an dem vorderen Schildknorpelrande geöffnet und es entleert sich eine sehr große Menge stinkenden, gelblichgrünen Eiters. Mit dem Finger gelangte man nach aufwärts an die Epiglottis und an den Larynxeingang. Nach ausgeführter Tracheotomie verbleibt der Pat. weitere 8 Tage in klinischer Behandlung, worauf er als geheilt entlassen werden kann. Der Zustand des Pat. ist nunmehr ein vollkommen normaler; es

Generated on 2019-10-24 15:41 GMT / http://hdl.handle.net/2027/uc1.b3252766
Public Domain in the United States, Google-digitized / http://www.hathitrust.org/access_use#pd-us-google
Digitized by Google
Original from UNIVERSITY OF CALIFORNIA

sind im Larynx keine Veränderungen zu sehen. Über die Genese des Prozesses läßt oder ließ sich nichts genaueres feststellen und aus dem vollkommen normalen Aussehen der beteiligten Kehlkopfknorpel zu schließen scheint es sich nicht um einen perichondritischen Prozeß gehandelt zu haben.

d) **zwei durch Behandlung mit Vaccine nach Hofer und Kofler geheilte Ozaenafälle.** Es handelt sich um zwei Fälle ursprünglich allerschwerster Ozaena.

Fall W. erhielt annähernd 35 Injektionen, worauf die jetzt noch bestehende vollständige Ausheilung eintrat. Bei diesem Falle ist die ursprünglich vorhanden gewesene Atrophie wegen offenbar sekundärer Schwellung der Muscheln wenig deutlich sichtbar. Die Schleimhaut ist wie die einer normalen Nase, leicht rot, feuchtglänzend, nur mit etwas zähem, glasigem Schleim bedeckt. Die Pharynxschleimhaut ist ebenfalls normal. Die Nase ist selbstverständlich krustenlos; die Pat. hat keinen Fötor und hat ihren verloren gegangenen Geruchsinn teilweise zurückerhalten.

Der zweite Fall ist noch viel instruktiver als der erste. Es handelt sich um eine besonders schwere Erkrankung, welche, wie die Pat. bestätigt, dazu führte, daß dieselbe ihren Dienstposten verlassen mußte. Die Pat. stand ein Jahr in Behandlung; der Verlauf dieser Behandlung war eigentümlich. Nach etwa 6 Monaten war eine vollständige Besserung aufgetreten. Nachdem nun nach etwa 4 Wochen mit den Injektionen ausgesetzt worden war, trat förmlich über Nacht ein Rezidiv schwerster Art auf, welches den alten Zustand schwerster Krustenbildung und intensivsten Fötors zeigte. Nach weiteren 10 (zehn) Injektionen war die Pat. vollständig geheilt.

Im ersten Falle beträgt die Beobachtungsdauer nach erfolgter Heilung 2, im zweiten Falle 3 Jahre, so daß man berechtigt ist, die Ausheilung als eine vollständige zu bezeichnen. Die Pat. werden ohne die Absicht vorgeführt, für die Behandlungsmethode durch Vaccination deswegen im besonderen einzutreten, es liegt dem Vortr. nur daran, die Fälle zu demonstrieren, um endlich einmal festzustellen, daß eine vollständige Ausheilung der genuinen Ozaena durch Vaccinationsbehandlung mit dem Perezschen Virus eine Tatsache sei, die festgehalten werden muß.

Aussprache.

Hr. W. Roth: Ich kann mich den Anschauungen des Dr. Hofer vollkommen anschließen. Was immer als ursächliches Moment für die Entstehung der Ozaena angenommen werden mag, so viel steht fest, daß der der Erkrankung zukommende Fötor etwas spezifisches darstellt und sich von dem durch andere Erkrankungen, wie Syphilis der Nase, eitrige Erkrankung der Nebenhöhlen, so sehr unterscheidet, daß dieser Fötor von dem Geübten sofort als der der Ozaena zugehörige erkannt wird. Nimmt man nun an, daß der Bacillus Perez die Ozaena hervorruft, so gilt gewiß auch der Satz, daß, wo dieser charakteristische Fötor vorhanden ist, auch der Bacillus Perez vorhanden sein muß.

Digitized by Google
Original from UNIVERSITY OF CALIFORNIA
Generated on 2019-10-24 15:41 GMT / http://hdl.handle.net/2027/uc1.b3252766
Public Domain in the United States, Google-digitized / http://www.hathitrust.org/access_use#pd-us-google

Hr. Fr. Hanszel ersucht den Vortragenden, der doch gewiß über eine ganz besonders große Reihe von Ozaenafällen verfügt, nach dem prozentuellen Verhältnis des Vorkommens einseitiger Ozaena, wobei natürlich von jenen Ozaenafällen, die auf tertiärer Lues und Nebenhöhlenerkrankungen beruhen, abzusehen ist. Und wie verhielten sich diese Fälle auf die spezifische Behandlung?

Hr. K. Kofler bemerkt, daß wir uns der Tatsache nicht verschließen dürfen, daß bei der Ozaena auch die Mischinfektion eine mehr minder große Rolle spielen kann, wie z. B. bei der Tuberkulose und Syphilis. So sahen wir beispielsweise bei einem Pat. mit hochgradiger Atrophie, Krustenbildung, Fötor und Phar. sicca im Verlaufe der Vaccinationsbehandlung den Fötor, die starke Krustenbildung in beiden Nasen und die Phar. sicca ganz verschwunden, die Schleimhaut wurde wieder sukkulenter, so daß der Grad der Atrophie geringer erschien als früher, es blieb aber längere Zeit eine typische Eiterung aus dem rechten hinteren Siebbein zurück in Form eines schmalen gelben Eiterstreifens aus dem genannten Nasenbezirk.

Von diesem Standpunkte ausgehend, müßte man folgerichtig annehmen, daß in solchen Fällen, in denen der Fötor dauernd verschwunden ist, die Ozaena als ausgeheilt bezeichnet werden müßte, eine Anschauung, die unter anderen Autoren seinerzeit auch L. Réthi gelegentlich einer Vorstellung von mehreren mit der Vaccine nach Hofer und Kofler behandelten und zur Ausheilung gebrachten Fällen in der k. k. Gesellschaft der Ärzte zum Ausdruck gebracht hatte. Ich betone aber, daß Hofer und ich in den Fällen von Ausheilung, die wir vorzustellen Gelegenheit hatten, diese Annahme nicht einmal in Betracht zu ziehen brauchten und es auch nicht getan haben.

Hr. G. Hofer (Schlußwort): Auf die Anfrage des Hrn. Hanszel möchte ich mir erlauben zu erwidern, daß wir über das Vorkommen einseitiger Ozaena wohl keine Statistik führen, ich glaube aber unter einem Materiale von 300 Ozaenafällen keine 20 sicherer einseitiger Erkrankung gesehen zu haben. Sehr zu berücksichtigen ist die Tatsache, daß man leicht verleitet wird, eine einseitige Erkrankung anzunehmen in Fällen, wo eine auf der anderen Seite enge Nase das Haften der Krusten weniger begünstigt und eine weniger ausgesprochene Atrophie zur Täuschung Veranlassung geben kann. Endlich möchte ich vorschlagen, um Mißverständnissen vorzubeugen, die Bezeichnung „Ozaena" durch Lues oder Nebenhöhlenerkrankung zunächst ganz fallen zu lassen.

e) in Vertretung Koflers ein Kind von 4 Jahren nach **Fremdkörperextraktion,** einen Fall, der durch seine Komplikationen bemerkenswert erscheint. Das Kind wurde an die Klinik in schwer asphyktischem Zustande eingeliefert mit der Angabe der Mutter, daß es ein Apfelgehäuse verschluckt habe. Da eine indirekte Besichtigung des Kehlkopfes unmöglich erschien, wurde zur direkten Methode übergegangen. Ein schwerer Spasmus glottidis verhinderte die Einsicht und steigerte die vorhandene Asphyxie gefahrdrohend. Es wurde rasch die vorbereitete Tracheotomie ausgeführt, wobei ein größerer Mittellappen der Schilddrüse beiseite geschoben werden mußte. Nunmehr wurden vom Tracheostoma aus die Luft-

Digitized by Google
Original from UNIVERSITY OF CALIFORNIA
Generated on 2019-10-24 15:41 GMT / http://hdl.handle.net/2027/uc1.b3252766
Public Domain in the United States, Google-digitized / http://www.hathitrust.org/access_use#pd-us-google

röhre und die Bronchien besichtigt, aber kein Fremdkörper gefunden; es wurde neuerdings versucht, von oben aus den subglottischen Raum zu übersehen, wobei erst nach Hinaufdrängen der Zunge mit dem Brüningschen Spatel und darauffolgender Einführung des elliptischen für die Tracheo-Bronchoskopie bei Kindern von K. Kofler angegebenen Rohres der Fremdkörper, das Apfelgehäuse, gesehen und mit der Pinzette extrahiert werden konnte. Das Kind wurde mit Kanüle versorgt und verblieb bis heute in klinischer Beobachtung. Nach 8 Tagen trat plötzlich eine starke Blutung aus dem Wundbette auf. Weil diese nicht genau lokalisiert werden und andrerseits aus verschiedenen Umständen auf eine solche aus einer der beiden Art. thyreoideae inferiores geschlossen werden konnte, so machte mein Kollege Kofler einerseits die Unterbindung der beiden unteren Schilddrüsenarterien und resezierte gleichzeitig den Mittellappen der Schilddrüse, der infolge seiner Vergrößerung die Trachea in der Richtung von vorne nach hinten komprimiert hatte. Das stark anämische Kind erholte sich bald, bietet jedoch derzeit das Bild des erschwerten Dekanülements. Durch eine eingelegte Spaltkanüle mit Siebkanülen-Innenteil kann das Kind zum Sprechen gebracht werden; wird die Kanüle zugehalten, so erscheint das Atmen unmöglich, ebenso, wenn man das Tracheostoma ohne Druck mit dem Finger verschließt. Es scheint sich in diesem Falle um einen Zustand zu handeln, wie ihn v. Chiari öfters zu sehen Gelegenheit hatte und beschrieben hat.

Unter dem Eindruck der verschlossenen Kanüle vergessen nämlich die Pat. (Kinder) sozusagen auf das Atmen von oben. Vor wenigen Wochen konnte Vortr. bei einem Kinde die gleiche Beobachtung machen. Es betraf ein Kind, das bei geschlossener Kanüle schlecht atmen, jedoch sprechen konnte, nach Entfernung der Kanüle und raschem Verschluß des Tracheostomas jedoch anstandslos atmen und auch in der Folge keine Atmenbeschwerden hatte.

Aussprache.

Hr. W. Roth: Bei dem wegen Fremdkörpersuffokation tracheotomierten Kinde, wo wegen entzündlicher Schwellung der Subglottis das Dekanülement nicht möglich ist, möchte ich den Vorschlag machen, durch das Fenster der Kanüle, also von unten, die Schwellungen mit Tinctura jodi zu bepinseln; ich habe in ähnlichen Fällen günstige Resultate erzielt.

Hr. K. Kofler glaubt, daß Vorkommnisse, ähnlich den von Hofer eben beschriebenen, sehr häufig dadurch zustande kommen, daß das Sieb der Kanüle infolge der Dicke der über der Trachea liegenden Weichteile wie z. B. gerade bei diesem Kinde, entweder ganz oder teilweise in die Weichteile anstatt in die Achse der Trachea zu liegen kommt; eine richtig ausgewählte resp. konstruierte Siebkanüle könnte diesem Übelstande abhelfen.

Digitized by Google
Original from UNIVERSITY OF CALIFORNIA
Generated on 2019-10-24 15:41 GMT / http://hdl.handle.net/2027/uc1.b3252766
Public Domain in the United States, Google-digitized / http://www.hathitrust.org/access_use#pd-us-google

Referate.

I. Nase und Nebenhöhlen.

Bewährt sich unser klinischer Standpunkt gegenüber den Nasennebenhöhlenentzündungen und ihren Komplikationen auch bei den traumatischen Erkrankungen? Von Prof. W. Uffenorde. (Arch. f. Ohrhlk. 100. H. 3 u 4. 1917.)

An der Hand von 12 eigenen Fällen bespricht der Verfasser zunächst die pathologisch-anatomischen Veränderungen der Nebenhöhlen bei Gesichtsschüssen. Die Nebenhöhlen werden teils direkt, teils indirekt relativ oft betroffen und zeigen dann ein mehr oder weniger ausgedehntes hochgradiges Ödem der Schleimhaut mit oder ohne Eiterung. Der Verfasser unterscheidet eine serös-katarrhalische Schwellung der Schleimhaut und eine eitrig-katarrhalische Entzündungsform mit starker Gewebsproliferation (insbesondere auch Knochenneubildung). Es werden ferner Mischformen und mehr nekrotisierende, ulzerative Formen gesehen. Die größte Gefahr bietet die Beteiligung der Orbita, des Cranium und Cerebrum durch Knochensplitterungen etc.

Die Symptome, die die Verletzungen der Nebenhöhlen bieten, sind meist auffallend gering. Selbst Eiterfluß aus der Nase wird oft nicht beobachtet, trotzdem ein ausgesprochenes Empyem besteht. Hie und da sieht man Akromie resp. Kakosmie. Bei der Diagnostik dieser Verletzungen bewährt sich im großen und ganzen die Röntgenuntersuchung sehr. Wertvoll ist auch die Diaphanoskopie. Häufig ist auch die Probepunktion notwendig, insbesondere da man mit der Möglichkeit der Latenz rechnen muß. Bei negativem Ergebnis muß man immer noch mit der Möglichkeit einer serös-katarrhalischen Schwellung der Schleimhaut und Anwesenheit von Knochensplittern rechnen. Bei Beteiligung des Cerebrum, die naturgemäß in erster Linie das Stirnhirn betrifft, hat man mit der Möglichkeit einer ausgesprochenen Symptomlosigkeit seitens des Cerebrum zu rechnen. Was die Therapie anbelangt, ist zu empfehlen, bei Steckschüssen in der Nase und deren Nebenhöhlen die Entfernung des Geschosses vorzunehmen. Die Entfernung kann endonasal oder, wenn nötig, von außen vorgenommen werden. Besteht Eiterung bei ausgedehnter Splitterung der Nebenhöhlenwandung, so wird man meistens die Nebenhöhlen von außen aufdecken müssen. Bei Fällen von Splitterung ohne eitrige Infektion soll man, falls die Splitterung gering ist, oder wenn es sich nur um Fissuren handelt, nicht operieren. Im übrigen muß man von Fall zu Fall entscheiden.

Als Operationsmethode für die Stirnhöhle bevorzugt Uffenorde seine orbitale Methode (vgl. Passow-Schäfers Beitr. 7. S. 296. 1914) und vermeidet, wenn möglich, die Killiansche Radikaloperation, da die orbitale Methode neben besserer Kosmetik und schnellerer und einfacherer Ausführbarkeit dieselben kurativen Erfolge ermöglicht. Wichtig für den

Generated on 2019-10-24 15:41 GMT / http://hdl.handle.net/2027/uc1.b3252766
Public Domain in the United States, Google-digitized / http://www.hathitrust.org/access_use#pd-us-google
Digitized by Google
Original from UNIVERSITY OF CALIFORNIA

kosmetischen Erfolg ist es, jedes Knochenstück, welches noch am Periost haftet, zu erhalten. Die Wunde soll, selbst bei orbitaler Phlegmone, primär vernäht werden. Als Operationsmethode für die Kieferhöhlenschußverletzungen wurde mit gutem Erfolge die Methode von Luc-Caldwell benutzt. Die untere Muschel soll man ganz in situ lassen. Die Prognose der traumatischen Nebenhöhlenerkrankungen ist, soweit die Verletzung auf die äußeren Weichteile und die Nebenhöhlen beschränkt bleibt, quoad vitam ziemlich günstig. Allerdings bleiben oft atrophische Zustände in der Nasenhöhle zurück. Bei Komplikationen hängt die Prognose von diesen letzteren ab.

R. Leidler.

Kieferhöhleneiterung und Ischias. Von Geh Rat Prof. Dr. Alfred Denker (Aus der kgl. Universitätsklinik für Ohren-, Nasen- und Kehlkopfkrankheiten in Halle.) (Zschr f. Ohrhlk. u. f. d. Krkh. d. ob. Luftw. 75.)

Aus dem Krankheitsbericht läßt sich entnehmen, daß mit der Entstehung des Kieferhöhlenempyems zugleich eine Ischiaserkrankung auftrat, die mit der Beseitigung des Kieferhöhlenempyems wieder verschwand.

Verf. glaubt, daß wir häufiger Beziehungen zwischen Nebenhöhleneiterungen und den genannten Krankheiten konstatieren werden, wenn Fachkollegen gemeinsam ihr Augenmerk auf diese Zusammenhänge richten würden. Ernst Urbantschitsch.

Zur Operation der Hypophysentumoren. Von Prof. Dr. Otto Kahler, Freiburg im Breisgau. Mit 1 Abbildung. (Zschr f. Ohrhlk. u. f. d. Krkh. d. ob. Luftw. 75.)

Verf. stellt nach seinen Erfahrungen folgende Schlußsätze auf:

1. Die Operation der Hypophysentumoren ist vom Rhinologen auszuführen.

2. Von den rhinologischen Operationsverfahren ist die Chiarische paranasale Methode wegen der besseren Übersicht des Operationsfeldes und der in jedem Falle möglichen einseitigen Ausführung den endonasalen Methoden vorzuziehen.

3. Bei der Diagnosestellung der Hypophysentumoren hat man sich vor Fehlschlüssen, namentlich vor Verwechslung mit Hydrocephalus internus, zu hüten, der neben der typischen Sellaerweiterung in vereinzelten Fällen auch bitemporale Hemianopsie und hypophysäre Allgemeinerscheinungen zur Folge haben kann.

4. Nach der sellaren Trepanation ist nach dem Vorschlage Schüllers stets zuerst die Punktion vorzunehmen. Nur wenn ein Tumor nachweisbar, ist die Dura kreuzweise zu spalten, um ein Ausweichen der Geschwulst gegen die Keilbeinhöhle und dadurch eine bessere Druckentlastung zu ermöglichen. Ernst Urbantschitsch.

Digitized by Google
Original from UNIVERSITY OF CALIFORNIA
Generated on 2019-10-24 15:41 GMT / http://hdl.handle.net/2027/uc1.b3252766
Public Domain in the United States, Google-digitized / http://www.hathitrust.org/access_use#pd-us-google

Zur Korrosionsanatomie der Nase des Menschen in fötalem und erwachsenem Zustande. Von Dr. med. Chr Schmidt in Chur. Mit 20 Abbildungen (Zschr. f. Ohrhlk. u. f. d. Krkh. d. ob. Luftw. 75.)

Verf. fand wie andere, daß in der ersten Anlage 5—6 Furchen resp. Hauptfurchen vorhanden sind. Die Korrosionspräparate bringen diese Furchen in viel vollständigerer Form zur Ansicht, als das z. B. bei Spirituspräparaten der Fall sein kann. Wir müssen annehmen, daß diese Falten in einem weit zurückreichenden Urzustand ein zusammenhängendes Gebilde gewesen sein müssen.

Verf. weicht von der Ansicht über die Keilbeinhöhlenbildung Killians wesentlich ab. — Schließlich wendet sich der Autor der Besprechung der Hauptmuscheln und Furchen zu.

Aus Verfs. Studien ist zu ersehen, daß nur wirklich gut geratene Ausgüsse ein wahres Bild geben und uns vor Trugschlüssen bewahren können. Ernst Urbantschitsch.

Über primäre maligne Geschwülste der Stirnhöhle. Von Dr. med Ernst Ruppaner, Chefarzt am Kreisspital Oberengadin, Samaden. Mit 5 Abbildungen. (Zschr. f. Ohrhlk u. f. d. Krkh. d. ob. Luftw. 75.)

Besprechung der primären Karzinome und Sarkome der Stirnhöhle unter Mitteilung von drei neuen Beobachtungen und unter möglichst eingehender Berücksichtigung der vorhandenen Literatur.

Ernst Urbantschitsch.

Über **Rhinitis hyperplastica oedematosa.** Von Prof. Dr. Otto Seifert. (Aus der kgl. Universitäts-Poliklinik für Nasen- und Kehlkopfkranke in Würzburg, Vorstand: Prof. Seifert) Mit 2 farbigen Abbildungen. (Zschr. f. Ohrhlk. u. f. d. Krkh. d. ob. Luftw. 75)

Verf. berichtet über weitere 138 Fälle von Rhinitis hyperplastica oedematosa. Die Beschwerden der Patienten beziehen sich hauptsächlich auf Klagen über das Gefühl völliger Nasenverstopfung und auf die Folgeerscheinungen der Mundatmung. Ganz regelmäßig wird über reichliche wässerige Absonderung aus der Nase geklagt. Bei der Rhinoscopia anterior ergibt sich eine erhebliche Volumenzunahme der unteren Muscheln. Die Färbung der Schleimhaut erscheint als eine auffallend blaßgraue, wie gelatinös durchscheinend. Die Oberfläche der unteren Muscheln ist nicht glatt, sondern leicht uneben, gekörnt; diese Körnung stammt von den klaffenden trichterförmigen Öffnungen.

Auch auf stärkere (20%) Kokainlösung mit oder ohne Zusatz von Adrenalin tritt eine Volumenabnahme nicht ein.

Die histologische Untersuchung ergibt in Bezug auf das Verhalten des Epithels keine wesentlichen Abweichungen gegenüber der Rhinitis hyperplastica.

Generated on 2019-10-24 15:41 GMT / http://hdl.handle.net/2027/uc1.b3252766
Public Domain in the United States, Google-digitized / http://www.hathitrust.org/access_use#pd-us-google
Digitized by Google
Original from UNIVERSITY OF CALIFORNIA

Das charakteristische Merkmal besteht in dem Verhalten des Bindegewebes, das in auffälliger Weise gequollen erscheint, die einzelnen Fibrillen sind auseinander getrieben, gelockert. — Die Erkrankung wurde durch den ständigen Gebrauch von Schnupftabak hervorgerufen.

Therapie: Turbinotomie, am besten mit dem Moureschen Spinnen-Messer. Ernst Urbantschitsch.

Bemerkenswerte Eigentümlichkeiten eines Ozaenagesichtsschädels. Von Geh. San.-Rat Prof. Dr. Hopmann. Mit 5 Abbildungen. (Zschr. f. Ohrhlk. u. f. d. Krkh d. ob Luftw. 75.)

Der Autor gibt die ausführliche Beschreibung eines Schädelpräparates. Er faßt die Kürze der Nase immer nur als Ausdruck einer Bildungsstörung auf, welche kurze und weite Nasenräume schafft und dadurch das Entstehen der Naseneiterung, der Borkenbildung und des Gestankes begünstigt. Ernst Urbantschitsch.

Außergewöhnlicher Fall von kombinierter Sinusitis caseosa aller oberen Nebenhöhlen der Nase. Von Dr. H. Haag in Bern, zurzeit Assistenzarzt an der Klinik. (Aus der Universitätsklinik für Ohren-, Nasen- und Halskranke in Gießen, Prof. Dr. v. Eicken.) (Zschr. f. Ohrhlk. u. f. d. Krkh. d. ob Luftw. 75)

Beschreibung eines Falles von sogenanntem „käsigen" Empyem der Nasennebenhöhlen. Operation und Heilung.

Ernst Urbantschitsch.

Nasenatmung und Herzfunktion. Von Dr. Otto Müller, Facharzt für Ohren-, Nasen- und Kehlkopfkranke. (Arch. f. Ohren-, Nasen- u. Kehlkopfhlk. sowie d. angr. Geb. 101. H 1 u. 2.)

Da sich die vorliegende Arbeit nicht in wenigen Worten referieren läßt, sei hier nur kurz die Übersicht der einzelnen Kapitel wiedergegeben:

A. Die Wechselbeziehungen zwischen Nase und Herz, ihre bisherige Auffassung und ihre atmungsdynamische Betrachtungsweise.

B. Physiologie. 1. Die thorakalen Druckverhältnisse bei der Atmung; 2. Auswirkung des intrathorakalen Druckes auf das Herz und die großen Gefäße; 3. Das Wesen der Muschelschwellung; 4. Dynamische Wirkung der Nasenatmung auf die Herztätigkeit; 5. Beziehung der Zwerchfellatmung zur Nasenatmung und zur Herzfunktion; 6. Einteilung und Sonderung der Kreislaufsymptome nach der Triebanlage des linken Herzens und der Sauganlage des Atemmechanismus.

C. Pathologie. 1. Die Entwicklungsstadien der Lungenelastizität; 2. Gesetz des Kontrastes zwischen kleinstem anatomischen Atmungswiderstand in der Nase und dessen machtvoll universeller Wirkung im Körper; 3. Venöser Blutumlauf in den Bauchorganen in seiner Abhängigkeit von der Nasenatmung; 5. Der Lungenkreislauf in seiner Abhängigkeit von der Nasenatmung; 6. Nasenatmung und Blutdruck.

Generated on 2019-10-24 15:41 GMT / http://hdl.handle.net/2027/uc1.b3252766
Public Domain in the United States, Google-digitized / http://www.hathitrust.org/access_use#pd-us-google
Digitized by Google
Original from UNIVERSITY OF CALIFORNIA

D. Therapie. 1. Allgemeine Richtlinien für die nasale Behandlung des Kreislaufes; 2. Spezielle Therapie des Kreislaufes von der Nase aus; 3. Möglichkeit der nasalen Beeinflussung der arteriellen Blutdruckhöhe.

E. Wertung und Aussichten der nasalen Herztherapie; Literaturverzeichnis. E. Urbantschitsch.

II. Nasenrachenraum, Pharynx und Mundhöhle.

Über die adenoiden Vegetationen der Säuglinge. Von Dr Ladislaus Onodi, Assistenzarzt der Universitätsklinik für Ohrenkrankheiten in Budapest. (Aus der Universitätsklinik für Rhino-Laryngologie in Budapest. [Direktor: Professor A Onodi.]) Mit 10 Abbildungen. (Arch. f. Ohren-, Nasen- u. Kehlkopfhlk sowie d angr. Geb. 101. H. 1 u 2.)

Die Ergebnisse der Untersuchung zeigten das Vorkommen der kongenitalen adenoiden Vegetationen bei Neugeborenen, ferner das nicht bestrittene Vorhandensein der adenoiden Vegetationen in den ersten Lebensmonaten und Lebensjahren in den illustrierten verschiedenen Größen. Die Lehre der gestörten Nasenatmung und Ernährung mit ihren Komplikationen im Säuglingsalter bildet ein praktisch wichtiges Kapitel, die Schwierigkeiten, welche in der Feststellung der Ätiologie und in den therapeutischen Eingriffen bestehen, erfordern eine ausführliche Besprechung dieser Frage und eine kritische Beleuchtung der bisherigen Angaben.

Ernst Urbantschitsch.

III. Trachea, Bronchien, Oesophagus.

Multipler primärer Trachealkrebs. Von Ciechanowski (Krakau). (Przeglad Lekarski. 1914. Nr. 27.)

Verf. fand in der Literatur im ganzen nur 47 unzweifelhafte Fälle von primärem Trachealkrebs. Unter 18.989 Sektionen im Krakauer anatomisch-pathologischen Institut in den letzten 19 Jahren fand sich unter 1339 Krebsfällen nur ein einziger Fall von primärem Trachealkrebs bei einer 60jährigen Pat., welche an einer anderen Krankheit gestorben ist, zu Lebzeiten aber gar keine auf eine Erkrankung der oberen Luftwege hinweisende Erscheinungen dargeboten hatte, bei der Nekroskopie fand man neben anderweitigen Erkrankungen der Lungen, des Herzens und der Nieren die Schleimhaut an der hinteren, vorderen und rechten Wand der Trachea, von dem 8. Trachealknorpel bis zur Bifurkation mit zahlreichen blassen, harten, stecknadelkopf- bis erbsengroßen Knötchen von warziger, blumenkohlartiger Oberfläche besetzt. Die Schleimhaut aufgelockert, injiziert, mit dickem, schleimig-eitrigem Sekret bedeckt. Die Bronchialdrüsen vergrößert, hart. Die mikroskopische Untersuchung ergab: primäres Carcinoma multiplex tracheae. Eine ähnliche Beobachtung findet sich in der Literatur nur einmal und betrifft einen Fall von Schrötter.

Digitized by Google
Original from UNIVERSITY OF CALIFORNIA
Generated on 2019-10-24 15:41 GMT / http://hdl.handle.net/2027/uc1.b3252766
Public Domain in the United States, Google-digitized / http://www.hathitrust.org/access_use#pd-us-google

Das überwiegende Vorkommen solcher primärer Trachealkrebse an der hinteren Wand und ihr häufigster Typus eines Plattenzellencarcinoms läßt auf ihre Entstehung gewisse Rückschlüsse ziehen. Das Auftreten solcher Neubildungen an dieser Stelle läßt sich nur erklären entweder durch Metaplasie des Epithels der Unterlage oder durch Entstehung aus Epithelzellen, welche aus dem Fötalabscesse an einer unpassenden Stelle zurückgeblieben sind. Und gerade die hintere Wand der Trachea ist ein solcher Ort, wo das letztere im Verlauf der fötalen Entwicklung am leichtesten zustande kommen kann, und zwar zur Zeit der Trennung des Oesophagus von der Trachea. Dieser Umstand, der Sitz des Tumors sowie der plattenzellige Typus und die multiple Entwicklung desselben sprechen aber zugunsten seiner Entstehung aus zurückgebliebenen fötalen Keimen.

Spira.

Über vier Fremdkörper der tieferen Luftwege. Von Prof. Dr. Karl v. Eicken in Gießen. Mit 4 Abbildungen (Zschr. f Ohrhlk. u. f. d. Krkh. d. ob. Luftw. 75.)

Verf. beschreibt 4 Fälle, die durch die Eigenartigkeit des Fremdkörpers sowie die technischen Schwierigkeiten bei der Extraktion bemerkenswert sind.

Ernst Urbantschitsch.

Ein Beitrag zur Frage der Oesophagusfremdkörper. Von Dr. Paul Ledermann. (Aus der kgl. Universitätsklinik für Ohren-, Nasen- und Kehlkopfkrankheiten. Direktor: Prof. Dr. H Hinsberg.) (Zschr f. Ohrhlk. u. f. d. Krkh. d. ob. Luftw. 76. H. 1 u. 2.)

Verfasser bespricht sechs interessante Fremdkörper, die im Jahre 1916 in der kgl. Universitätsklinik für Ohren-, Nasen- und Kehlkopfkrankheiten behandelt wurden. Es waren vier Gebißplatten, ein Fruchtkern, ein Fall, in dem ein Mädchen mehrere Nadeln verschluckt hatte. Im ersten Falle handelt es sich um ein zirka 6 Wochen währendes Verweilen zweier Fremdkörper im Oesophagus ohne schwere Störungen.

Ernst Urbantschitsch.

Personalien.

Verliehen: Den Privatdozenten Dr. H. Rhese in Königsberg und Doktor Th. Zalewski in Lemberg der Professortitel.

Gestorben: Dr. Ludwig Stacke, Professor der Ohrenheilkunde in Erfurt, 58 Jahre alt.

Für den wissenschaftlichen Teil verantwortlicher Redakteur: Dr. E. Urbantschitsch, Dr. H. Marschik.
Herausgeber, Eigentümer und Verleger: Urban & Schwarzenberg.

Druck von Gottlieb Gistel & Cie., Wien, III., Münzgasse 6.

Generated on 2019-10-24 15:41 GMT / http://hdl.handle.net/2027/uc1.b3252766
Public Domain in the United States, Google-digitized / http://www.hathitrust.org/access_use#pd-us-google
Digitized by Google
Original from UNIVERSITY OF CALIFORNIA

Referate.

Seite

I. Nase und Nebenhöhlen 107
II. Nasenrachenraum, Pharynx und Mundhöhle 111
III. Trachea, Bronchien, Oesophagus 111

Personalien.

Verliehen. — Gestorben 112

Wir suchen zu kaufen in mehreren Exemplaren:

Monatsschrift für Ohrenheilkunde und Laryngo-Rhinologie

I. bis 46. Jahrgang, broschiert oder gebunden

und sehen gefl. Angeboten entgegen.

OSCAR ROTHACKER,

Mediz. Sortimentsbuchhandlung und Antiquariat
in Berlin, N. 24, Friedrichstraße 105b.

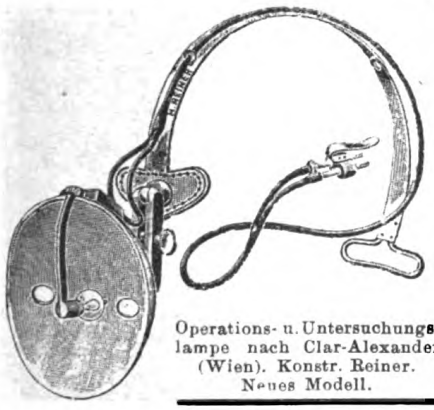

Operations- u. Untersuchungslampe nach Clar-Alexander (Wien). Konstr. Reiner. Neues Modell.

H. REINER, Wien

Fabrik IX/3, Van Swietengasse 10.

Niederlage I., Franzensring 22.

Erzeugt als Spezialität alle Ohren-, Nasen-, Hals- und Kehlkopfinstrumente in anerkannt vorzüglicher Qualität.

Sämtliche elektromedizinische Apparate. Komplette Einrichtungen.

•• Neueste Konstruktionen. ••

•••• Man verlange Spezialofferte. ••••

Verlag von Urban & Schwarzenberg in Berlin und Wien.

In unserem Verlage erschien soeben:

Handbuch der Krankenpflege.

Unter Mitarbeit der Herren Prof. Dr. **J. Tandler**, Prof. Dr. **C. Schwarz**, Prof. Dr. **A. Fröhlich**, Priv.-Doz. Dr. **L. Adler**, Prof. Dr. **W. Knöpfelmacher**, Prof. Dr. **E. Raimann**, Dr. **I. Lamberg** in Wien

herausgegeben von **Priv.-Doz. Dr. Anton Bum.**

Mit 182 zum Teil farbigen Textabbildungen.

Preis M 10.— = K 12.—, gebunden M 11.50 = K 13.80.

Digitized by Google

Original from UNIVERSITY OF CALIFORNIA

Generated on 2019-10-24 15:41 GMT / http://hdl.handle.net/2027/uc1.b3252766
Public Domain in the United States, Google-digitized / http://www.hathitrust.org/access_use#pd-us-google

Verlag von Urban & Schwarzenberg in Berlin und Wien.

Neue Erscheinungen:

Arzneitherapie des praktischen Arztes. Ein klinischer Leitfaden von Prof. Dr. med. **C. Bachem**-Bonn. Kl. 8°. VIII und 234 S.
Preis gebunden M 6.— = K 7.20.

Das Buch soll dem Arzt als Wegweiser dienen, das richtige Mittel am richtigen Platz in richtiger Form zu verordnen. Praktische Ratschläge und eine große Anzahl Rezeptbeispiele treten hierbei, dem Zweck des Büchleins entsprechend, in den Vordergrund. Das Werkchen bildet dem Praktiker die Brücke zwischen Hörsaal und Klinik, Laboratorium und Krankenbett.

***Praktikum der medizinischen Chemie** einschließlich der forensischen Nachweise für Mediziner und Chemiker.* Von Prof. Dr. **Sigmund Fränkel**-Wien. 8°. VIII und 448 S. *Mit 38 Textabbildungen und 2 Tafeln.* *Preis M 18.— = K 21.60, gebunden M 20.50 = K 24.60.*

Das Buch enthält die Methoden der qualitativen und quantitativen anorganischen Analyse, das Darstellungsverfahren organischer Präparate, welche für die präparative Übung notwendig sind, die quantitativ-organische Analyse und die Methoden der physiologischen, pathologischen und forensischen Chemie. Es soll ein Handbuch für den im Laboratorium arbeitenden Mediziner, wie auch für den medizinisch-chemische Analysen durchführenden und Präparate darstellenden Chemiker sein. Ausführliche Prospekte über das Werk stehen kostenlos zur Verfügung.

Taschenlexikon für das klinische Laboratorium. Von Dr. **A. Kloss** und Dr. **Leo Hahn,** Assistenten der 1. Med. Klinik, Wien. T.-A. IV und 194 S. *Mit 18 Textabbildungen.*
Preis M 6.60 = K 8.—, gebunden M 8.— = K 9.60.

Das Taschenlexikon bietet eine schnelle Orientierung am Krankenbett wie am Laboratoriumstisch und dient zugleich als eine Anweisung für das Arbeiten in kurzer Form für Praktikum und Rigorosum.

***Die Chirurgie der Gesichts- und Kieferdefekte.** Osteoperiostale Plastik. — Gesichtsplastik.— Transplantation. — Transplantation mit Knochenbiegung. — Biologische Erfahrungen.* Von Honvedstabsarzt Dr. **Johann v. Ertl**-Budapest. — Mit Anhang: Zahnärztliche Schienensysteme von Dr. **L. Gadány.** 8°. VIII und 166 S. *Mit 161 Textabbildungen und 35 z. T. mehrfarbigen Tafeln.*
Preis ca. M 18.— = K 21.60, gebunden M 22.— = K 26.40.

Der Verfasser hat sich die Behandlung der in diesem Kriege so überaus zahlreichen Kiefer- und Gesichtsverletzungen zur Aufgabe gemacht und darin die großartigsten Erfolge erzielt. Seine Erfahrungen legt er unter genauer Angabe der dabei von ihm angewandten Methoden in diesem Buche nieder. Zum leichteren Verständnis des Textes wurde dem Werke eine große Anzahl schematischer wie ausgeführter Operationsbilder und Röntgenaufnahmen beigefügt.

Über Störungen des Gedächtnisses infolge Erkrankungen des Ohres. Von Hofrat Prof. Dr. **Viktor Urbantschitsch**-Wien. 8°. 52 S. *Preis M 3.— = K 3.60.*

Diese hervorragende Arbeit des berühmten Otologen ist eine auf vielfaches Verlangen hin herausgegebene Sonderausgabe unserer Monatsschrift für Ohrenheilkunde.

Druck von Gottlieb Gistel & Cie. Wien, III. Münzgasse 6.

Digitized by Google
Original from UNIVERSITY OF CALIFORNIA
Generated on 2019-10-24 15:42 GMT / http://hdl.handle.net/2027/uc1.b3252766
Public Domain in the United States, Google-digitized / http://www.hathitrust.org/access_use#pd-us-google

Monatsschrift

für

Ohrenheilkunde

und

Laryngo-Rhinologie.

Organ der Österreichischen otologischen Gesellschaft, der Wiener laryngo-rhinologischen Gesellschaft und der Münchener laryngo-otologischen Gesellschaft.

Mitbegründet von

GRUBER, RÜDINGER, VOLTOLINI, WEBER-LIEL, L. v. SCHRÖTTER, E. ZUCKERKANDL.

Unter Mitwirkung von

Prof. Dr. G. ALEXANDER (Wien), Prof. Dr. F. ALT (Wien), Prof. Dr. R. BÁRÁNY (Upsala), Priv.-Doz. Dr. O. BECK (Wien), Prof. Dr. A. BING (Wien), Priv.-Doz. Dr. G. BONDY (Wien), Prof. Dr. G. BRÜHL (Berlin), Prof. Dr. H. BURGER (Amsterdam), Prof. D. DEMETRIADES (Athen), Prof. Dr. J. FEIN (Wien), Priv.-Doz. Dr. H. FREY (Wien), Priv.-Doz. Dr. E. FRÖSCHELS (Wien), Dr. V. FRÜHWALD (Wien), Dr. S. GATSCHER (Wien), Priv.-Doz. Dr. E. GLAS (Wien), Prof. Dr. B. GOMPERZ (Wien), Prof. Dr. M. GROSSMANN (Wien), Prof. Dr. M. HAJEK (Wien), Prof. Dr. V. HAMMERSCHLAG (Wien), Dr. HEINZE (Leipzig), Prof. Dr. HEYMANN (Berlin), Prof. Dr. R. HOFFMANN (Dresden), Prof. Dr. HOPMANN (Köln), Prof. Dr. O. KAHLER (Freiburg i. Br.), Priv.-Doz. Dr. J. KATZENSTEIN (Berlin), Dr. KELLER (Köln), Hofrat Dr. KIRCHNER (Würzburg), Priv.-Doz. Dr. K. KOFLER (Wien), Prof. Dr. H. KOSCHIER (Wien), Prof. Dr. LICHTENBERG (Budapest), Dr. LUBLINSKI (Berlin), Dr. L. MAHLER (Kopenhagen), Prof. Dr. H. NEUMANN (Wien), Prof. Dr. H. NEUMAYER (München), Prof. Dr. ONODI (Budapest), Dr. Max RAUCH (Wien), Prof. Dr. L. RÉTHI (Wien), Dr. Ed. RIMINI (Triest), Prof. Dr. W. ROTH (Wien), Priv.-Doz. Dr. E. RUTTIN (Wien), Prof. Dr. J. SAFRANEK (Budapest), Dr. F. SCHLEMMER (Wien), Prof. Dr. A. SCHÖNEMANN (Bern), Dr. H. v. SCHRÖTTER (Wien), Dr. A. SIKKEL (Haag), Dr. SPIRA (Krakau), Dr. H. STERN (Wien), Prof. Dr. STRÜBING (Greifswald), Dr. M. SUGAR (Budapest), Prof. Dr. A. THOST (Hamburg), Dr. WEIL (Stuttgart), Dr. M. WEIL (Wien), Dr. ZIEM (Danzig)

herausgegeben von

O. CHIARI
Wien,

A. JURASZ
Lemberg,

V. URBANTSCHITSCH
Wien.

Redakteure:

für Laryngo-Rhinologie:

Priv.-Doz. Dr. Hermann Marschik
Wien.

Priv.-Doz. Dr. Karl Kofler i. V. (Wien).

für Ohrenheilkunde:

Priv.-Doz. Dr. Ernst Urbantschitsch
Wien.

52. Jahrgang. 3/4. Heft.
(März-April.)

URBAN & SCHWARZENBERG

BERLIN
N., FRIEDRICHSTRASSE 105b

WIEN
I., MAXIMILIANSTRASSE 4

1918.

Monatlich erscheint 1 Heft.

Preis halbjährlich **20 M = 24 K.** Ein einzelnes Heft kostet **4 M 50 Pf = 5 K 40 h.**

Digitized by Google
Original from UNIVERSITY OF CALIFORNIA
Generated on 2019-10-24 15:42 GMT / http://hdl.handle.net/2027/uc1.b3252766
Public Domain in the United States, Google-digitized / http://www.hathitrust.org/access_use#pd-us-google

☛ *Originalbeiträge, Referate, Separatabdrücke und Rezensionsexemplare etc. otologischen Inhaltes bitten wir an Doz. Dr.* **Ernst Urbantschitsch**, *Wien, I., Schottenring 24, und solche rhino-laryngologischen Inhaltes an Priv.-Doz. Dr.* **Karl Kofler**, *Wien, IX., Lazarettgasse 14, einsenden zu wollen. Das Honorar für Originalien und Referate beträgt K 48.— für den Bogen zu 16 Seiten. Sonderabdrücke von Originalien werden zum Selbstkostenpreise berechnet. Für Bücherbesprechungen geht das betreffende Buch als Honorar in den Besitz des Besprechers über. Redaktion und Verlag.*

Inhaltsverzeichnis.

Laryngo-Rhinologischer Teil.

Original-Artikel.

Seite

Prof. Dr. A. Onodi-Budapest: Ergebnisse der Abteilung für Hör-, Sprach-, Stimmstörungen und Tracheotomierte vom Kriegsschauplatze, mit einem rhino-laryngologischen Anhang. (Mit 100 Figuren) 113

Vereinsberichte.

Verhandlungen der Dänischen oto-laryngologischen Gesellschaft 155

Referate.

I. Allgemeines 155
II. Nasenrachenraum, Pharynx und Mundhöhle 157
III. Larynx 159
IV. Hals, Schilddrüse, Hypophyse 160

Otologischer Teil.

Original-Artikel.

G. Alexander und L. Braun-Wien: Über neurotischen Labyrinthschwindel . . . 161

Chem. reine, säurefreie Wasserstoffsuperoxydlösungen
aus
PERHYDROL
sind empfohlen
zur **Desinfektion** und Blutstillung nach Operationen in Nase und Hals
zur **Prophylaxe** infektiöser Erkrankungen der Mund- und Rachenhöhle
zur **Behandlung** von eitriger Mittelohrentzündung und chronischem Ohrausfluß
zur **Entfernung** von Fremdkörpern aus dem Gehörgange
Spezialliteratur über Perhydrol zur Verfügung
E. MERCK, DARMSTADT.

Digitized by Google
Original from UNIVERSITY OF CALIFORNIA
Generated on 2019-10-24 15:42 GMT / http://hdl.handle.net/2027/uc1.b3252766
Public Domain in the United States, Google-digitized / http://www.hathitrust.org/access_use#pd-us-google

MONATSSCHRIFT FÜR OHRENHEILKUNDE
UND
LARYNGO-RHINOLOGIE.

52. Jahrg. 1918. 3. u. 4. Heft.

Nachdruck verboten.

Laryngo-Rhinologischer Teil.

Original-Artikel.

Ergebnisse der Abteilung für Hör-, Sprach-, Stimmstörungen und Tracheotomierte vom Kriegsschauplatze, mit einem rhino-laryngologischen Anhang.

Von Prof Dr. A. **Onodi**, Direktor der rhino-laryngologischen Universitätsklinik in Budapest, Leiter dieser Abteilung

(Mit 97 Figuren.)

(Fortsetzung.)

II. Phonetische Beobachtungen beim Sprechen ohne Kehlkopf.

Das laute Sprechen wird bei normaler Tätigkeit des zentralen Nervensystems durch das gemeinsame Zusammenwirken der drei Hauptteile der Sprachwerkzeuge hervorgebracht. Diese drei Hauptteile (die Lungen mit der Luftröhre, der Kehlkopf mit den Stimmlippen und die Rachen-, Mund- und Nasenhöhle) entsprechen im großen und ganzen den drei Bestandteilen der Blasinstrumente: dem Blasebalg, der Pfeife und dem Ansatzrohr. In dem Sprachwerkzeuge des Menschen entsprechen die Lungen dem Blasebalg, von dort strömt die Luft zu den lautbildenden Teilen: im Kehlkopf wird der Stimmton erzeugt; im Ansatzrohr wird dieser Stimmton modifiziert, gewissen Arten der Sprachlaute wird der betreffende Laut erst dort erzeugt. Eine Erkrankung oder das Fehlen irgend eines Teiles der Sprachwerkzeuge erschwert das laute, verständliche Sprechen oder kann dasselbe auch ganz unverständlich machen.

Die Fälle, wo der ganze Kehlkopf durch eine Operation entfernt wurde, sind auch von dem Standpunkte des Phonetikers sehr interessant, da dadurch die Tätigkeit der beiden Hauptteile des Sprachwerkzeuges, der Lungen und des Kehlkopfes, ausgeschaltet wurde und für den Mechanismus des Sprechens nur die äußeren Teile, die Rachen-, Mund- und Nasenhöhle, in Tätigkeit blieben.

An der Universitätsklinik für Nasen- und Kehlkopfkrankheiten des Herrn Prof. O n o d i hatte ich Gelegenheit, vier solche Personen zu unter-

Generated on 2019-10-24 15:42 GMT / http://hdl.handle.net/2027/uc1.b3252766
Public Domain in the United States, Google-digitized / http://www.hathitrust.org/access_use#pd-us-google
Digitized by Google
Original from UNIVERSITY OF CALIFORNIA

suchen, bei denen der ganze Kehlkopf entfernt und die Mundhöhle von der Luftröhre vollständig versperrt wurde. Die untersuchten Fälle waren:

1. J. N., 39 Jahre alt, Soldat; Operation im Juli 1915; Untersuchung im April und Juli 1916.

2. M. P., 40 Jahre alt, Soldat; Operation im Oktober 1915; Untersuchung im April und Juli 1916. Beim Ein- und Ausatmen hört man oft ein pfeifendes Geräusch.

3. G. Sz., 58 Jahre alt; Operation im August 1915; Untersuchung im August 1916.

4. S. Sz., 57 Jahre alt; Operation im April 1916; Untersuchung im Oktober 1916.

Bei allen vier Personen wurde der Kehlkopf vollständig entfernt; sie atmen durch eine Kanüle. Die Untersuchung fand immer mehrere Monate nach der Operation statt, also zu einer Zeit, da sie die Krankheit längst überstanden hatten und sich schon seit längerer Zeit darin übten, sich mit ihrer Umgebung durch die Hilfe ihrer veränderten Sprachwerkzeuge zu verständigen. Sie gingen ihren Beschäftigungen ohne größere Schwierigkeit nach. Ich will noch erwähnen, daß die Muttersprache der untersuchten Personen das Ungarische ist, die beiden ersten sprechen außerdem geläufig deutsch.

Ähnliche Fälle hat schon Czermak (1859) und Bose (1865) untersucht.[1]) Gutzmann bespricht in seiner Sprachheilkunde (S. 524 u. ff.) eingehend die Lautbildung der Kehlkopflosen und behandelt vom Standpunkte des Spracharztes die Sprechübungen, wodurch die Patienten zu einer verständlichen Sprache gelangen können.

Bei den Kehlkopflosen kann die Luft der Lungen nicht in das Ansatzrohr gelangen, der Kehlkopf fehlt, es kann also kein Stimmton erzeugt werden; die Rachen-, Mund- und Nasenhöhle muß also die ganze Sprechtätigkeit übernehmen. Die Person ist bestrebt, sich zu helfen, wie ihr nur möglich ist, und die Tätigkeit der einzelnen Teile des Ansatzrohres paßt sich den veränderten Verhältnissen an. Die unerläßlichen Bedingungen der Lautbildung sind: das Inbewegungsetzen der Luftsäule, die Aufstellung einer lautbildenden Enge oder eines Verschlusses und die Tätigkeit der schallmodifizierenden Teile. Bei diesen Personen geschieht dies alles im Ansatzrohre. Zur Lautbildung benutzten sie die in der Rachen-, Mund- und Nasenhöhle enthaltene Luftmenge. Gutzmann beobachtete bei einigen Patienten eine Pseudostimme, die dadurch hervorgebracht wird, daß „an der Stelle, an der früher der Kehlkopf sich befand, ein Hohlraum

[1]) Vgl. K. Nickel, Wie erlernen Kehlkopflose eine für Verkehr und Beruf ausreichende Sprache? (Die Stimme. 8.)

Digitized by Google
Original from UNIVERSITY OF CALIFORNIA
Generated on 2019-10-24 15:42 GMT / http://hdl.handle.net/2027/uc1.b3252766
Public Domain in the United States, Google-digitized / http://www.hathitrust.org/access_use#pd-us-google

entsteht, der bei geeigneter Zungenbewegung sich mit Luft anfüllt und in dessen Wandungen bekanntlich noch die Reste des Laryngopharyngeus eingebettet liegen". Auf diese Weise entsteht ein Windkessel, der bei der Lautbildung als eine vikariierende Lunge funktioniert. Die Luft der Rachen- und Mundhöhle oder dieses Windkessels dringt durch die aufgestellte Enge oder öffnet den in der Mundhöhle gebildeten Verschluß. Dadurch entsteht ein der Flüsterstimme ähnliches Geräusch. Die Ergänzung der verbrauchten Luftmenge geschieht durch die Mund- und Nasenöffnung. Um dies genauer zu beobachten, bediente ich mich des Rötzerschen Apparates. Dieser besteht aus einem mit einem Griff versehenen Drahtgestell, in der Mitte ist eine wagrechte Zelluloidplatte befestigt, unten und oben hängt frei je ein Läppchen aus Seidenstoff. Man hält den Apparat so vor den Mund und die Nase, daß die Kante der Platte dicht anliegt und die Nasenöffnung von der Mundöffnung trennt. Sobald die Luft durch die eine oder andere Öffnung ein- oder austritt, bewegt sich das obere und untere Läppchen nach innen bzw. nach außen. Indem ich die Luftbewegung bei diesen Personen mit Hilfe dieses Apparates prüfte, zeigte es sich, daß beim Sprechen die Luft stoßweise aus dem Munde geschoben wird; die Bewegung des Läppchens ist um so größer, also der Luftstoß um so stärker, je näher die Artikulationsstelle des betreffenden Lautes zur Mundöffnung liegt. Am stärksten ist diese Bewegung bei Bildung der Laute **p, f,** etwas schwächer, wenn sie **t, s, sch** sprechen, am schwächsten, doch noch immer deutlich wahrnehmbar, bei Bildung des **k.** Vor der Nasenhöhle bleibt das Läppchen fast bewegungslos, nur selten sieht man eine kleine Bewegung nach innen. Das beweist, daß die verbrauchte Luftmenge so gering ist, daß sie ohne stärkere Luftbewegung und teils durch die Mundöffnung ersetzt wird.

Um ein genaues Bild von ihrer Sprechtätigkeit zu gewinnen, beobachtete ich bei jeder Person die Bildung der einzelnen Sprachlaute, dann die Verbindungen derselben und zuletzt die zusammenhängende Rede. Bei der Bildung der einzelnen Sprachlaute machte ich folgende Beobachtungen. Die Vokale können sie selbständig nicht aussprechen. Fordere ich sie auf, einen Vokal zu bilden, bringen sie Zunge und Mundhöhle in die Stellung des betreffenden Vokals, aber kein Laut wird gehört, denn es fehlt der Stimmton, der die Mundhöhle zum Tönen bringen könnte. Bei M. P. und G. Sz. entsteht, wenn sie sich anstrengen und die Luft stark ausstoßen, ein in Flüsterstimme hervorgebrachter, sehr leiser Vokal. Unter den Konsonanten werden die stimmlosen Verschluß- und Engelaute am deutlichsten hervorgebracht. Die Verschlußlaute **p, t, k** und das ungarische **ty** (ein palatinaler Verschlußlaut, etwa **tj**) sind gut hörbar und man kann dieselben deutlich voneinander unterscheiden. Davon überzeugte ich mich

Digitized by Google
Original from UNIVERSITY OF CALIFORNIA
Generated on 2019-10-24 15:42 GMT / http://hdl.handle.net/2027/uc1.b3252766
Public Domain in the United States, Google-digitized / http://www.hathitrust.org/access_use#pd-us-google

auch dadurch, daß ich ihnen den Rücken wendete, als sie diese Konsonanten aussprachen, damit ich die Bewegungen der einzelnen Teile des Mundes nicht sehe, und der Unterschied zwischen den einzelnen Konsonanten war doch deutlich vernehmbar. Die Luft wird bei der Bildung der Verschlußlaute stark aus der Mundhöhle gestoßen.

Die stimmlosen Engelaute (**f, s, sch** und der **ich**-Laut) werden leicht und deutlich gebildet und sie können dieselben auch längere Zeit hindurch hervorbringen. Der deutsche **ach**-Laut geht schon schwerer. Die Bildung der ungarischen Laute **c, cs** (etwa deutsches **z, tsch**) ist auch gut und deutlich. Stimmhafte (weiche) Konsonanten können sie nicht sprechen. Fordere ich sie auf, ein **b, d, g,** ungarisch **gy** (etwa **dj**) oder **w,** stimmhaftes **s, sch** (ungarisches **z, zs**) zu bilden, so sprechen sie die entsprechenden stimmlosen (harten) Laute. Die nasalen **m, n** und ungarisches **ny** (etwa **nj**) sind nicht hörbar. Die Mundhöhle wird an der betreffenden Stelle geschlossen, aber kein Laut wird hervorgebracht. Öffnen sie schnell den Verschluß, so wird ein leises **p, t, ty** gehört. Sie können kein **h** bilden; M. P. kann nach einer Anstrengung einen **h**-ähnlichen Flüsterlaut hervorbringen. Anstatt **l** bilden sie das spirantische **l** (bilateraler Spirant ohne Stimmton). Die Zunge nimmt die Stellung des gewöhnlichen **l**-Lautes an, da aber der Stimmton fehlt, drängt sich nur die Luftmenge der hinteren Mundhöhle durch die beiden Engen neben der Zunge. Das **r** wird durch das leichtere oder stärkere Zittern der Zungenspitze hervorgebracht und bei jedem deutlich hörbar.

Diese Beobachtungen zeigen, daß die betreffenden Personen von unserem ganzen Lautsystem nur die stimmlosen (harten) Verschluß- und Engelaute und die Liquidae **(l, r)** hervorbringen können. Das kann aber kaum genügen, um ihre Sprache verständlich zu machen. In der zusammenhängenden Rede ändert sich aber dieser Zustand sehr zugunsten der Verständlichkeit. Die Bildung der einzelnen Silben begannen wir mit der Verbindung der Verschlußlaute mit Vokalen. Solche Silben, wie **pa, pe, ti, to, ke, ku** usw., sprechen sie sehr leicht und auch der Vokal ist deutlich vernehmbar. Ebenso wenn Engelaute oder Liquidae mit den Vokalen verbunden werden: **fa, fe, se, si, scho, la, le, ro, ru** usw. Bei den mit hoher Zungenstellung gebildeten Vokalen **(i, u, ü)** entsteht oft ein starkes Reibegeräusch, z. B. **li** lautet fast **lchi.** Neben Liquiden ist die Aussprache der Vokale nicht immer ganz rein und deutlich. Neben Nasalen bleibt der Vokal stumm; solche Silben, wie **ma, me, no, ni** usw. können sie nicht hervorbringen. Kehren wir die Verbindung um **(ap, ep, ok, uk, af, ef, is,** us usw.), so bleibt der anlautende Vokal stumm und wir hören nur den Konsonanten.

Generated on 2019-10-24 15:42 GMT / http://hdl.handle.net/2027/uc1.b3252766
Public Domain in the United States, Google-digitized / http://www.hathitrust.org/access_use#pd-us-google
Digitized by Google
Original from UNIVERSITY OF CALIFORNIA

Der Umstand, daß der sonst stumme Vokal nach einem Konsonanten hörbar wird, bestätigt unsere Auffassung über die wahre Natur der Vokale. Die Sprechtätigkeit dieser Personen war, bevor der Kehlkopf entfernt wurde, normal. Die Nerven- und Muskeltätigkeit, die zur Hervorbringung der Sprache dient, verläuft bei ihnen auch jetzt normal. Wollen sie einen Vokal artikulieren, nimmt die Mundhöhle die Gestalt an, die zur Hervorbringung des betreffenden Vokals notwendig ist, nur das Fehlen des Stimmtons verursacht, daß kein Laut hörbar wird. Artikulieren sie aber einen Konsonanten und stellen sie zu gleicher Zeit Zunge und Mundhöhle in die Stellung des betreffenden Vokals ein, so wird der Vokal sofort hörbar. Bei der Bildung der Vokale funktioniert die Mundhöhle als ein Resonator, der durch jeden Schall zum Tönen gebracht werden kann. Bei normaler Sprache läßt der Stimmton die Mundhöhle ertönen, bei diesen Kehlkopflosen das beim Öffnen des Verschlusses entstandene Geräusch oder das Reibegeräusch, welches bei der Bildung der Engelaute und Liquidae entsteht. Bei der Bildung der Vokale sind also die Stellung und Form der einzelnen Teile der Mundhöhle und der Zunge ausschlaggebend, der Stimmton bewirkt nur, daß der Vokal laut und weit hörbar wird. Den Stimmton kann was für ein Geräusch immer ersetzen, dadurch wird nur die Schallfülle der Vokale beeinträchtigt.

Dann werden die Versuchspersonen aufgefordert, dieselben Silben mit stimmhaften (weichen) Konsonanten zu sprechen; mit Verschlußlauten (**ba, be, de, du, gi, go,** ungarisch **gya, gye** usw.) und mit Engelauten (**wa, we,** ungarische Silben **za, ze, zso, zsi,** mit weichem **s** und **sch**). Das Resultat war, daß sie immer bestrebt waren, einen Unterschied zwischen den stimmlosen und stimmhaften Konsonanten zu machen. Echte stimmhafte Konsonanten können sie natürlich nicht sprechen, da ihnen der Stimmton fehlt. Bei den drei ersten Personen beobachtete ich, daß, wenn sie einen stimmhaften Verschlußlaut sprechen wollten, der Verschluß schwächer und das Öffnen desselben leichter war. Beim Artikulieren des **b** ist das auch sichtbar. Wollen sie ein **p** sprechen, drücken sie die Lippen stark aneinander, öffnen dann plötzlich diesen Verschluß und die Luft entweicht mit einem harten Stoß; wollen sie aber ein **b** sprechen, legen sie die Lippen nur leicht aneinander, das Öffnen vollzieht sich langsamer und die herausströmende Luftmenge ist auch geringer. Ebenso sprechen sie **d** und ungarisch **gy**; die akustische Wirkung entspricht im großen und ganzen unseren stimmhaften Verschlußlauten. Nur bei **k** und **g** ist der Unterschied schwer hörbar, denn der Verschluß wird im hinteren Teile der Mundhöhle aufgestellt und der feine Unterschied der Bildungsart verschwindet, bis die Luft die Mundhöhle verläßt. Diese Konsonanten, die diese Kehlkopflosen anstatt der normalen stimmhaften Verschlußlaute

Digitized by Google
Original from UNIVERSITY OF CALIFORNIA
Generated on 2019-10-24 15:42 GMT / http://hdl.handle.net/2027/uc1.b3252766
Public Domain in the United States, Google-digitized / http://www.hathitrust.org/access_use#pd-us-google

bilden, sind eigentlich die sogenannten stimmlosen Mediae, die in der Aussprache mancher Sprachen beobachtet wurden. Und wir sehen bei diesen Personen, daß die stimmlosen Mediae sehr gut als Ersatz für die stimmhaften Verschlußlaute dienen können. Die vierte Versuchsperson, S. Sz., kann jetzt noch nicht zwischen **p—b, t—d** usw. kaum einen Unterschied machen. Die entsprechende Anleitung wird sein Bestreben, auch in dieser Hinsicht deutlich zu sprechen, erleichtern.

Ebenso versuchen sie die stimmhaften Engelaute zu bilden. Sie stellen die Enge mit einer leichteren Muskeltätigkeit ein und drängen die Luft mit weniger Kraftentfaltung hindurch. Der Erfolg ist, daß, wenn sie zwar keinen stimmhaften Laut hervorbringen, doch einen Unterschied zwischen den beiden Arten der Engelaute machen können.

Die Untersuchung, wie die einzelnen Silben gesprochen werden, erklärt die Tatsache, daß trotzdem die Artikulation der einzelnen Laute sehr mangelhaft und unvollkommen ist, die Sprache der Kehlkopflosen doch verständlich sein kann und daß sie mit ihrer nächsten Umgebung ziemlich gut verkehren können. Die größten Schwierigkeiten entstehen, wenn im Anlaut ein Vokal, ein **h** oder ein Nasal steht, denn diese Laute bleiben stumm. Ich gab ihnen den Rat, ihre Sätze womöglich so zu formulieren, daß dieselben nicht mit diesen Lauten beginnen sollen. Bei einiger Übung und Aufmerksamkeit kann man sich an eine derartige Formulierung der Sätze leicht gewöhnen. Außerdem riet ich ihnen, langsam und die Silben deutlich artikulierend zu sprechen; dadurch kann die Person, mit der sie sprechen, die fehlenden Laute leicht ersetzen.

Nach der Beobachtung der veränderten Sprechtätigkeit dieser Personen interessierte mich auch die Tätigkeit der Lungen während des Sprechens zu beobachten. Da das Atmen nicht durch den Mund und die Nase geschieht und zur Bildung der Laute nicht die Luft der Lungen verwendet wird, mußte ich annehmen, daß die Tätigkeit der Lungen während des Sprechens unverändert bleibt; ihre Bewegung sollte also dieselbe bleiben wie beim ruhigen Atmen. Aber J. N. und G. Sz. beklagten sich schon bei der ersten Untersuchung, daß sie das längere Sprechen ermüdet. Eine kurze Antwort auf eine Frage verursacht keine Schwierigkeit, aber das fließende Sprechen oder Lesen ermüdet die Lungen und sie fühlen im Brustkasten eine Müdigkeit und Erschöpfung. Ich untersuchte daher bei jedem von ihnen die Tätigkeit der Lungen mit dem Gutzmannschen Gürtelpneumographen.[1])

[1]) Beschreibung des Gürtelpneumographen bei Gutzmann, Sprachheilkunde, S. 7: Der Gürtelpneumograph besteht aus einem einfachen Gummischlauch, der an ein unelastisches Gurtband angenäht ist. Der Gummischlauch hat in der

Digitized by Google
Original from UNIVERSITY OF CALIFORNIA
Generated on 2019-10-24 15:42 GMT / http://hdl.handle.net/2027/uc1.b3252766
Public Domain in the United States, Google-digitized / http://www.hathitrust.org/access_use#pd-us-google

Ich machte mit jeder Versuchsperson mehrere Aufnahmen. Und diese Versuche zeigen, daß, sobald sie zu sprechen anfangen, die Lungen stark zu arbeiten beginnen und eine unregelmäßige, anstrengende Arbeit verrichten, die die Muskeln des Brustkastens natürlich sehr ermüden. Zuerst atmet die Versuchsperson ruhig. Die Atemkurve verändert sich sogleich; die Kurven zeigen unregelmäßige Bewegungen der Lungen mit kurzen, hastigen Stößen, sogar das Brust- und Bauchatmen fällt nicht regelmäßig zusammen, dann folgen noch einige ruhige Atembewegungen. Ebensolche unregelmäßige Kurven zeigen die Aufnahmen mit den anderen Versuchspersonen.

Wir sehen also, daß der angewöhnte Mechanismus der Sprachtätigkeit sich nicht auf einaml verändern kann. Unser Sprechen ist das Resultat der gleichzeitigen Tätigkeit der Lungen und der übrigen Sprachwerkzeuge. Wenn wir sprechen wollen, erregen und erhalten die entsprechenden Zentren des zentralen Nervensystems die Lunge und die Sprachwerkzeuge in gleichzeitiger Tätigkeit. Falls bei einzelnen Personen das Entfernen des Kehlkopfes die Tätigkeit der Lungen für das Sprechen überflüssig macht, funktionieren die Zentralorgane auch weiterhin in der gewohnten Art; will also die betreffende Person sprechen, so treten gleichzeitig mit den Gesichts- und Zungenmuskeln auch die der Lungen in Tätigkeit. Da aber der regelmäßige Zusammenhang zwischen Sprechen und Atmen aufgehoben wurde, wird die Tätigkeit der Lungen unregelmäßig und dieses unregelmäßige Atmen ermüdet den Sprechenden. Der Vergleich der hier veröffentlichten beiden Aufnahmen zeigt schon, daß sich die Tätigkeit der Lungen immer bessert, regelmäßiger wird und daß die Kehlkopflosen sich das überflüssige Ermüden der Lunge mit der Zeit abgewöhnen können. Die weitere Überwachung der hier besprochenen Fälle wird zeigen, in welchem Maße die Kehlkopflosen fähig sein werden, die für ihre Sprache überflüssige Tätigkeit der Lungen bei der Sprechtätigkeit auszuschalten.

Mitte einen kleinen Ausführungsschlauch, der mit einer Schreibkapsel verbunden werden kann. Legt man nun diesen Gürtelpneumographen an irgendeine Zirkumferenz des Thorax an, so übt der erweiterte Thorax einen Druck auf den zwischen ihm und dem unelastischen Bande eingeschalteten Gummischlauch aus; dieser Druck wird dann auf den Schreibhebel einer Schreibkapsel übertragen. Bei jeder Einatmung steigt der Schreibhebel, bei jeder Ausatmung sinkt er wieder Diese Bewegungen des Schreibhebels können auf einem berußten Papierstreifen eines Kymographions sichtbar gemacht und dauernd festgelegt werden Die so entstandene Kurve zeigt uns deutlich die Ein- und Ausatmung der Untersuchungspersonen. Jeder Wellenberg zeigt die Einatmung, jedes Wellental die Ausatmung.

Generated on 2019-10-24 15:42 GMT / http://hdl.handle.net/2027/uc1.b3252766
Public Domain in the United States, Google-digitized / http://www.hathitrust.org/access_use#pd-us-google
Digitized by Google
Original from UNIVERSITY OF CALIFORNIA

III. Stimmstörungen.

Bevor wir uns mit den verschiedenen Formen der funktionellen Aphonie ausführlich beschäftigen, schicken wir im allgemeinen kurz die verschiedenen Ansichten voraus, welche sich auf die Lehre der Kriegsneurosen beziehen, einzelne Ansichten stehen sich schroff gegenüber und das Wesen einzelner Annahmen ist noch im Dunkel. Besonders schroff ist der Gegensatz zwischen zwei Auffassungen; nach der einen Auffassung ist die Kriegsneurose die Folge organischer Veränderungen, nach der anderen Auffassung ist sie nur durch eine funktionelle Nervenstörung bedingt. Besonders Oppenheim und Sarbo vertreten jene Auffassung, daß die Kriegsneurosen die Folgen mikrostruktureller Veränderungen des zentralen Nervensystems sind. Die Wirkung der Granatexplosionen verursacht im verlängerten Marke, besonders in den Acusticus-Vaguskernen, feine materielle Veränderungen, welche dann als Folgeerscheinungen der Erschütterung des Gehirns und des Rückenmarks analog dem Zittern und anderen Erscheinungen sich auch in Sprachstörungen äußern kann. Nach ihnen können diese mikrostrukturellen Veränderungen in den Innervationsgebieten solche Störungen hervorrufen, welche zu Sprach- und Stimmstörungen führen. Energisch nehmen Stellung gegen diese Auffassung Gaupp, Nonne, Curschmann, Bonhoeffer, Hoch, Saenger, Jendrassik. Nach ihnen haben die von den Granatexplosionen erzeugten Sprach- und Stimmstörungen eine funktionelle, hysterische Entstehung. Unser Neurologe Frey sah in den Fällen von Sprachstörungen nur in wenigen Fällen solche Symptome, welche die Schlußfolgerung erlaubten, daß die Sprachstörung die Folge der anatomischen Veränderungen ist. In den meisten Fällen waren viele Stigmen des funktionellen Leidens nachweisbar und ein Symptom, welches auf objektive Veränderungen zurückzuführen war. In der überwiegenden Zahl der beobachteten Fälle handelte es sich um eine hysterische Entstehung. Die Stimmstörungen waren, wenige Fälle ausgenommen, funktionellen Ursprunges in Verbindung mit den Granatexplosionen, ob sie sofort oder erst später auftraten.

Im allgemeinen betrachten außer den erwähnten Beobachtern Imhofer, Nadoleczny, Amersbach u. a. die Aphonie als eine psychogene hysterische Erscheinung. Bei der Entstehung der psychogenen Aphonie nimmt Imhofer in den meisten Fällen eine anomale Labilität des Nervensystemes an. Nadoleczny hat schon betont, daß bezüglich des Wesens der funktionellen Aphonie im Frieden und in den Kriegsfällen kein Unterschied besteht, nur nach dem Grade der einzelnen Formen. Nadoleczny, Forster, Landenheimer, Hirschfeld,

Digitized by Google
Original from UNIVERSITY OF CALIFORNIA
Generated on 2019-10-24 15:42 GMT / http://hdl.handle.net/2027/uc1.b3252766
Public Domain in the United States, Google-digitized / http://www.hathitrust.org/access_use#pd-us-google

Pflug u. a. haben die Disposition, die Willensschwäche, die verminderte Funktionstüchtigkeit des Nervensystemes, die ängstlichen, gedrückten Individuen, die Schwächung und Ermüdung des Organismus und des seelischen Widerstandes hervorgehoben. Möhrchen erwähnt, daß bei Kriegsgefangenen Neurosen kaum zu finden sind, und Lilienstein betont, daß die Wirkungen der Granatexplosionen nicht zu beobachten waren. Muck hebt in einem Teile das Fehlen der neuropathischen Disposition hervor. Unsere Beobachtungen haben gezeigt, daß die organischen Veränderungen anzuschließen waren, die Symptome, der Verlauf, die Heilerfolge, die plötzlichen Heilungen sprechen alle für einen psychogenen, hysterischen Ursprung. Die Stimmstörungen werden wir in einzelnen Kapiteln besprechen.

A. Aphonia psychica.

Gaupp hat die Kriegsneurosen in zwei Hauptgruppen eingeteilt, in thymogene und idiogene Formen. Nadoleczny hat diese Einteilung für die Aphonie auch übernommen, sowohl für die Kriegsfälle als die Friedensfälle. Im allgemeinen sind bekannt jene schädlichen Einflüsse, welche plötzlich einen Nervenshock oder langsam beeinflussende seelische Aufregungen hervorrufen, wie Granat- und Minenexplosionen, Erdverschüttungen, Trommelfeuer, Stürme, Frontdienst und die verschiedenen Schrecklichkeiten des Krieges. Hierher gehören auch die Angst, Furcht während der Ausbildung, dann der Marsch auf den Kriegsschauplatz usw.

Dann sind Fälle der Aphonie bei Typhus, Dysenterie und Hitzschlag beobachtet worden. Much hat mit dem Namen Akinesia amnestica phonopoetica solche lang dauernde Aphonien bezeichnet, wo der Kranke die regelmäßige Funktion der Kehlkopfmuskulatur vergessen hat im Sinne der Erklärung Oppenheims bei einer gewissen Bewegung des Armes. Es kann in Verbindung mit dem Kehlkopfkatarrh die Flüstersprache, die Aphonie als eine funktionelle, hysterische Erscheinung vorkommen. Ein häufiger Befund ist die Hyperämie der Stimmbänder und der Kehlkopfschleimhaut, die Schwellung und die Verdickung der Stimmbänder in verschiedenem Maße. Streitig ist die Frage, ob es sich um einen chronischen Kehlkopfkatarrh oder um einen sekundären Kongestionszustand, einen sekundären Ermüdungkatarrh handelt. Gutzmann, Zumsteeg, Arnoldi, Kessel erblicken in dem Kehlkopfkatarrh den ursächlichen Grund. Amersbach, Marx, Imhofer, Nadoleczny betrachten den Kehlkopfkatarrh als eine konsekutive Erscheinung, einen Ermüdungskatarrh, einen Kongestionszustand. Allein der Kehlkopfkatarrh kann die Aphonie nicht erklären, es sind Kranke, wo die Aphonie schwand und die katarrhalischen Erscheinungen blieben. Nicht selten sind diese katar-

Digitized by Google
Original from UNIVERSITY OF CALIFORNIA
Generated on 2019-10-24 15:44 GMT / http://hdl.handle.net/2027/uc1.b3252766
Public Domain in the United States, Google-digitized / http://www.hathitrust.org/access_use#pd-us-google

rhalischen Erscheinungen Folgen der Anstrengungen und der Preßstimme der falschen Stimmbänder. Die verschiedenen Paresen der stimmbildenden Muskeln können zu Ermüdungserscheinungen führen. Unsere Beobachtungen haben gezeigt, daß bei solchen Soldaten, die am Kriegsschauplatze noch nicht waren, die verschieden starken Grade der Hyperämie und der Schwellung vorkamen in Verbindung mit den verschieden starken Paresen der Phonationsmuskeln in 67 Fällen; unter diesen Fällen beobachteten wir in 36 Fällen katarrhalische Erscheinungen mit Internusparese, in 6 Fällen mit Transversusparese, in 5 Fällen mit Internus- und Transversusparese und in 2 Fällen mit Adduktorparese. Unter 130 Kriegsfällen waren die katarrhalischen Veränderungen in 86 Fällen mit Internusparese, in 10 Fällen mit Transversusparese, in 4 Fällen mit Internus- und Transversusparese und in 12 Fällen mit Adduktorparese verbunden. In einem Falle berührten sich auf einen Moment die Stimmbänder, um sofort auseinander zu gehen, in einem Falle berührten sich die falschen Stimmbänder und in zwei Fällen näherten sich zuckend die Stimmbänder, um von der Mittellinie sofort auseinander zu gehen. In vielen Fällen der Paresen der Phonationsmuskeln haben wir keine Kehlkopfveränderungen gesehen. Mehrere Soldaten kamen auf den Kriegsschauplatz mit Kehlkopfkatarrh und mit kleineren Paresen der Phonationsmuskeln, wo sich die Erscheinung sowohl des Katarrhes als der Paresen nur verstärkten. Aber viele Soldaten rückten mit den verschiedenen katarrhalischen Erscheinungen des Kehlkopfes ohne Bewegungsstörungen von Seite der Phonationsmuskeln ein, der ermüdende Dienst, die ungünstigen klimatischen Verhältnisse, die auf das Nervensystem schädlich einwirkenden Verhältnisse können alle dazu beitragen, daß sich die katarrhalischen Erscheinungen steigern und nervöse Erscheinungen auftreten. Es kann nicht geleugnet werden, daß die katarrhalischen Veränderungen eine gewisse Disposition bezüglich der nervösen Stimmstörungen bilden können, aber ebenso möglich ist es, daß die Bewegungsstörungen der Stimmstörungen die angestrengte Stimmbildung und Sprache eine sekundäre Hyperämie, einen Kongestionszustand hervorrufen können. Selbstverständlich können die katarrhalischen Veränderungen des Kehlkopfes Ermüdungserscheinungen bei der Stimmbildung nach sich ziehen. Unsere Erfahrungen haben gezeigt, daß die verschieden starke Hyperämie und katarrhalische Veränderungen in kausalem Zusammenhang stehen können mit den Phonationsstörungen, aber ebenso gut auch jede kausale Basis entbehren können und deshalb können wir nicht den mit Stimmstörungen verbundenen Kehlkopfkatarrh in jedem Falle nur als eine primäre oder nur als eine sekundäre Erscheinung betrachten. Interessant ist die große Zahl der von uns beobachteten Soldaten, die das Hinterland noch nie verlassen hatten und bei denen

Generated on 2019-10-24 15:43 GMT / http://hdl.handle.net/2027/uc1.b3252766
Public Domain in the United States, Google-digitized / http://www.hathitrust.org/access_use#pd-us-google
Digitized by Google
Original from UNIVERSITY OF CALIFORNIA

neben der Hyperämie und den katarrhalischen Veränderungen die Phonationsbewegungen gar keine Störungen aufwiesen; die Zahl derselben betrug 754. Die große Zahl der Kehlkopfkatarrhe macht es begreiflich, daß bei einem Teile dieser Soldaten an der Front die erwähnten disponierenden Umstände die Entstehung einer funktionellen, hysterischen Aphonie begünstigen können.

Was die bei der Aphonie auftretenden motorischen Störungen betrifft, so sind dieselben mit dem Kehlkopfspiegel zu übersehen und zeigen verschiedene Formen. Es sind verschiedene Lähmungen, Spasmen und Innervationsstörungen beobachtet worden. Die Lähmungen der Phonationsmuskeln sind in zahlreichen Fällen von Imhofer, Marx, Muck, Amersbach, Nadoleczny u. a. beobachtet worden. Die Lähmung der Phonationsmuskel ist immer doppelseitig; sie kann sowohl die einzelnen als auch die gesamten Phonationsmuskeln betreffen. Am häufigsten ist die Lähmung des Musculus thyreoarytaenoideus internus, kurz Internusparese, anzutreffen, gelähmt kann sein der Musculus arytaenoideus transversus, kurz Transversusparese, ferner der Internus und der Transversus zusammen und schließlich kann eine Lähmung sämtlicher Verengerermuskeln, kurz eine Adduktorenparese, vorhanden sein. Die Lähmung des Musculus cricoarytaenoideus lateralis, kurz eine Lateralisparese, ist eine sehr seltene Erscheinung. Die Lähmung des Musculus cricothyreoideus hat Amersbach in einem Fall beobachtet. Unter unseren Kriegsfällen haben wir in 183 Fällen Internusparese in verschiedenem Grade beobachtet, in 68 Fällen kam in verschiedenem Grade die Transversusparese vor, in drei Fällen war eine Parese des Internus und des Transversus vorhanden und schließlich war die Adduktorparese in 47 Fällen zu finden. In diesen Lähmungsfällen wie auch in den anderen Kriegsfällen kommen unter den nachweisbaren Ursachen Granat- und Minenexplosionen, Gase, Erdverschüttungen, Erkältungen, Schüsse, Typhus vor; in einem Teil der Fälle war keine Ursache festzustellen. In einem Falle von direktem Schrapnellluftdruck standen lange Zeit die Stimmbänder in der extremsten Abduktionsstellung fixiert. Interessant ist die Reihenfolge; zuerst fingen zu funktionieren an: der Thyreoarytaenoideus, dann der Lateralis und zuletzt der Transversus. Wir erwähnen die Lähmungen, welche im Hinterlande zur Beobachtung kamen: Internusparese in 44, Transversusparese in 6, Parese des Internus und des Transversus in 5 und Adduktorparese in 3 Fällen. Es fehlen uns die Angaben, ob diese Soldaten an die Front gingen und in welchem Zustande sie wieder zur Beobachtung kamen. Was die Kontraktur der Verengerer der Stimmritze betrifft, die eine Stimmbildung ausschließt, die spastische Aphonie und Dysphonie, so wurde dieselbe von Seiffert, Amersbach u. a. beobachtet. Unter

Generated on 2019-10-24 15:43 GMT / http://hdl.handle.net/2027/uc1.b3252766
Public Domain in the United States, Google-digitized / http://www.hathitrust.org/access_use#pd-us-google
Digitized by Google
Original from UNIVERSITY OF CALIFORNIA

unseren Kriegsfällen beobachteten wir in 6 Fällen die Aphonia spastica. Im Hinterlande sahen wir bei 2 Soldaten einen Laryngospasmus.

Eine interessante Erscheinung ist die Taschenbandsprache, das Pressen der falschen Stimmbänder. Der Ausatmungsluftstrom bringt die falschen Stimmbänder in Schwingungen, es entsteht ein rauhes Geräusch, aus welchem eine Sprache resultiert. Bei Aphonie und Stimmstörung nimmt der Kranke fast unwillkürlich Hilfsmittel in Anspruch und setzt anstatt der wahren Stimmbänder die falschen Stimmbänder in Funktion. Es kann bei der Phonation ein Intentionskrampf auftreten, und ein heftiges Zusammenpressen der falschen Stimmbänder kann die Stimmritze vollkommen verschließen und Aphonie verursachen. Die Taschenbandsprache beobachteten Imhofer, Marx, Amersbach, Muck, Nadoleczny und wir. Die falschen Stimmbänder berühren sich mehrfach nur in dem vorderen Drittel und lassen rückwärts einen dreieckigen Raum offen. Die aneinander gepreßten falschen Stimmbänder bedecken die wahren Stimmbänder; bei der Inspiration sind die wahren Stimmbänder in ihrer normalen Lage zu sehen. In mehreren Fällen ist das Verhalten der wahren Stimmbänder bei der Phonation nicht zu übersehen. Nach Amersbach ist es unmöglich, zu entscheiden, ob wir es mit einer unwillkürlichen funktionellen Parese oder mit einer willkürlichen Erschlaffung bzw. Nichtinnervation zu tun haben. Die Kombination des Spasmus der falschen Stimmbänder und der Parese des Transversus ist eine interessante Erscheinung. Überaus interessant ist jene Gruppe der Fälle, wo die Kontraktur der Phonationsmuskeln mit krampfhaften Erscheinungen anderer Muskelgruppen verbunden ist. Es kann vorkommen, daß die insuffiziente Funktion der Phonationsmuskeln die Funktion der Atmungsmuskulatur ersetzt. So beobachtete Muck die Kombination der Adduktorenparese mit der sekundären Kontraktur der Kopf-, Hals- und Rumpfmuskulatur. So beobachtete er in einem Fall bei der stimmlosen Sprache die Kontraktur des Musculus corrugator supercilii und des Musculus frontalis, die Vorwölbung des zweiten und dritten Interkostalraumes und die Spannung des Platysma myoides beiderseits. Muck sah in anderen Fällen während der Flüstersprache nickende und schüttelnde Bewegungen des Kehlkopfes, Spannung der Bauchmuskulatur, ferner Torticollis, Kontraktur des Musculus sternocleidomastoideus und des Musculus sternohyoideus. In einem Falle springen während des Sprechaktes die Serratuszacken scharf hervor, die Bauchmuskulatur ist ungeordnet in Spannung, Lumbalmuskulatur in Kontraktur und der Musculus trapezius springt beiderseits stark gespannt hervor. Die Stimmbänder nähern sich bei der Stimmbildung, aber die falschen Stimmbänder legen sich sofort festgeschlossen darüber.

Generated on 2019-10-24 15:43 GMT / http://hdl.handle.net/2027/uc1.b3252766
Public Domain in the United States, Google-digitized / http://www.hathitrust.org/access_use#pd-us-google
Digitized by Google
Original from UNIVERSITY OF CALIFORNIA

Seiffert beobachtete in einem Falle die choreaartigen Zuckungen der Stimmbänder mit der gleichzeitigen Chorea der Extremitäten. In einer größeren Arbeit habe ich die Ausschaltung der Bezeichnung „Chorea laryngis" begründet, weil sie nur überflüssig irreführt und es sich nur um eine Teilerscheinung handeln kann. Neuerdings hat Lüscher in seiner Arbeit meine Auffassung vollständig bekräftigt. Wir haben wiederholt Gelegenheit gehabt, den Intentionskrampf, die Zuckungen und den Krampf der Gesichts- und Halsmuskulatur bei den Sprechversuchen zu beobachten. Unter unseren Kriegsfällen haben wir in 7 Fällen die Berührung der falschen Stimmbänder und in 8 Fällen die Kombination des Spasmus der falschen Stimmbänder mit der Transversusparese beobachtet. Zur Beobachtung kam jene Gruppe der Fälle, wo sich die Stimmbänder bei der Phonation auf einen Moment berühren und auseinandergehen. Es kann auch vorkommen, daß sich die Stimmbänder bei der Phonation zuckend nähern, auf einen Moment sich berühren und sofort auseinandergehen und schließlich können sich die Stimmbänder zuckend nähern, ohne die Stimmritze schließen zu können. Muck beobachtete bei der Phonation den Intentionstremor der Stimmbänder. Unter unseren Kriegsfällen beobachteten wir in 8 Fällen die momentane Berührung und das sofortige Auseinandergehen der Stimmbänder, in 9 Fällen die zuckende Annäherung, die momentane Berührung und das sofortige Auseinandergehen der Stimmbänder und schließlich in 2 Fällen die zuckende Annäherung der Stimmbänder mit dem Offenbleiben der Stimmritze. Wir begegnen in einzelnen Fällen der Fistelstimme. So fand Schuppan in einem Falle eine permanente Fistelstimme, der Patient von Muck spricht mit Fistelstimme, mitunter trat auch Aphonie ein. Amersbach beobachtete in einem Fall die Fistelstimme bei der Berührung der falschen Stimmbänder; dieselbe war um eine Oktave höher als eine Frauenstimme. Nadoleczny fand in 2 Fällen aus früher Jugend zurückgebliebene Fistelstimme und in 5 Fällen eine akquirierte Fistelstimme. Einerseits kann die aufgetretene Falsettstimme zur Gewohnheit werden, andererseits tritt sie während der Behandlung der Stimm- und Sprachstörungen auf, die dann speziell beseitigt werden, worüber später noch berichtet wird.

Bei Schußverletzungen, welche dem Kehlkopf und seinem Innervierungsgebiet fern standen, haben wir Bewegungsstörungen der Stimmbänder beobachtet. Es war in 3 Fällen bei Verletzung des Fingers, des Kopfes und des Fußes Internusparese, in 2 Fällen bei Verletzung des Halses und der Brust Transversusparese, in 1 Falle bei Lungenschuß Parese des Internus und Transversus, in 4 Fällen bei Verletzung des Halses, des Rumpfes und der Knie Adduktorenparese, in 1 Falle bei Verletzung des Kopfes momentane Berührung und sofortiges Auseinandergehen der

Generated on 2019-10-24 15:43 GMT / http://hdl.handle.net/2027/uc1.b3252766
Public Domain in the United States, Google-digitized / http://www.hathitrust.org/access_use#pd-us-google
Digitized by Google
Original from UNIVERSITY OF CALIFORNIA

Stimmbänder und in 1 Falle bei Verletzung des Halses zuckende Annäherung, momentane Berührung und sofortiges Auseinandergehen der Stimmbänder zu beobachten.

Es können auch anomale paradoxe Stimmbandbewegungen auftreten. Amersbach erwähnt einen Fall, wo der Kehlkopf bei der Phonation ein normales Bild zeigt, als der Patient aber aufgefordert wurde, tief zu atmen, machten die Stimmbänder zuckende Bewegungen, ohne die Stimmritze nennenswert zu erweitern. Eine leichte Äthernarkose brachte den Stridor zum Schwinden. Bei einem Soldaten des Hinterlandes beobachteten wir hysterische paradoxe Bewegungen der Stimmbänder, nämlich die konträren Bewegungen der Stimmbänder verengerten die Stimmritze, anstatt dieselbe zu erweitern.

Was die Therapie der funktionellen hysterischen Aphonie betrifft, so fixieren wir zuerst die Äußerung Imhofers, daß wir über kein sicher wirkendes Verfahren verfügen. Auch Nadoleczny betont, daß jedes Verfahren zur Heilung führen, uns aber auch im Stiche lassen kann; es gibt keine Methode, die uns vor Rezidiven schützen kann. Richtig bemerkt Amersbach, daß jedes Mittel einen suggestiven Einfluß ausüben kann. Kein Verfahren kann das Auftreten anderer Sprachstörungen während der Behandlung verhindern, es kann nach der Stummheit und der Aphonie das Stottern und manchmal eine Falsettstimme auftreten. Andrerseits gibt es Fälle, welche spontan heilen. Es gibt Fälle, wo bei einfacher Spiegelung des Kehlkopfes die Stimme zurückkehrt. Die verschiedensten Zufälle, Einwirkungen auf das Gemüt, plötzlicher Schreck, aufregende Träume können Heilung erzielen. In der Literatur sind u. a. folgende Fälle erwähnt: Besuch hoher Persönlichkeiten, ergreifende Kinostücke, Angst einer Autoüberfahrung, Anfahren eines Radfahrers, Wiedersehen eines tot geglaubten Kameraden, aufregende Träume, bei denen die Stimme wiederkehrte. Mann aber erwähnt auch einen solchen Fall, wo der Schrecken eines schlechten Traumes auf einige Wochen Stummheit verursachte. Aus unseren Erfahrungen erwähnen wir folgende Fälle: ein seit 14 Monaten taubstummer Soldat bekam auf ein Bluterbrechen seine Sprache und sein Gehör zurück, ein Aphoniker erwachte nach einem schlechten Traum mit einem Geschrei, ein anderer fiel auf einen schlechten Traum aus dem Bett und bekam seine Stimme und schließlich ein Soldat, dem man seine Spielkarten gestohlen hat, fing in seiner Aufregung zu sprechen an. Einzelne haben ihre Stimme wieder bekommen, als sie der Behandlung anderer beiwohnten. Loch wieder erwähnt einen Kranken, der wegen eines Nasenleidens operiert wurde, der Behandlung einer hysterischen Stimmstörung beiwohnte und selbst aphonisch wurde, das aber spontan verschwand. Es ist auch ein Fall bekannt, wo die Aphonie nach

Generated on 2019-10-24 15:43 GMT / http://hdl.handle.net/2027/uc1.b3252766
Public Domain in the United States, Google-digitized / http://www.hathitrust.org/access_use#pd-us-google
Digitized by Google
Original from UNIVERSITY OF CALIFORNIA

der Entfernung der Adenoiden aufhörte, was auf die seelische Beeinflussung zurückzuführen ist. In dem Falle von Pflug schwand die Aphonie auf den Schmerz, welchen der Bohrer in der Zahnwurzel verursachte. Binswanger betont, daß die völlige Isolierung der Kranken mit Fernhaltung aller psychischen Reize, die Erinnerungsbilder an überstandene schreckhafte Ereignisse wecken können, zum Ziele führt. Auch Jendrassik ist für die Isolierung und gegen die lokale Behandlung des Kehlkopfes, welche den Glauben erwecken oder stärken kann, daß ein Kehlkopfleiden vorliegt; der Kehlkopfkatarrh kann auch von selbst schwinden und die Aphonie noch weiter bestehen. Es sind Umstände, die die Heilung erschweren, so der instinkte Widerstand der Kranken gegen alles, was mit dem Frontdienst zusammenhängt; dies wird von mehreren Beobachtern besonders betont.

Moravcsik hebt die schwache Suggestibilität der einzelnen Kranken hervor; schließlich kommen noch Familienangelegenheiten, Elend, Unglück usw. in Betracht. Wir schreiten jetzt zu den einzelnen Heilverfahren. Die Kaufmannsche Methode hat in den verschiedenen Fällen der Kriegsneurosen auffallende Heilerfolge zu verzeichnen. Sein Vorgehen besteht in Folgendem: suggestive Vorbereitung, kräftige Wechselströme am Arm mit reichlicher Verbalsuggestion, strenges Innehalten der militärischen Formen, Erteilen der Suggestion in Befehlsform und zielbewußte Erzwingung der Heilung in einer Sitzung. In einer späteren Publikation erklärt Kaufmann, daß er das Charakteristische seiner Methode in der nach gehöriger suggestiver Vorbereitung einsetzenden Kombination der Anwendung empfindlicher und dadurch psychisch-shockierender Ströme mit aktiven Übungen nach scharfem militärischen Kommando sowie in der konsequenten Durchführung der Behandlung in einer Sitzung bis zur Erreichung des gewünschten Erfolges erblickt. Seine gewaltsame, mit schmerzlichen Wechselströmen verbundene Methode, die schon mehrere Todesfälle verursachte, hat heftige Gegner in der Person von Mendel, Köster, Liebmeister, Lewandowsky u. a. gefunden. Hering referiert über 8 Todesfälle infolge der Anwendung der Sinusströme, in 7 Fällen war ein weniger großer Thymus vorhanden. Meinhold nimmt den Sinusstrom als auslösenden, den großen Thymus als disponierenden und die psychische Aufregung als unterstützenden Koeffizient an. Hering empfiehlt, daß man lieber gewöhnliche faradische Ströme benützen soll; wenn man doch Sinusströme anwendet, dann durchströme man nicht den Kopf, Hals oder Brustkorb, sondern nur eine untere Extremität, und zwar nicht zu stark, zu lange und zu plötzlich, schließlich untersuche man vor der Behandlung den Patienten auf Herz, Status thymolymphaticus, Morbus Addisonii, Morbus Basedowii und ihre ver-

Digitized by Google
Original from UNIVERSITY OF CALIFORNIA
Generated on 2019-10-24 15:43 GMT / http://hdl.handle.net/2027/uc1.b3252766
Public Domain in the United States, Google-digitized / http://www.hathitrust.org/access_use#pd-us-google

schiedenen Kombinationen. Den plötzlichen Tod erklären Hering und Boruthau durch ein plötzlich eintretendes Herzflimmern, d. h. durch frequente und unkoordinierte Zusammenziehungen der Muskelzellen der Herzkammern. Lewandowsky hat einen schwachen Sinusstrom angewendet, welcher einen plötzlichen Herztod verursachte, und spricht sich gegen diese Methode aus. Kaufmann erklärt in seiner neuesten Publikation, daß die Todesfälle, sofern sie nicht durch Status thymicolymphaticus bedingt waren, auf falsche Elektrodenanordnung zurückzuführen seien. Er sieht nunmehr von der Anwendung des Wechselstromes prinzipiell ab und beschränkt sich auf die Benützung eines kräftigen Induktionsapparates. Mit der Kaufmannschen Methode sind viel mehr Todesfälle vorgekommen, als veröffentlicht wurden, außerdem sind viele Rezidive zu verzeichnen. Kaufmann äußerte sich in seiner neuesten Publikation, daß er nicht von Heilung der Hysterie sprach, sondern nur vom Schwinden der prägnanten Symptome. Er heilte 50 Aphonische und 20 Taubstumme. Einen Kranken, bei dem er wegen des Blaßwerdens die elektrische Behandlung einstellte, heilte er mittelst Phonierübungen. Die Taubstummen stotterten, als sie stimmhaft wurden, zunächst fast alle. Den faradischen Strom haben viele mit Erfolg angewendet. Nach Amersbach wird der Heilwert des faradischen Stromes von anderen Verfahren nicht ersetzt; er ist in vielen Fällen auch erfolglos. Überaus wirksam ist der faradische Strom in seiner endolaryngealen Anwendung. Der Elektrod sitzt im Recessus pyriformis oder zwischen den Stimmbändern. Imhofer zieht die endolaryngeale Anwendung vor, er hat Erfolge und auch keine gehabt. Nadoleczny verbindet die Elektromassage mit schwachen Strömen. Urbantschitsch betrachtet in dem faradischen Strom ein souveränes Mittel. Unsererseits wurden von der Anwendung des faradischen Stromes in vielen Fällen Erfolge gesehen, aber sie hat uns auch im Stiche gelassen. Es ist bekannt, daß man die grobe Sondierung des Kehlkopfes angewendet hat. Barth führte ein keilförmiges Instrument in die Stimmritze. Muck führte eine Metallkugel mit einem Durchmesser von 1 *cm* an einem Stiel mit der Krümmung der Kehlkopfinstrumente auf einige Sekunden in den Kehlkopf mit einem kurzen kräftigen Druck auf die hintere Kommissur ein. Die psychische Erschütterung, das Erstickungsgefühl, die künstlich geschaffene vorübergehende Kehlkopfstenose bedingt den Heilerfolg. Muck referiert über vollständige Erfolge. Wir haben nur in einem Drittel der Fälle Erfolg erzielt. Nadoleczny sah eine halbe Stunde nach der Anwendung des Muckschen Verfahrens einen hysterischen Anfall. Curschmann findet den Kehlkopf für dieses Verfahren viel zu empfindlich.

Digitized by Google
Original from UNIVERSITY OF CALIFORNIA
Generated on 2019-10-24 15:43 GMT / http://hdl.handle.net/2027/uc1.b3252766
Public Domain in the United States, Google-digitized / http://www.hathitrust.org/access_use#pd-us-google

Zur Anwendung kamen die Narkose mit Chloräthyl und Äther und auch die Scheinoperation. Imhofer sah unter 20 Fällen von Chloräthylnarkose nur in 2 Fällen Erfolg. In einem Falle war während der Narkose eine normale Sprache und beim Erwachen wieder eine Aphonie vorhanden. Amersbach behandelte mit Äthernarkose 14 Kranke und erzielte nur in 3 Fällen einen Erfolg. Goldstein und Rottmann wendeten die Äther- und Chloräthylnarkose an; in einem Falle wurde eine Kochsalzinjektion zum Zwecke einer Scheinoperation ausgeführt. Hirschwald wendete den Ätherrausch und nachher den faradischen Strom an.

Mehrere Beobachter haben auf die Sprach- und Atemübungen Gewicht gelegt. Cortlandt Mac Mahon empfiehlt bei Aphonie die Atemübungen, Arnoldi, Kaess, Marx, Curschmann, Nadoleczny legen großen Wert auf die Sprach- und Atemübungen. Zuerst ist die Regelung der Atmung am Platze, geräuschlose Einatmung und langsame Ausatmung, nachher kommen die Sprachübungen. Urbantschitsch sah von diesen Übungen keine Erfolge. Flatau, Fröschels, Nadoleczny wendeten die Elektromassage, die gleichartige harmonische Vibration mit der Tonhöhe angepaßte Stoßzahl an und Gutzmann benützte bei weiteren Behandlungen, wo die Stimme noch nicht rein ist oder schwach anklingt, die Stimmgabelreihe. Angewendet wurde die Heysche Methode und das Summen, welches Curschmann empfohlen hat. Nadoleczny u. a. haben die Bildung verschiedener Vokale während des Hustens versucht. Gutzmann, Keuper, Langer haben mit der Autolaryngoskopie Erfolge gehabt, Nadoleczny hatte in 2 Fällen keinen Erfolg.

Schon Oliver empfahl die Anwendung des Druckes auf den Kehlkopf. Den Druck auf die Schildknorpeln haben Marx, Gutzmann, Zahn, Zumsteeg u. a. bei der Behandlung der Stimmstörungen angewendet. Gutzmann benützte die digitale Kompression, Finder bewirkt den Druck durch eine Pelotte. Katzenstein und Röhr bewerkstelligten den Druck bilateral mit großen Lamellen. Imhofer hatte nur in einem Falle mit der Methode Kaess bei lateralem Druck auf den Schildknorpel und bei dem Versuch einer tönenden Einatmung einen Erfolg. Ulrich wendete die künstlich erzeugte Taubheit mittelst des Bárányschen Instrumentes bei der Behandlung der Aphonie an. Man setzt in jedes Ohr einen Bárányschen Lärmapparat ein und läßt ihn beiderseits spielen. Ist der Aphonische zum Ertauben gebracht und hat er die Kontrolle über seine eigene Stimme verloren, liest er momentan oder nach kurzer Zeit mit lauter Stimme. Eine Schädigung des Gehörs bei 3—4 Minuten Anwendung des Apparates hat er nie gesehen. Mehrere

Digitized by Google
Original from UNIVERSITY OF CALIFORNIA
Generated on 2019-10-24 15:43 GMT / http://hdl.handle.net/2027/uc1.b3252766
Public Domain in the United States, Google-digitized / http://www.hathitrust.org/access_use#pd-us-google

Male gelang der erste Versuch und andere Male versagte er. In einem Falle reagierte der Kranke mit Fistelstimme. Seiner Meinung nach kann diese Methode mit der Faradisation konkurrieren und im Falle des Mißlingens ist damit nichts verdorben worden. Im allgemeinen ist die zielbewußte Vernachlässigung der Behandlung der funktionellen Stimmstörung respektive ihre Ausschaltung ganz verfehlt, wie dies von einzelnen geschehen ist. Gegen diese Auffassung ist von mehreren Autoren Einspruch erhoben worden.

Wir hatten Gelegenheit gehabt, in 403 Fällen die funktionellen Stimmstörungen zu beobachten, und unter diesen Fällen waren spontane und suggestive Heilungen. Viele schöne Resultate haben wir mit der Anwendung des faradischen Stromes erzielt. Unter den ständig beobachteten Soldaten haben wir 181 einrückend gemacht. Ein Teil der Kriegsfälle und ein Teil vom Hinterlande konnten nach der Untersuchung und der Aufnahme des Befundes nicht mehr kontrolliert werden, bei einem Teil ist auch eine spontane Heilung eingetreten; bei der Untersuchung, bei der Kehlkopfspiegelung, Bepinselung brachte bei einem großen Teile der faradische Strom Heilung oder Besserung, aber über diese ambulanten Kranken fehlen uns weitere Angaben. In einem kleinen Teil der Fälle war jede Bestrebung vergebens.

B. Stummheit.

Die hysterische Stummheit und Taubstummheit wurde in einer ziemlich großen Zahl der Kriegsfälle beobachtet. Neben der Aphonie ist ein charakteristisches Merkmal der Stummheit der Mangel der Sprachfähigkeit, der Ausfall der Bewegungen der Lippen, der Zunge und des Kehlkopfes. Das Spiegelbild zeigte die verschiedenen partiellen Lähmungen der Verengerer der Stimmritze. Den Mangel der Sprachfähigkeit und der Flüstersprache erklärt der Ausfall der Innervation der bei der Artikulation funktionierenden Muskeln. Ebenfalls als Kriegsneurose kommt auch die funktionelle, psychogene Taubstummheit vor. Bei dieser psychogenen Form können sich auch neben den erwähnten Paresen der Verengerer die Stimmbänder bis zur Mittellinie nähern und normal bewegen.

Wir beobachteten unter unseren Kriegsfällen in 4 Fällen Stummheit und in 32 Fällen Taubstummheit. Die Stummheit erfolgte in diesen 4 Fällen nach Granatexplosionen, in den Fällen von Taubstummheit war 26mal Granatexplosion, 2mal Verschüttung, 1mal Gas, 1mal Gesichtsschuß nachweisbar und in 2 Fällen war keine Ursache vorhanden. Mit den ausführlich besprochenen Heilverfahren, besonders mit dem faradischen Strome, mit dem Kaufmannschen und Muckschen Verfahren waren Erfolge zu erreichen. Neben den suggestiven Heilerfolgen traten auch

Digitized by Google
Original from UNIVERSITY OF CALIFORNIA
Generated on 2019-10-24 15:43 GMT / http://hdl.handle.net/2027/uc1.b3252766
Public Domain in the United States, Google-digitized / http://www.hathitrust.org/access_use#pd-us-google

spontane Heilungen auf. So löste in einem unserer Fälle ein Bluterbrechen die Taubstummheit nach 14 Monaten. Bei den meisten Kranken ist erst die stotternde Sprache eingetreten.

C. Totale Stimmbandlähmung.

Die totale Stimmbandlähmung kann auch Stimmstörungen verursachen, die einseitige Lähmung kann verschieden starke Störungen zur Folge haben und die seltenere beiderseitige Lähmung ist mit einer totalen Stimmlosigkeit verbunden. Die Stimmbandlähmung kann die Schußverletzung des unteren Kehlkopfnerven oder des Vagusstammes verursachen; die Nervenstämme können direkt durchtrennt oder nur gestreift werden. Die Nervenstämme können in ihrem Verlauf einem Druck, einer Schnürung und einer Zerrung durch narbiges Gewebe, Hämatom, entzündliches Ödem, blutig infiltrierte Gewebe und Blutung in der Nervenscheide ausgesetzt werden. Schließlich kommt auch die Fernwirkung ohne Läsion der Nervenbündel vor, wo eine in der Nähe durchdringende Kugel die Funktion des betreffenden Nerven aufhebt. Perthes veröffentlichte einen Fall, wo bei einem Schulterschuß die motorische und die sensible Lähmung aufgetreten ist und die bei der Operation freigelegten Nerven des Plexus brachialis intakt gefunden wurden. Perthes folgerte daraus, daß die neben dem Nervenstamm durchdringende Kugel denselben lähmen kann, ohne ihn zu verletzen oder zu durchtrennen. In dem Fall von Körner hatte ein Schuß des Gesichtes und des Halses die Lähmung des Vagus, des Accessorius und des Hypoglossus zur Folge und die Operation ergab, daß die Nervenstämme nicht lädiert waren. Er erklärt seinen Fall im Sinne der Auffassung von Perthes, auch einen zweiten Fall, wo bei einem Hals- und Schulterschuß die Lähmung des linken Plexus brachialis und des Stimmbandes aufgetreten ist. In einem Falle von Körner, wo die Kugel durch das Kleinhirn drang und die Lähmung des Acusticus, Vagus und Hypoglossus verursachte, nimmt er auch auf Grund dieser Fernwirkung die vollkommene Lähmung des cochlearen und vestibularen Teiles an, da die Läsion des Acusticusstammes ohne die gleichzeitige Läsion des Facialis nicht denkbar ist. Fernwirkung nahmen auch Haenisch, Meurers und Zange an. Thost beobachtete in einem Falle die intrathorakale Verletzung des unteren Kehlkopfnerven und in einem Falle beobachteten wir bei einem oberhalb des Schlüsselbeins in die Brusthöhle eingedrungenen Schuß die Kadaverstellung des linken Stimmbandes. Einseitige Stimmbandlähmungen infolge der Schußverletzungen beobachteten Thost, Zange, Glas, Kahler und Amersbach, Haenisch, Meurers, Hoffmann, Loch, Brüggemann,

Digitized by Google
Original from UNIVERSITY OF CALIFORNIA
Generated on 2019-10-24 15:43 GMT / http://hdl.handle.net/2027/uc1.b3252766
Public Domain in the United States, Google-digitized / http://www.hathitrust.org/access_use#pd-us-google

Wolff, Canuyt, Gerber. Trömmer sah bei einem Querschuß des Halses eine beiderseitige Stimmbandlähmung.

Unter unseren Kriegsfällen haben wir in 22 Fällen eine einseitige und in einem Falle eine beiderseitige Stimmbandlähmung beobachtet. In der Mehrzahl der beobachteten Fälle war das Stimmband in der Kadaverstellung fixiert, in wenigen Fällen in der Medianstellung oder zwischen der Median- und Kadaverstellung. In einem Falle von Gesichts- und Halsschuß beobachteten wir Lähmung des Glossopharyngeus, des Vagus und des Hypoglossus. Das linke Stimmband ist in der Medianlinie unbeweglich fixiert. Auf der linken Seite Anästhesie der Zunge, des Rachens, des Kehldeckels, des Kehlkopfes und des Gesichtes.

Wir wollen noch erwähnen, daß wir in 4 Hinterlandsfällen eine einseitige Stimmbandlähmung beobachteten, einmal infolge eines Struma.

Bei den Kehlkopf betroffenen Schußverletzungen muß man auf die Verletzung des Arycricoidalgelenkes und auf ihre narbige Fixation acht geben, damit keine eventuelle Verwechslung vorkommt. In einzelnen Fällen der einseitigen Kehlkopflähmung kann das gut bewegliche entgegengesetzte Stimmband auch die Mittellinie überschreiten und sich dem gelähmten Stimmbande nähern, ja es kann es auch berühren und die Glottis schließen.

Diese kompensierende Funktion des Stimmbandes kann die Stimmstörung in großem Maße verringern. Thost hat die intralaryngeale Elektrisierung mit gutem Erfolge angewendet. Es wurde der auf den Schildknorpel bewirkte Druck mit dem elektrischen Strom verbunden. In unseren Fällen haben wir mit dem Flatauschen Apparat schöne Resultate erzielt und wir können den mit den extralaryngealen Druck verbundenen faradischen Strom empfehlen. Gutzmann demonstrierte mit phonographischen Aufnahmen die durch den Druck gebesserte Stimme. Die Beseitigung des auf den Nervenstamm ausgeübten Druckes, die Entfernung der narbigen Teile, die Freilegung der Nerven, die Neurolyse hatte in einem Falle von Körner Erfolg, in dem anderen keinen aufzuweisen. Kahler und Amersbach, ferner Sebba haben auch Heilerfolge gesehen.

Die von Krüger und Brünings empfohlene Paraffinplastik hat Zange in 2 Fällen mit Erfolg angewendet, er bemerkt aber, daß dieses Verfahren erst nach einem halben Jahr angewendet werden darf. Payr legte den Schildknorpel von außen entsprechend dem gelähmten Stimmband frei und schnitt einen U-förmigen Knorpellappen aus dem Schildknorpel, welchen er in das Innere des Kehlkopfes gegen das Stimmband hineindrückte und hier durch Naht fixierte. Dadurch wurde das Stimmband wieder gespannt und zum Glottisschluß mit dem normal funktionierenden Stimmbande befähigt.

Generated on 2019-10-24 15:44 GMT / http://hdl.handle.net/2027/uc1.b3252766
Public Domain in the United States, Google-digitized / http://www.hathitrust.org/access_use#pd-us-google
Digitized by Google
Original from UNIVERSITY OF CALIFORNIA

IV. Kehlkopfverletzungen.

In diesem Kapitel besprechen wir nur jene Kehlkopfverletzungen, wo eine Tracheotomie nicht ausgeführt wurde. Die Tracheotomierten werden in dem nächsten Kapitel besprochen. Den Kehlkopf können quere, schräge, tangentiale Schüsse und Kontusionen treffen, wodurch im Kehlkopf direkte Verletzungen und sekundäre Veränderungen entstehen können. Mehrere Beobachtungen zeigten, daß die durch den Kehlkopf durchdringenden Schüsse in einem Teile der Fälle ohne besondere Störung heilen; wir hatten auch solche Fälle. Fälle von Kehlkopfverletzungen veröffentlichten Körner, Thost, Scheier, Glas, Nadoleczny, Kahler und Amersbach, Brüggemann, Ninger, Steiner, Zeller, Bleyel, Denker, Feuchtinger, Frühwald. Kafemann beobachtete einen Bajonettstich des Kehlkopfes. Unter unseren Kriegsfällen befanden sich 16 Kehlkopfschüsse. Direkte Verletzungen können die Schildknorpeln, den Kehldeckel, die Stimmbänder im Gebiet der Stimmritze, oberhalb der Stimmbänder und im hypoglottischen Raum treffen, es können entzündliche Prozesse, Blutungen, blutige Infiltrationen und die Zerstörung der erwähnten Teile vorkommen, aber auch die sekundären Veränderungen können als Ödeme, blutige Infiltrationen, Hämatom erscheinen. In einem Falle haben wir infolge einer Kontusion ein Hämatom im Kehlkopf beobachtet. Es können die verschiedenen Grade des Hustens, der Atembeschwerden und die Folgen der Verletzungen, wie das subcutane Emphysem, Narbenbildungen, Ankylose, Defekte, Knorpelsequester und Eiterungen auftreten. In einem Teil der Fälle ist es gelungen, trotz der im Anfang bestehenden Atembeschwerden die Tracheotomie zu vermeiden, wie es die Fälle von Feuchtinger, Meurers, Nadoleczny, Ausch, Scheier u. a. zeigten. In einigen Fällen waren Teile der Geschosse in den Kehlkopfknorpeln und im Kehlkopf anzutreffen, so ohne größere Störung in den Fällen von Zeller und Bleyel, wo das Geschoß unter dem Stimmbande fixiert war. Scheier sah in 2 Fällen Granatsplitter in dem Schildknorpel und wir beobachteten in einem Falle im Gebiet der Articulatio cricoarytaenoidea einen Granatsplitter. Es kann vorkommen, daß die Entzündung und die Ankylose dieses Gelenkes auf der einen Seite oder beiderseits infolge einer Perichondritis, wie es Loch und Gerber sahen, oder eines Granatsplitters, wie wir es beobachteten, bedingt war. Mit der Ankylose pflegt die Fixation des entsprechenden Stimmbandes vorhanden zu sein. Im Zusammenhange mit der Perichondritis beobachtete Hanszel einen Absceß des Schildknorpels. Scheier sah Sequesterbildung. Er beobachtete auch in einem Falle die Fraktur der Schildknorpellamelle. In dem Fall von Mühlen-

Digitized by Google
Original from UNIVERSITY OF CALIFORNIA
Generated on 2019-10-24 15:44 GMT / http://hdl.handle.net/2027/uc1.b3252766
Public Domain in the United States, Google-digitized / http://www.hathitrust.org/access_use#pd-us-google

kamp spaltete der Schuß das linke Stimmband und im Fall von Frühwald wurde das rechte Stimmband an seiner Insertionsstelle abgerissen. In den Fällen von Kehlkopfschüssen begegnen wir öfters Defekten, Vernarbungen und Verwachsungen. Was die Defekte betrifft, so sah Körner in einem Fall die wahren Stimmbänder in der Mitte verletzt. Wir beobachteten 4 Fälle, bei denen im ersten Fall der größere Teil der wahren Stimmbänder fehlte, die kompensierende Funktion der falschen Stimmbänder aber vorhanden war, im zweiten Falle der vordere Teil der wahren Stimmbänder fehlte und in den zwei letzten Fällen ein kleinerer Defekt der Stimmbänder zu sehen war. Bezüglich der Vernarbung fand Pollatschek in einem Falle am linken Stimmbande und am rechten wahren Stimmbande Narben.

Wir haben in 8 Fällen Vernarbungen im Kehlkopf am Kehldeckel und an den falschen und wahren Stimmbändern beobachtet, in einem

Fig. 20.

Verwachsung der wahren Stimmbänder.

Falle am Kehldeckel und an den Stimmbändern, in einem Falle eine diaphragmaartige Vernarbung und in den anderen Fällen Narben an den falschen und wahren Stimmbändern. Was die Verwachsungen betrifft, so waren in dem Falle von Halle die falschen Stimmbänder bis auf einen kleinen Spalt verwachsen. Killian beobachtete in einem Fall die wahren Stimmbänder und in einem anderen Fall die falschen Stimmbänder verwachsen. Körner sah in einem Fall den vorderen Teil der wahren Stimmbänder verwachsen. Kofler beobachtete eine bleistiftdicke Verwachsung im hypoglottischen Raum des Kehlkopfes. Hanszel fand eine brückenartige Verwachsung zwischen den wahren Stimmbändern, eine vorn und eine rückwärts. Wir beobachteten in 3 Fällen infolge Kehlkopfschusses Verwachsungen. In dem ersten Fall waren die Stimmbänder in dem vorderen Drittel mit einer Difformität des Kehldeckels verwachsen, in dem zweiten Fall waren die wahren Stimmbänder ebenfalls in dem vorderen Drittel

Digitized by Google
Original from UNIVERSITY OF CALIFORNIA
Generated on 2019-10-24 15:44 GMT / http://hdl.handle.net/2027/uc1.b3252766
Public Domain in the United States, Google-digitized / http://www.hathitrust.org/access_use#pd-us-google

verwachsen und im dritten Fall waren die falschen Stimmbänder in der vorderen Hälfte verwachsen. Die Figur 20 illustriert die Verwachsung der wahren Stimmbänder in dem vorderen Drittel unseres Falles.

In der Literatur sind einige Fälle veröffentlicht, wo der Schuß direkt die Luftröhre traf. Wolff beobachtete die Fraktur der Trachealknorpeln. In einem Falle beobachteten wir eine direkte Luftröhrenverletzung verbunden mit Bluthusten und mit subcutanem Emphysem des Gesichtes, des Halses und der Brust, die Stimmbänder in der Medianstellung, Atembeschwerden. Mit der Alkoholinjektion der oberen Kehlkopfnerven hörten die Atembeschwerden auf und die normalen Bewegungen der Stimmbänder traten wieder ein. Die traumatische Entzündung der unteren Kehlkopfnerven verursachte die Reflexkontraktur der Verengerer der Stimmritze infolge des Reizes der im Stamme des unteren Kehlkopfnerven verlaufenden sensiblen Nervenfasern. Unter den Fällen der Kehlkopfverletzungen haben einzelne behufs der Beseitigung der Verwachsung den operativen Eingriff verweigert. Infolge der Vernarbungen und der Defekte entstandene Stimmstörung verhinderte die Soldaten nicht, mit einer heiseren, durch Reibegeräusch erzeugten dumpfen Sprache entsprechenden Dienst zu leisten.

V. Tracheotomierte.

Von Dr. **A. Onodi.**

Im Zusammenhange mit dem vorhergehenden Kapitel der Kehlkopfverletzungen erwähnen wir einige Angaben, welche sich auf die selteneren Verletzungen des Kehlkopfs im Kriege beziehen. So erwähnt Allenbach, daß in dem amerikanischen Sezessionskrieg unter 235.585 Verwundungen nur 82 Kehlkopfverletzungen vorkamen, in dem Krieg von 1870—71 sind unter 99.556 Verletzungen 61 Kehlkopfschüsse verzeichnet. Kahler und Amersbach bemerken, daß unter diesen 61 Kehlkopfschüssen 34 starben und 27 am Leben blieben, in 9 Fällen wurde eine Tracheotomie gemacht, nur drei wurden erhalten, in einem Falle wurde eine Laryngotomie und in 3 Fällen eine Cricotomie ausgeführt. Nach Dimitriades kamen in dem griechischen Krieg von 1912—13 unter 50.634 Verwundungen 250 Ohren-, Nasen- und Kehlkopfverletzungen und unter diesen 0,49% nur Kehlkopfverletzungen vor. Moure und Canuyt erwähnen unter 1200 Verwundungen 30 Kehlkopf- und Luftröhrenverletzungen. Guisez fand unter 720 Kopf- und Halsschüssen 17 Kehlkopfverletzungen und 2 Luftröhrenverletzungen. Nach Fischer fielen unter 10.000 Schußverletzungen nur 5 Fälle auf den Kehlkopf.

Am Kriegsschauplatz verursachen die Zerstörungen, Blutungen, Verletzungen, Ödeme etc. des Kehlkopfes und der Luftröhre in vielen Fällen den

Digitized by Google
Original from UNIVERSITY OF CALIFORNIA
Generated on 2019-10-24 15:44 GMT / http://hdl.handle.net/2027/uc1.b3252766
Public Domain in the United States, Google-digitized / http://www.hathitrust.org/access_use#pd-us-google

Tod, viele Verwundete sterben sofort, in einem Teil der Fälle kann die rasch zur Zeit ausgeführte Tracheotomie helfen und hat auch geholfen. Zur Verth empfiehlt das Anlegen der Trachealkanüle in die Schußwunde des Kehlkopfes, aber nur auf den Kriegsschiffen. Die Umstände des Kriegsschauplatzes bestimmen das notwendige Vorgehen. Wir haben zwei Fälle vom Kriegsschauplatz bekommen, wo die Kanüle in die Schußwunde des Kehlkopfes eingelegt war. In dem einen Falle gelang es, die Kanüle zu entfernen und rasche Heilung zu erzielen, in dem anderen Falle mußte nach

Fig. 21.

Die in die Schußwunde des Kehlkopfes lateral eingelegte Kanüle in situ.

Entfernung der Kanüle eine Laryngofissur wegen der bestehenden Verengerung des Kehlkopfes gemacht werden. Wir illustrieren in den Figuren 21 und 22 die beiden Soldaten, wo die Kanüle mit dem Verband im lateralen Teil des Kehlkopfes in situ zu sehen ist.

Die am Kriegsschauplatze notwendige Tracheotomie haben mehrere ausgeführt, so Denker, Thom, Ninger u. a. Es verdient erwähnt zu werden, daß Glas einen Soldaten sah, der mit der Kanüle seinen Frontdienst versorgte; es sind auch andere solche Fälle bekannt, aber diese Helden haben Katarrhe und Komplikationen gezwungen, den Kriegsschau-

Generated on 2019-10-24 15:44 GMT / http://hdl.handle.net/2027/uc1.b3252766
Public Domain in the United States, Google-digitized / http://www.hathitrust.org/access_use#pd-us-google
Digitized by Google
Original from UNIVERSITY OF CALIFORNIA

platz zu verlassen. Im Kapitel der Kehlkopfverletzungen haben wir jene Fälle erwähnt, wo es trotz der bestehenden Atembeschwerden gelungen ist, die Tracheotomie zu vermeiden. Zur Verth und Lublinski empfehlen die sofortige Tracheotomie, obwohl sie bemerken, daß nur in einem Drittel die Tracheotomie notwendig war und in zwei Dritteln die Atembeschwerden ohne Tracheotomie schwanden. Die Umstände am Kriegsschauplatz entscheiden über die Notwendigkeit der sofortigen Tracheotomie; sonst bestimmt die Tracheotomie bei in ruhiger Kontrolle befindlichen

Fig. 22.

Die in die Schußwunde des Kehlkopfes lateral eingelegte Kanüle in situ.

Kranken der Befund und der Verlauf. In Fällen, wo nach Schußverletzungen und Erkrankungen Kehlkopfstenosen bestehen, ist in einem großen Teil der Fälle die Tracheotomie und die einfache Dilatation nicht genügend und es muß zur Laryngofissur zur Beseitigung der Stenose und zur systematischen Dilatation geschritten werden, worüber später noch die Rede sein wird. Aus den Veröffentlichungen sind uns folgende Fälle bekannt: Böhler machte in 2 Fällen Tracheotomie; in beiden Fällen war ein subcutanes Emphysem vorhanden; der eine Fall verlief letal. Meurers führte die Tracheotomie in einem Falle von Kehlkopffraktur aus. Brügge-

Generated on 2019-10-24 15:44 GMT / http://hdl.handle.net/2027/uc1.b3252766
Public Domain in the United States, Google-digitized / http://www.hathitrust.org/access_use#pd-us-google
Digitized by Google
Original from UNIVERSITY OF CALIFORNIA

mann machte die Tracheotomie in einem Falle von Kehlkopfödem und in einem Falle von Schußverletzung des Cricoidknorpels. Alexander berichtet über einen Fall mit fünffacher Verletzung des Halses, wo mittelst Tracheotomie Heilung erzielt wurde. Killian teilt 3 Fälle von Schußverletzungen mit; in einem wurde der vordere Teil des Kehlkopfes zerstört, in den zwei anderen Fällen waren auch Verwachsungen vorhanden, in allen drei Fällen wurden radikale chirurgische Eingriffe gemacht, in einem Falle mit gutem Erfolge auch eine Rippenknorpelplastik. Denker machte in einem Falle von subglottischer Verengerung eine Laryngofissur, excidierte eine strangförmige Verdickung und dilatierte mittelst Thostschem Bolzen. Kahler und Amersbach bevorzugen die Dilatation mittelst Schrötterschen Bougies. Thost dilatiert durch Schußverletzungen entstandene Stenosen nach der Excision der Narbengewebe mittelst seinen Bolzen und betont die erzielten Erfolge. Kofler berichtet über 6 Fälle von Kehlkopfstenose nach Typhus, wo er nach der Laryngofissur die Dilatation ausführte. Albrecht tracheotomierte einen Fall nach einem Halsschusse, wo Kontraktur des Oesophagusmundes und mitunter Stimmritzenkrampf vorhanden war. Albrecht nimmt eine Tetanusintoxikation an, obwohl die charakteristische Mundsperre und der Krampf des Orbitalmuskels fehlte. Rose beobachtete in 3 Fällen unter den Endsymptomen des Tetanus den Krampf des Oesophagusmundes und der Stimmritze.

Auf unserer Abteilung hatten wir 80 Tracheotomierte. Unter diesen wurde bei 11 Soldaten die Tracheotomie auf der Klinik ausgeführt, 67 Kranke kamen schon mit der Kanüle, bei 2 Kranken wurde der Kehlkopf total entfernt, 2 Kranke wurden nach erfolgter Laryngofissur aufgenommen und in 46 Fällen wurde die Laryngofissur auf der Klinik ausgeführt. Unter den 80 Fällen war in 43 Fällen Schußverletzung, in 15 Fällen Typhus, in 15 Fällen verschiedene Leiden, unter diesen in 6 Fällen Krebsgeschwulst, in einem Falle Rhinosklerom nachweisbar. Infolge Schußverletzungen wurde in 13 Fällen und wegen plötzlich aufgetretenen Atembeschwerden in 4 Fällen, in 4 Fällen wegen Kehlkopfkrebs, in 2 Fällen wegen Lues, in 1 Falle wegen Rhinosklerom und in 3 Fällen wegen Kehlkopfverletzungen, dreimal bei Selbstmordversuch, einmal bei Kehlkopfkontusion und einmal bei einer Rauferei die Tracheotomie ausgeführt. Infolge der Schußverletzungen wurde zum Zwecke der Entfernung der Kanüle in 27 Fällen die Laryngofissur ausgeführt, in 2 Fällen bei Lues. Bei nach Typhus entstandenen Kehlkopfstenosen wurde die Laryngofissur in 27 Fällen ausgeführt. Da die Kranken auf verschiedenen Stellen mit verschiedenem Zeitraum untergebracht waren, so war auch eine natürliche Folge der verschiedene Zeitpunkt der Entfernbarkeit der Kanüle,

Digitized by Google
Original from UNIVERSITY OF CALIFORNIA
Generated on 2019-10-24 15:44 GMT / http://hdl.handle.net/2027/uc1.b3252766
Public Domain in the United States, Google-digitized / http://www.hathitrust.org/access_use#pd-us-google

So wurde die Kanüle in 15 Fällen nach der erfolgten Tracheotomie nach 1, 3, 4, 5, 8, 9, 11, 12, 13, 19 und 25 Monaten entfernt. Unter diesen Fällen wurde in 3 Fällen das Tracheostoma mittelst einer plastischen Operation verschlossen, worüber später noch bei dem Verfahren von Schimmelbusch, Capelle und Esser die Rede sein wird.

In 3 Fällen wurde die endolaryngeale Dilatation mittelst der Schrötterschen Bougies ausgeführt. Bei 2 Kranken sind noch weitere Eingriffe notwendig und 2 sind nicht mehr in unserer Behandlung.

Die Laryngofissur ist in 46 Fällen gemacht worden: wegen Schußverletzungen in 27 Fällen, wegen Stenosen nach Typhus in 14 Fällen, wegen luetischer Stenosen in 4 Fällen und in 1 Falle wegen Kehlkopfkrebs.

In dem großen Teile der Fälle waren narbige Kehlkopfstenosen vorhanden; die Vernarbungen, die narbigen Stränge und die Verwachsungen haben in verschiedenem Maße den Kehlkopfraum verengt und machten die Excision des Narbengewebes notwendig; die eitrigen Prozesse der Perichondritis, die Knorpelnekrosen und Granulationsbildungen wurden durch radikale operative Eigriffe beseitigt. Bei den Dilatationsverfahren sind die Schrötterschen Bougies, die Brügemannschen und die Thostschen Bolzen angewendet worden. In den meisten Fällen kam das Thostsche Dilatationsverfahren und die Réthische Modifikation zur Anwendung, welche in dem Hinzufügen zweier kleiner Teile zum Zwecke der intensiveren Dilatation besteht.

Die Dilatation wurde stufenweise ausgeführt, zumeist bis zur 12. Nummer der Bolzen. Der Zeitpunkt der Einstellung des Dilatationsverfahrens und der Schließung des Tracheostomas war verschieden; dies erklärt teils der lange Zeitraum der Beseitigung der eitrigen Prozesse und der erreichten Erfolge des Dilatationsverfahrens, teils die infolge des versuchten Decanülement eingetretenen Atembeschwerden, welche die Fortsetzung der Dilatation notwendig machten. Die Dilatation mittelst Bolzen ermöglichte in 24 Fällen die Entfernung der Kanüle und den Verschluß des Tracheostomas, und zwar in 3 Fällen mittelst eines Hautlappens vom Hals und in 21 Fällen mittelst eines Hautperiostknochenlappens vom Sternum. Dies letztere Verfahren wurde von Schimmelbusch, Capelle und Esser angewendet. Der Zeitpunkt des Verschlusses des Tracheostomas nach der erfolgten Laryngofissur bei Schußverletzungen war in 2, 4, 6, 7, 8, 10, 10, 11, 11, 11, 12, 14, 16, 20, 21, 21, 21 und 22 Monate und in Fällen nach Typhus 9, 10, 12, 13, 13, 13 und 16 Monate. Nach der von Esser ausgeführten plastischen Operation waren in den Fällen nach Schußverletzung 4 Todesfälle und nach Typhus 1 Todesfall zu verzeichnen; in 4 Fällen infolge von Lungenkomplikationen und in einem Falle von Gehirnkomplikation. Wir haben runde Monate

Generated on 2019-10-24 15:44 GMT / http://hdl.handle.net/2027/uc1.b3252766
Public Domain in the United States, Google-digitized / http://www.hathitrust.org/access_use#pd-us-google
Digitized by Google
Original from UNIVERSITY OF CALIFORNIA

des Decanülements genommen und ließen die einzelnen Tage als Plus weg. Unter den 13 Fällen von Schußverletzung ist ein Kranker ausgeblieben, einer wurde wegen seines Lungenleidens versetzt, einer verweigerte den plastischen Verschluß des Tracheostomas und die anderen 7 Kranken stehen unter dem Dilatationsverfahren. Unter den 8 Fällen nach Typhus verweigerten 2 Kranke den plastischen Verschluß des Tracheostomas, 2 wurden wegen ihres Lungenleidens versetzt und 4 Kranke werden noch weiter dilatiert.

Die erwähnten Kehlkopfveränderungen haben verschieden große Störungen der Stimmbildung verursacht, die verschieden beschränkten Bewegungen der Aryknorpeln und der teils lädierten, narbigen Stimmbänder

Fig. 23.

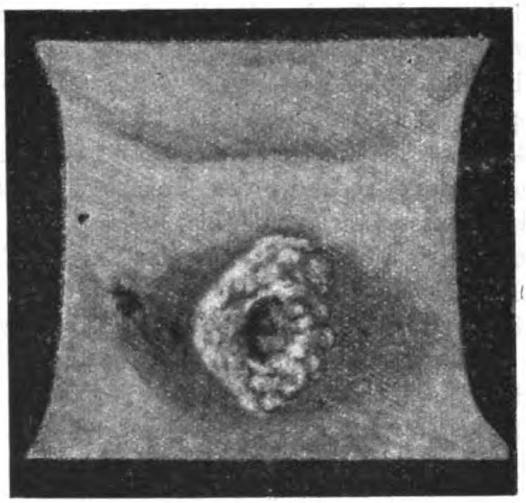

und der die Stimmbänder ersetzenden narbigen Stränge haben eine mehr minder dumpfe, heisere, durch Reibegeräusche erzeugte verständliche Sprache ermöglicht.

Einige neuerdings eingesendete Tracheotomierte sind in Behandlung genommen worden.

Schließlich erwähnen wir noch einige Fälle, welche aus anderen Ursachen operative Eingriffe notwendig machten. Was den Kehlkopfkrebs betrifft, so haben wir bei 6 Soldaten die Diagnose festgestellt. Bei zwei Kranken wurde die totale Entfernung des Kehlkopfes mit Erfolg ausgeführt, im ersten Kapitel bei der Besprechung unseres künstlichen Sprechapparates sind beide Fälle erwähnt worden, zwei verweigerten die radikale Operation, bei einem tracheotomierten Kranken wurde die Laryngofissur ausgeführt

Generated on 2019-10-24 15:44 GMT / http://hdl.handle.net/2027/uc1.b3252766
Public Domain in the United States, Google-digitized / http://www.hathitrust.org/access_use#pd-us-google
Digitized by Google
Original from UNIVERSITY OF CALIFORNIA

und bei einem Kranken wurde die Tracheotomie und die intratracheale Auslöffelung gemacht.

Bei einem Soldaten wurde wegen Atembeschwerden die Tracheotomie gemacht, nach 16 Monaten kam er auf die Klinik; um das Tracheostoma waren in der Breite des Daumens papilläre Gebilde und von der Mittellinie 3 Finger weit am Halse ein Fistelgang zu sehen. Dieses Bild illustriert die Figur 23.

Bei der Laryngofissur war zu sehen, daß die Geschwulst den ganzen Kehlkopf ausfüllte und sich in die Luftröhre erstreckte, der Fistelgang führte zum Schildknorpel, das Knorpelskelett war nekrotisiert. Die pathohistologische Untersuchung stellte den Krebs fest. Die krebsigen Massen wurden ausgelöffelt.

Der andere Kranke ist ein 42 Jahre alter Soldat, der schon vor dem Krieg bei anstrengender Arbeit an Atembeschwerden litt. Im September

Fig. 24.

Tracheoskopische Bilder. Verengte Luftröhre, verengter Bronchus.

1915 wurde er zum militärischen Dienst einberufen, aber schon am 5. XII. desselben Jahres wegen seiner Atembeschwerden auf die Klinik geschickt. Die Spiegeluntersuchung zeigte den Kehlkopf intakt, im unteren Teil der Luftröhre war eine Verengerung zu sehen. Nach einer Woche mußte die Tracheotomia inferior gemacht werden und die direkte Untersuchung zeigte, daß eine granulationsartige Masse im unteren Teil der Luftröhre vorhanden ist, welche sich in den linken Hauptbronchus fortsetzte. Das excidierte Gewebsstück erwies sich nach der Untersuchung Prof. Krompechers als ein nicht verhornter Plattenepithelkrebs. Die Geschwulst wurde wiederholt kürretiert. Kokain-Tonogenspray, Oxygeneinatmungen brachten vorübergehende Erleichterung. Am 14. II. 1917 starb er. Bei der Sektion zeigte es sich, daß die Wandung der stark verengten Luftröhre in einer Dicke von 1 *cm* krebsig infiltriert war. Das Geschwulstgewebe infiltrierte mäßig die Nachbargewebe, besonders die Gefäße. Der linke Hauptbronchus war von der Geschwulst stark verengt. Das primäre Car-

Generated on 2019-10-24 15:44 GMT / http://hdl.handle.net/2027/uc1.b3252766
Public Domain in the United States, Google-digitized / http://www.hathitrust.org/access_use#pd-us-google
Digitized by Google
Original from UNIVERSITY OF CALIFORNIA

cinoma scirrhosum war schon infolge seiner Lage für einen radikalen chirurgischen Eingriff ausgeschlossen. Die Figur 24 zeigt die tracheoskopischen

Fig. 25.

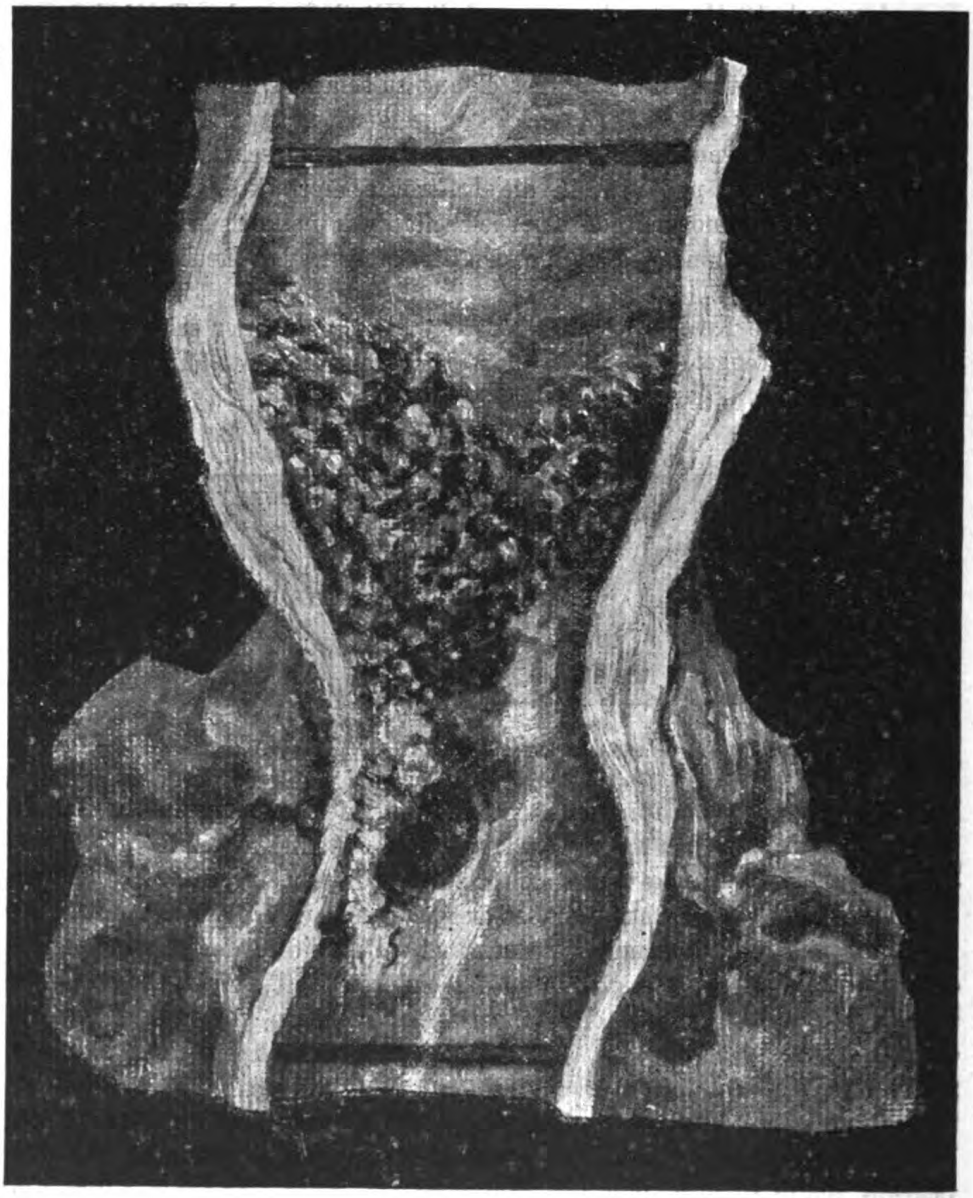

Nekroskopisches Präparat des Luftröhrenkretses.

Bilder, die verengte Luftröhre und den verengten Bronchus. Die Figur 25 zeigt das makroskopische Präparat mit den beschriebenen Veränderungen.

Digitized by Google
Original from UNIVERSITY OF CALIFORNIA
Generated on 2019-10-24 15:44 GMT / http://hdl.handle.net/2027/uc1.b3252766
Public Domain in the United States, Google-digitized / http://www.hathitrust.org/access_use#pd-us-google

In der Trachea und im Bronchus pflegt der Krebs in primärer, sekundärer und metastatischer Form aufzutreten. Die letztere Form ist die seltenste. Öfters finden wir den sekundären Krebs zumeist infolge der Ausbreitung des Speiseröhren- und Schilddrüsenkrebses; seltener tritt der primäre Krebs auf. In einem unserer Fälle perforierte ein hochsitzender Speiseröhrenkrebs die Luftröhre. Der primäre Krebs kommt am häufigsten in der oberen Hälfte der Luftröhre vor; es sind auch einzelne in infiltrierender Form und als gestielte Geschwülste anzutreffen. Bruns hat 31 Fälle zusammengestellt. Schmiegelow hat mit seinem Falle 40 Fälle zusammengestellt und diese Zahl ergänzen wir mit unseren Fällen auf 53. Unter diesen Fällen ist die Zahl des primären Krebses im Bronchus mit unserem Falle 8.

Was die Therapie des Luftröhrenkrebses betrifft, so ist in solchen Fällen die radikale Entfernung am Platze, wo die Geschwulst am obersten Teil der Luftröhre sitzt, entschieden kontraindiziert in Fällen, wo das Gebiet der Bifurkation auch einbezogen ist und wo sich die krebsige Infiltration auf die großen Halsgefäße erstreckt hat. Man hat mittelst Tracheofissur die Geschwulst entfernt. Es wurde die zirkuläre Resektion der Luftröhrenknorpel ausgeführt, ja sogar in 2 Fällen die totale Exstirpation der Luftröhre gemacht. Ein gestielter polypenartiger Krebs wurde auch ausgehustet. Der Patient von Bruns, bei dem die Geschwulst in der Länge von 10 Trachealringen entfernt wurde, lebte 6 Jahre nach der Operation. Der Kranke von Schmiegelow, bei dem die zirkuläre Resektion gemacht wurde, fühlte sich 6 Jahre wohl in der Zeit der Publikation. Gluck und Soerensen führten in 2 Fällen die totale Exstirpation und die plastische Rekonstruktion der Luftröhre aus. Im unteren Teil der Luftröhre, im Gebiet der Bifurkation zum Zwecke der temporären Erleichterung, ist die Auslöffelung ausführbar, wie dies auch in unserem Falle wiederholt ausgeführt wurde. Aber wie die Sektion zeigte, waren die Trachealwand, die Umgebung und die großen Halsgefäße krebsig infiltriert und daher war der radikale chirurgische Eingriff ausgeschlossen, ungeachtet, daß der Krebs sich auch auf den Bronchus erstreckte.

Wir hatten Gelegenheit, einen äußerst interessanten und seltenen Fall zu beobachten: die narbige Stenose des linken Bronchus syphilitischen Ursprunges, wo eine 2 *mm* weite, runde Öffnung die Luftröhre mit der linken Lunge verbunden hat. Der 38 Jahre alte Kranke hatte vor 6 Jahren Atembeschwerden. Angeblich wurde er im Jahre 1911 6 Monate einem Dilatationsverfahren unterworfen, welches nach 3 Jahren 3 Monate wiederholt wurde. Im September 1915 wurde er zum militärischen Dienst einberufen, kam aber wegen seiner Atembeschwerden auf die Klinik. Bei der Untersuchung zeigt sich der Kehlkopf intakt, bei der Tracheoskopie der

Generated on 2019-10-24 15:44 GMT / http://hdl.handle.net/2027/uc1.b3252766
Public Domain in the United States, Google-digitized / http://www.hathitrust.org/access_use#pd-us-google
Digitized by Google
Original from UNIVERSITY OF CALIFORNIA

untere Teil der Luftröhre verengt, ebenso der linke Bronchus bis auf ein Viertel einer Linse verengt. In der linken Lunge ein tuberkulöser Prozeß. Im Dezember 1915 wurde die untere Tracheotomie ausgeführt. Patient hatte ständig Fieber, seine Kräfte verließen ihn; er starb im März 1916. Die Figur 26 zeigt das tracheoskopische Bild. Der nekroskopische Befund ist folgender: Entsprechend dem Gebiete der Bifurkation ist eine luetische Tracheostenose vorhanden, welche den linken Bronchus bis auf 2 *mm* verengt, auf beiden Seiten eine Orchitis luetica, Lingua glabra, disseminierte Tuberkeln in der rechten Lunge, kavernöse Veränderungen in der linken Lunge, linksseitige Pleuritis adhaesiva, Tuberkulose der linken Nebenniere. Der Durchmesser der Luftröhre in der Mitte ist 6 *cm*, gegen die Bifurkation verengt sie sich stufenweise trichterförmig bis auf $2^1/_2$ *cm*. Dieses Gebiet ist eigentlich der Eingang des rechten Bronchus; die Verästelung des Bronchus zeigt nichts Abnormes. Der Übergang in den

Fig. 26.

Tracheoskopisches Bild der Bronchostenose.

linken Bronchus zeigt eine sternförmige Vernarbung, welche die 2 *mm* weite, runde Öffnung des linken Bronchus begrenzt. Der linke Hauptbronchus hat unter der Stenose eine normale Weite. Die Figur 27 illustriert die außerordentlich hochgradige Stenose des linken Bronchus.

In einem anderen Falle wurde die Tracheotomie wegen einer luetischen Kehlkopfstenose ausgeführt.

In einem Falle waren Veränderungen in der Nase, im Kehlkopf und in der Luftröhre vorhanden, die sich pathohistologisch als Rhinosklerom erwiesen. Der 19jährige Soldat hatte schon 2 Jahre vorher während der Arbeit Atembeschwerden, welche bei den militärischen Übungen wieder auftraten. Bei der Untersuchung waren teilweise mit Borken versehene, harte Verdickungen an der Nasenscheidewand und an der unteren Muschel zu sehen, im Kehlkopf unter dem rechten Stimmbande ein haselnußgroßer Tumor und ein etwas größerer harter Tumor an der Trachealwand vorhanden und der Anfangsteil des rechten Bronchus war verengt. Es mußte die Tracheotomia inferior gemacht werden.

Generated on 2019-10-24 15:44 GMT / http://hdl.handle.net/2027/uc1.b3252766
Public Domain in the United States, Google-digitized / http://www.hathitrust.org/access_use#pd-us-google
Digitized by Google
Original from UNIVERSITY OF CALIFORNIA

Wir haben noch 3 Fälle von Kehlkopfverletzungen zu erwähnen. In einem Falle wurde während einer Rauferei der Kehlkopf verletzt; in der Höhe der Schildknorpel war eine 2 Finger breite Öffnung vorhanden,

Fig. 27.

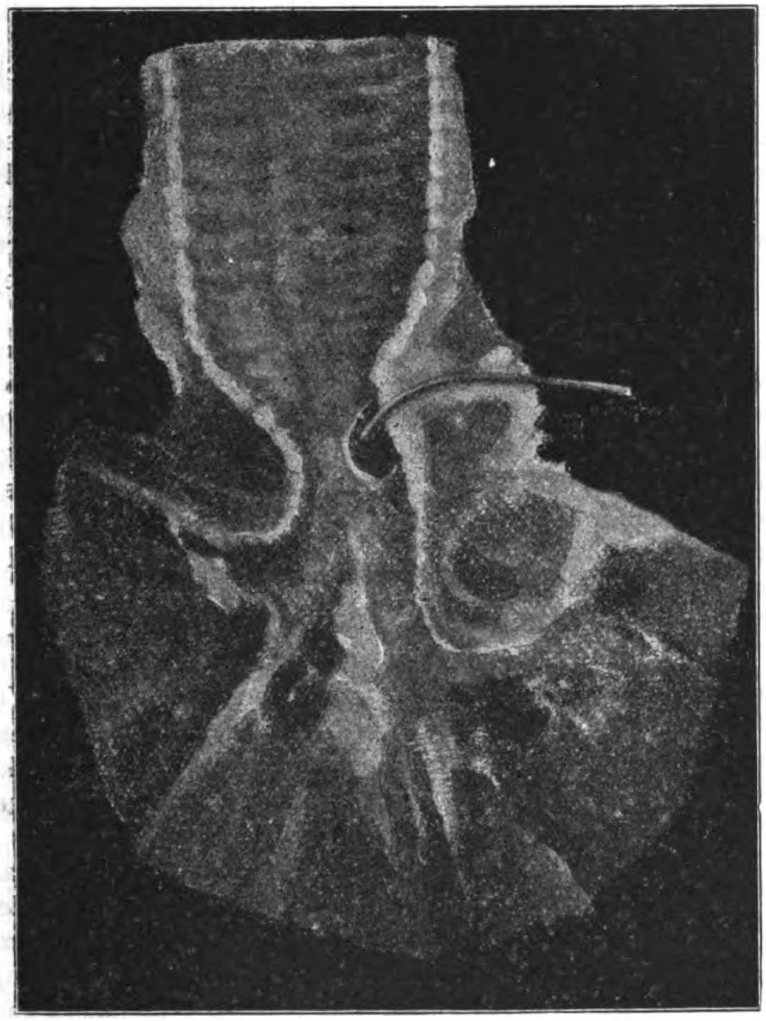

Nekroskopisches Präparat. 2 *mm* weite narbige Bronchostenose links.

welche mit einer Hautlappenplastik verschlossen wurde. In dem zweiten Falle wurde der Kehlkopf in selbstmörderischer Absicht mit einem Rasiermesser verletzt. Zur Beseitigung der narbigen Stenose wurde eine Laryngofissur ausgeführt. Der Kranke verweigerte den operativ-plastischen Ver-

Digitized by Google
Original from UNIVERSITY OF CALIFORNIA
Generated on 2019-10-24 15:44 GMT / http://hdl.handle.net/2027/uc1.b3252766
Public Domain in the United States, Google-digitized / http://www.hathitrust.org/access_use#pd-us-google

schluß des Tracheostomas. In dem dritten Falle wurde ebenfalls in selbstmörderischer Absicht der Kehlkopf mit einem Messer durchschnitten. Es wurde die Laryngofissur gemacht und das Tracheostoma mit einem Hautlappen vom Halse geschlossen. Im vierten Falle wurde in selbstmörderischer Absicht der Kehlkopf mit einem Messer verletzt.

VI. Sprachstörungen.

In der fachgemäß eingerichteten, aus 4 Unterrichtsräumen bestehenden heilpädagogischen Schule wurden die Kranken in 5 Gruppen eingeteilt, und zwar die Tauben, die Taubstummen, die Stummen, die Stimmlosen und Flüsterer und die Stotterer. Es ist vorgekommen, daß einzelne Kranke von mehreren Gebrechen betroffen waren, so der Taubheit und dem Stottern usw. Der Zeitraum des heilpädagogischen Unterrichtes dauerte drei Monate; nach drei Monaten wurden nur solche Kranke weiter behalten, wo die Verlängerung der Unterrichtszeit angezeigt war und die eingetretene Besserung eine Heilung in Aussicht stellte. Die Unterrichtszeit nahm täglich für jede Gruppe 2 Stunden in Anspruch; jede Gruppe hatte höchstens 8 Kranke. Die Soldaten mit Verlust des Gehörsinnes wurden dem Invalidenamt übergeben, die anderen Fälle von Sprachstörungen bekamen nach einem längeren Urlaub eine entsprechende Einteilung. Es fehlen die weiteren Angaben bezüglich der Rezidiven und der Invaliden. Die heilpädagogische Schule funktioniert 23 Monate. Was die Tauben und Taubstummen betrifft, so konnte unter 57 Fällen die Granatexplosion 44mal nachgewiesen werden, in den übrigen Fällen war Schrapnellschuß, Blitzschlag, Typhus vorausgegangen. Es waren auch Fälle, wo schon vor dem Krieg kleinere oder größere Hörstörungen vorhanden waren. Was das Ablesen vom Munde betrifft, so wurde betont, daß dieses Heilverfahren bei psychogener Taubheit nicht angewendet werden soll. Unter den von uns behandelten Fällen von Taubheit bekam keiner seinen Gehörsinn während der Unterrichtszeit zurück. In Berlin sah ich 3 Kranke, die in mehreren Monaten vollständig das Ablesen vom Munde erlernten, als sich eines Tages der Gehörsinn wieder einstellte. Der Unterricht des Ablesens vom Munde soll ausschließlich den Fachmännern, den Heilpädagogen, überlassen werden. Es ist vorgekommen, daß der heilpädagogische Unterricht von Dilettanten ausgeübt wurde. Das Ablesen vom Munde wurde bei 39 Tauben und bei 18 Taubstummen geübt; unter den 39 Tauben erlernten 14 vollkommen das Ablesen vom Munde, 11 teilweise und 4 gar nicht. 10 Kranke besuchen gegenwärtig die Schule. Unter den 18 Taubstummen war eine Heilung in einem Falle, eine Besserung in 8 Fällen, gar kein Erfolg in 6 Fällen zu beobachten; 3 Fälle stehen in Behandlung. Was die Stummheit, Aphonie und Flüstersprache betrifft, so war in einer

Digitized by Google
Original from UNIVERSITY OF CALIFORNIA
Generated on 2019-10-24 15:44 GMT / http://hdl.handle.net/2027/uc1.b3252766
Public Domain in the United States, Google-digitized / http://www.hathitrust.org/access_use#pd-us-google

großen Zahl der Fälle die Wiederkehr der Stimmbildung und Sprache vom Stottern und vom Flüstern begleitet. In diesen Fällen haben wir die Atem-, Stimm- und Sprachübungen angewendet und außer diesen das Gutzmannsche Kompressionsverfahren, welches auch Liebmann als ein zum Ziele führendes Verfahren empfiehlt.

Bei den 6 Stummen war 2mal die Granatexplosion, 1mal Gesichtsschuß, 1mal Blitzschlag und 1mal Flecktyphus nachzuweisen. Unter diesen Kranken heilte ein Fall, drei besserten sich, bei einem war kein Erfolg zu erzielen und einer steht noch in Behandlung. Unter 9 Fällen von Flüstersprache war 6mal die Granatexplosion nachzuweisen. Unter diesen Kranken heilten 2, 3 besserten sich, bei 3 war kein Erfolg zu sehen und 1 steht noch in Behandlung.

Was die Stotterer betrifft, so stand nach unserer Statistik fast die Hälfte der Fälle, 72 Kranke, in Behandlung. Unter diesen 72 Kranken stotterten 19 schon in den Kinderjahren und 9 waren belastet. Zumeist schwand später gänzlich das Stottern oder bestand in geringem Maße. Wie wir erwähnten, trat das Stottern während der Behandlung der Stummheit und Aphonie ein. Das Krankheitsbild war bei der Kriegsneurose dasselbe wie im Frieden. Die das Stottern begleitenden Symptome, die Zuckungen und Krämpfe der Artikulationsmuskulatur und die Mitbewegungen anderer Muskeln des Körpers waren ebenfalls dieselben. Der Mangel des Willens ist das größte Hindernis der Heilung. Unsere Heilerfolge erreichen nicht die Resultate der deutschen und der österreichischen Schulen. Unsere Therapie ist dieselbe wie bei Gutzmann in Berlin und bei Fröschels in Wien, wovon ich mich persönlich überzeugte. Wir wendeten die Gutzmannsche psychophysische Heilmethode an. Unter den behandelten 72 Stotterern war in 51 Fällen Granatexplosion, in 1 Falle Schläfenschuß, in 1 Falle Malaria und in 1 Falle Typhus und Malaria nachzuweisen. Von diesen Kranken wurden 7 geheilt, 32 gebessert, bei 4 war kein Erfolg zu erzielen, 8 verließen frühzeitig die Schule und 21 stehen in Behandlung.

VII. Über die mit Kriegsneurosen verbundenen Sprachstörungen.

Die Frage der Pathogenese der Kriegsneurosen ist zurzeit noch nicht geklärt, trotzdem ihre Literatur schon eine bedeutende ist. Es stehen sich noch immer 2 Lager scharf gegenüber, die mit gehörig motivierten Argumenten ihren Standpunkt zu rechtfertigen bemüht sind. Zwei verschiedene Auffassungen sind im Streite, daß es sich nämlich einerseits um einen funktionellen Ursprung und andrerseits um organische Veränderungen handelt. Einige Autoren betrachten die Kriegsneurosen eigentlich als Folgeerscheinungen mikrostruktureller Veränderungen. Sarbó, Oppenheim u. a. betonen, daß die Kriegsneurosen nicht mit den sog.

Digitized by Google
Original from UNIVERSITY OF CALIFORNIA
Generated on 2019-10-24 15:44 GMT / http://hdl.handle.net/2027/uc1.b3252766
Public Domain in the United States, Google-digitized / http://www.hathitrust.org/access_use#pd-us-google

traumatischen Neurosen und mit der traumatischen Hysterie zu verwechseln sind, sondern am richtigsten als nach einer Commotio cerebri auftretende Zustände aufzufassen sind. Die Zustände entstehen auf eine Weise, daß die Granatexplosionen als traumatische Einwirkungen in Betracht kommen und organische Veränderungen hervorrufen, welche zuerst der Gehirnerschütterung ähnliche Symptome verursachen, denen sich nachher den funktionellen ähnliche Symptome anschließen. Sie haben in den frischen Fällen solche Symptome beobachtet, welche nur von organischen Veränderungen bedingt sein können und welche auf mikrostrukturellen Veränderungen beruhen. Dem Vorwurfe gegenüber, daß in den meisten Fällen diese Kriegsneurosen so plötzlich heilen, geht ihre Ansicht dahin, daß die mikrostrukturellen zentralen Veränderungen nach einer gewissen Zeit zur Heilung disponiert sind.

Gegen diese Auffassung nehmen Gaupp, Nonne, Jendrassik u. a. Stellung und bestreiten entschieden den organischen Ursprung der Kriegsneurosen und behaupten, daß die Mannigfaltigkeit der Symptome, die Art der Entstehung und der Heilung die Möglichkeit des organischen Ursprunges ausschließt.

In diesem kurzen Aufsatz will ich nur hinweisen, daß die Ergebnisse meines Beobachtungsmateriales mehr für einen funktionellen Ursprung der Kriegsneurosen sprechen.

Was die mit Kriegsneurosen verbundenen Sprachstörungen betrifft, so haben wir oft beobachtet, daß nach Granatexplosionen, als der Soldat sein Bewußtsein wieder erlangte, sich gleich oder später eine Sprachstörung in Form der Stummheit, des Stotterns und in sehr vielen Fällen der Aphonie einstellte.

Die abnormen Erscheinungen hat Prof. Onodi ausführlich erörtert. Wir wollen die im engeren Sinne genommenen Sprachstörungen besprechen, und zwar die Stummheit und das Stottern.

Das Stottern kommt viel häufiger vor als die Stummheit, welche in mehreren Fällen mit Taubheit verbunden ist. Meine Beobachtungen der Stummheit beziehen sich auf 100 Fälle.

Bezüglich der Ätiologie konnten wir in jedem Falle die Folge des von Granatexplosionen verursachten Luftdruckes feststellen. In vielen Fällen warf der Luftdruck der Granatexplosionen die Betreffenden in die Luft, andere wurden verschüttet und in vielen Fällen verursachte der Luftdruck einen großen Schreck. In diesen Fällen trat zumeist Stummheit, öfters mit Taubheit auf. Fast in allen Fällen der Stummheit war die Bewußtlosigkeit nach Aussage der Kranken nachzuweisen. In vielen Fällen hatte ich Gelegenheit, 5 Tage nach der Granatexplosion

Generated on 2019-10-24 15:44 GMT / http://hdl.handle.net/2027/uc1.b3252766
Public Domain in the United States, Google-digitized / http://www.hathitrust.org/access_use#pd-us-google
Digitized by Google
Original from UNIVERSITY OF CALIFORNIA

den Folgezustand untersuchen zu können. Diese frischen Fälle sind pathogenetisch sehr wichtig.

In den frischen und in den alten Fällen der Stummheit waren nie solche Veränderungen zu beobachten, welche es erlaubt hätten, auf Schädigung der bulbären Kerne zu schließen.

Was das nach Granatexplosionen auftretende Stottern betrifft, so beobachteten wir besonders in frischen Fällen der zitternden Sprache ähnliches Stottern, sonst bot das Stottern in den älteren Fällen das bekannte Bild. Außer allgemeinen nervösen Erscheinungen waren keine besonderen Veränderungen nachzuweisen. Zwischen dem Stottern im Frieden und dem nach Granatexplosionen war kein Unterschied festzustellen. Auf Grund meiner Beobachtungen kann ich die Ansicht von Sarbó nicht teilen, nach welcher nur in solchen Fällen dem Stottern ähnliche Sprachstörungen nach Granatexplosionen auftreten, wo früher schon Stottern vorhanden war und später heilte. Er betrachtet die stotternden Sprachstörungen als einen eigentümlichen zitternden Sprachfehler, welcher eine Teilerscheinung des der Granatexplosion folgenden Zitterns ist. Diese zitternde Sprache ist die Folge der unsicheren Innervation der Sprachmuskulatur. Die unsichere Innervation ist wieder die Folge der Gehirnerschütterung. Sarbó stellt sich diese Veränderung so vor, daß die tatsächliche Erschütterung des Gehirns und des Rückenmarks auf Grund der mikrostrukturellen Veränderungen die eingeübten Koordinationen stört. Es hängt vom Grad und von der Lage der Erschütterung und mikrostrukturellen Veränderungen ab, wie lange dieses Zittern anhält und an welchen Körperteilen dasselbe andauernder ist.

Sarbó nimmt an, daß in gewissen Fällen der durch Explosionen verursachten Gehirnerschütterungen das verlängerte Mark in das Foramen occipitale magnum hineingedrängt wird, wie es von Kocher angenommen wurde; die cerebrospinale Flüssigkeit steht unter einem größeren Druck und diese Drucksteigerung kommt im verlängerten Mark in der vierten Gehirnkammer zur Geltung. Infolge des eingekeilten verlängerten Markes und des Druckes in der vierten Gehirnkammer werden von den Veränderungen zumeist die Kerne des Acusticus und Vagus betroffen. Infolge der Nachbarverhältnisse der Kerne und der Nervenstämme des Glossopharyngeus und des Hypoglossus müßte man auch Geschmacksstörungen und Störungen in der Funktion der Zungenmuskulatur antreffen.

Sarbó bekräftigt seine Annahme mit einigen Krankengeschichten, wo die Läsion der erwähnten Nerven nachweisbar war. Er versucht auch seine Annahme damit zu bekräftigen, daß diese Fälle von Stummheit und Stottern verhältnismäßig schnell genug und stufenweise heilen. Er fand auch, daß, je geringer die therapeutische Einwirkung, um so positiver

Generated on 2019-10-24 15:44 GMT / http://hdl.handle.net/2027/uc1.b3252766
Public Domain in the United States, Google-digitized / http://www.hathitrust.org/access_use#pd-us-google
Digitized by Google
Original from UNIVERSITY OF CALIFORNIA

die Heilung ist. Wenn auch die Ansicht Sarbós vom Gesichtspunkte der Pathogenesis annehmlich erscheint, so kann sie nicht verallgemeinert werden, ja, sie kann nur in einer verschwindend kleinen Zahl der Fälle bestehen. Ich konnte die von Sarbó beschriebenen Bulbärsymptome bei den Sprachstörungen nicht bestätigen und auch durch die literarischen Angaben nicht genügend bekräftigt finden. Ich konnte in meinen sehr genau untersuchten Fällen von Stummheit und Stottern keine solchen Symptome finden, welche erlaubt hätten, an Folgeerscheinungen organischer Veränderungen zu denken.

Die laryngoskopischen Befunde entsprechen genau jenen Bildern, die wir bei der Hysterie im Frieden kennen gelernt haben. Und wenn wir im Frieden das Bild der sogenannten hysterischen Stimmbandlähmung als für die Hysterie charakteristisch gefunden haben, so kann ich nicht begreifen, warum wir in der Kriegszeit die vollkommen gleichen Spiegelbilder als von organischen Veränderungen bedingt betrachten müssen.

Die Sprachstörung steigert sich auf psychische Einwirkungen. Je größer der Impuls ist, das Stottern zu überwinden, um so stärker wird das Stottern sein. Diese Tatsache, welche auch Sarbó nicht leugnet, spricht ebenfalls für den psychischen Ursprung dieser Sprachstörung. Bezüglich der literarischen Angaben müssen wir hauptsächlich die Veröffentlichungen von Bauer, Redlich, Karplus und Pötzl in Betracht ziehen. Sie erwähnen viele Fälle, wo sich zu den auf Grund organischer Veränderungen entstandenen Symptomenkomplexen viele Symptome funktionellen Charakters hinzugesellten, welche dann die organischen Veränderungen deckten und noch weiter bestanden, als die die organischen Veränderungen charakterisierenden Symptome schon längst geschwunden waren. Sie glauben, daß sich infolge der hysterischen Darstellungsfähigkeit die Symptome fixieren und es bleibt nur der Mechanismus (bewußt oder unbewußt) des Zustandekommens dieser Symptome im Dunkel. Es bleibt die Frage offen, warum beim hysterischen Individuum die organischen Veränderungen mit funktionellen Symptomen kompliziert werden. Sie halten es für wahrscheinlich, daß in diesen Fällen der die hysterische Grundlage bildende krankhafte psychische Mechanismus sich innerhalb des Locus minoris resistentiae lokalisiert, welcher Locus minoris resistentiae infolge materieller Läsion gewisser Gehirnteile entsteht.

Auf diese Weise läßt sich erklären, daß Sarbó in dem Anfangsstadium frischer Fälle auf mikrostrukturelle Veränderungen hindeutende Symptome gefunden hat, besonders bei Taubstummen und Stotterern. Es hat sich aber sehr schnell infolge der Darstellungsfähigkeit der Hysterie in der erwähnten Weise ein solches funktionelles Krankheitsbild, von

Generated on 2019-10-24 15:44 GMT / http://hdl.handle.net/2027/uc1.b3252766
Public Domain in the United States, Google-digitized / http://www.hathitrust.org/access_use#pd-us-google
Digitized by Google
Original from UNIVERSITY OF CALIFORNIA

einer organischen Grundlage ausgehend, stabilisiert, welchem wir in solchen Fällen zu begegnen pflegen.

Infolge von Granatexplosionen entstandene Taubstummheit und Stottern kann nur als eine hysterische Neurose betrachtet werden, wenn auch unleugbar der beginnende Mechanismus dieser Kriegsneurosen mit organischen Veränderungen angehen konnte.

Wie wir schon erwähnten, sieht Sarbó in dem Umstande, daß die Heilung auf geringe therapeutische Einwirkungen langsam und steigend eintritt, den mikrostrukturellen Ursprung der Erkrankung. Nach seiner Ansicht müßte, wenn die Taubstummheit und das Stottern einen hysterischen Charakter hätten, die Heilung plötzlich und vollständig erfolgen, da eine partielle Heilung nicht existiert. Er gibt auch an, daß im Falle der Hysterie sehr oft Rezidive vorkommen, was Sarbó in seinen Fällen nie beobachtet hatte.

Gegenüber Sarbós Behauptungen habe ich folgende Erfahrungen gemacht: Die meisten Fälle der Taubstummheit und des Stotterns, welche nach Granatexplosionen entstanden sind, heilten auf suggestive Einwirkungen oder allgemeine neurologische Behandlung sehr schnell, zumeist plötzlich. Besonders frappierend sind jene Heilerfolge, welche die sinusoidalen Ströme erzielten. Wenn nach Granatexplosion die Sprachstörung eine reine kommotionelle, also organische Erkrankung wäre, so könnte solch eine Heilung nicht denkbar sein, denn es ist nicht anzunehmen, daß der sinusoidale Strom solche physikalische und chemische Eigenschaften besitzt, daß er mikrostrukturelle, organische Läsionen zu heilen imstande wäre. Dieser Umstand zeigt entschieden, daß eine solche prompte Heilung nur im Falle einer hysterischen Neurose eintreten kann. Jendrassik betrachtet auch aus anderen Gesichtspunkten die Kriegsneurose für eine funktionelle.

Sarbó behauptet bezüglich dieser Heilung, daß auch organische Veränderungen psychisch zu beeinflussen sind.

Die meisten Fälle der von Granatexplosionen verursachten Sprachstörungen trotzen jeder Behandlung. Sie können weder psychisch beeinflußt, noch durch andere therapeutische Einwirkungen geheilt werden; ja, je mehr die therapeutische Einwirkung forciert wird, um so weniger ist ein Erfolg zu erzielen. In solchen Fällen haben wir beobachtet, daß die Erkrankung nach mehreren Monaten (9 bis 12) plötzlich heilte. Es verschwand die Sprachstörung infolge einer anderen intensiven psychischen, aber nicht therapeutischen Einwirkung. So beobachteten wir bei 3 Soldaten, die monatelang nach Granatexplosionen als Taubstumme ohne Erfolg behandelt wurden, daß nach einer in der Nacht erfolgten Magen-

Generated on 2019-10-24 15:44 GMT / http://hdl.handle.net/2027/uc1.b3252766
Public Domain in the United States, Google-digitized / http://www.hathitrust.org/access_use#pd-us-google
Digitized by Google
Original from UNIVERSITY OF CALIFORNIA

blutung und Erbrechen die Taubstummheit plötzlich schwand. Diese Heilungsfälle beweisen eklatant, daß der organische Ursprung der Sprachstörung nach Granatexplosion unwahrscheinlicher ist als die Annahme, daß diese Sprachstörungen einen psychogenen Ursprung haben. Aber auch jener Umstand spricht nicht gegen den funktionellen Ursprung, daß diese Sprachstörungen, wenn sie einmal heilten, nicht zu rezidivieren pflegen, während die hysterischen Erkrankungen, wenn sie einmal heilten, auf den kleinsten Nervenreiz rezidivieren.

Unsere Schlußfolgerungen bei nach Granatexplosionen oder anderen traumatischen Kriegseinwirkungen aufgetretenen Sprachstörungen sind folgende:

Sowohl die klinischen Erscheinungen als die Heilerfolge scheinen jene Annahme zu bekräftigen, daß diese Sprachstörungen einen funktionellen Ursprung haben; wenn aber auch in wenigen Fällen der Ausgang in einer mikrostrukturellen, organischen Veränderung zu suchen wäre, so könnte dies nur im Sinne der Auffassung von Bauer, Karplus und Pötzl geschehen.

VIII. Augenbefunde.

Auf der spezialen Abteilung der Klinik wurden von mir 1000 solche Soldaten auf Augenbefund untersucht, welche am Kriegsschauplatze erkrankt waren. Von diesen hatten 266 vollkommen gesunde Augen; 734 hatten verschiedenartige Augenveränderungen, demzufolge zwei Drittel der Gesamtzahl. Beim größten Teile der Erkrankten war eine funktionelle Veränderung vorhanden, sich anschließend an die funktionellen Veränderungen der Sprach- und Hörorgane, sowie auch des Nervensystems.

Die Zahl der Erkrankungen, bei welchen eine unmittelbare Schädigung durch Geschoß, Schlag usw. die Ursache der Veränderungen gewesen, wo also anatomische Veränderungen zustande kamen, war viel minder.

Separat werden die Fälle behandelt, in welchen bloß der starke Luftdruck den Augapfel traf und bei vollkommener Intaktheit der äußeren Schalen des Auges nur am Augenhintergrunde retrobulbäre Veränderungen entstanden sind. Mit den funktionellen Veränderungen im Zusammenhange fand ich oft interessante Entwicklungsunregelmäßigkeiten im Auge, welche als Degenerationserscheinungen in der Ätiologie der funktionellen Störungen zu verwerten wären.

Wenn wir unter normalen Verhältnissen im Auge nur vereinzelt solche Entwicklungsunregelmäßigkeiten finden, ist es um so mehr auffallend, daß unter den von uns beschriebenen Fällen, welche als Kriegsneurose bezeichnet werden können, solche in so großer Zahl vorkommen. Demzufolge kann ihr häufiges Erscheinen als keine Zufälligkeit bezeichnet

Generated on 2019-10-24 15:44 GMT / http://hdl.handle.net/2027/uc1.b3252766
Public Domain in the United States, Google-digitized / http://www.hathitrust.org/access_use#pd-us-google
Digitized by Google
Original from UNIVERSITY OF CALIFORNIA

werden und können sie als Dispositionserscheinungen, als Degenerationssymptome betrachtet werden, und zwar in dem Sinne, daß größtenteils das Nervensystem solcher Leute leicht beschädigt wird durch die Kriegseinwirkungen, als solcher, welche vollkommen normal sind.

Wie wir sehen werden, verdient dieses Studium die Mühe, denn nur der Überblick über ein solch großes Material ist dazu geeignet, eine Ansicht zu stärken, welche noch nicht endgültig gelöst ist, nämlich daß die Degenerationsstigmen als Disposition bei dem Entstehen der Kriegsneurose eine Bedeutung haben. Und anderseits ist auch die Beobachtung deshalb interessant, weil die andere Gruppe, die nicht funktionellen Veränderungen, hier interessantere Bilder zeigt, als wir bei den im gewöhnlichen Leben vorkommenden Unfällen zu sehen gewöhnt sind, da die speziellen Verhältnisse des Kriegsschauplatzes eine ganz neue Gruppierung der schon bekannten pathologischen Formen hervorbringen. Ich halte für funktionelle Veränderungen die folgenden, in großer Zahl vorgekommenen Fälle: die Unempfindlichkeit der Conjunctiva bulbaris, langsam reagierende Pupillen, wo diesbezüglich im Organismus keine andere Ursache ist, Hippus, schräge Pupille mit freiem Rande, kontraste Pupillenbewegungen, Anisochorie, wo eine andere Ursache für die Anisochorie nicht festzustellen war.

Bei aus anderen Gründen entstehender Anisochorie reagiert die Pupille nicht prompt, hier reagiert sie immer gut. Bei jener Anisochorie ist auch keine Störung in der Reaktion, welche der Druck des Lymphoma colli auf den Nervus sympathicus ausübt, bei dieser funktionellen Anisochorie war die Reaktion der Pupillen auf Licht und Accommodation immer prompt. Funktionelle Veränderungen sind ferner: Einschränkung des Gesichtsfeldes, weite Augenlidspalte. Zu den Entwicklunganomalien zähle ich folgende Bilder: markhaltige Nervenfasern in größerer Ausdehnung auf der Papille und in der Retina; große temporale und nasale Conus im normalen emmetropischen Auge, stark verschiefte Papille im emmetropischen Auge; Conus inferior, Coloboma chorioideae, das partiale Fehlen der Retina; Bindegewebslamelle, Meniscus auf der Papille, starke Pigmentation auf der Papille, Pigmentring um die Papille; stark gebogene Arterien und Venen auf dem Augenhintergrunde, angeborene Decoloratio papillae bei vollkommenem Visus. Die ausgedehnten markhaltigen Nervenfasern als degenerative Zeichen bedeuten eine embryonale Vermehrung; hingegen verlieren in normalen Verhältnissen die Nervenfasern beim Eintritt in die Papille ihre Markhülle.

Die Bindegewebslamelle, Meniscus, ist wahrscheinlich der übergebliebene Teil der Arteriae hyaloideae, welche normal nur im embryonalen Leben vorkommt. Der Conus inferior und das Coloboma chorioideae stammen aus der schlecht schließenden sekundären Augenritze.

Generated on 2019-10-24 15:44 GMT / http://hdl.handle.net/2027/uc1.b3252766
Public Domain in the United States, Google-digitized / http://www.hathitrust.org/access_use#pd-us-google
Digitized by Google
Original from UNIVERSITY OF CALIFORNIA

Die anatomischen Veränderungen, welche die direkten Verletzungen zur Folge hatten, waren folgende: Macula corneae, Iritis, Cataracta partialis, Lähmung des Nervus abducens und facialis, Ectropium cicatriceum, Lähmung des Nervus sympathicus, Iridoplegia, Iridodialysis partialis, Neuritis, Chorioretinitis, Atrophia nervi optici.

I. Funktionelle Veränderungen.

Die Conjunctiva bulbaris war in 93 Fällen unempfindlich, und zwar 5mal im Falle hysterischer Aphonie, 2mal im Falle funktioneller Taubstummheit, in einem Falle bei Lungenschuß, wo in der Kehle Paresis internorum und transversorum vorhanden war; 85mal waren in Verbindung mit der Kriegsneurose noch folgende Veränderungen vorhanden: 16mal Aphonie, 1mal Aphonie und Anaesthesia acustica, 10mal Stottern, 5mal Taubstummheit, 1mal Otitis media und 52mal Anaesthesia acustica e commotione labyrinthide. Schlecht reagierende Pupillen waren in 9 Fällen vorhanden, alle 9mal bei Kriegsneurose, und zwar in Verbindung 1mal mit Aphonie, 1mal mit Parese adductorum, 1mal mit Parese internorum laryngis und 6mal mit Hypaesthesia acustica.

In diesen 9 Fällen konnte man keine anderen Ursachen für die schlechte Reaktion entdecken, man kann es also für eine funktionelle Erscheinung betrachten. Hippus war in einem Falle von Kriegsneurose vorhanden in Verbindung mit Anaesthesia acustica. Schiefe Papillen waren 4mal bei Kriegsneurosen in Verbindung mit Anaesthesia acustica vorhanden.

Kontrastpupillenbewegungen, wo auf Beleuchtung sich die Pupille dehnte und auf Verdunkelung zusammenzog, fand ich 11mal in Verbindung mit Kriegsneurose. Es war 4mal Aphonie, 1mal Stottern und 6mal Hypaesthesia acustica vorhanden. Anisochorie war in 22 Fällen in Verbindung mit Kriegsneurose, in 6 Fällen mit Aphonie und in 15 Fällen mit Hypaesthesia acustica vorhanden.

Wie ich schon erwähnte, war in allen diesen Anisochoriefällen die Reaktion von beiden Pupillen prompt.

Gesichtsfeldeinschränkung war in mehreren Fällen vorhanden, wie es im allgemeinen oft bei Hysterie und Kriegsneurose vorkommt. Das Zittern der Kranken verhinderte die genaue Aufnahme, so daß ich nur in 6 Fällen eine pünktliche Aufnahme machen konnte, in diesen 6 Fällen war das Gesichtsfeld auf beiden Augen bis 10—15 Grad eingeschränkt.

Nystagmus war in einem Falle von Kriegsneurose vorhanden. Weite Augenlidspalte war ebenfalls in einem Falle von durch Granatexplosion bedingter Kriegsneurose bemerkbar.

(Fortsetzung folgt.)

Generated on 2019-10-24 15:44 GMT / http://hdl.handle.net/2027/uc1.b3252766
Public Domain in the United States, Google-digitized / http://www.hathitrust.org/access_use#pd-us-google
Digitized by Google
Original from UNIVERSITY OF CALIFORNIA

Vereinsberichte.

Verhandlungen der Dänischen oto-laryngologischen Gesellschaft.

Gottl. Kiär: Heißluftbehandlung der Rhinitis vasomotoria, S. 209.
Schmiegelow: Fall von Papilloma malignum laryngis, S. 210.
Jacobsen: Anwendung der Killianschen „Schwebe“ bei Operationen eines epipharyngealen Tumors, S. 211.
J. Möller: Fall von Struma im Sinus pyriformis, S. 211.
N. Rh. Blegvad: Nekrose der Plica aryepiglottica als Folge einer Schwebelaryngoskopie, S. 212.
S. H. Mygind: Münzfänger als Fremdkörper in der Speiseröhre, S. 213.
Buhl: Demonstration eines Pat. mit Cancer oris, mit Radium behandelt, S. 213.
Mailand: Cachiertes Messer mit Zungenspatel, S. 214.
Schmiegelow: Operation eines Oesophagusdivertikels, S. 214.
L. Mahler: Über Laryngostomie, S. 215.
Kragh: Pat. mit aberrierter Struma, S. 215.
Schmiegelow: Supplierende Bemerkungen zu einem in der Gesellschaft demonstrierten Fall von Asthma, durch Resektion des Sinus frontalis geheilt, S. 216.
Schmiegelow: Über die Behandlung der Larynxtuberkulose in den Sanatorien, S. 217.
Strandberg: Beitrag zur Diagnose und Therapie des Lupus erythematosus der Schleimhäute der oberen Luftwege, S. 219.
E. Schmiegelow: Translaryngeale Drainröhrenfixation, S. 219.
Strandberg: Lupus erythematosus der Mundschleimhaut, S. 220.
Thornval: Fremdkörper im Hypopharynx, S. 220.
Robert Lund: Papillom im Kehlkopf, S. 220.
Robert Lund: Ulceration der hinteren Schlundwand, S. 220.
Robert Lund: Die Arterien der Mandeln, S. 221.
E. Schmiegelow: Fall von Stenosis tracheae, S. 223.
E. Schmiegelow: Pat. mit chronischem doppelseitigem Empyem der Stirnhöhlen, der Siebbeinzellen und der Kieferhöhlen, S. 223.
H. Mygind: Nachblutungen nach Tonsillektomie, S. 223.
R. Lund: Nachblutungen nach Tonsillektomie, S. 225.
J. Krach: Ergänzende Mitteilung betreffend einen Fall von aberrierender Struma, S. 227.
J. Krach: Fall von Hämangio-Endotheliom bei einem ½jährigen Kinde, S. 227.
S. H. Mygind: Fremdkörper in der Trachea, durch Tracheotomia sup. und Tracheoscopia inf. entfernt, S. 228.
Schmiegelow: Fall von inoperablem Rundzellensarkom des Oberkiefers nach Erysipel faciei geschwunden, S. 228.
K. Salomonsen: Demonstration eines Pat. mit Wangenverletzung, S. 229.
J. Krach: Großer Processus lateralis atlantis, S. 229.
K. Salomonsen: Bemerkungen über Ozaena, S. 232.
S. Berggren: Fall von Tumor tonsillae, S. 233.

Referate.

I. Allgemeines.

2 Fälle von postdiphtheritischen Lähmungen bei Kindern. Von J. Celichowska, Warschau. (Przeglad pedyatryczny. 3. H. 5, 6.)

Verf. teilt ausführlich die Krankengeschichten von 2 Fällen mit postdiphtheritischen Lähmungen mit. In dem einen Falle setzte die Lähmung

Digitized by Google
Original from UNIVERSITY OF CALIFORNIA
Generated on 2019-10-24 15:44 GMT / http://hdl.handle.net/2027/uc1.b3252766
Public Domain in the United States, Google-digitized / http://www.hathitrust.org/access_use#pd-us-google

in der zweiten Woche nach dem Auftreten des diphtheritischen Rachenbelages ein und erstreckte sich von dem weichen Gaumen auf die die Herzaktion regulierenden Nerven, was eine Herzadynamie zur Folge hatte, und war mit allgemeinen motorischen und sensiblen Störungen verbunden. Aus Furcht vor Anaphylaxie wurde von einer späteren Seruminjektion abgesehen und Kampfer, Adrenalin und Strychnin angewendet. Langsame und späte Heilung.

In dem zweiten, nicht minder schweren Fall wurden, nachdem längere Zeit keine Besserung eingetreten war, Injektionen von antidiphtheritischem Serum angewandt, worauf eine auffallende rapide Besserung und Heilung eintrat. Das zuvor blasse, hinfällige, kachektische Kind änderte sich nach einigen Tagen nicht zum Erkennen.

Celichowski bespricht die zur Erklärung der Wirkung dieser späten Injektionen von verschiedenen Autoren angeführten Theorien und betont, daß keiner der Autoren, welche dieses Serum gegen postdiphtheritische Lähmungen in großen und wiederholten Dosen anwandten, einen Todesfall infolge von anaphylaktischem Shock gesehen hat, die diesbezüglichen Befürchtungen daher als unbegründet oder wenigstens als übertrieben angesehen werden müssen. Spira.

In klinischer und in bakteriologischer Beziehung ungewöhnliche Fälle von Diphtheritis bei Kindern. Von K. Jonscher, Warschau. (Gazeta Lekarska. 1916. Nr. 34, 35.)

Das Mißverhältnis zwischen der Virulenz pathogener Mikroorganismen und der Widerstandsfähigkeit des befallenen Organismus bewirkt: 1. daß ein gegebener pathologischer Keim Gelegenheit und die Möglichkeit findet, krankhafte Veränderungen in Organen hervorzurufen, welche gewöhnlich gegen solche schädliche Faktoren widerstandsfähiger sind; 2. daß nicht pathogene Organismen, die unter normalen Bedingungen gewöhnlich an der Oberfläche der Haut und der Schleimhäute in geringer Menge angetroffen werden, in einem geschwächten Organismus die Möglichkeit finden, beim Auftreten irgend einer Infektionskrankheit sich in übermäßiger Weise zu vermehren. Zur Illustration dieser Behauptung wird eine Reihe von Fällen mitgeteilt von Diphtheritis der oberen Luftwege, der Ohren, der Augen und der Haut bei Kindern mit schlechtem allgemeinen Ernährungszustand, darunter 3 Fälle, in denen die Untersuchung des direkten Präparates aus dem Belage eine unzweifelhafte Angina Vincenti erkennen ließ, während der weitere klinische Verlauf und eine spätere Aussaat auf Loefflerschem Serum Diphtherie ergaben. Um sich also vor verhängnisvollen und folgeschweren Irrtümern zu bewahren, ist eine häufige Untersuchung der Aussaaten auf Loefflerschem Serum zu empfehlen. Spira.

Digitized by Google
Original from UNIVERSITY OF CALIFORNIA
Generated on 2019-10-24 15:44 GMT / http://hdl.handle.net/2027/uc1.b3252766
Public Domain in the United States, Google-digitized / http://www.hathitrust.org/access_use#pd-us-google

Über wichtige diagnostische Irrtümer im Gebiete der Erkrankungen der Luftwege. Von Sokolowski, Warschau. (Medycyna i Kronika Lekarska. 1916. Nr. 12.)

Eine der wichtigsten Ursachen häufiger diagnostischer Irrtümer besonders bei jungen Ärzten ist die mangelhafte Methode des klinischen Unterrichts besonders in den russischen und deutschen medizinischen Schulen, in denen die Aufmerksamkeit hauptsächlich auf die schwere Krankheit an den Kliniken liegender Pat. gerichtet wird, während leichtere und sogenannte ambulatorische Krankheiten geringschätzig behandelt und vernachlässigt werden. Ferner die systematische Untersuchung klinischer Pat. mit den modernen komplizierten Methoden und teueren Apparaten bewirkt eine Vernachlässigung der älteren einfacheren Untersuchungsmethoden, wodurch der Provinzarzt, der die komplizierten klinischen Apparate nicht zur Verfügung hat, mißvergnügt und verdrossen der Schablone und der Oberflächlichkeit verfällt. Ein anderer Fehler der genannten Schulen ist die Vernachlässigung des ambulatorischen, des poliklinischen Unterrichtes, des Unterrichtes in der physikalischen Behandlung und die unzulängliche Berücksichtigung der Prognose im klinischen Unterricht.

Von den vom Verf. besprochenen diagnostischen Irrtümern auf dem Gebiete der Erkrankungen der Luftwege erwähnen wir als hierhergehörig nur die Verwechslung einer gewöhnlichen Angina mit Diphtheritis, einer Erkrankung der Nasenrachenhöhle mit einer Bronchitis sicca auf Grund des hartnäckigen, durch eingetrocknetes, an der hinteren Rachenwand anhaftendes Sekret verursachten, manchmal mit Erbrechen einhergehenden besonders morgendlichen Hustens. Chronische Bronchitis wird oft diagnostiziert, wo man es nur mit einem Symptom einer Zirkulationsstörung oder eines latent verlaufenden Nierenleidens zu tun hat. Von einer chronisch-eitrigen Entzündung der Mandelkrypten bedingte Fiebererscheinungen werden nicht selten als Symptom einer beginnenden Tuberkulose aufgefaßt. Bronchialasthma als typische Bronchialneurose pflegt mit Bronchitis ex emphysemate, mit professionellem Asthma bei Müllern, Tabakfabriksarbeitern, Tischlern usw. oder kardialem Asthma bei älteren Personen, Sklerotikern, Herzmuskelkranken u. dgl. verwechselt zu werden.

Spira.

II. Nasenrachenraum, Pharynx und Mundhöhle.

Fremdkörper im oberen Abschnitt der Speisewege. Klinischer Vortrag von M. Gantz. (Medycyna i Kronika Lekarska. 1916. Nr. 15, 16, 17.)

Gestützt auf eigene Erfahrungen und auf Fälle in der Literatur, erörtert Verf. die Untersuchungs- und Behandlungsmethoden verschluckter Fremdkörper nach den neuesten Forderungen der Wissenschaft. Bei der Diagnose von Fremdkörpern sollen die subjektiven Angaben über Schmerzen und sonstige Sensationen beim Schlingen und über die Lokalisation des

Digitized by Google
Original from UNIVERSITY OF CALIFORNIA
Generated on 2019-10-24 15:44 GMT / http://hdl.handle.net/2027/uc1.b3252766
Public Domain in the United States, Google-digitized / http://www.hathitrust.org/access_use#pd-us-google

Fremdkörpers nicht mit allzu großem Vertrauen, vielmehr mit einer gewissen Reserve aufgenommen werden, da sie auf Selbsttäuschung beruhen können. Gantz beschreibt die objektiven Untersuchungsmethoden der Inspektion und Palpation auf eventuelle entzündliche oder ödematöse Veränderungen am Halse, in der Mund- und Rachenhöhle, im Hypopharynx, Larynx und Oesophagus und die häufigste Lokalisation der Fremdkörper in den oberen Speisewegen. Er verwirft die Verwendung der Sonde zu diagnostischen und therapeutischen Zwecken und bespricht die Indikationen und Kontraindikationen der Oesophagoskopie als einzige rationelle Methode, die, ohne Mandrin vorsichtig ausgeführt, immer ungefährlich ist. In schwierigen Fällen, bei reichlichem Schleimfluß, soll das Oesophagoskop in seitlicher liegender Position des Pat. eingeführt werden. Die Röntgenoskopie ist nicht immer verläßlich. — Weiters beleuchtet Verf. die sogenannten „blinden" Extraktionsmethoden, die wegen der damit verbundenen Gefahren unbedingt zu verwerfen sind, da sie doch, selbst unter Kontrolle der Röntgenstrahlen ausgeführt, uns keine Auskunft über den Zustand der Schleimhaut des Oesophagus, über das Verhältnis des Fremdkörpers mit scharfen Rändern zu den Wänden des Oesophagus, noch über die Richtung, in welcher der Fremdkörper aus der Oesophaguswand zu entfernen ist, geben können. Wo die Oesophagoskopie nicht zum Ziele führt oder wo gefahrdrohende Erscheinungen bestehen, ist die laterale Oesophagotomie bzw. die Gastrotomie angezeigt. Nur in dringenden gefahrdrohenden Fällen darf zur Sonde oder zur Pinzette behufs „blinder" Extraktion eines Fremdkörpers gegriffen werden. Jeder Fremdkörper an diesen Stellen soll wegen der möglichen üblen Folgen längeren Verweilens möglichst rasch entfernt werden. Spira.

Fall eines Abscesses des Sinus pyriformis und eines Peritracheo-Oesophagealabscesses bei einem 8jährigen Mädchen im Verlaufe von Scharlach. Von S. Lyskawinski, Warschau. (Przeglad Pedyatryczny. 6. H. 5, 6.)

Lyskawinski beschreibt ausführlich die Krankengeschichte eines 8jährigen Kindes, bei welchem im Verlaufe von Scarlatina septica folgende Komplikationen auftraten: 1. Angina septica, 2. Otitis media purulenta acrobilateralis, 3. Lymphadenitis abscedens colli superficialis, Abscessus perioesophageotrachealis dextrolateralis et Abscessus laryngealis, s. Abscessus sinus pyriformis dextri, 4. Bronchopneumonia dextra und 5. Adynamia cordis. Weiterhin bespricht Verf. die Pathogenese der primär und der sekundär entstandenen perilaryngealen und peritracheolaryngealen Abscesse, ihre Ätiologie, Lokalisation, Diagnose, Prognose und Therapie mit Berücksichtigung der einschlägigen Literatur. Solche Abscesse sind bei Kindern nicht häufig,

Generated on 2019-10-24 15:44 GMT / http://hdl.handle.net/2027/uc1.b3252766
Public Domain in the United States, Google-digitized / http://www.hathitrust.org/access_use#pd-us-google
Digitized by Google
Original from UNIVERSITY OF CALIFORNIA

bei Scharlach gehören sie zu den Seltenheiten. Zum Schlusse werden einige einschlägige Fälle aus der Literatur mitgeteilt. Spira.

III. Larynx.

Laryngitis ventricularis hyperplastica. Von Srebrny, Warschau. (Medycyna i Kronika Lekarska. 1916. Nr. 21, 22, 23, 24.)

Srebrny teilt 3 Beobachtungen von Prolapsus ventriculi Morgagni mit, von denen 2 mit ausgedehnter Pachydermie der hinteren Larynxwand, 1 außerdem mit einer Pachydermie des wahren Stimmbandes kompliziert war. Die hochgradige Dyspnoe, die in 2 Fällen zur Tracheotomie führte, war durch Hinzutreten eines entzündlichen Prozesses des Larynx bedingt. In allen diesen Fällen waren Exzesse in baccho und in 1 Falle war außerdem auch Lues vorhanden. Auf Grund der Beobachtungen seiner an 4 Fällen vorgenommenen pathologisch-anatomischen Untersuchungen und einer gründlichen Besprechung der Literatur erörtert Verf. die Pathogenese, die Ätiologie und die Diagnose der Krankheit. Das Wesen des sogenannten Prolapses beruht auf einer Hypertrophie der Schleimhaut der Morgagnischen Tasche, weshalb Srebrny diesen Prozeß als Laryngitis ventricularis hyperplastica bezeichnen möchte. Die wichtigste ätiologische Rolle spielen dabei Exzesse in baccho, in tabacco und Mißbrauch der Stimme. Eine gewisse ätiologische Bedeutung ist auch der Lues, der Tuberkulose, dem Carcinom und unter Umständen auch dem Husten zuzuschreiben.

Die Krankheit kennzeichnet sich subjektiv durch Husten und in schweren Fällen auch durch Atemnot; objektiv durch über die wahren Stimmbänder erscheinende Wülste, welche sich durch schlotterige Beschaffenheit, geringe Spannung, durch abnorme Respirationsbewegungen — bei Inspiration nach innen und unten, bei Exspiration nach außen und oben — und in manchen Fällen durch Runzeligwerden unter Sondenberührung auszeichnen. In manchen Fällen konnte Srebrny die Wülste mit der Sonde emporheben und so die wahren Stimmbänder dem Gesichte zugänglicher machen. Eine häufige Begleiterscheinung bildet Pachydermie der intraarytänoidalen Gegend. Unterhalb der Wülste ist gewöhnlich das hintere, mitunter auch das vordere Ende der wahren Stimmbänder sichtbar. Anlaß zu diagnostischem Irrtum können Infiltration der wahren Stimmbänder oder Hypertrophie ihrer Oberfläche geben. Die einzig wirksame Behandlung besteht in der operativen Abtragung der Wülste mit Hilfe von Zangen, ein Verfahren, welches Verf. noch im Jahre 1887 angewandt hat, und das von Labers im Jahre 1880 versucht und mit „Decorticatio" der Stimmbänder bezeichnet worden war. Spira.

Digitized by Google
Original from UNIVERSITY OF CALIFORNIA
Generated on 2019-10-24 15:44 GMT / http://hdl.handle.net/2027/uc1.b3252766
Public Domain in the United States, Google-digitized / http://www.hathitrust.org/access_use#pd-us-google

Über Kehlkopfabscesse. Von Doz. Dr. R. Imhofer, k. u. k. Regimentsarzt, Chefarzt der Abteilung für Ohren-, Nasen- und Kehlkopfkrankheiten. (Aus dem k. u. k. Garnisonsspital Nr 15 in Krakau. Kommandant: Oberstabsarzt Dr. L Dabrowski.) (Zschr. f. Ohrhlk. u. f. d. Krkh. d. Luftw 76. H 1 u. 2.)

Der Autor berichtet über zwei Fälle, welche die beiden Typen des Larynxabscesses, den Schleimhaut- und perichondrischen Absceß, sowie ihre diagnostischen Eigenheiten sehr charakteristisch wiedergeben und auch die beiden Wege zur Behandlung illustrieren.

Ernst Urbantschitsch.

Betrachtungen über die Entstehung der sogenannten Schrecklähmungen der Stimmritzenschließer auf Grund experimenteller Untersuchungen. Von Dr. O. Muck in Essen. (Zschr. f. Ohrhlk. u. f. d Krkh. d Luftw. 76. H. 1 u. 2.)

Bei starken reflektorischen Reizen erfährt der laryngeale Respirationsmuskel, Musc. cricoarytaenoideus post., eine hypertonische Innervation.

Ernst Urbantschitsch.

IV. Hals, Schilddrüse, Hypophyse.

Ungewöhnlicher Fall einer Schußwunde des Oberkiefers und des Halses. Von J. Szmurlo. (Gazeta Lekarska. 1915. Nr. 34.)

Die Karabinerkugel war durch die linke Wange eingedrungen und an der hinteren Halsgegend stecken geblieben. Sturz, Schwindel, später Heiserkeit, Atemnot, blutiges Sekret aus der Nase, blutiges Extravasat, das sich von der linken Halshälfte bis zur oberen linken Thoraxhälfte erstreckte, Geschmackslähmung links, Anästhesie der linken Hinterhauptscheitelgegend. Nach Extraktion der Kugel aus der Halswunde und Resorption des Extravasats blieb die Heiserkeit bestehen. Vor 12 Jahren Infektion mit Lues, die wiederholt spezifisch behandelt worden ist. Die Untersuchung ergibt: eine Narbe in der Gegend der Fossa canina, eine andere in der hinteren Halsgegend, Lähmung der hinteren Kehlkopfhälfte, Geschmackslähmung links. In Nase und Lungen keine Veränderung. Röntgenogramm ergibt Dilatation des Aortenbogens. Es handelt sich also um eine Durchschlagung der Kieferhöhlenwand, um wahrscheinliche Verletzung des hinteren Teiles des linken Vagus und einer größeren Halsvene. Auffallend ist die Verschonung der Carotis, des ganzen Vagus und das Ausbleiben einer Kieferhöhleneiterung. Das plötzliche Auftreten der Larynxlähmung nach der Verwundung und die Wirkungslosigkeit einer spezifischen Behandlung sprechen für die traumatische Herkunft dieser Lähmung und gegen die Kompression durch das Aneurysma als Ursache derselben.

Spira.

Generated on 2019-10-24 15:44 GMT / http://hdl.handle.net/2027/uc1.b3252766
Public Domain in the United States, Google-digitized / http://www.hathitrust.org/access_use#pd-us-google
Digitized by Google
Original from UNIVERSITY OF CALIFORNIA

Otologischer Teil.

Original-Artikel.

Aus dem k. u. k. Garnisonsspital Nr. 2 in Wien
(Spitalskommandant: Oberstabsarzt I. Kl. Dr. Bruno Drastich).

Über neurotischen Labyrinthschwindel.

Von **G. Alexander** und **L. Braun.**

Sehr häufig beobachtet man, daß Leute, die einige Male nach einander tief Atem holen, wenn man ihren Lungenbefund feststellen will, dabei früher oder später schwindelig werden. Sie beginnen zu schwanken, taumeln, greifen sich an den Kopf, werden blaß, nachdem sie vorübergehend lebhaft rot gewesen waren, „es wird ihnen schlecht", oft haben sie das Gefühl, daß sie umfallen müssen, und viele würden auch hinstürzen, wenn man sie nicht unterstützte, sie setzen oder niederlegen ließe. Das ganze Phänomen pflegt nach ganz kurzer Zeit — Sekunden bis Minuten — wieder vollkommen zu verschwinden, kann aber in der Regel durch Wiederholung der Tiefatmung neuerlich hervorgerufen werden. In der Regel tritt in flüchtiger Weise ein ganz geringer Exophthalmus auf, bzw. es wird die Sklera oberhalb der Kornea in einem ziemlich breiten Streifen sichtbar.

Die Personen, welche das beschriebene Symptomenbild darbieten, sind mehr oder weniger nervöse Individuen, „Neurastheniker" im gangbaren Sinne des Wortes, mit Lidflattern bei Augenschluß, feinschlägigem Händezittern, sehr lebhaften Sehnenphänomenen, deutlicher respiratorischer Arhythmie, mit den Zeichen der Neurose am Herzen, sehr auffälligem Dermographismus, Neigung zu Erythembildung im Gesichte, sowie über der oberen Brustapertur usw. Wir können sogar behaupten, daß zwischen dem Grad der Auslösbarkeit dieser Schwindelerscheinungen und dem Grade der Neurasthenie ein Parallelismus besteht, und zwar so, daß die Schwindelerscheinungen desto leichter auftreten, je hochgradiger bei dem betreffenden Individuum auch die subjektiven und objektiven Zeichen der Neurose ausgesprochen sind. Ob es Ausnahmen von dieser Regel gibt, wird erst näher zu studieren sein. Wir können aber schon heute sagen, daß es nicht viele Menschen mit sonst normalem Befunde gibt, bei welchen das Symptom von Schwindel bei Tiefatmen mehr als gerade nur andeutungsweise produziert werden kann.

---

[1]) Die Publikation dieser Abhandlung hat sich aus äußeren Gründen um 2 Jahre verzögert.

Digitized by Google
Original from UNIVERSITY OF CALIFORNIA
Generated on 2019-10-24 15:44 GMT / http://hdl.handle.net/2027/uc1.b3252766
Public Domain in the United States, Google-digitized / http://www.hathitrust.org/access_use#pd-us-google

Es war nun zunächst nötig zu untersuchen, inwiefern es sich hier nur um die Angabe von Schwindel oder um wirklichen Schwindel bzw. Labyrinthschwindel kombiniert mit Nystagmus handelt.

Untersucht man die Augen dieser Leute während des Schwindels, so findet man einen spontanen Nystagmus, der alle Zeichen des labyrinthären Nystagmus aufweist; er ist gewöhnlich nur in Seitenstellung des Bulbus beim Blick nach rechts oder links nachweisbar, rotatorisch mit horizontaler Komponente oder rein rotatorisch, er ist kleinschlägig, ziemlich frequent. er läßt eine intensive Bewegung nach der Seite der Blickrichtung und eine langsamere Rückbewegung erkennen (so daß er stets leicht als nach rechts oder nach links gerichtet beschrieben werden kann). Gewöhnlich hält er in unveränderter Heftigkeit während der Dauer des Schwindels an, sistiert jedoch mitunter. Er tritt fast ausnahmslos nach seiner Sistierung durch wiederholte Seitenwendung des Bulbus neuerlich hervor. Ist der spontane Nystagmus auch beim Blick geradeaus vorhanden, was seltener der Fall ist, so ist er stets rein rotatorisch, überaus frequent und äußerst kleinschlägig. Er zeigt alle charakteristischen Merkmale des labyrinthären Spontannystagmus sogenannter II. Intensität.

Bei allen Personen, bei welchen im Verlaufe tiefer Atmung Schwindel und der oben erwähnte Spontannystagmus auftrat, konnten auch ohne Tiefatmung und bei gerader Kopfstellung zum mindesten einzelne nystaktische Schläge in Endstellung des Bulbus durch wiederholte maximale Seitenwendung der Bulbi hervorgebracht werden. Es ist ein Nystagmus, den man als neurotischen Nystagmus bezeichnet hat und der eine bedeutende Verwandtschaftlichkeit, wahrscheinlich auch eine gemeinsame Ursache mit dem labyrinthären Nystagmus zeigt. Beobachtet man die Kopfstellung der untersuchten Personen während der tiefen Atemzüge, so zeigt sich, daß der anfänglich aufrecht gehaltene Kopf allmählich in Rückwärtsneigung übergeht (Streckstellung).

Alle diese Tatsachen beweisen, daß es sich um einen echten Labyrinthschwindel, vergesellschaftet mit labyrinthärem Spontannystagmus handelt. Labyrinthärer Nystagmus ist aber nur denkbar auf der Grundlage von wirklicher Labyrinthreizung oder von Reizzuständen im Bereich der Vestibulariskerne oder der Fasersysteme, welche diese Kerne mit den Augenmuskelkernen verbinden.

Auf welchem Wege kann nun infolge von forcierter Tiefatmung ein Reizzustand im Bereiche des statischen Labyrinthes zustande kommen?

Der adäquate Reiz für das statische Labyrinth besteht in Kopf- oder Körperbewegungen bzw. Drehungen, die unter positiver oder negativer Beschleunigung verlaufen. Hiedurch wird eine Verschiebung des flüssigen Labyrinthinhaltes gegenüber dem in der knöchernen Labyrinthkapsel fix

Digitized by Google
Original from UNIVERSITY OF CALIFORNIA
Generated on 2019-10-24 15:44 GMT / http://hdl.handle.net/2027/uc1.b3252766
Public Domain in the United States, Google-digitized / http://www.hathitrust.org/access_use#pd-us-google

untergebrachten häutigen Labyrinthanteil und den nervösen Endorganen hervorgerufen. Diese Bewegung führt sodann zur Bewegung der Haarfortsätze der Sinneszellen bzw. ihrer charakteristischen Anhänge (Cupulae der Ampullen, Statolithenmembran der Vorhofsäcke) und die Bewegung der Haarfortsätze wird auf dem Wege zentripetaler Reizleitung in Nervenreize umgesetzt.

Wollen wir nun den Mechanismus des Zustandekommens dieses Nystagmus infolge von Tiefatmung unserem Verständnisse näherbringen, so müssen wir zu ergründen trachten, durch welche Vorkommnisse bzw. auf welchen Bahnen ein solcher Reizzustand des Labyrinthes hervorgerufen werden kann, ohne daß die physiologische Voraussetzung für eine Labyrinthreizung (Kopf- oder Körperdrehung bzw. Bewegung mit positiver oder negativer Beschleunigung) aufgetreten ist.

Für die Erklärung kommen drei Möglichkeiten in Betracht: Der Weg der direkten oder der indirekten Reizleitung innerhalb des zentralen Nervensystems selbst durch die Verbindungen der Vestibulariskerne mit den Kernen der motorischen Augenmuskelnerven, sodann eine mehr minder mechanische Reizleitung mit direkter Wirkung auf das Labyrinth auf dem Wege der Blutbahn oder die Reizung auf dem Wege der Lymphbahn.

Es ist also nötig, die psychischen und physischen Vorgänge, die in einer in aufrechter Stellung forciert tiefatmenden Person ablaufen, genau zu diskutieren. Hiebei ist vor allem daran zu erinnern, daß es nicht weniger die Anstrengung des Tiefatmens ist als das Nichtgewohntsein dieser Aktion, die dazu führen können, daß ebenso wie unter dem Einflusse der bekannteren Allgemeinwirkungen eine völlige Unorientiertheit im Raume auftritt.

Ähnliche Verhältnisse bestehen auch bei der Produktion des spontanen Nystagmus durch wiederholte Seitenwendung der Bulbi bei nervösen Individuen. Wenn wir nach der Seite blicken, dann vollführen wir eine Bewegung mit Seitenwendung des Kopfes und der Bulbi — teilweise intendieren wir und fühlen wir bloß diese Bewegung —; maximale Seitenbewegungen der Bulbi sind aber unangenehm empfundene Bewegungen, die leicht zu einer gewissen Unlust, ja sogar zu einer Schmerzempfindung in der Orbita führen.

Betrachten wir den Einfluß der forcierten Tiefatmung auf den Kreislauf, speziell auf die Hirnzirkulation, genauer, so finden wir Folgendes:

Mit jeder Inspiration steigt der negative Druck im Pleuraraume und wird Blut in den Brustraum eingesaugt. Das rechte Herz erhält also während der Inspiration mehr Blut. Dabei sinkt aber der Druck im rechten

Digitized by Google
Original from UNIVERSITY OF CALIFORNIA
Generated on 2019-10-24 15:44 GMT / http://hdl.handle.net/2027/uc1.b3252766
Public Domain in the United States, Google-digitized / http://www.hathitrust.org/access_use#pd-us-google

Herzen, weil der dünnerwandige rechte Ventrikel durch den erhöhten negativen Druck stärker beeinflußt wird. Im großen Kreislaufe tritt die durch die Atmung hervorgerufene Druckschwankung, besonders bei langsamerer Atmung, so ein, daß der Druck kurze Zeit nach dem Beginne der Inspiration steigt und sein Maximum erst im Beginne der Exspiration erreicht, während welcher er dann wieder langsam sinkt. Es besteht also eine gewisse Verschiebung zwischen den Atempausen und dem Zeitpunkte der Druckschwankungen.

Der Blutzufluß zu den einzelnen Organen wird aber nicht nur durch diese mechanischen Verhältnisse geregelt, sondern auch durch die Innervation des Herzens, ferner durch die Gefäßinnervationen und die mannigfachen reflektorischen Vorgänge im Kreislaufe.

Unter pathologischen Verhältnissen — namentlich beim Neurastheniker — können bei forcierter Tiefatmung so wesentliche Phasenverschiebungen dieser Korrelationen eintreten, daß eine mächtige, ungewohnte Beeinflussung des Hirnkreislaufs zustande kommen muß.

Wir haben uns nur daran zu erinnern, daß schon die verschiedenen (chronotropen, dromotropen, inotropen und bathmotropen) Nerveneinflüsse auf das Herz im vagodystonischen Neurastheniker durch die Tiefatmung viel stärker zur Geltung kommen, ganz abgesehen von der durch die Tiefatmung produzierten auffälligen respiratorischen Arhythmie, d. h. dem unaufhörlichen Wechsel der Pulsperioden, die ihrerseits wieder stetig wechselnde, dem betreffenden Individuum fremde Zustände der Hirnzirkulation herbeiführt. Mit jeder Verlängerung der Diastolen und der Herzpausen sinkt ja der Blutdruck und der Zufluß zum Gehirne ab, um im anderen Falle, d. h. in der nächsten Phase, wieder anzuwachsen, gehoben zu werden. Auf diese Weise kommen aber so ungewohnte Verschiebungen zwischen Atmung und Kreislauf und so gänzlich veränderte Kreislaufsverhältnisse im Gehirne überhaupt zustande, daß das betreffende Individuum schließlich seine Orientierung im Raume vollkommen verliert, denn alle diese Veränderungen im endokraniellen Blut- und Lymphgefäßgebiete müssen auch im Labyrinthgebiete zur Geltung gelangen.

Das Gesamtlabyrinth wird durch die dünne und auf eine lange Strecke astlos verlaufende Arteria auditiva interna versorgt. In einem so langen, astlosen und dünnen Gefäßschlauche können sich die endokraniellen Blutdruck- und Füllungsschwankungen geradezu katastrophal gestalten und es kann unschwer eine abwechselnde Anämisierung und Hyperämisierung des Labyrinthes stattfinden. Nun sind allerdings die Sinnesepithelien selbst blutgefäßlos. Subepithelial finden sich jedoch in den Nervenendstellen des Labyrinthes im Gebiete der Primitivfasern so reichlich Blutgefäße, daß man ohneweiters zur Feststellung gelangen

Generated on 2019-10-24 15:44 GMT / http://hdl.handle.net/2027/uc1.b3252766
Public Domain in the United States, Google-digitized / http://www.hathitrust.org/access_use#pd-us-google
Digitized by Google
Original from UNIVERSITY OF CALIFORNIA

kann, daß diese heftigen extremen Veränderungen des Blutfüllungszustandes sich in Nervenreiz umsetzen, der zum Schwindel führt und, zentripetal geleitet, von den Vestibulariskernen auf die Augenmuskelkerne übergehend, nunmehr den spontanen Nystagmus erzeugt.

Der unaufhörliche Wechsel der Zirkulationsverhältnisse im Gehirne findet in diesen Fällen — wenigstens teilweise — auch in dem besonders lebhaften, die Atmung begleitenden Spiele der Pupillen seinen adäquaten Ausdruck. Viel mehr und rascher als beim Normalen verengert sich nämlich beim Neurastheniker die Pupille mit der Inspiration, um sich mit der Exspiration wieder zu erweitern. Wir wollen die eingehende physiologische Erörterung dieses Phänomens, insoferne dasselbe nämlich durch den Wechsel der Blutfüllung allein oder auch durch die mit der Tiefatmung verbundene stärkere Muskelanstrengung, oder durch Sympathikusreizung zustande kommt, oder ob sie als Psychoreflex aufzufassen ist, unterlassen; jedenfalls steht es fest, daß sensible Reize ebensowohl wie psychische Erregungen verschiedener Art bei hyperästhetischen Individuen eine starke Erweiterung der Pupille herbeiführen. Da zugleich mit dem Schwindel ein geringer Exophthalmus auftritt, so könnte das koordinierte Phänomen der Pupillenerweiterung in erster Linie als Reizungssymptom des Sympathikus, resp. als vagusdystonisches Symptom, aufgefaßt werden.

Unsere Annahme, daß es sich in diesen Fällen um einen echten neurotischen Labyrinthschwindel handelt, haben wir auch in anderer Weise zu stützen vermocht und eine Probe auf das Exempel in der Weise angestellt, daß wir im kaiserlichen Taubstummeninstitute eine größere Anzahl taubstummer Kinder untersuchten. Wir sprechen hiemit dem Direktor dieses Institutes, Herrn Anton Druschba, für sein freundliches Entgegenkommen unseren herzlichsten Dank aus.

Unter den Zöglingen einer Taubstummenanstalt finden sich solche, bei denen sowohl der kochleare als auch der statische Anteil des Labyrinthes zerstört ist (die Mehrzahl der Fälle von erworbener Taubheit), als auch andere, bei welchen die Funktionslosigkeit auf den kochlearen Apparat beschränkt geblieben ist, das statische Labyrinth sich also normal zeigt (ein recht häufiger Befund bei kongenitaler Taubheit).

Das uns vorgeführte Zöglingsmaterial wurde nun vorerst nicht nach diesen beiden Unterschieden getrennt. Wir baten den Direktor der Anstalt nur, uns von den Zöglingen der höheren Jahrgänge eine Anzahl von sogenannten nervösen Kindern auszusuchen.[2]) Wir lassen nun die Protokolle von 12 untersuchten Fällen folgen:

---

[2]) Bei der Untersuchung wurde stets zuerst die Gesamtkörperuntersuchung, zuletzt die Labyrinthprüfung vorgenommen.

Digitized by Google
Original from UNIVERSITY OF CALIFORNIA
Generated on 2019-10-24 15:44 GMT / http://hdl.handle.net/2027/uc1.b3252766
Public Domain in the United States, Google-digitized / http://www.hathitrust.org/access_use#pd-us-google

Fall 1. 16jähriger Knabe, Taubheit nach Meningitis im 5. Lebensjahre.

Leichte Neurasthenie, leichter Tremor der Augenlider, angedeutetes Handzittern, mäßige Dermographie, geringe respiratorische Arhythmie des Pulses. Reflexe mäßig gesteigert.

Auch nach längerer Zeit und wiederholt vorgenommener forcierter Tiefatmung kein Schwindel und kein Nystagmus.

Funktioneller Befund: Beide statischen Labyrinthe unerregbar.

Fall 2. 14jähriger Knabe, kongenitale Taubheit ohne Hörreste.

Deutliche respiratorische Arhythmie. Tremores der Augenlider und der ausgestreckten Hände, namhaft gesteigerte Patellarreflexe, vasomotorische Störungen, starke Dermographie.

Auch nach drei Minuten langem forciertem Atmen in aufrechter Körperhaltung kein Schwindel, kein Nystagmus, kein Exophthalmus.

Funktioneller Befund: Beide statischen Labyrinthe unerregbar.

Fall 3. 18jähriges Mädchen, Taubheit nach Poliomyelitis im frühen Kindesalter.

Leichte Neurasthenie mit den im Falle 2 hervorgehobenen Kennzeichen.

Nach wiederholten tiefen Atemzügen öffnen sich die Lider stark, so daß der Sklerarand über der Cornea sichtbar wird. Die Untersuchte gibt an, Schwindel zu haben, es tritt jedoch kein Nystagmus auf.

Funktioneller Befund: Beide statischen Labyrinthe unerregbar.

Fall 4. 14jähriger Knabe, kongenitale Taubheit ohne Hörreste.

Neurasthenie mäßigen Grades mit respiratorischer Arhythmie, Dermographie und rasch wechselnder Gesichtsfarbe. In Ruhestellung kein spontaner Nystagmus.

Nach wiederholter forcierter Tiefatmung durch zwei Minuten Schwindel und rotatorischer Nystagmus beim Blick nach rechts und geradeaus. Auch ohne Tiefatmung kann in diesem Falle durch wiederholte Seitenwendung der Bulbi typischer rotatorischer Nystagmus nach beiden Seiten bei seitlicher Blickrichtung hervorgerufen werden.

Funktioneller Befund: Reflexerregbarkeit beider statischen Labyrinthe erhalten.

Fall 5. 15jähriger Knabe, ertaubt nach Gehirnhautentzündung im 5. Lebensjahre.

Bedeutende Neurasthenie mit sehr gesteigerten Reflexen. Tremor der Augenlider und der Hände. Respiratorische Arhythmie.

Nach forcierter Tiefatmung durch $^3/_4$—1 Minute geringer Schwindel und rotatorischer Spontannystagmus nach beiden Seiten bei seitlicher

Digitized by Google
Original from UNIVERSITY OF CALIFORNIA
Generated on 2019-10-24 15:45 GMT / http://hdl.handle.net/2027/uc1.b3252766
Public Domain in the United States, Google-digitized / http://www.hathitrust.org/access_use#pd-us-google

Blickrichtung sowie mitunter (bei Wiederholung des Experimentes) auch beim Blick geradeaus (meist rotatorischer Nystagmus nach rechts). Ohne Tiefatmung nur durch wiederholte Seitenwendung der Bulbi kann ein typisches ruckartiges Zurückgehen der Bulbi aus der Endstellung, jedoch kein Nystagmus hervorgerufen werden.

Funktioneller Befund: Reflexerregbarkeit beider statischer Labyrinthe erhalten.

Fall 6. 13jähriger Knabe, kongenitale Taubheit ohne Hörreste.

Hochgradig nervös. Gesteigerte Reflexe. Respiratorische Arhythmie. Tremor der Augenlider und der Hände.

Unter forcierter Atmung nach $^3/_4$—1 Minute rotatorischer kleinschlägiger spontaner Nystagmus nach beiden Seiten in Endstellung und Schwindel.

Ein ähnlicher Nystagmus kann auch bei gewöhnlicher Atmung durch wiederholte maximale Seitenwendung der Bulbi hervorgerufen werden.

Funktioneller Befund: Reflexerregbarkeit beider statischen Labyrinthe erhalten.

Fall 7. 17jähriges Mädchen. Kongenitale Taubheit ohne Hörreste.

Neurotisch degeneriertes Äußere. Nach wiederholter Seitenwendung einzelne nystaktische Zuckungen oder spontanes Zurückgehen der Bulbi. Nach wiederholter forcierter Einatmung etwas Schwindel und kleinschlägiger Horizontalnystagmus in Endstellung.

Funktioneller Befund: Reflexerregbarkeit beider statischen Labyrinthe positiv, jedoch gegenüber der Norm vermindert.

Fall 8. 14jähriger Knabe. Kongenitale Taubheit ohne Hörreste. Interner Befund normal. Nervöses Kind. Starker Tremor der geschlossenen Lider. Mäßig deutliche Arhythmie. Keine deutliche Dermographie. Deutlicher Spontannystagmus (kleinschlägig rotatorisch mit horizontaler Komponente) verstärkt durch wiederholte Seitenwendung, nach forcierter Einatmung. Schwindel, Nystagmus unter weiter Öffnung der Lider.

Funktioneller Befund: Reflexerregbarkeit beider statischen Labyrinthe erhalten.

Fall 9. 14jähriger Knabe. Kongenitale Taubheit mit Hörresten für starke Geräusche. Sehr nervöses Kind. Anisochorie: im Beginne der Inspiration Verengerung.

Nystagmus nach wiederholter Seitenwendung, tritt jedoch in äußerst kleinschlägiger rotatorischer Form auf. Nach längerem Tiefatmen Schwindel und Nystagmus.

Generated on 2019-10-24 15:45 GMT / http://hdl.handle.net/2027/uc1.b3252766
Public Domain in the United States, Google-digitized / http://www.hathitrust.org/access_use#pd-us-google
Digitized by Google
Original from UNIVERSITY OF CALIFORNIA

Funktioneller Befund: Reflexerregbarkeit beider statischen Labyrinthe erhalten.

Fall 10. 12jähriger Knabe. Kongenitale Taubheit ohne Hörreste. Sehr leicht erregbares Kind. Nach wiederholter Seitenwendung sehr kleinschlägiger, horizontaler Spontannystagmus nach beiden Seiten.

Nach 2 Minuten tiefer Atmung Schwindel, Nystagmus. Weite Öffnung der Lider, so daß der obere Cornealrand sichtbar wird.

Funktioneller Befund: Reflexerregbarkeit beider statischen Labyrinthe erhalten.

Fall 11. 14jähriges Mädchen, ertaubt im frühesten Kindesalter, ohne Hörreste. Sehr nervöses Kind. Auch nach längerdauernder forcierter Atmung keine Reaktion in Form von Schwindel und Nystagmus.

Funktioneller Befund: Reflexerregbarkeit beider statischen Labyrinthe erloschen.

Fall 12. 13jähriges Mädchen. Kongenitale Taubheit ohne Hörreste. Nervöses, sehr erregbares Kind, stark gesteigerte Reflexe. Dermographie. Respiratorische Pulsschwankungen. Unter drei Minuten langer tiefer Respiration kurzdauernde nystaktische Zuckungen in Endstellung.

Funktioneller Befund: Reflexerregbarkeit beider statischen Labyrinthe erhalten.

Stellen wir die uns interessierenden Tatsachen aus diesen Befunden zusammen, so ergibt sich folgende Tabelle:

Fall 1 ertaubt im 5. Lebensjahr, nervös, kein Schwindel. Statisches Labyrinth unerregbar.

Fall 2 kongenitale Taubheit, nervös, kein Schwindel. Statisches Labyrinth unerregbar.

Fall 3 ertaubt im frühen Kindesalter, nervös, Schwindel ohne Nystagmus. Statisches Labyrinth unerregbar.

Fall 4 kongenitale Taubheit, nervös, Schwindel mit Nystagmus. Statisches Labyrinth erregbar.

Fall 5 ertaubt im 5. Lebensalter nach Gehirnhautentzündung, nervös, Schwindel mit Nystagmus. Statisches Labyrinth erregbar.

Fall 6 kongenitale Taubheit, nervös, Schwindel mit Nystagmus. Statisches Labyrinth erregbar.

Fall 7 kongenitale Taubheit, nervös, Schwindel mit Nystagmus. Statisches Labyrinth erregbar.

Fall 8 kongenitale Taubheit, nervös, Schwindel mit Nystagmus. Statisches Labyrinth erregbar.

Generated on 2019-10-24 15:45 GMT / http://hdl.handle.net/2027/uc1.b3252766
Public Domain in the United States, Google-digitized / http://www.hathitrust.org/access_use#pd-us-google
Digitized by Google
Original from UNIVERSITY OF CALIFORNIA

Fall 9 kongenitale Taubheit, nervös, Schwindel mit Nystagmus. Statisches Labyrinth erregbar.
Fall 10 kongenitale Taubheit, nervös, Schwindel mit Nystagmus. Statisches Labyrinth erregbar.
Fall 11 ertaubt im frühen Kindesalter, nervös, kein Schwindel. Statisches Labyrinth unerregbar.
Fall 12 kongenitale Taubheit, nervös, Schwindel mit Nystagmus. Statisches Labyrinth erregbar.

Der Überblick des Untersuchungsergebnisses der 12 taubstummen Kinder führt uns zu einem nicht uninteressanten Resultate: Sämtliche 12 Kinder, die auch dem Direktor der Taubstummenanstalt als nervös und leicht erregbar bekannt waren, ergaben bei der körperlichen Untersuchung alle Zeichen der Nervosität, bzw. Neurasthenie. Bei dem Versuche, durch forcierte Atmung Schwindel und Nystagmus hervorzurufen, ergaben von den 12 Kindern 8 ein positives, 3 ein negatives Resultat, in einem Falle zeigte sich subjektiv und objektiv Schwindel, jedoch trat kein Nystagmus auf. Die Funktionsprüfung ergab nun in den 8 Fällen mit positiv auftretendem Schwindel nach forcierter Atmung auch erhaltene, wenn auch in einzelnen Fällen gegenüber der Norm verminderte Reflexerregbarkeit der statischen Labyrinthe, in den 4 übrigen Fällen war die Reflexerregbarkeit erloschen. Daraus folgt, daß das Auftreten des Phänomens von Schwindel und Nystagmus nach forcierter Atmung an das Erhaltensein der Reflexerregbarkeit der statischen Labyrinthe geknüpft ist. Ist die Reflexerregbarkeit der statischen Labyrinthe nicht erhalten, so kann, wie der Fall 3 lehrt, ausnahmsweise ein Schwindelgefühl ohne Nystagmus auftreten, gewöhnlich bleibt jedoch, wenn die labyrinthäre Reflexerregbarkeit beiderseits erloschen ist, auch jede Schwindel- oder Nystagmusreaktion nach forcierter Atmung aus. Diese kleine Untersuchungsreihe zeigt aber auch, daß es sich bei dem durch forcierte Einatmung auslösbaren Schwindel und Nystagmus um echten Labyrinthschwindel handelt, sowie um labyrinthären Nystagmus.

Endlich seien einige prägnante Fälle von Erwachsenen mitgeteilt. Sämtliche diese Fälle betreffen Soldaten, die zur Untersuchung auf interne Leiden zunächst der internen Abteilung zugewiesen wurden.

Fall 1. Fritz Gm., 32 Jahre.

Anamnese vom 22. III. 1916: Seit drei Jahren bestehen Schwindelanfälle beim raschen Gehen, körperlicher Anstrengung, plötzlichem Stehenbleiben oder Aufstehen. Es treten zuerst Atembeschwerden auf, dann sieht Pat. schwarze Ringe vor den Augen, dann wird ihm ganz schwarz vor

Digitized by Google
Original from UNIVERSITY OF CALIFORNIA
Generated on 2019-10-24 15:45 GMT / http://hdl.handle.net/2027/uc1.b3252766
Public Domain in the United States, Google-digitized / http://www.hathitrust.org/access_use#pd-us-google

den Augen, Pat. verliert das Bewußtsein, fällt um. Im 3.—5. und 16. Lebensjahre hat Pat. Lungenentzündung gehabt, mit 13 Jahren Mittelohrentzündung rechts, seither keine Ohrenbeschwerden, Hörschärfe normal. Vor 3 Jahren Gonorrhoe.

Status vom 22. III. 1916: Unter sehr tiefer Einatmung tritt ungefähr nach zwei Minuten, während bis dahin die forcierte Tiefatmung fortgesetzt worden ist, ein Schwindelanfall auf. Es ist keinerlei Bewußtseinstrübung dabei vorhanden, der Pat. wankt nach rückwärts, droht zu fallen, stürzt jedoch nicht. Hiebei ist in Endstellung horizontaler, kleinschlägiger, spontaner Nystagmus für kurze Zeit (in Absätzen je 3—4 Schläge) nachweisbar.

Ohrbefund: Otoskopischer Befund und Hörschärfe normal. Neurasthenischer, horizontaler, kleinschlägiger Spontannystagmus in Endstellung, der durch wiederholte Seitenwendung grobschlägig wird, bald jedoch zessiert, um bei neuerlicher wiederholter Seitenwendung wieder aufzutreten.

Reflexerregbarkeit beider statischen Labyrinthe normal.

Der Kranke ist neuerlich am 23. und am 28. III. untersucht worden. Er ergab jedesmal beim Inspirationsversuch das gleiche Resultat: Schwindel mit Fallneigung nach hinten, durch Veränderung der Kopfstellung wird auch die Fallneigung geändert, bei rechts gedrehtem Kopf Fallneigung nach links.

Am 28. III. berichtet der Kranke über einen am Vortag ihm zugestoßenen Schwindelanfall beim Billardspiel. Bei diesem Anfall verlor er das Bewußtsein und war durch einen ganzen Tag müde und abgeschlagen. Er klagt auch jetzt noch über ein Unbehagen in der Herzgegend.

Epikrise: Die Einzelheiten des Falles zeigen, daß der unter forcierter Inspiration auftretende Schwindel stets mit Nystagmus verbunden ist. Beide Labyrinthe erwiesen sich funktionell normal. Nimmt man an, daß es sich bei dem Schwindelanfall um Labyrinthschwindel handelt, so finden die beim Untersuchten beobachteten Anfälle unter forcierter Inspiration eine vollständige Erklärung. Der von dem Kranken selber beschriebene Schwindelanfall, der am 28. III. stattgefunden hat und mit Bewußtseinsverlust verbunden war, ist jedoch sicher nicht als bloßer Labyrinthschwindel zu deuten. Eines der am meisten charakteristischen negativen Merkmale des Labyrinthschwindels ist, daß das Bewußtsein im Anfalle und danach stets ungestört bleibt. Es dürfte sich bei dem am 28. III. aufgetretenen Schwindelanfall um eine Kombinationsform von neurasthenischem bzw. hysterischem Schwindel mit Labyrinthschwindel gehandelt haben. Dieselbe Überlegung gilt auch für die anamnestisch be-

Digitized by Google
Original from UNIVERSITY OF CALIFORNIA
Generated on 2019-10-24 15:45 GMT / http://hdl.handle.net/2027/uc1.b3252766
Public Domain in the United States, Google-digitized / http://www.hathitrust.org/access_use#pd-us-google

schriebenen Anfälle, die angeblich mit Schwarzwerden vor den Augen und Bewußtseinsverlust verbunden sind.

Fall 2. Adolf P., 35 Jahre.

Anamnese vom 28. III. 1916: Seit frühester Kindheit, soweit sich der Pat. nur rückerinnern kann, haben sich bei körperlichen Anstrengungen (raschem Gehen, Stiegensteigen usw.) Atemnot und Schwindelanfälle eingestellt. Hiebei verschwimmen ihm die Gegenstände vor den Augen. Es wird dunkel vor ihm, endlich schwarz, dann sieht Pat. überhaupt nichts und fällt bewußtlos um. Die Bewußtlosigkeit dauert gewöhnlich nur einige Minuten. Der früher ohrgesunde Pat. merkt in letzter Zeit eine Abnahme seines Hörvermögens. Bis zum 8. Lebensjahr bestand sogenannter Wasserkopf. Im Kindesalter hat Pat. Rachendiphtherie, Scharlach und eine linksseitige exsudative Pleuritis durchgemacht. Seit dem 10. Lebensjahre rasch fortschreitende Defektbildung der Zähne, die allmählich abbröckelten. Im 18. Lebensjahre Hodenentzündung.

Status vom 28. III. 1916: Otoskopischer Befund und Hörschärfe normal. Statische Labyrinthe normal. Kleinschlägiger, rotatorischer, ziemlich frequenter Spontannystagmus nach wiederholter Seitenwendung in Endstellung. Durch wiederholte Seitenwendung kann der Spontannystagmus bis zur Grobschlägigkeit verstärkt werden. Hiebei behält jedoch der Nystagmus den Charakter des mit intensiver Hin- und schwacher Rückbewegung ausgestatteten Spontannystagmus bei. Nach wiederholter Seitenwendung stellen sich mit dem Gröberwerden der nystaktischen Zuckungen auch Taumelgefühl und Taumelbewegungen des Oberkörpers ein. Die gleiche, jedoch vollkommen unmittelbar und plötzlich in Erscheinung tretende Verstärkung des Spontannystagmus ist bei dem Pat. auch nach wiederholter tiefer Inspiration zu konstatieren. Bei diesem Falle ist jedoch eine Pupillenerweiterung nicht nachweisbar. Während einer zweiwöchentlichen Beobachtungsdauer ist aber kein einziges Mal ein spontaner Schwindelanfall, wie ihn die Anamnese des Pat. ergibt, aufgetreten.

Die Augenuntersuchung (Stabsarzt Dozent Dr. L. Müller) ergibt: Augen äußerlich normal. Bei der Untersuchung konnte kein Nystagmus hervorgerufen werden. Eine Spur von Pupillardifferenz. Beide Pupillen reagieren gut. Hornhautreflex prompt. Sensibilität der Haut normal, beiderseits gleich. Bei der Gesichtsfeldaufnahme werden Einschränkungen angegeben, die das Stigma der absoluten Willkürlichkeit an sich tragen. Eine typische Ermüdungsreaktion nicht nachweisbar. Die Papillen erscheinen nicht normal, sondern zeigen deutlich eine Vermehrung des Bindegewebes, so daß die Annahme gerechtfertigt ist, daß Pat. in seiner

Digitized by Google
Original from UNIVERSITY OF CALIFORNIA
Generated on 2019-10-24 15:45 GMT / http://hdl.handle.net/2027/uc1.b3252766
Public Domain in the United States, Google-digitized / http://www.hathitrust.org/access_use#pd-us-google

Jugend eine sehr leichte Stauungspapille durchgemacht habe. Zeichen einer frischen Erkrankung sind nicht vorhanden.

Epikrise: Die Untersuchung ergab bei dem Pat. normales Hörvermögen. Seine Angabe, daß er seit einiger Zeit schwer höre, beruht somit auf einem Irrtum. Er bot bei normalem Labyrinth alle Zeichen des neurasthenischen Spontannystagmus. Die unter forcierter Inspiration auftretenden Schwindelanfälle zeigen die Eigenschaften des Labyrinthschwindels, allerdings ohne Beobachtung von Scheindrehung der Umgebung oder Scheindrehung des eigenen Körpers. Während seines Spitalsaufenthaltes sind mit Bewußtseinsstörung einhergehende Schwindelanfälle nicht zur Beobachtung gelangt.

Fall 3. Michael Z., 25 Jahre alt.

Anamnese vom 4. IV. 1916: Im 3. und 12. Lebensjahre Lungenentzündung. 1915 durch 14 Tage linksseitige Mittelohreiterung, seither mitunter linksseitige Schwerhörigkeit. Vorher stets ohrgesund. Seit ungefähr zwei Jahren tritt bei raschen Körperbewegungen, anstrengender Arbeit oder unter länger dauerndem tiefem Atmen Schwindel auf. Hiebei hat Pat. die Empfindung von Scheindrehung der Umgebung, jedoch nicht nach einer bestimmten Seite. Pat. leidet häufig an Kopfschmerzen, besonders der Hinterhauptgegend.

Status vom 4. IV. 1916: Interner Befund: Leichteste Schallverkürzung über der rechten Lungenspitze, sonst innere Organe ohne krankhafte Veränderungen.

Ohrbefund: Beide Trommelfelle mittelgradig eingezogen und wolkig getrübt. Hörschärfe annähernd normal (abgelaufener Mittelohrkatarrh). Beide statischen Labyrinthe normal. In ruhiger Aufrechtstellung des Körpers ist kein Spontannystagmus vorhanden. Es ist auch kein solcher durch wiederholte Seitenwendung der Bulbi zu erzielen. Nach wiederholten tiefen Atemzügen (durch 2—3 Minuten) tritt im Stehen bei gestrecktem oder leicht nach rückwärts geneigtem Kopfe plötzlich unter Rötung der Gesichtshaut Schwindel auf. Den auftretenden Schwindel beschreibt der Pat. folgendermaßen: „Der Kopf dreht sich, die Gegenstände der Umgebung drehen sich ebenfalls. Eine Drehrichtung vermag ich nicht anzugeben.“ Im Momente des Auftretens des Schwindels ist in Endstellung der Bulbi ein kurzdauernder, kleinschlägiger, frequenter, rotatorischer Spontannystagmus durch wenige Sekunden (insgesamt 5—7 Nystagmusschläge) nachweisbar.

Epikrise: Es handelt sich hier um einen Fall, in welchem durch forcierte Inspiration Schwindelanfälle auslösbar werden, die vollständig als Labyrinthschwindel angesprochen werden müssen. Erwähnenswert ist, daß

Digitized by Google
Original from UNIVERSITY OF CALIFORNIA
Generated on 2019-10-24 15:45 GMT / http://hdl.handle.net/2027/uc1.b3252766
Public Domain in the United States, Google-digitized / http://www.hathitrust.org/access_use#pd-us-google

dieser Fall als felddiensttauglich bezeichnet wurde und auch ohne Störung seinen Militärdienst versehen konnte.

Fall 4. Juro P., 21 Jahre alt.

Anamnese vom 4. IV. 1916: Vor zwei Jahren, im Jahre 1914, hat Pat. einen Lungenspitzenkatarrh gehabt. Seither bestehen Schmerzen in der Brust, Atembeschwerden, Herzklopfen und Schwindel bei raschem Gehen, Laufen und anderen körperlichen Anstrengungen. Der Schwindel tritt auch dann auf, wenn Pat. hinaufschaut und dann plötzlich hinunterschaut. Pat. hat dann die Empfindung der Scheindrehung der Umgebung nach rechts, das Bild wird unklar, verschwindet aber nicht. Pat. bleibt auch bei Bewußtsein. Der Zustand dauert nur einige Minuten, wenn Pat. leichter atmet, hört der Schwindel auf. Pat. hat das früher nie gehabt, die Beschwerden stellten sich erst vor zwei Jahren nach dem Lungenspitzenkatarrh ein. Pat. war nie ohrenleidend, hört auch normal. Pat. war sechs Wochen im Feld, wurde infolge der Brust- und Herzbeschwerden zurückgeschickt.

Status vom 4. IV. 1916: Interner Befund normal.

Ohrbefund: Beide Trommelfelle annähernd normal. Hörschärfe normal. Statische Labyrinthe normal. Nach wiederholter Seitenwendung der Bulbi einzelne nystaktische Zuckungen, grobschlägig, horizontal in Endstellung. Keine Verstärkung oder Häufung der Zuckungen durch Wiederholung der Seitenwendung. Nach tiefer Atmung durch 2—3 Minuten in aufrechter Stellung und bei erhobenem oder leicht nach rückwärts geneigtem Kopf treten subjektiver und objektiver Schwindel auf. Während des Schwindels bei Seitenwendung nystaktische Zuckungen, keine Scheindrehung der Umgebung. Bei forcierter Inspiration zeigt Pat. auch zarte Pupillenschwankungen, und zwar gewöhnlich zuerst eine geringe Verengerung, dann eine Erweiterung der Pupillen.

Epikrise: Das Phänomen des Inspirationsschwindels hat sich in diesem Falle im Anschlusse an einen Lungenspitzenkatarrh, der zur Zeit der gegenwärtigen Untersuchung bereits abgeheilt war, eingestellt. Die Labyrinthanfälle tragen alle charakteristischen Merkmale des Labyrinthschwindels. Der vorhandene spontane Nystagmus ist als neurasthenischer Nystagmus zu deuten. Der Untersuchte wurde felddiensttauglich entlassen.

Fall 5. Johann St., 22 Jahre alt.

Anamnese vom 7. IV. 1916: Vor 3—4 Jahren litt Pat. häufig an heftigen Kopfschmerzen (meist mehrere Tage in der Woche). Dieselben hörten nach kräftigendem Landaufenthalte auf. Er rückte am 21. VII. 1915 zum Militärdienste ein. Nach kurzer Zeit traten gelegentlich des Laufens Anfälle von Atemnot und Schwindel auf. Seither haben die Schwindelanfälle an Häufigkeit zugenommen, zeigen sich jetzt auch beim Marschieren,

Digitized by Google
Original from UNIVERSITY OF CALIFORNIA
Generated on 2019-10-24 15:45 GMT / http://hdl.handle.net/2027/uc1.b3252766
Public Domain in the United States, Google-digitized / http://www.hathitrust.org/access_use#pd-us-google

bei plötzlichen Drehungen des Körpers, mitunter sogar auch nur des Kopfes, häufig auch morgens beim Aufstehen. Der Untersuchte beschreibt den Schwindelanfall folgendermaßen: „Es tritt zunächst ein dumpfes Druck- und Schmerzgefühl in der Scheitelgegend auf, dann folgt eine Drehung der Umgebung (nach welcher Seite vermag er nicht anzugeben), dann treten schwarze Ringe vor den Augen auf, die im Höhepunkte, der nur wenige Sekunden dauert, verschwinden, dann sieht Pat. nichts. Der gesamte Schwindelanfall währt einige Minuten. Bewußtseinsstörungen sind nicht vorhanden. Nach dem Schwindel fühlt sich der Untersuchte gewöhnlich wohl, mitunter bleibt ein Ermüdungsgefühl durch einige Zeit zurück. Der Untersuchte stand wegen Bronchitis und Lungenspitzenkatarrh vom 28. X. 1915 bis 3. II. 1916 im Reservespital 4 in Behandlung. Ohrbeschwerden haben nie bestanden.

Status vom 7. IV. 1916: Otoskopischer Befund und Hörschärfe normal. Beide statischen Labyrinthe normal, auch wiederholte Seitenwendung erzeugt keinen Spontannystagmus. Unter tiefen Atemzügen treten nach ungefähr einer Viertelminute subjektiver und objektiver Schwindel mit mäßigen Schwankungen des Körpers nach hinten und Spontannystagmus ein. Der Spontannystagmus ist sichtbar in Endstellung, er ist horizontal, kleinschlägig und von geringer Frequenz. Durch Kopfdrehung wird auch die Richtung der Schwankungen des Körpers beeinflußt.

Epikrise: Die Einzelheiten des Anfalles zeigen auch hier, daß es sich in der Grundlage um Labyrinthschwindel und labyrinthären Nystagmus handelt. Die Sehstörungen gehören nicht zum Bilde des reinen Labyrinthschwindels. Sie zeigen eine neurasthenische oder vasomotorische Komponente des Schwindels an.

Fall 6. Felix D., 33 Jahre alt.

Anamnese vom 8. IV. 1916: Pat. war angeblich im Kindesalter ohrenleidend, litt auch in der Kindheit an Schwindel. 1913 Gelenksrheumatismus. Im August 1914 zum Militär eingerückt. Zum erstenmal traten im Oktober 1914 im Felde Beschwerden beim raschen Gehen, Laufen und sonstigen körperlichen Anstrengungen auf: Herzklopfen, Stechen in der Herzgegend, leichter Schwindel und Übelkeiten. Pat. gibt von dem Schwindel folgende Beschreibung: Es flimmert ihm vor den Augen, dann sieht er weiße Flecke mit schwarzen Rändern, die verschiedene Gestalt annehmen. Der Schwindel selbst dauert nur wenige Sekunden, tritt mitunter auch während der Nacht auf. Es besteht auch seit längerer Zeit Schlaflosigkeit.

Status vom 8. IV. 1916: Intern keine nachweisbaren Veränderungen. Neurastheniker.

Generated on 2019-10-24 15:45 GMT / http://hdl.handle.net/2027/uc1.b3252766
Public Domain in the United States, Google-digitized / http://www.hathitrust.org/access_use#pd-us-google
Digitized by Google
Original from UNIVERSITY OF CALIFORNIA

Otoskopischer Befund und Hörschärfe normal, beide statischen Labyrinthe normal. Typischer neurasthenischer Spontannystagmus (rotatorisch mit horizontaler Komponente) bei Bulbusbewegung in der Horizontalen. Der Nystagmus wird sehr bald sichtbar, nachdem sich die Bulbi in Bewegung gesetzt haben, nicht bloß in Endstellung. Unter tiefen Atemzügen bei aufrechter Körperstellung und gestrecktem oder leicht nach rückwärts geneigtem Kopfe tritt subjektiver Schwindel und eine deutliche Verstärkung des Spontannystagmus auf.

Epikrise: Auch in diesem Falle handelt es sich um einen labyrinthären Nystagmus an einem nervösen Individuum. Die Sehstörungen während des Schwindelanfalles (weiße Flecke mit schwarzen Rändern usf.) sind als vasomotorische und neurotische Störungen anzusprechen. In dem Auftreten von Schwindelanfällen während der Nacht ist wohl ein Zeichen von Übermüdung bzw. Nervosität zu erblicken. Welches Ohrenleiden zu den Schwindelanfällen in der Kindheit geführt hat, ist derzeit nicht nachweisbar. Bei der gegenwärtigen Untersuchung erwiesen sich beide Gehörorgane normal.

Aus dem allgemeinen Krankenhause zu Malmö (Schweden).
Abteilung für Ohren-, Nasen- und Halskrankheiten.

Über Radiumbehandlung bei gewissen Ohrenkrankheiten.

(Vorläufige Mitteilung.)

Von **Sture Berggren.**

Vortrag in „Malmö Läkarforening" Dezember 1917.

Anfangs April des vorigen Jahres besuchte mich in der Ohrenpoliklinik des Krankenhauses eine ältere Frau wegen stinkenden Nasenflusses. Das Ergebnis der direkten Untersuchung: „Nebenhöhlenempyem, wahrscheinlich des Sinus sphenoidalis", wurde durch die röntgenologische Untersuchung gestützt. Ihr Leiden nahm jedoch recht bald eine ernsthafte Wendung; große und feste Lymphdrüsenpakete entstanden auf dem Halse und es konnte ein von der Keilbeingegend ausgehender Tumor unschwer diagnostiziert werden. Das Empyem erwies sich folglich als sekundär in bezug auf diesen Tumor.

Gleichzeitig mit dieser Veränderung fing die Pat. an, sich über zunehmende Schwerhörigkeit zu beklagen. Sie wurde bald so taub, daß sie nur Gespräche ad concham auffassen konnte. Wiederholte Probeexcisionen

Digitized by Google
Original from UNIVERSITY OF CALIFORNIA
Generated on 2019-10-24 15:45 GMT / http://hdl.handle.net/2027/uc1.b3252766
Public Domain in the United States, Google-digitized / http://www.hathitrust.org/access_use#pd-us-google

aus den Lymphdrüsenknäueln auf dem Halse, die klinisch den Eindruck eines Sarkoms machten, zeigten nur das Bild eines chronischen entzündlichen Prozesses.

Da der klinische Verlauf bestimmt auf einen malignen Tumor hindeutete, wurde sofort die Radiumbehandlung eingeleitet. Dr. Scholander behandelte die Pat. mit einer starken Radiumgabe, die in die Geschwülste auf dem Hals eingesenkt wurde.

Gleich nach dieser Behandlung, in deren Verlaufe eine förmliche Abschmelzung der Halsgeschwülste zu beobachten war, während der Tumor im Epipharynx ziemlich unbeeinflußt erschien, gab die Pat. an, ihr Gehör wieder gewonnen zu haben. Und in der Tat hörte sie nunmehr so gut wie normal. Dieser in unmittelbarem Anschlusse an die Radiumbehandlung entstandene Gehörstatus dauerte unverändert bis zum Ableben der Pat., das infolge allgemeiner Kachexie nach drei Monaten erfolgte. Die Sektion ergab hierbei einen Tumor — und zwar ein Sarkom mit eigentümlichen polyedrischen Zellen —, der von der linken Keilbeinhöhlung ausging und die Basis cranii infiltrierte. Die zurückgebliebenen Überreste der Lymphdrüsengeschwülste am Halse wurden aufs neue einer eingehenden Prüfung unterworfen, die indessen nirgends das Vorhandensein eines malignen Tumors, dagegen nur die Anzeichen einer entzündlichen Reizung ergab.

Das Hauptinteresse sammelt sich für mich beim vorliegenden Fall um die sehr bemerkenswerte, trotz des andauernden Wachstums des Keilbeinsarkoms bestehen bleibende Gehörverbesserung, die in unmittelbarem Anschlusse an die Radiumbehandlung erfolgte. Sie dürfte sich wohl nicht gut anders erklären lassen als durch die Annahme einer infolge der Radiumeinwirkung entstandenen Aufhebung der Kompression der Eustachischen Tuben.

Es fiel mir sofort auf, in dieser gelegentlichen Beobachtung einen Fingerzeig für die Behandlung von anderweitigen Formen von Tubarstenosen zu erblicken, und zwar zunächst von denjenigen Arten der chronischen Salpingotympanitis, die auf eine Tubarstenose durch chronische Hyperplasie des lymphoiden Gewebes im Epipharynx und in den angrenzenden Partien beruht. Denn aus der radiologischen Literatur ist ja zur Genüge bekannt geworden, daß gerade das lymphoide Gewebe unter allen Körpergeweben das für das Radium empfindlichste und durch dessen Einwirkung am leichtesten zu destruierende Gewebe darstellt.

Rein theoretisch genommen dürften folglich, wenn man unsere Erfahrungen über die destruktive Wirkung des Radiums gerade auf das hier in Betracht kommende Gewebe berücksichtigt, bestimmte Formen des chronischen Tubarverschlusses einer derartigen Behandlung zugänglich sein.

Digitized by Google
Original from UNIVERSITY OF CALIFORNIA
Generated on 2019-10-24 15:45 GMT / http://hdl.handle.net/2027/uc1.b3252766
Public Domain in the United States, Google-digitized / http://www.hathitrust.org/access_use#pd-us-google

Ich bin auch jetzt in der Lage, einen derartigen völlig typischen Fall aus meiner Praxis vorlegen zu können.

Ein 35jähriger Dr. phil. aus Lund hat während etwa 3 Jahren unter zunehmender Herabsetzung des Gehöres zu leiden gehabt. Er war vorher von einem Stockholmer Spezialisten mit Katheterisierung der Tuben behandelt worden und gab an, nach jedesmaliger Behandlung eine bedeutende, jedoch nur 1—2 Stunden dauernde Gehörverbesserung erfahren zu haben.

Bei der Untersuchung fand ich eingebuchtetes Trommelfell sowie eine Gehörsherabsetzung des linken Ohres bis auf $^1/_2$ *m*, des rechten auf etwa 2 *m*, auf Leitungshindernissen beruhend, vor. Im Epipharynx zeigte sich am Orte der Luschkaschen Tonsille eine Ansammlung lymphoiden Gewebes, die sich nach unten zu bis jenseits der Tubaröffnung erstreckte, an dem am schlechtesten hörenden Ohre nur eine ganz winzige Öffnung freilassend.

Im Einvernehmen mit Dr. Scholander wurde Radiumbehandlung in der Weise eingeleitet, daß eine in die Spitze eines Nélatonkatheters eingelegte Radiumgabe von 4 *cg* durch die Nase in den Pharynx eingeführt und gegen die eine Tubargegend mittelst hinterer Tamponade fixiert wurde. Wir ließen das Radiumpräparat $4^1/_2$ Stunden einwirken, wonach es wieder entfernt wurde. Leider entfernte sich aber auch gleichzeitig der Pat. aus dem Krankenhause, und zwar hocherfreut über die sofort erfolgte Verbesserung seines Gehörzustandes, so daß ich erst am nächsten Tage Gelegenheit bekam, ihn näher zu untersuchen. Der Erfolg der Radiumeinwirkung war aber schlagend. Der Pat. besaß nunmehr einen beiderseitigen Gehörabstand von 7—8 *m*, der während der Beobachtungszeit von über 4 Wochen sich allmählich auf 20 *m* steigerte; die Stellung des Trommelfells war beinahe normal geworden. Der Epipharynx bot, abgesehen von einer vermehrten Sekretion, ein annähernd unverändertes Bild dar; das die Tubarverschlüsse zumeist begleitende Gefühl von Kopfschwere war verschwunden. Die krankhaften Veränderungen im Epipharynx sind später völlig zurückgegangen. Die lymphoiden Anschwellungen haben sich gelegt, die Tubaröffnungen erscheinen wieder ganz frei und die betreffende Gegend zeigt sich jetzt von normaler, glatter Schleimhaut bedeckt. Das Ergebnis der Behandlung hat also den Erwartungen vollends entsprochen.

In der Sitzung der Svenska Läkaresällskapet vom 9. X. 1917 hat Prof. G. Holmgren über Versuche mit Radiumtherapie in drei rhinologischen Fällen berichtet, die er zusammen mit Prof. Gösta Forsell und Dr. Elis Serven behandelt hatte. Zwei von diesen betrafen Sarkome im Epipharynx mit Ohrensymptomen, die im Anschluß an die Behandlung aufhörten. Beim dritten Falle, einem exsudativen Katarrh des

Digitized by Google
Original from UNIVERSITY OF CALIFORNIA
Generated on 2019-10-24 15:45 GMT / http://hdl.handle.net/2027/uc1.b3252766
Public Domain in the United States, Google-digitized / http://www.hathitrust.org/access_use#pd-us-google

Mittelohres, der den gewöhnlichen Behandlungsweisen widerstand, schwanden die Beschwerden nach der Radiumbehandlung, und zwar mit bestimmter Wirkung. Leider ist in diesem Falle über das Aussehen des Epipharynx sowie über die die Radiumbehandlung veranlassenden Indikationen nichts mitgeteilt worden.

In diesen drei Fällen war also gleichwie in meinen beiden Fällen die schnelle und überraschende Wirkung des Radiums zu konstatieren, im ersten wie in meinem ersten Falle mit bestehender Verbesserung trotz des fortschreitenden Wachstums des Tumors. Dies dürfte wohl, wie schon oben erwähnt, keine andere Erklärung zulassen als diejenige, daß das durch den Tumor in einen chronischen entzündlichen Zustand versetzte lymphoide Gewebe, das die knorpeligen Partien der Tuba auditiva umgibt, infolge der Radiumeinwirkung destruiert worden war. Es erscheint mir dies um so wahrscheinlicher, als in meinem Falle ein anderes regionäres lymphoides Gewebe, und zwar dasjenige der Halsdrüsen, sich in einem gleichartigen Zustand befand und ebenfalls durch die Radiumbehandlung förmlich abschmolz.

Aus dem Obigen erhellt, daß Prof. Holmgren und der Verf. unabhängig voneinander durch ähnliche Beobachtungen auf den Gedanken gekommen sind, die Radiumtherapie im Dienste der Otiatrie zu verwerten. Welche Erwägungen dabei für Holmgren ausschlaggebend gewesen sind, ist leider aus der Publikation in den Sitzungsberichten der schwedischen ärztlichen Gesellschaft nicht ganz klar zu ersehen, diejenigen, die mich geleitet haben, glaube ich eben dargelegt zu haben.

Es ist jedem Spezialkundigen wohl bekannt, wie wenig unsere therapeutischen Maßregeln gegen das hier in Frage kommende Leiden auszurichten vermögen. Es erscheint mir deshalb anbetrachts der gemachten günstigen Erfahrungen keineswegs verfrüht, in der Radiumbehandlung bei derartigen Fällen ein der Otiatrie zugeführtes Heilverfahren von bestehendem Werte zu erblicken.

Es mag hinzugefügt werden, daß die sonstige otologische Literatur über die oben skizzierte Behandlungsmethode nichts zu berichten weiß.

Statistik über sprachgebrechliche Schulkinder in den Hamburger Volksschulen (Januar 1917).

Von **W. Carrie.**

Im Januar 1917 veranlaßte die Hamburgische Oberschulbehörde die Aufnahme einer Statistik über sprachgebrechliche Kinder in den Hamburger Volksschulen, die das nachstehende Resultat ergab (siehe Tabelle S. 180 und 181):

Digitized by Google
Original from UNIVERSITY OF CALIFORNIA
Generated on 2019-10-24 15:45 GMT / http://hdl.handle.net/2027/uc1.b3252766
Public Domain in the United States, Google-digitized / http://www.hathitrust.org/access_use#pd-us-google

Zusammenstellung I.

Von den Stotterern standen im vollendeten

6.	Lebensjahre	9	Knaben	+	—	Mädchen	= 9	Schüler
7.	„	36	„	+	13	„	= 49	„
8.	„	70	„	+	17	„	= 87	„
9.	„	106	„	+	26	„	= 132	„
10.	„	97	„	+	34	„	= 131	„
11.	„	111	„	+	29	„	= 140	„
12.	„	129	„	+	27	„	= 156	„
13.	„	102	„	+	36	„	= 138	„
14.	„	99	„	+	24	„	= 123	„
		759	Knaben	+	206	Mädchen	= 965	Schüler.

Zusammenstellung II.

Von den Stammlern standen im vollendeten

6.	Lebensjahre	28	Knaben	+	10	Mädchen	= 38	Schüler
7.	„	74	„	+	49	„	= 123	„
8.	„	56	„	+	30	„	= 86	„
9.	„	39	„	+	18	„	= 57	„
10.	„	23	„	+	17	„	= 40	„
11.	„	14	„	+	10	„	= 24	„
12.	„	9	„	+	7	„	= 16	„
13.	„	8	„	+	4	„	= 12	„
14.	„	6	„	+	3	„	= 9	„
		257	Knaben	+	148	Mädchen	= 405	Schüler.

Zusammenstellung III.

Von den mit „anderen Sprachgebrechen“ behafteten Schülern standen im vollendeten

6.	Lebensjahre	12	Knaben	+	2	Mädchen	= 14	Schüler
7.	„	35	„	+	17	„	= 52	„
8.	„	36	„	+	15	„	= 51	„
9.	„	31	„	+	14	„	= 45	„
10.	„	31	„	+	14	„	= 45	„
11.	„	11	„	+	9	„	= 20	„
12.	„	18	„	+	13	„	= 31	„
13.	„	13	„	+	11	„	= 24	„
14.	„	5	„	+	7	„	= 12	„
		192	Knaben	+	102	Mädchen	= 294	Schüler.

Digitized by Google
Original from UNIVERSITY OF CALIFORNIA
Generated on 2019-10-24 15:45 GMT / http://hdl.handle.net/2027/uc1.b3252766
Public Domain in the United States, Google-digitized / http://www.hathitrust.org/access_use#pd-us-google

1	2		3									4		
Klasse	Anzahl der mit Sprachgebrechen behafteten		Davon standen im vollendeten									Von diesen Kindern litten an		
			6.	7.	8.	9.	10.	11.	12.	13.	14.	a)	b)	c) anderen
	a) Knaben	b) Mädch.	Lebensjahre									Stottern	Stammeln	Sprachgebrechen
7	258	107	61	197	88	18	—	1	—	—	—	94	186	85
6	215	67	—	27	114	97	28	12	3	—	—	138	100	44
5	179	80	—	—	19	101	72	36	25	6	4	151	54	54
4	176	63	—	—	—	18	91	59	41	23	8	165	31	43
3	151	55	—	—	—	—	19	61	63	44	19	165	16	25
2	146	48	—	—	—	—	1	22	66	59	42	159	11	24
1	73	26	—	—	—	—	—	—	5	41	53	79	7	13
Sel.	15	5	—	—	—	—	—	—	—	1	19	14	—	6
Zus.	1213	451	61	224	221	234	211	191	203	174	145	965	405	294

*) 243 sprachgebrechliche Schüler aus den 7. Klassen standen noch vor

Dis bis jetzt über die Verbreitung von Sprachdefekten aufgenommenen Statistiken zeigen fast ausnahmslos den Übelstand, daß sie sich lediglich auf die Feststellung der Z a h l der sprachgebrechlichen Schüler beschränken. Über Heilversuche und Heilerfolge, Hemmungen in unterrichtlicher und beruflicher Hinsicht, die für die Beurteilung der Notwendigkeit und des Wertes therapeutischer Maßnahmen unerläßlich sind, geben sie meist keine bestimmte Auskunft. Über Heilerfolge findet man höchstens hin und wieder mehr oder weniger verschleierte Angaben.

Allgemein verbreitet ist wohl die durchaus irrige Annahme, daß Sprachgebrechen, welche geeignet sind, das Lebensglück eines Menschen stark zu beeinträchtigen, seine Bildungsfähigkeit zu hemmen, seine Erwerbsfähigkeit herabzusetzen und ihn von der Verwendung in bestimmten Berufen geradezu auszuschließen, verhältnismäßig selten sind. Wie irrig diese Annahme ist, zeigt die vorstehende Statistik; sie ergibt, daß rund **1,45%** der hamburgischen Volksschüler mit Sprachgebrechen behaftet sind, darunter befinden sich 0,84% Stotterer. Das Material zu dieser Statistik ist nicht von Schulärzten, sondern von den Lehrkräften der einzelnen Schulen zusammengetragen worden. Die Zahl der Stotterer beträgt 965, der Stammler 405, mit anderen Sprachgebrechen waren 294 Schüler behaftet, so daß die Totalsumme 1664 beträgt.

Nach den Erhebungen, die bereits in früheren Jahren in Braunschweig, Potsdam, Elberfeld, Stettin, Königsberg, Zürich und anderen Orten aufgestellt wurden, sollen dort m i n d e s t e n s 1% der Schulkinder stottern, in Dresden sollen es sogar 2% sein. Die im Jahre 1886 an den

Digitized by Google
Original from UNIVERSITY OF CALIFORNIA
Generated on 2019-10-24 15:45 GMT / http://hdl.handle.net/2027/uc1.b3252766
Public Domain in the United States, Google-digitized / http://www.hathitrust.org/access_use#pd-us-google

5				6			7
Von diesen Schülern wurden bisher				Von diesen Schülern besuchten bereits einen Heilkursus für Stotterer			Von diesen Schülern besuchten früher die Sonderklassen für Sprachkranke
a) regelmäßig versetzt	b) nicht versetzt			1mal	2mal	3mal u. mehr	
	1mal	2mal	3mal und mehr				
*) —	74	45	4	5	2	—	—
129	92	45	16	40	4	4	—
113	74	43	29	33	15	5	1 (schied vorzeitig aus)
101	70	40	28	38	16	18	—
69	65	52	19	48	25	9	2
74	76	40	4	49	36	14	11
39	58	2	—	30	12	6	3
19	1	—	—	1	6	—	—
544	510	267	100	244	116	56	17

der ersten Versetzung.

Berliner Gemeindeschulen aufgenommene Statistik ergab, daß unter 155.000 Kindern 1550 Stotterer waren, also genau 1%. Dort befanden sich unter den Kindern

von	6	bis	7	Jahren	= 0,5	%	Stotterer
„	7	„	8	„	= 1,17%		„
„	8	„	9	„	= 1,11%		„
„	9	„	10	„	= 1,35%		„
„	10	„	11	„	= 1,42%		„
„	11	„	12	„	= 1,37%		„
„	12	„	13	„	= 1,44%		„
„	13	„	14	„	= 1,61%		„

Diese Statistik ergibt außerdem, daß das Stottern während der Schulzeit noch zunimmt, während sich unter den Lernanfängern nur 0,5% Stotterer befanden, stotterten beim Verlassen der Schule nach erfüllter Schulpflicht bereits 1,61%. Die Zahl der Stotterer hat sich also im Laufe der 8 Schuljahre reichlich verdreifacht.

Im Jahre 1910 wurden seitens des städtischen Medizinalamtes in Amsterdam Zählungen sprachgebrechlicher Schüler vorgenommen, die ergaben, daß 1,19% der beobachteten Schulkinder an Stottern litten; davon waren 80,5% Knaben und 19,5% Mädchen. Während sich die Zahl der Stotterer im Laufe der Schulzeit auch hier vermehrt und erst gegen das Ende hin fällt, geht die Zahl der Stammler zusehends zurück. Zum Beleg dafür diene nachstehende Tabelle:

Digitized by Google
Original from UNIVERSITY OF CALIFORNIA
Generated on 2019-10-24 15:45 GMT / http://hdl.handle.net/2027/uc1.b3252766
Public Domain in the United States, Google-digitized / http://www.hathitrust.org/access_use#pd-us-google

			Stotterer:	Stammler:
6	Jahre	alt	= 6,36%	= (nicht gezählt)
7	„	„	= 6,14%	= „ „
8	„	„	= 11,55%	= 23,87%
9	„	„	= 14,15%	= 20,69%
10	„	„	= 16,51%	= 22,55%
11	„	„	= 17,22%	= 15,38%
12	„	„	= 16,75%	= 11,41%
13	„	„ und älter	= 11,32%	= 6,10%.

Wie in fast allen Städten, so bestehen auch in Amsterdam sogenannte Heilkurse für stotternde Schüler, die aber, wie die Statistik zeigt, nicht einmal vermocht haben, das Übel auf seinen ursprünglichen Umfang zu beschränken, denn es zeigt sich, daß sich bereits unter den 11jährigen Schülern dreimal so viel Stotterer befinden als unter den Lernanfängern. Die jetzt vorliegende Hamburger Statistik zeigt die gleiche Erscheinung. Auch hier befinden sich nach Zusammenstellung I unter den 7 Jahre alten Schülern nur 49, unter den 12jährigen aber bereits 156 Stotterer, also ebenfalls reichlich dreimal so viel. Die Zahl der in den Hamburger Schulen ermittelten Stotterer beträgt nur 0,84%, bleibt also hinter den anderwärts ermittelten Zahlen etwas zurück, jedoch ist anzunehmen, daß sich hier mehrfach Fälle beginnenden Stotterns, also Fälle, die sich von Laien nicht immer leicht und sicher diagnostizieren lassen, in der Rubrik 4 c als „andere Sprachgebrechen" registriert wurden. Man muß dabei bedenken, daß den meisten Lehrern die Sprachheilkunde leider noch ein unbekanntes Gebiet ist, eine Lücke, die die Lehrerbildungsanstalten möglichst bald ausfüllen müssen. Ich habe mehrfach feststellen können, daß Lehrer nicht imstande waren, anzugeben, ob ein Schüler an Stottern oder an Stammeln litt. Man darf sich daher nicht wundern, wenn die Schule bis jetzt in der Bekämpfung von Sprachgebrechen wenig oder gar nichts leisten konnte. Und dabei ist die Pflege des mündlichen Gedankenausdrucks eine der Hauptaufgaben der Schule.

Die geringe Zahl der Stotterer im 6. Lebensjahre in der Hamburger Statistik ist darauf zurückzuführen, daß die Erhebungen im Januar, also am Schlusse des Schuljahres vorgenommen wurden, mithin die meisten Kinder der untersten Klasse das 7. Lebensjahr bereits überschritten hatten. Ebenso wie in Amsterdam wird auch durch die Hamburger Statistik festgestellt, daß die Zahl der Stammler (Zusammenstellung II) zusehends zurückgeht. Die Zahl der Stotterer erreicht auch nach den Hamburger Erhebungen im 12. Lebensjahre ihren Höhepunkt, im 13. und 14. Jahre nimmt ihre Zahl, ebenso wie in Amsterdam, ein wenig ab. Es scheint demnach,

Generated on 2019-10-24 15:45 GMT / http://hdl.handle.net/2027/uc1.b3252766
Public Domain in the United States, Google-digitized / http://www.hathitrust.org/access_use#pd-us-google
Digitized by Google
Original from UNIVERSITY OF CALIFORNIA

als wenn mit dem allmählichen Übergang ins Pubertätsalter einzelne leichte Fälle von selber zur Heilung gelangen, während Gutzmann behauptet, daß das vorhandene Stottern zur Zeit des Eintritts der Pubertät sich steigern soll. Nach Kußmauls Beobachtungen soll der Eintritt der Pubertät sogar Stottern hervorrufen.

Wie sehr die unterrichtliche Förderung unter dem Sprachgebrechen leidet, zeigt Rubrik 5. Wer jemals Stotterer behandelt, unterrichtet und aufmerksam beobachtet hat, den wird diese Tatsache nicht überraschen. Stotterer fürchten in der Regel, wegen ihres Gebrechens aufzufallen. Ein Angstgefühl befällt sie, sobald sie sich zum Sprechen gezwungen sehen. Werden sie im Unterricht gefragt, so kommt es häufig vor, daß sie es vorziehen, sich unwissend zu stellen, lediglich aus dem Grunde, weil sie fürchten, wegen ihres Gebrechens die Aufmerksamkeit auf sich zu lenken und dadurch die Spottlust ihrer Mitschüler herauszufordern. Der auf sprachheilkundlichem Gebiete nicht bewanderte Lehrer glaubt wohl gar, daß die mangelhafte Sprechfertigkeit auf Nachlässigkeit zurückzuführen sei, und fühlt sich veranlaßt, Strenge anzuwenden, wodurch das Leiden nur verschlimmert werden kann. Gar zu oft wird noch verkannt, daß es sich beim Stottern um eine Krankheit durchaus ernsthafter Natur handelt, die durch unverständige Behandlung nur gesteigert werden kann. Kein Wunder, wenn solche bedauernswerte Kinder sich schließlich immer weniger am Unterricht beteiligen, daß sie, abgesehen von der unterrichtlichen Schädigung, durch eine derartige Behandlung auch noch schweren Schädigungen in der Charakterbildung ausgesetzt sind. Allgemein sind daher auch die Klagen der Eltern, daß die Kinder in der Schule grundfalsch behandelt würden, daß sie infolge ihres Gebrechens zurückblieben, daß die Zeugnisse von Halbjahr zu Halbjahr schlechter und die Kinder schließlich nicht versetzt würden. Ein Schüler aus den Oberklassen, der stark stotterte, berichtete mir noch vor kurzem in meiner „Sprechstunde für sprachgebrechliche Kinder", daß sein Lehrer Rücksicht auf sein Gebrechen nehme; zur Beantwortung einer Frage würde er nicht herangezogen, er brauche in der Schule nicht zu sprechen. Der Knabe sitzt also während des Unterrichtes schweigend und infolgedessen wohl auch teilnahmslos da. Ja, es wird nicht selten vorkommen, daß Stotterer, wenn sie zum Antworten gezwungen werden, oft mit Absicht etwas Unrichtiges sagen, lediglich aus dem Grunde, um möglichst schnell mit der Antwort fertig zu werden. So berichtete mir die stotternde Mutter eines stotternden Knaben, daß sie früher als Dienstmädchen ihrer Herrschaft auf Befragen oft die Unwahrheit gesagt habe, wenn sie annehmen konnte, auf diese Weise vor längeren mündlichen Auseinandersetzungen bewahrt zu bleiben. An ähnlichen Vorkommnissen fehlt es im Schulleben nicht, das habe ich oft genug als Lehrer

Digitized by Google
Original from UNIVERSITY OF CALIFORNIA
Generated on 2019-10-24 15:45 GMT / http://hdl.handle.net/2027/uc1.b3252766
Public Domain in the United States, Google-digitized / http://www.hathitrust.org/access_use#pd-us-google

sprachkranker Kinder erfahren, namentlich dann, wenn es sich um ehrgeizige und empfindliche Kinder handelt. Das Zurückbleiben stotternder Kinder im Unterricht ist daher eine allgemeine Erscheinung, die vielfach zu der irrigen Annahme führte, daß die mangelhaften geistigen Fähigkeiten zu den prädisponierenden Ursachen des Stotterns gehören. Auf Grund der langjährigen Erfahrungen, die ich im Unterricht sowohl Sprachkranker als auch Schwachbefähigter und Schwachsinniger gesammelt habe, muß ich entschieden in Abrede stellen, daß sich unter den schwachbefähigten Schülern mehr Stotterer befinden als unter den normal Veranlagten. Unter den wirklich Schwachsinnigen und Halbidioten sind mir Stotterer nie begegnet, obgleich ich 10 Jahre lang an einer Hilfsschule für Schwachbefähigte amtiert habe. Die wenigen Stotterer, die ich dort vorgefunden habe, standen ausnahmslos hart an der Grenze der Normalität. Ich neige auf Grund des recht umfangreichen Schülermaterials, das ich im Laufe der Jahre zu beobachten Gelegenheit hatte, zu der Annahme, daß sich unter den Schwachsinnigen prozentuell weniger Stotterer befinden als unter den Normalbegabten. Stammeln, Poltern, Agrammatismus kommen dagegen unter Hilfsschülern sehr häufig vor. Wenn nun trotzdem die Hamburger Statistik nachweist, daß der weitaus überwiegende Teil der sprachgebrechlichen Kinder nicht regelmäßig versetzt werden konnte, also unterrichtlich zurückblieb, so ist diese bedauerliche Erscheinung hauptsächlich auf ihr Gebrechen, nicht auf ihre geistige Veranlagung zurückzuführen. Noch mehr als in der Schule wird der Sprachdefekt im Berufsleben hemmend wirken; leider läßt sich hierüber keine Statistik aufstellen. Tatsache ist aber, daß der Stotterer in zahlreichen Berufen überhaupt nicht oder nur in höchst untergeordneter Stellung zu gebrauchen ist.

Was nun die Heilerfolge in den sogenannten Kursen für stotternde Volksschüler (Rubrik 6) betrifft, so zeigt sich, daß die Rückfälligkeit ungefähr eine Regel ohne Ausnahme bildet. Die Zahl der bis zu dreimal und noch öfter in den Heilkursen ohne dauernden Erfolg behandelten Kinder ($244 + 116 + 56 = 416$) deckt sich fast genau mit der Zahl der sprachkranken Schüler, die im vorhergehenden Jahre in den Heilkursen behandelt wurden. Dabei erstreckt sich die Behandlung in den Hamburger Heilkursen über den Zeitraum eines Jahres. Im ersten Halbjahre (Hauptkursus) erhalten die Kinder wöchentlich 4 Stunden, im letzten Halbjahre (Nachkursus) wöchentlich 1 Stunde Unterricht außerhalb der Schulzeit. In den Abschlußprüfungen vermögen dann auch die meisten dieser Kinder unter Anwendung der erlernten Sprechregeln einfache an sie gerichtete Fragen ohne Anstoßen zu beantworten, aber bald nachher stottern sie wieder, wie die Statistik zeigt, genau so wie früher. Der Erfolg ist in der Regel nur ein vorübergehender, ein Scheinerfolg. Es ist offenbar ein

Digitized by Google
Original from UNIVERSITY OF CALIFORNIA
Generated on 2019-10-24 15:45 GMT / http://hdl.handle.net/2027/uc1.b3252766
Public Domain in the United States, Google-digitized / http://www.hathitrust.org/access_use#pd-us-google

großer Unterschied, ob jemand nur Vorgesprochenes oder Auswendiggelerntes wiederholt oder ob er auf einfachste, rein gedächtnismäßig zu beantwortende Fragen Antwort gibt, oder ob er, wie es der strenge Schulunterricht fordert, nicht nur Wörter zu bilden und aneinanderzureihen, sondern zuvor und zugleich deren geistigen Inhalt zu suchen und kritisch zu prüfen hat. In den Heilkursen steht die rein physiologische Seite des Sprechens naturgemäß im Vordergrunde. Und doch braucht der Stotterer seinen Sprachheillehrer nie nötiger, als wenn er auch schwierigeren Denkprozessen gerecht werden soll. Das rein mechanische Sprechen läßt sich in den Kursen in den meisten Fällen bald fließend gestalten, wenn auch nur vorübergehend, da die Schüler unter Anwendung von Einsicht und Energie gelernt haben, das Übel zu unterdrücken. Von einer Heilung kann aber dann noch lange nicht die Rede sein. Der Fehler liegt eben auf dem Gebiete der inneren Sprache und tritt nur an den peripheren Stellen in die Erscheinung. Atmungs-, Stimm- und Artikulationsübungen, rein mechanisch angewandt, wie es in den Heilkursen notgedrungen geschehen muß, können daher das Übel allein nicht beseitigen; dazu gehört vor allen Dingen auch noch die psychische Behandlung, die in Kursen nicht konsequent und ständig angewandt werden kann. Einen Stotterer heilen heißt, ihn psychisch gesunden zu lassen. Deshalb ist nicht die Methode allein, sondern vor allen Dingen auch die Persönlichkeit des Lehrers in der Stotterbehandlung von größter Bedeutung. Das Hamburgische Medizinalkollegium sagt in einem amtlichen Gutachten in bezug auf die Heilbehandlung Stotternder u. a. sehr treffend: „Es kommt selten bei der Übermittlung von Fähigkeiten so auf die Persönlichkeit des Lehrers an, wie gerade hier. Lehrer und Methode müssen sich decken, wenn hier ein voller Erfolg für die Dauer erzielt werden soll.“ Wie die Statistik beweist, vermögen das die Kurse nicht.

Aus dieser Erkenntnis heraus hat man seit einigen Jahren in Hamburg damit begonnen, für schwer stotternde Kinder Sonderklassen einzurichten, in denen Unterricht nach dem allgemeinen Lehrplan der Volksschule erteilt wird, der aber zugleich in individualisierender heilpädagogischer Behandlung auf systematische Bekämpfung des Leidens gerichtet ist. In einer hierauf bezüglichen Mitteilung des Hamburgischen Senats an die Bürgerschaft heißt es: „Die Erfahrung hat gelehrt, daß bei schwer stotternden Kindern eine dauernde Heilung nur zu erwarten ist, wenn die Schulkinder zeitweilig ihren gesamten Schulunterricht nach besonderer Methode und getrennt von anderen Kindern erhalten.“ Die Therapie geht in den Sprachheilklassen, die voraussichtlich demnächst zu einem vollen Schulsystem ausgebaut werden, mit dem lehrplanmäßigen Unterricht Hand in Hand. Der Unterricht ist Therapie und die Therapie in der Hauptsache Unter-

Digitized by Google
Original from UNIVERSITY OF CALIFORNIA
Generated on 2019-10-24 15:45 GMT / http://hdl.handle.net/2027/uc1.b3252766
Public Domain in the United States, Google-digitized / http://www.hathitrust.org/access_use#pd-us-google

richt. Die unterrichtliche Förderung der Kinder erleidet hier durch ihr Gebrechen keinerlei Beeinträchtigung; sie werden ebenso schnell und gut gefördert wie die Schüler der Normalschule. Ihr Leiden kann hier nicht durch psychische Ansteckung auf gut sprechende Mitschüler übertragen werden, für die der Stotterer stets ein gefährlicher Nachbar ist. Sämtliche der vorerwähnten Statistiken stellen die bedauernswerte Tatsache fest, daß die Zahl der Stotterer sich während des schulpflichtigen Alters trotz aller Heilkurse verdreifacht; zweifelsohne ist diese Erscheinung in zahlreichen Fällen auf psychische Ansteckung zurückzuführen. Die Nachahmung spielt im kindlichen Alter eine große Rolle. Wie gefährlich aber die Nachahmung des Stotterns ist, kann jeder an sich selber erfahren, der einmal versucht, das Stottern mit größtmöglichster Naturtreue nachzuahmen. Ein eigenartiges Gefühl in der Sprachmuskulatur wird bald davon überzeugen, daß ein solcher Scherz höchst bedenkliche Folgen haben kann.

Sobald Grund zu der Annahme vorhanden ist, daß die Schüler dieser Sonderklassen für Sprachkranke von ihrem Gebrechen restlos befreit sind, werden sie wieder den Normalschulklassen überwiesen. Bis jetzt sind insgesamt 76 Schüler nach durchschnittlich 1—2jährigem Besuch der Sonderklassen zur Normalschule zurückgeschult worden; die Statistik meldet 16 Rückfällige (1 schied vorzeitig aus). Hier liegen also wirkliche und dauernde Erfolge vor (Rubrik 7). Die Tatsache aber, daß 16 Rückfällige gemeldet werden, zeigt, wie schwierig und wie langwierig die Heilbehandlung ist. Sie muß vor allen Dingen möglichst früh einsetzen; wer nur einmal Gelegenheit gehabt hat, ein beginnendes Stottern mit einem veralteten zu vergleichen, wird mir darin beipflichten. Auch darf die Heilbehandlung nicht begrenzt werden. Die Zurückschulung nach der Normalschule darf, wie ich in meiner Arbeit über „Sonderklassen für sprachkranke Schulkinder“ (Verlag von Hermann Beyer & Söhne, Langensalza 1916) mit besonderem Nachdruck empfohlen habe, zunächst nur versuchsweise vorgenommen werden. Erst dann, wenn nach Ablauf einiger Zeit von der Normalschule die Nachricht eintrifft, daß der Schüler sich auch dort am Unterrichte in fließender Sprache beteiligt, darf die Zurückschulung als endgültig betrachtet werden. Wenn diesen Forderungen Rechnung getragen wird, werden die Sonderklassen ihre Erfolge noch günstiger gestalten können. Die Fehler lassen sich durch organisatorische Maßnahmen beseitigen. Jedenfalls zeigt die Statistik, daß die Einrichtung von Sonderklassen, die hinreichend ausgebaut werden müssen, damit sie ihrer Aufgabe in vollstem Maße gerecht werden können, der einzige Weg ist, der volle Aussicht auf Erfolg verspricht.

Mit Recht hat der Staat für Taubstumme, Blinde, Schwerhörige und Schwachsinnige gesonderte Schuleinrichtungen getroffen, die sehr segens-

Generated on 2019-10-24 15:45 GMT / http://hdl.handle.net/2027/uc1.b3252766
Public Domain in the United States, Google-digitized / http://www.hathitrust.org/access_use#pd-us-google
Digitized by Google
Original from UNIVERSITY OF CALIFORNIA

reich wirken, obgleich die heilpädagogische Behandlung bei diesen Individuen die vorhandenen Defekte nur mildern, aber nicht beseitigen kann. Bei Stotterern handelt es sich aber um vollsinnige, in geistiger Hinsicht durchaus normal bildungsfähige Schüler, die durch Spezialbehandlung ohne nennenswerte Kosten vollwertige Glieder der Gesellschaft werden können. Sie gehören mit zum Kapital der Nation, daher ist die Arbeit gerade auf diesem Gebiete nicht nur doppelt lohnend, sondern auch doppelte Pflicht.

Wertvoll würde es sicherlich sein, wenn auch in anderen Städten gleiche oder ähnliche Erhebungen vorgenommen würden. Neben dem Experiment gehört ja die Statistik zu den Hauptwaffen der Wissenschaft. Auch die Sprachheilkunde wird, wenn sie sich zu einer exakten Wissenschaft erheben will, deren Forschungsergebnisse nicht mehr anzuzweifeln sind, derartige Statistiken nicht entbehren können.

Aus der neurologischen Militärabteilung für Kopfverletzte
(Prof. Fuchs; Klinik Hofrat Wagner v. Jauregg).

Über die Knochenleitung bei Kopfschüssen.

Von k. k. Oberarzt Dr. **Franz Fremel.**

Die Gesetze der Knochenleitung am menschlichen Schädel, welche durch die Versuche von Weber, Rinne und Schwabach repräsentiert werden, bilden das Substrat einer jeden Untersuchungsmethode zur Diagnostik der Cochlearerkrankung. Es liegt eine ausgedehnte Literatur über die Leitungsverhältnisse am pathologisch veränderten Schädel vor, unter der die Arbeiten von Wanner und Gudden (Die Schalleitung der Schädelknochen bei Erkrankungen des Gehirns und seiner Häute. Neurol. Zbl. Nr. 19. S. 883) ein über die Grenzen der Otologie reichendes Interesse erregten. Nach den Angaben dieser beiden Autoren ist bei normalem Gehörorgan die Knochenleitung bei der Prüfung des Schwabachschen Versuches verkürzt, wenn organische Veränderungen im Schädelinnern oder im Bereiche der Schädeldecke vorhanden sind, also Verwachsungen der harten Hirnhaut, Verdickungen derselben, Hirntumoren, Gehirnsyphilis, chronischer Alkoholismus, Epilepsie, dann aber auch bei zahlreichen Fällen traumatischer Neurose, bei denen die verkürzte Knochenleitung bei normalem Ohrbefund ein sicheres Erkennungszeichen sein soll, ob bei der fraglichen Erkrankung des Gehirns und seiner Häute tatsächlich eine organische Veränderung vorliegt. Diese Versuche wurden von einer Reihe von Autoren nachgeprüft und zum Teil bestätigt.

Generated on 2019-10-24 15:45 GMT / http://hdl.handle.net/2027/uc1.b3252766
Public Domain in the United States, Google-digitized / http://www.hathitrust.org/access_use#pd-us-google
Digitized by Google
Original from UNIVERSITY OF CALIFORNIA

Tonetti fand die Verkürzung der Knochenleitung bei normalem Ohrbefund, das Wannersche Symptom, bei chronischem Alkoholismus, Paralyse, Hirnsyphilis, Epilepsie und traumatischer Neurose und hält dieses Symptom als differentialdiagnostisches Hilfsmittel, besonders für Gerichtsärzte wichtig. Muraview (Neurol. Zbl. 12. S. 67) und Bechterew (Neurol. Zbl. 14) konnten Gehirntumoren mit Hilfe einer Modifikation dieser Methode lokalisieren, ebenso Phleps (Arch. f. Psych. 43. H. 2 u. 3) sowie Gabritschewsky (B. kl. W. 1890. S. 260) und Okmer (Arch. f. Ohrhlk. 31). Hasslauer (M. m. W. 57. Nr. 9) tritt mit besonderer Wärme für die Methode von Wanner ein und glaubt in zweifelhaften Fällen von traumatischer Neurose durch das Wannersche Symptom der verkürzten Kopfknochenleitung organische Veränderungen des Gehirns und seiner Häute nachgewiesen zu haben. Nach seiner Meinung wäre diese Prüfungsmethode ein wichtiges Hilfsmittel für die Ärzte der Versicherungsgesellschaften in der großen Reihe der traumatischen Neurosen. Eine Besprechung erfährt das Wannersche Symptom noch durch Hegetschweiler (Über das sogenannte Wannersche Symptom. Zschr. f. Ohrhlk. 60. S. 257). Etwas kritisch steht dieser Methode in ihrer Verwertung für die Diagnostik Herzog gegenüber (M. m. W. 60. Nr. 1). Nach seinen Ausführungen wurde die Voraussetzung des Wannerschen Symptoms, nämlich die Diagnose des normalen Gehörorgans von Wanner und Hasslauer nicht exakt genug gemacht. Die Perception auf 9 *m* Distanz genügt nach Herzog nicht, die Prüfung mit der Galtonpfeife zur Feststellung der oberen Tongrenze sei nicht hinreichend verläßlich. Zu der Hörweite von 9 *m* müßten noch alle übrigen Prüfungsmethoden normale Werte aufweisen, vor allem die Perception von c_4, g_4, c_5, wenn das Gehörorgan als ein normales bezeichnet werden soll.

Soll die Verkürzung der Knochenleitung für organische Veränderungen im Schädelinnern bzw. der Schädeldecke pathognomisch sein, so sind nach Herzog zwei Forderungen unabweisbar: 1. Die Verkürzung der Knochenleitung muß in jedem Falle nachgewiesener Verwachsung der Dura mater mit dem Knochen vorhanden sein, 2. die Verkürzung muß entsprechend der Annahme von Verwachsungen, d. i. Narbenbildung, ebenso dauernd wie diese bestehen bleiben. Die zahlreichen Kopfverletzungen der neurologischen Militärabteilung für Kopfverletzungen gab reichliche Gelegenheit, die Verhältnisse der Knochenleitung am verletzten Schädel zu studieren.

Zahlreiche Untersuchungen über die Frage der Kopfknochenleitung liegen bereits vor. Politzer (Arch. f. Ohrhlk. 1860) verwendet zum ersten Male exakte Registriermethoden zur Aufklärung von Fragen über Schallfortpflanzung und Schalleitung, Mach (Sitzungsber. d. Kais. Akad.

Generated on 2019-10-24 15:45 GMT / http://hdl.handle.net/2027/uc1.b3252766
Public Domain in the United States, Google-digitized / http://www.hathitrust.org/access_use#pd-us-google
Digitized by Google
Original from UNIVERSITY OF CALIFORNIA

d. Wissensch. 1863 und 1864) vermochte diesen Fragen näher zu kommen, Exner (W. kl. W. 1900) hat die Methode der mikrophonischen Untersuchung hierher gehöriger Vorgänge ersonnen; Mader (Sitzungsber. d. Kais. Akad. d. Wissensch.) hat diese Methode weiter ausgearbeitet. Frey (Experimentelle Studien über die Schalleitung im Schädel. Zschr. f. Psych. 1902. 28) hat die Methode der mikrophonischen Untersuchung in einer Reihe von Experimenten zur Lösung der Frage der Schalleitung im Schädel herangezogen. Er kommt unter anderen interessanten Ergebnissen auch zu dem Resultate, daß die Richtung der auf den Schädelknochen übertragenen Schallwellen wesentlich abhängig ist von der Verteilung der Knochensubstanz in Bezug auf ihre Dichte. Nach Freys Untersuchungen besteht eine Schallübertragung von Ohr zu Ohr auf dem Wege der Knochenleitung. Diese wird durch den knöchernen Schädel allein vermittelt, ohne daß die sogenannte Schalleitungskette eine wesentliche Rolle spielen müßte. Schaefer (Über die intrakranielle Fortpflanzung der Töne von Ohr zu Ohr. Arch. f. Ohrhlk. 52) publizierte einige Stimmgabelexperimente, aus denen er folgert, daß die Knochenleitung von Ohr zu Ohr normalerweise vorkommt. Frey folgert auf Grund seiner Arbeiten aus dem Umstand, daß gerade die Pyramiden die härtesten Knochenmassen seien, daß hier eine Vorrichtung geschaffen sei, welche die auf den Schädel irgendwie auftreffenden Schallwellen in erster Linie zu den Gehörorganen leitet und diese selbst in eine zweckdienliche Verbindung untereinander setzt.

Frey setzte am macerierten Schädel an einer Stelle eine tönende Stimmgabel auf und die so erzeugten Wellen im Schädelknochen wurden an verschiedenen Punkten mikrophonisch aufgenommen. Frey kommt zu dem Resultate, daß ein von der Pyramide ausgehender Schall die diametral gegenüberliegende Stelle, also die gegenüberliegende Pyramide in das lebhafteste Schwingen versetzt, die dazwischenliegenden Punkte in diesem Sinne minderwertig sind. Am schwächsten ist im allgemeinen der Schall auf der auf die Einfallsrichtung senkrecht durch die Schädelmitte gelegten Ebene. Die Richtung, welche auf den Kopf übertragene Schallwellen in dem knöchernen Anteile desselben einschlagen, ist wesentlich abhängig von der Verteilung der Knochensubstanz in Bezug auf ihre Dichte. Aus den experimentellen Arbeiten von Frey kann man theoretisch schließen, daß, intakte Felsenbeine mit normalen Gehörorganen vorausgesetzt, Defekte der knöchernen Schädelkapsel keinen Einfluß auf die Knochenleitung haben werden; auch wenn die Pyramiden nur durch eine Knochenspange bügelartig miteinander verbunden wären, so müßten die auf die Mitte des Knochenbügels von einer Stimmgabel übertragenen

Digitized by Google
Original from UNIVERSITY OF CALIFORNIA
Generated on 2019-10-24 15:45 GMT / http://hdl.handle.net/2027/uc1.b3252766
Public Domain in the United States, Google-digitized / http://www.hathitrust.org/access_use#pd-us-google

Schallwellen beide Gehörorgane erreichen und ebenso müßten die der einen Pyramide zugeführten Schallwellen die andere Pyramide treffen.

Es wurden eine Reihe von Kopfverletzungen, vor allem solche mit Defekten der Schädelkapsel, auf die Leitungsverhältnisse der auf den Scheitel aufgesetzten schwingenden Stimmgabel untersucht, also auf den Ausfall des Weberschen Versuches, bei ohrgesunden Kopfverletzten.

Weber erklärt das Besserhören mit dem verschlossenen Ohr durch Resonanz des nach außen abgeschlossenen Luftraumes. Mach nimmt an, daß bei der Kopfknochenleitung die Schallwellen von innen her durch den äußeren Gehörgang abfließen, was beim Verstopftsein des Ohres verhindert wird, wodurch der Ton verstärkt würde. Lucae hält die Kopfknochenleitung für einen komplizierten akustischen Vorgang, bei dem mehrere Faktoren mitspielen, und zwar die direkt zum Labyrinth gelangenden longitudinalen Schwingungen des Knochens, die Mitschwingung des Schallleitungsapparates, die Resonanz der lufthältigen Räume des Ohres und der benachbarten Schädelknochen, die Spannung im Labyrinth usw. Steinbrügge erklärt die Verstärkung der Knochenleitung bei Mittelohrerkrankungen durch eine Hyperästhesie des Acusticus, eine Theorie, die von Kisselbach zu Gunsten einer mechanischen Erklärung bekämpft wird. Bing hält an der Theorie von Mach fest. Stenger erklärt den Weberschen Versuch folgendermaßen: Beide Ohren erhalten durch die auf den Kopf aufgesetzte Stimmgabel denselben Reiz sowohl durch Knochen als auch durch Luftleitung. Ist nun infolge eines Schalleitungshindernisses und dadurch verminderte Luftleitung das eine Ohr vor den von außen kommenden Geräuschen absolut geschützt, so muß die Knochenleitung überwiegen. Die Tonzufuhr ist intensiver und der Ton wird vom Kopf aus bei intakten Hörnerven nach der erkrankten Seite gehört. Politzer erklärt die verstärkte Schallempfindung durch vermehrte Resonanz des äußeren Gehörganges, durch Reflexion der von den Knochen auf die Luft des äußeren Gehörganges übertragenen Schallwellen, durch veränderte Spannung des Trommelfells und der Gehörknöchelchen. Nach Tiegerstedt geht die Leitung direkt durch den Knochen zum inneren Ohr, aber auch so, daß sich die Schallwellen durch den Knochen nach dem Trommelfell fortpflanzen und dann unter Mitwirkung der Gehörknöchelchen auf das innere Ohr übertragen werden. Die neueren Autoren stimmen darin überein, daß für die hohen Töne die Schalleitung durch das Trommelfell und die Gehörknöchelchen nicht nötig sei, für die tiefen Töne wird noch die Leitung durch das Trommelfell angenommen.

Welcher theoretischen Erklärung des Weberschen Versuches man sich anschließen mag, welche Faktoren immer man zum Zustandekommen einer akustischen Perception der am Scheitel aufgesetzten schwin-

Digitized by Google
Original from UNIVERSITY OF CALIFORNIA
Generated on 2019-10-24 15:45 GMT / http://hdl.handle.net/2027/uc1.b3252766
Public Domain in the United States, Google-digitized / http://www.hathitrust.org/access_use#pd-us-google

genden Stimmgabel mitspielen lassen mag, sicher ist, daß die Schallwellen von der auf den Scheitel aufgesetzten Stimmgabel auf den Knochen gleichmäßig nach beiden Seiten hin abfließen und von beiden Ohren gleichmäßig percipiert werden, normale Verhältnisse vorausgesetzt. Es ergibt sich nun die Frage: Tritt eine Störung in der gleichzeitigen und beiderseitigen Perception der vom Scheitel abfließenden Schallwellen ein, wenn ein Defekt in der Schädelkapsel besteht, also ein Teil schwingender Materie fehlt und ein Stück Wegleitung auf einer Seite ausgefallen ist? Zur Lösung dieser Frage wurden 102 ohrgesunde Pat.[1]) der Kopfverletzungsstation, welche einen kompletten Defekt des Hirnschädels aufwiesen, untersucht. Es wurde dabei auf das sorgfältigste darauf geachtet, daß Innenohraffektionen, die nach unserer statistischen Berechnung in ungefähr einem Drittel aller Kopfverletzungen vorkommen, ausgeschlossen wurden. Von diesen 102 untersuchten Fällen hatten 86 den Weber im Kopf, das heißt, sie hörten die auf die Scheitelmitte aufgesetzte schwingende Stimmgabel auf beiden Ohren gleichzeitig trotz der oft ausgedehnten Defekte. Die übrigen 16 konnten über die Perception der Schallwellen keine präzisen Angaben machen, einige unter ihnen negierten überhaupt jede Tonwahrnehmung vom Scheitel aus. Ein Fall von seltener Ausdehnung des Schädeldefektes verdient besondere Erwähnung. Einem Pat. der Nervenklinik wurde operativ wegen eines Hämatoms die Schädeldecke im Bereiche des linken Scheitelbeines in einer Längenausdehnung von 9 *cm* und Breitenausdehnung von 8 *cm* entfernt. Es bestand nur eine zirka $1^1/_2$ *cm* breite Knochenspange vom Scheitelbein entsprechend dem Verlaufe des Sinus sagittalis. Die Deformität des Schädels ist eine auffallende und der Anblick ein merkwürdiger. Der Pat. hat einen normalen Ohrbefund, die auf die Scheitelmitte aufgesetzte Stimmgabel wird im Scheitel gehört, durch Verstopfen des äußeren Gehörganges wird der Weber in typischer Weise lateralisiert, der Schwabach ist normal, kurz der große Defekt hat keinen merklichen Einfluß auf die Schalleitung im Knochen.

Unter unseren untersuchten Fällen sind solche mit ganz ausgedehnten Defekten der Schädelkapsel, ohne daß der Weber nach einer Seite lateralisiert wird, eine Tatsache, die wir aus der erwähnten Erörterung theoretisch a priori annehmen durften. Welcher Theorie des Weberschen Versuches man sich anschließen will, ist für die Frage der Lateralisation des Webers bei Schädeldefekten gleichgültig, wir setzen ja normale

[1]) Pat., welche neben ihrer Kopfverletzung eine Lues hatten, wurden nicht in die Untersuchungsreihe aufgenommen, da die Lues, wie Beck nachgewiesen hat, eine Verkürzung der Knochenleitung machen kann.

Digitized by Google
Original from UNIVERSITY OF CALIFORNIA
Generated on 2019-10-24 15:46 GMT / http://hdl.handle.net/2027/uc1.b3252766
Public Domain in the United States, Google-digitized / http://www.hathitrust.org/access_use#pd-us-google

Gehörverhältnisse voraus. Wichtig ist das Erhaltenbleiben eines ossealen Leitungsweges von der Scheitelmitte, der aufgesetzten Stimmgabel, bis zu den Schläfebeinen. Und wie wir an dieser Reihe von Schädeldefekten gesehen haben, ist dieser Weg selbst bei großen Defekten der Schädelkapsel nicht unterbrochen.

Ein anderes Wegleitungshindernis für den Abfluß der Schallwellen wären noch Verwachsungen der Dura mit dem Schädelknochen, welche nach Hasslauer Knochenleitungsverkürzung zur Folge haben sollen. Wir besitzen allerdings kein Symptom, welches uns sicher eine Verwachsung der Dura mit dem Knochen anzeigt, wir können aber annehmen, daß von den 86 auf die Lateralisation des Webers untersuchten ohrgesunden Defekten ein beträchtlicher Teil derartige Verwachsungen aufweist, welche den Knochen in seinen Schwingungsexkursionen hindern und den Abfluß der Schallwellen im Knochen schwächen oder aufhalten könnten, so daß auf der Seite der Verletzung weniger oder schwächere Schallwellen das Gehörorgan treffen und so den Weber lateralisieren könnten. Wir finden in unseren Fällen nichts von dem, bei sicherlich adhärenter Dura wird der Weber nicht lateralisiert. Es ist aber denkbar, daß in einem Falle einer Verwachsung der Dura im Bereiche einer ganzen Hemisphäre der Weber lateralisiert würde. Defekte des Knochens und meningeale Veränderungen haben also keinen merkbaren Einfluß auf das symmetrische Abfließen der Schallwellen im Knochen. Es ergibt sich nun die Frage, ob Defekte im Schädelknochen und durale Veränderungen auf die Dauer der Knochenleitung einen Einfluß haben.

Gudden und Wanner haben bei ihrer Untersuchungsreihe neben anderen Veränderungen des Zentralnervensystems besonders Verwachsungen der Hirnhaut mit dem Knochen mit Hilfe des Schwabachschen Versuches diagnostiziert und tatsächlich konnte Wanner in drei Fällen die auf Grund der verkürzten Knochenleitung beim Schwabachschen Versuche während des Lebens gestellte Diagnose durch die Sektion bestätigen. Die Versuche wurden von verschiedenen Seiten nachgeprüft und haben zum Teile ihre Bestätigung gefunden. Mit besonderer Wärme setzt sich Hasslauer (Die Verwertung des Schwabachschen Versuches bei der Diagnose intrakranieller Veränderungen. M. m. W. 1910. S. 470) für die diagnostische Bedeutung der Verwertung dieser Methode ein. Etwas skeptisch verhält sich Herzog (Kritisches zur Verkürzung der Knochenleitung bei normalem Gehör. M. m. W. 1913. Nr. 1). Er führt drei Beobachtungen an, die zeigen, daß trotz Verwachsung von Dura und Knochen die Knochenleitung über dem befallenen Bezirk unverändert sein und daß ein andermal nach Traumen eine Verlängerung der Leitung resultieren kann. Im ersten Fall setzt er die schwingende Stimmgabel auf den Scheitel

Generated on 2019-10-24 15:46 GMT / http://hdl.handle.net/2027/uc1.b3252766
Public Domain in the United States, Google-digitized / http://www.hathitrust.org/access_use#pd-us-google
Digitized by Google
Original from UNIVERSITY OF CALIFORNIA

und auf den pulsierenden markstückgroßen Defekt des rechten Scheitelbeins, die schwingende Stimmgabel wird beide Male ebenso lange gehört wie vom Normalen. Nach der osteoplastischen Deckung des Defektes dasselbe Resultat: keine Verkürzung der Leitung beim Vergleiche zwischen Scheitelhöhe und Knochenlappenmitte gegenüber der Knochenleitung eines Normalhörenden. In zwei anderen Fällen, bei denen der Defekt die Tabula externa betraf und die Haut mit dem darunter liegenden Knochen verwachsen war, ergab sich eine Verlängerung der Knochenleitung über dem Defekt.

Um die Frage der Leitungsverhältnisse im Bereiche des Knochendefektes zu studieren, wurden 102 ohrgesunde Pat. mit Schädeldefekten der diesbezüglichen Untersuchung unterzogen.

Als ohrgesund wurden diejenigen Pat. nach der Vorschrift Herzogs bezeichnet, welche Fl.-Spr. auf 9 *m* und c^4 und g^4 percipierten bei sonstigem normalen Stimmgabelbefund. Die auf einen pulsierenden oder beim Hustenstoß sich vorwölbenden Defekt aufgesetzte mittlere Stimmgabel wurde in der Mehrzahl der Fälle gar nicht gehört, bei der geringeren Hälfte bedeutend kürzer als beim Aufsetzen der Stimmgabel auf den Schädelknochen. Ebenso wurde die tiefe Stimmgabel, auf den Defekt aufgesetzt, kürzere Zeit gehört, als wenn sie auf den Knochen aufgesetzt wurde; vom Defekt aus wurde die tiefe Stimmgabel immer besser und länger percipiert als die mittlere. Bei dieser Untersuchung muß noch ein Faktor, der sehr leicht als Versuchsfehler zu unrichtigen Resultaten führen könnte, in Rechnung gezogen werden. Sehr häufig halten Kopfverletzte an der Funktionsunfähigkeit des Verletzungsbereiches fest und geben Empfindungslosigkeit und taubes Gefühl der Verletzungsstelle an, und es könnte aus diesem Grunde eine Perception negiert werden. Da aber bei sonst normalen Schädeldefekten die Verkürzung der Perceptionsdauer vom Defekt aus die Regel ist, so müssen wir doch diese als bestehende Tatsache hinnehmen. Nach der physikalischen Theorie der Fortpflanzung von Schallwellen im Knochen (Hugo Frey, „Experimentelle Studien über die Schalleitung im Schädel". Zschr. f. Psychol. 1902 und „Weitere Untersuchungen über die Schalleitung im Schädel". 1903) ist diese Erscheinung erklärlich und war eigentlich zu erwarten. Die von dem schwingenden Stimmgabelstiel ausgehenden Wellen erreichen den Knochen bei diesen Versuchen nicht direkt, beziehungsweise auf kurzem Wege durch die Kopfschwarte wie beim Aufsetzen der Stimmgabel auf den Scheitel, sondern sie bringen die über den Defekt trommelfellartig ausgespannte Kopfhaut in Vibration und werden durch das elastische Medium der Haut stark abgeschwächt an dem Knochenrand des Defektes auf den Schädelknochen übertragen. Was von Schwingungen den Knochenrand erreicht, wird durch den Knochen zu den Laby-

Digitized by Google
Original from UNIVERSITY OF CALIFORNIA
Generated on 2019-10-24 15:46 GMT / http://hdl.handle.net/2027/uc1.b3252766
Public Domain in the United States, Google-digitized / http://www.hathitrust.org/access_use#pd-us-google

rinthen weiter geleitet und percipiert. So erklärt es sich auch, warum die mittlere Stimmgabel mit ihrer geringeren Schwingungsamplitude gar nicht oder immer kürzer percipiert wird als die tiefere Stimmgabel mit ihrem groben Wellenzug; denn die Wellen mit geringerer Amplitude werden durch die elastische Membran der Haut früher gedämpft, als die groben Wellen. Setzt man die Stimmgabel auf den knöchernen Rand des Defektes auf, so ist die Dauer der Knochenleitung eine normale, wie wir an unseren Fällen zeigen konnten und Herzog schon an zwei Fällen nachwies. Bei osteoplastischer Deckung des Defektes, d. h. bei Wiederherstellung der normalen physikalischen Verhältnisse ist die Knochenleitung auch eine normale. Wir haben in unserer Untersuchungsreihe drei osteoplastisch gedeckte Defekte mit normaler Knochenleitung bei normalem Ohrbefund.

Auf Grund dieser physikalischen Verhältnisse ist es auch erklärlich, warum bei Defekten der Lamina externa und adhärenter Kopfhaut die Knochenleitung bei normalem Ohrbefund eine verlängerte ist, wie Herzog in zwei Fällen zeigte. Die atrophische, fettlose und dünne, mit dem Knochen verwachsene Hautnarbe gestattet ein leichtes Überfließen der Stimmgabelschwingungen auf den Schädelknochen, die Wellen der ausschwingenden Stimmgabel, welche durch die normal elastische Kopfschwarte bereits gedämpft und ausgelöscht werden, werden noch durch die dünne, atrophische, mit dem Knochen verwachsene Haut auf den Knochen übertragen und daher in diesen Fällen länger percipiert als bei normalen Verhältnissen, wo die normale Kopfschwarte mit ihrem oft dichten Haarboden als elastisches Polster die Schallwellen der leise ausklingenden Stimmgabel bereits dämpft.

Zur Untersuchung der Dauer der Knochenleitung bei Veränderung der Dura wurden die 102 ohrgesunden Schädeldefekte herangezogen. Die Diagnose „ohrgesund" wurde unter allen Kautelen gemacht, Pat., welche schlechtes Hörvermögen bei normalem objektiven Ohrbefund angaben, wurden von der Untersuchung ausgeschlossen; im übrigen wurde nach der Vorschrift Herzogs die Diagnose gestellt. Die Bestimmung der Dauer der Knochenleitung durch Aufsetzen der Stimmgabel auf die Scheitelmitte erscheint nicht zweckmäßig, die diesbezüglichen Angaben differieren bereits unter normalen Verhältnissen stark. Die Dicke der Kopfschwarte, dichtes Kopfhaar bedingen eine Verkürzung der Knochenleitung, da schwächere Schwingungen der ausklingenden Stimmgabel durch den dazwischen geschobenen Haarpolster abgeschwächt oder nicht mehr übertragen werden. Ferner wird der Zeitpunkt, in dem die akustische Perception aufhört und das Vibrationsgefühl weiter bestehen bleibt, sehr häufig nicht rechtzeitig markiert. Zur Erreichung genau vergleichbarer

Digitized by Google
Original from UNIVERSITY OF CALIFORNIA
Generated on 2019-10-24 15:46 GMT / http://hdl.handle.net/2027/uc1.b3252766
Public Domain in the United States, Google-digitized / http://www.hathitrust.org/access_use#pd-us-google

Resultate müßte man eigentlich die Kopfhaut rasieren. Aber auch dann sind einheitliche Verhältnisse noch nicht hergestellt, dicke Kopfschwarten mit dichtem Haarbalg übermitteln die Stimmgabelschwingungen auf den Schädelknochen schlechter als die glänzende atrophische Kopfhaut einer Glatze. Die Prüfung der Knochenleitung über dem Warzenfortsatz, welche in unserer Versuchsreihe vorgenommen wurde, ergibt insoferne einheitliche Verhältnisse, als hier die Haut immer dünn und fettlos über den Knochen gespannt erscheint. Allerdings mag hier wiederum die verschiedenartige anatomische Struktur des Warzenfortsatzes einen Einfluß haben, aber schließlich variiert auch die Dicke und Dichte der Schädeldecke sehr. Die Prüfung wurde mit zwei Stimmgabeln, einer mittleren und tiefen, vorgenommen und die Dauer der Knochenleitung des Pat. mit der des Untersuchenden verglichen, für welche wiederum durch vergleichende Untersuchungen an Normalhörenden verschiedenen Alters ein Mittelwert gefunden wurde. Differenzen der Perceptionsdauer wurden durch eine Stoppuhr fixiert. Wie unserer Cochlearprüfung als einer lediglich auf subjektive Angaben des Untersuchten und einen gewissen Grad von Aufmerksamkeit, Intelligenz und Selbstbeobachtungsgabe erfordernden Untersuchungsmethode grobe Mängel anhaften, so bewegt sich natürlich auch die Prüfung der Knochenleitung immer innerhalb gewisser Fehlergrenzen. Differenzzeiten der Perceptionsdauer bis zu sechs Sekunden wurden deshalb auf Fehlerquellen zurückgeführt oder noch als innerhalb physiologischer Grenzen gelegen erachtet und nicht als pathologisch vermerkt. Von den 102 untersuchten Defekten hatten 80 eine normale Kopfknochenleitung, die übrigen zeigten noch später zu besprechende Abweichungen von der Norm. In welchem Zustande die Dura bei den Defekten sich befindet, läßt sich mangels eines Obduktionsbefundes bei den untersuchten Fällen nicht sagen. Bei der großen Anzahl der untersuchten Fälle dürften so ziemlich alle möglichen Duraveränderungen vorliegen. In fast allen Fällen dürfte die Dura im Bereiche des Knochendefektes Veränderungen aufweisen und sicherlich ist sie bei einer großen Anzahl mit dem Knochen in geringerer oder größerer Ausdehnung verwachsen. Gewöhnlich hat die Dura nach der penetrierenden Schädelwunde einen langwierigen Eiterungsprozeß durchgemacht, wurde in allen Fällen mechanisch durch Knochen und Metallsplitter insultiert und erlitt später durch reparatorische Prozesse mannigfache Veränderungen. Schädelverletzungen mit negativem Röntgenbefunde wurden auf die Dauer der Knochenleitung nicht untersucht, da es sich uns um die Frage handelte, inwieweit eine veränderte Dura die Perceptionsdauer der Knochenleitung beeinflusse, und Duraveränderungen bei intakter Schädelkapsel nach Schädelverletzung nur mit einer gewissen Wahrscheinlichkeit angenommen werden können. Die Er-

Digitized by Google
Original from UNIVERSITY OF CALIFORNIA
Generated on 2019-10-24 15:46 GMT / http://hdl.handle.net/2027/uc1.b3252766
Public Domain in the United States, Google-digitized / http://www.hathitrust.org/access_use#pd-us-google

fahrungen, welche wir an den Defekten der Schädelkapsel bezüglich der Leitungsfähigkeit machten, zeigen, daß die Dura mit der Leitungsdauer des Kopfknochens nichts zu tun hat. Die Stimmgabelprüfung ergab in 80 Fällen von 102 keine Abnormität und wir dürfen mit Rücksicht auf das Zahlenverhältnis kein zuverlässiges Mittel in der Stimmgabel zur Eruierung von Duraerkrankungen, Verwachsungen etc. erblicken. Das meningeale Trauma scheint ebenso wenig einen Einfluß auf die Perceptionsdauer der Knochenleitung zu haben wie das Trauma des Schädelknochens an sich. Man könnte sich eine Möglichkeit denken, bei der eine Duraveränderung zu einer Verkürzung der Knochenleitung führt. Wenn nämlich die Dura in großem Umfange fest mit dem Schädelknochen verwachsen ist, so könnte sie vielleicht den Knochen in seinen Schwingungsexkursionen hindern, die Knochenleitung also gegenüber der Norm verkürzt erscheinen lassen.

Man könnte sich auch vorstellen, daß eine der Ursachen der symptomlosen Verkürzung der Knochenleitung im Fehlen von schwingender Knochenmasse, also in den Defekten des Schädels zu suchen sei. Bei dem physikalischen Charakter dieser Ursache müßte ein derartiges Verhalten ein ziemlich gesetzmäßiges sein, ein Schädeldefekt immer oder sehr häufig eine symptomlose Verkürzung der Knochenleitung verursachen. Unter unseren ohrgesunden Schädeldefekten mit normaler Knochenleitung finden sich Defekte von verschiedenen Größen, von Kirschkerngröße bis zu Defekten von mehreren Zentimetern Seiten- und Längenausdehnung, ja auch der große 8 × 9 *cm*-Defekt zeigt normale Knochenleitungsverhältnisse, sowohl vom Scheitel, als auch von den Warzenfortsätzen aus geprüft. Der Ausfall schwingender Knochenmassen, ja, wenn auch dieser ein beträchtlicher ist, macht keine Verkürzung der Knochenleitung, intakte Labyrinthe vorausgesetzt. Vom Defekt aus wird der Schall nur insoweit gehört, als er geleitet wird, d. h. als die physikalischen Leitungswege, die Übertragung der Schallwellen auf den Knochen vorhanden sind.

Von den 102 untersuchten ohrgesunden Defekten zeigten 22 Fälle ein abnormes Verhalten beim Schwabachschen Versuche. In 10 Fällen war die Knochenleitung auf einer Seite verkürzt, und zwar befand sich die Verkürzung auf der Seite des Defektes. Die restlichen 12 Defekte zeigten eine beiderseitige gleiche Verkürzung bei normalem Ohrbefund von über 6 Sekunden Dauer. Es ergibt sich nun die Frage, wie wir diese Verkürzung der Knochenleitung verstehen sollen. Es ist vielleicht möglich, daß es Cochlearläsionen gibt, die so leichtgradig sind, daß sie sich nur durch eine Verkürzung der Knochenleitung dokumentieren, unsere gewöhnliche Cochlearprüfung noch zu grob ist, um sie zu erkennen; es wäre dann also die verkürzte Knochenleitung bei sonstigem normalen Cochlearbefund

Digitized by Google
Original from UNIVERSITY OF CALIFORNIA
Generated on 2019-10-24 15:46 GMT / http://hdl.handle.net/2027/uc1.b3252766
Public Domain in the United States, Google-digitized / http://www.hathitrust.org/access_use#pd-us-google

das allererste Symptom des allerleichtesten Grades einer Labyrinthschädigung. Diese Annahme trifft vielleicht für manche Fälle zu, ist aber bei ihrem rein hypothetischen Charakter durch kein Experiment zu stützen und deshalb ziemlich hinfällig. Für diese Annahme wären die 10 Defekte mit ihrer gleichseitigen Knochenleitungsverkürzung ein bestechendes Argument, finden wir doch in der Regel die Ohrläsion auf der Seite der Kopfverletzung, das gegenteilige Verhalten als Ausnahme dieser Regel. Diese 10 einseitig in ihrer Knochenleitung verkürzten Defekte wären demnach als nichts anderes als die leichtesten Formen einer Cochlearschädigung anzusehen. Wenn dem so wäre, so müßte doch wenigstens in einem Teil dieser 10 Fälle der Weber nach einer Seite lateralisiert sein, was aber nicht der Fall ist. Dieser Hypothese widerspricht ferner die Tatsache, daß wir in unserer Untersuchungsreihe 12 Defekte mit beiderseitiger gleicher Verkürzung der Knochenleitung haben, welche doch ihren Defekt nur auf einer Schädelseite tragen. Eine beiderseitige, so fein und gleichmäßig dosierte Labyrinthschädigung bei einseitigem schweren Schädeltrauma ist doch kaum denkbar. Wenn auch die oben erwähnte hypothetische Annahme für eine Reihe von Kopfverletzungen zutreffen mag, so bleiben doch noch Fälle übrig, für welche uns diese Hypothese ebenso wenig wie das meningeale Trauma eine Erklärung der symptomlosen Verkürzung der Knochenleitung gibt.

Die angegebenen Zahlenverhältnisse weichen von den von A. Blumenthal (Untersuchungen über Schallknochenleitung bei Kopfschüssen. Mschr. f. Ohrhlk. 51. H. 5 u. 6) erhobenen ab, welcher an einer allerdings kleineren Untersuchungsreihe die Schalleitungsverhältnisse studierte. Dieser Autor fand 20 Hörschäden unter 42 Kopfschüssen, die er auf das Kopftrauma zurückführt, also ungefähr 50%, während wir ungefähr 30% konstatieren konnten. Der Grund dieser Differenz scheint darin gelegen zu sein, daß Blumenthal in seinem Kopfschußmaterial eine überwiegende Mehrzahl von Tangentialschüssen hat und diese, wie wir konstatierten, häufiger mit einer Läsion des inneren Ohres kombiniert sind als Defekte. Wenigstens ist bei den Fällen von Blumenthal kein Röntgenbefund angegeben. Die Knochenleitung prüft Blumenthal auf der Scheitelmitte, die uns nicht der geeignete Punkt zu sein scheint, während wir die Dauer der Knochenleitung vom Warzenfortsatz aus prüfen, so daß ein diesbezüglicher Vergleich der Resultate nicht recht gezogen werden kann. Die Lateralisation des Webers bei ohrgesunden Kopfverletzungen entbehrt nach Blumenthal einer jeden Gesetzmäßigkeit. Unter 19 ohrgesunden Kopfschüssen fand der Autor 10mal die Knochenleitung verkürzt. Bei dieser symptomlosen Verkürzung der Knochenleitung und der Lateralisation des

Generated on 2019-10-24 15:46 GMT / http://hdl.handle.net/2027/uc1.b3252766
Public Domain in the United States, Google-digitized / http://www.hathitrust.org/access_use#pd-us-google
Digitized by Google
Original from UNIVERSITY OF CALIFORNIA

Webers spielt nach Blumenthal eine psychische Komponente eine wichtige ätiologische Rolle.

Mit der Annahme einer psychischen Ätiologie der symptomlosen Verkürzung kommen wir der Erklärung derselben um keinen Schritt näher. Und da uns manchmal ein funktioneller Zustand der symptomlosen Verkürzung der Knochenleitung zugrunde zu liegen schien und wir an einem Falle die Entwicklung dieser Verkürzung verfolgen konnten, legten wir uns die Frage vor, wie weit funktionelle Zustandsänderungen im Bereiche des Ohres bei Kopfschüssen überhaupt vorkommen. Bei der Aufnahme eines genauen Nervenstatus begegnen wir häufig einer starken Klopfempfindlichkeit des Schädels im Bereiche der Verletzungsstelle; die Sensibilitätsprüfung ergibt häufig Unempfindlichkeit gegen Berührung. Liegt eine Cochlearschädigung vor oder gibt der Pat. trotz objektiven normalen Ohrbefundes eine Hörstörung auf einer Seite an, so findet man häufig eine Anästhesie gegen Berührung im Bereiche des Ohres, welche sich oft auf die betreffende Gesichtshälfte erstreckt, ja manchmal auf die gleiche Brust- und Bauchseite. Unter 240 daraufhin untersuchten Kopfschüssen fand sich in 48 Fällen Berührungsanästhesie im Bereiche des Ohres der gleichen Wangen- und Halsseite, in 4 Fällen erstreckte sich die Anästhesie über die gleiche Brust- und Bauchseite. Von den 81 ohrlädierten Kopfschüssen dieser Untersuchungsreihe hatten 29 eine Sensibilitätsstörung auf der Seite der Laesio auris internae. Von den ohrgesunden Kopfschüssen zeigten 14 Fälle eine Unempfindlichkeit gegen Berührung im Bereiche des Ohres, und zwar auf der Seite der Verletzung. Die Anästhesie entspricht einer solchen, die wir als funktionelle bezeichnen, die Ausdehnung der unempfindlichen Hautpartie, welche sich an keine Nervenausbreitung hält, die wechselnde Ausdehnung bei verschiedenen Untersuchungen zu verschiedenen Zeiten sind recht charakteristisch. In den allermeisten Fällen bestand die Anästhesie nur gegen leise Berührung; Nadelstichen oder dem faradischen Pinsel hielt sie nicht stand. In 9 Fällen beiderseitiger Läsio wurde auf Seite der leichteren Läsio nur eine Hypästhesie angegeben.

Ebenso wurden sämtliche Fälle auf das Kitzelsymptom untersucht; die Haut des äußeren Gehörganges stellt bekanntlich eine stark kitzelempfindliche Zone dar, eine leise Berührung derselben mit einer Borste etc. wird von vielen Menschen als Kitzel empfunden, der in Augenzwinkern und Ausweichen mit dem Kopfe, manchmal in Husten besteht. Bei den Menschen, bei welchen überhaupt der Kitzelreflex des äußeren Gehörganges besteht, ist derselbe in seiner Intensität und Unabhängigkeit von der Willkür dem Corneal- oder Rachenreflex gleichzustellen. Die Verhältnisse der Hautsensibilität des Ohres sind eigentlich noch wenig studiert. Urbantschitsch beschreibt eine Herabsetzung der Hautsensibilität

Digitized by Google
Original from UNIVERSITY OF CALIFORNIA
Generated on 2019-10-24 15:46 GMT / http://hdl.handle.net/2027/uc1.b3252766
Public Domain in the United States, Google-digitized / http://www.hathitrust.org/access_use#pd-us-google

bei chronischer Mittelohreiterung (Pflügers Arch. 1887). Fröschels fand (Über ein neues Symptom bei Otosklerose. W. m. W. 1910. Nr. 28, 29) das Kitzelgefühl bei der Otitis media suppurativa chronica und der Otosklerose herabgesetzt. Nach diesem Autor wird der Ohrkitzel, wenn er empfunden wird, auf beiden Seiten gleich stark gefühlt; 40 beobachtete Läsionen des inneren Ohres reagierten beiderseits gleichmäßig auf den Kitzel sowohl bei einseitiger als auch doppelseitiger Cochlearläsion. Die Otosklerose zeigt nach Fröschels' Untersuchungen eine herabgesetzte Kitzelempfindung und eine Differenz in der Intensität derselben beider Ohren spreche bei Ausschluß einer chronischen Eiterung für Otosklerose. Die Beobachtungen Fröschels' wurden seither von anderer Seite bestätigt. Hammerschlag macht aufmerksam, daß bei Hysterie Differenzen der Kitzelempfindung beider Ohren vorkommen. Unter unseren 81 ohrlädierten Kopfschüssen bestand in 17 Fällen, das sind zirka 21%, auf der Seite der Läsion ein Kitzelgefühl, d. h. die Untersuchten gaben an, den Kitzel zu fühlen, auf der gesunden Seite ein ausgesprochener Kitzelreflex, ein Zwinkern mit den Augen, Ausfahren mit dem Kopfe und dergleichen. Fälle, welche auf der Seite der Läsion nur eine Herabsetzung des Kitzelgefühles gegenüber der gesunden Seite angaben, wurden absichtlich weggelassen, da es immer etwas mißliches ist, bei einer nicht exakt dosierbaren Untersuchungsmethode sich auf die subjektiven Angaben der Pat. verlassen zu müssen.

Der Kitzelreflex teilt mit den übrigen Hautstrichreflexen die Eigenschaft des Intensitätswechsels, der von der Beschaffenheit des percipierenden Organes, nämlich der Haut des Gehörganges, womöglich noch mehr abhängig ist als bei den übrigen Hautstrichreflexen. Die Haut des Gehörganges zeigt infolge ihrer Sekretanomalien sehr häufig Abweichungen von der Norm, so daß das beiderseitige Fehlen des Kitzelreflexes nicht verwertet werden kann. Derselbe ist wie die anderen Hautstrichreflexe bilateral symmetrisch angelegt und nur der einseitige Ausfall hat eine Bedeutung und stellt ein objektives Symptom einer Sensibilitätsstörung dar, unabhängig von den Angaben des Pat.

Der Kitzelreflex ist bei den Cochlearläsionen im Anschluß an ein Schädeltrauma nur in 21% vorhanden, also weit seltener als bei den Läsionen aus endogenen Ursachen. Nach der Statistik Fröschels haben diese Läsionen durchwegs den Kitzelreflex erhalten, ja, nach den Beobachtungen dieses Autors in besonders lebhafter Form. Bei unseren ohrgesunden Kopfverletzungen findet sich der Kitzelreflex in 30% der Fälle, und zwar immer bilateral, einseitig war er nie vorhanden. Noch seltener ist also der Kitzelreflex bei den ohrlädierten Kopfverletzungen, ist einseitig auf der Seite der Läsion.

Digitized by Google
Original from UNIVERSITY OF CALIFORNIA
Generated on 2019-10-24 15:46 GMT / http://hdl.handle.net/2027/uc1.b3252766
Public Domain in the United States, Google-digitized / http://www.hathitrust.org/access_use#pd-us-google

Es erwächst uns nun die schwierige Aufgabe, die bisher noch offen gelassene Frage der sowohl einseitig und doppelseitig verkürzten Knochenleitung als auch der Sensibilitätsstörung in Form von Hypästhesie und einseitigem Kitzelreflex in ihrem Zusammenhang mit dem Kopftrauma, mit der Cochlearläsion und in ihrer Genese zu erklären zu versuchen.

Bei normalen Menschen ist nach Fröschels' Untersuchungen der Kitzelreflex in der Regel vorhanden und kann in seltenen Fällen fehlen. Nach unserer Zusammenstellung ist bei Kopfverletzungen der Kitzelreflex entschieden seltener als bei normalen.

Einseitige Anästhesien bzw. Hypästhesien der Ohrgegend bei Kopfverletzungen auf der Seite der Laesio auris interna hat Szasz in Budapest beschrieben und er hält diese Anästhesien für hysterisch. Hoffman (Detonationslabyrinthosen. M. m. W. Nr. 37) beschreibt Sensibilitätsstörungen am äußeren Ohre bei Affektionen des Schalleitungsapparates infolge von Detonation. Der Autor sträubt sich gegen den Versuch, diese Sensibilitätsstörung mit Hysterie zu erklären, obwohl seine Beschreibung dieser Anästhesie auf eine hysterische Anästhesie paßt, die Unabhängigkeit der Ausdehnung derselben von der anatomischen Nervenausbreitung, das Auftreten der Anästhesie bei Menschen, die, als sie das Trauma erlitten, unter dem Eindruck schwerer Kämpfe standen und daher psychisch recht labil waren. Das Fehlen anderweitiger Stigmata hält Hoffman ab, diese Sensibilitätsstörung als hysterische aufzufassen. Unsere Anästhesien verhalten sich genau so wie die von Szasz und Hoffman beschriebenen. Die Abgrenzung stimmt nicht mit der Nervenausbreitung überein, die Ausdehnung wechselt bei verschiedenen Untersuchungen zu verschiedenen Zeiten, in 4 Fällen erstreckte sich die Anästhesie über die betreffende Hals-, Brust- und Bauchseite, die Anästhesie kam erst bei der Prüfung zum Vorschein, sie wurde nicht spontan angegeben, kurz, diese Anästhesien unterscheiden sich in keiner Weise von den sonst als funktionelle, hysterische bezeichneten Anästhesien. Auch die Genese spricht für den hysterischen Charakter, sie entstanden bei erschöpften Menschen im psychisch abnormen Zustande.

Die Herabsetzung des Kitzelreflexes dürfte in derselben Weise zu erklären sein. Während Hoffmans Soldaten sonst keine andere Störung zeigten, können wir allerdings von unseren Pat., die ein mehr oder weniger schweres Kopftrauma erlitten, dies nicht sagen. Fast alle zeigen sie ein geändertes Wesen, eine große Reizbarkeit, welche sich oft in hemmungslosen psychomotorischen Entladungen äußert, ferner Kopfschmerzen, Schlaflosigkeit, vasomotorische Phänomene, Pulsanomalien u. dgl. Dieses Bild, welches unter dem Einflusse eines Traumas zustande gekommen ist und Symptome der Neurasthenie mit solchen der Hysterie verbindet, finden

Digitized by Google
Original from UNIVERSITY OF CALIFORNIA
Generated on 2019-10-24 15:46 GMT / http://hdl.handle.net/2027/uc1.b3252766
Public Domain in the United States, Google-digitized / http://www.hathitrust.org/access_use#pd-us-google

wir in den verschiedensten Graden bei vielen unserer Kopfverletzungen, wenn auch manchesmal nur schwach angedeutet. Es wäre überflüssig, zu der ins Ungemessene angewachsenen Literatur über „traumatische Neurasthenie“ und Hysterie noch etwas hinzuzufügen. Es sei nur darauf hingewiesen, daß es auch im Bereiche des Ohres funktionelle Störungen gibt, welche vollkommen in den Rahmen der Hysterie hineinpassen. Wir finden eine Labyrinthschädigung, einen dauernden nachweisbaren Cochlearisausfall, von dem wir allen Grund haben, eine organische Schädigung anzunehmen, kombiniert mit Anomalien, die wir bis jetzt als funktionelle bezeichnen müssen. Während es relativ leicht ist, die Sensibilitätsstörung im Bereiche des Ohres und die Herabsetzung des Ohrkitzelreflexes zu erklären, d. h. diese Erscheinungen in ein uns bekanntes Schema einzureihen, gelingt dies nicht beim Versuch einer Erklärung der verkürzten Knochenleitung. Um die Frage zu beantworten, wie weit bei rein funktionell Erkrankten, also bei der großen Zahl der traumatischen Hysteriker, ohne Kopfverletzung eine verkürzte Knochenleitung vorkommt, wurden diese der Prüfung unterzogen und ebenso zum Vergleiche eine Reihe von Neurosen der Zivilambulanz der Nervenklinik.

Aus der Zivilambulanz der Nervenklinik wurden 35 Fälle von Hysterie auf ihre Knochenleitung geprüft. Die Pat. hatten aus verschiedenen Gründen die Nervenambulanz aufgesucht, teils hatten sie Anfälle hysterischer Natur, teils Globusgefühl; eine Pat. bekam einen typischen großen Anfall mit Bogenbildung in der Ambulanz, einige zeigten eine hysterische Aphonie, welche durch den elektrischen Strom geheilt wurde, und dergleichen. Die untersuchten Pat. waren ohrgesund und zeigten sich überrascht, als sie bezüglich des Gehörorgans examiniert wurden. Alle untersuchten Fälle hatten ausnahmslos eine normale Knochenleitung, wobei die Vorsichtsmaßregel angewendet wurde, die auf den Warzenfortsatz aufgesetzte Stimmgabel immer wieder abzuheben, um nicht durch die für Hysterie charakteristisch leichte Ermüdbarkeit eine fälschliche Verkürzung der Knochenleitung zu erhalten. Die fraktionierte Stimmgabelperception ist für Hysterie charakteristisch, eine absolute Verkürzung der Knochenleitung gehört nicht zum Wesen der Hysterie; um so interessanter mußte sich die Prüfung der Knochenleitung bei unseren funktionell erkrankten Soldaten gestalten.

Es wurde zunächst eine Reihe von ohrgesunden Soldaten untersucht, die keine Verletzung erlitten hatten und im Felde im Anschluß an Explosionen an Schütteltremor, funktioneller Lähmung, Gangstörung etc. erkrankten. Die Mehrzahl (19) waren Zitterer, 4 zeigten eine Gangstörung, 6 Fälle Schütteltremor und 3 einen Mutacismus. — Die Pat. waren alle ohrgesund und hatten auch keine Klagen bezüglich des Gehörorganes vor-

Generated on 2019-10-24 15:46 GMT / http://hdl.handle.net/2027/uc1.b3252766
Public Domain in the United States, Google-digitized / http://www.hathitrust.org/access_use#pd-us-google
Digitized by Google
Original from UNIVERSITY OF CALIFORNIA

gebracht. 6 Soldaten waren im Anschluß an Erkältungskrankheiten in Spitäler des Hinterlandes abgeschoben und waren hier erst an Hysterie erkrankt. Alle diese Fälle zeigten eine normale Knochenleitung, bezüglich derselben verhielten sie sich genau so wie die gewöhnlichen Hysteriefälle der Zivilambulanz.

Eine weitere Gruppe zeigte eine einseitig verkürzte Knochenleitung. 11 Fälle zeigten nach einer Granatverschüttung einseitige Anästhesie bzw. Hypästhesie, und zwar auf der Seite der verkürzten Knochenleitung, obwohl das Ohr normale Verhältnisse zeigte. Da die Leute eine Granatverschüttung durchgemacht, vielleicht ein Schädeltrauma erlitten hatten, von dem zur Zeit der Untersuchung nichts mehr zu sehen war, so erscheint es nicht ausgeschlossen, daß diese 11 Fälle doch eine Labyrintherschütterung erlitten haben, die sich jetzt nur durch eine verkürzte Knochenleitung verrät. Bei Anlegung des Maßstabes strengster Kritik sind diese 11 Fälle als Läsionen des Labyrinthes anzusehen.

Eine weitere Gruppe von funktionellen Erkrankungen zeigt eine einseitig verkürzte Knochenleitung, die im Anschluß an Granatexplosionen funktionell erkrankten und eine verkürzte Knochenleitung an einem schlechter hörenden Ohre angaben, welches einen Prozeß des schalleitenden Apparates aufwies, katarrhalische Veränderung des Mittelohres und sehr häufig Cerumen. Einige unter ihnen zeigten eine Hypästhesie der gleichen Gesichts- und Halsseite, die manchmal die ganze gleichseitige Körperhälfte mit inbegriff.

Dann gibt es noch eine Gruppe von Hysteriefällen, die bei normalem Ohrbefund eine Verkürzung der Kopfknochenleitung angaben nach einer Verletzung, die unmöglich zu einer Labyrinthläsion geführt haben kann. So zeigt ein Mann mit einem Weichteildurchschuß des rechten Oberschenkels eine funktionell bedingte Gangstörung und gibt bei normalem Ohrbefund rechts eine Verkürzung der Knochenleitung um 20 Sekunden an. Ein im Anschluß an die oberflächliche Wadenverletzung Hinkender gibt eine Verkürzung der Knochenleitung um 25 Sekunden an.

In den beiden zuletzt erwähnten Gruppen finden sich also Fälle, welche keine Ohrschäden erlitten haben und eine verkürzte Knochenleitung zeigen, in bezeichnender Weise auf der Körperseite, welche ein Trauma erlitten hat. Vorherrschend in dem Krankheitsbilde dieser Fälle ist die funktionelle Störung, das Zittern, Hinken etc. Das durch die verkürzte Knochenleitung bezeichnete Ohr ist auf der Seite des Traumas oft mit einer Empfindungslähmung der Haut der Ohrmuschel und der Umgebung verbunden. Wir werden nicht fehl gehen, wenn wir die verkürzte Knochenleitung mit den übrigen Symptomen in eine Parallele stellen und sie als eine psychogene auffassen. Besonders deutlich wird dieses Verhältnis durch jene Fälle

Digitized by Google
Original from UNIVERSITY OF CALIFORNIA
Generated on 2019-10-24 15:46 GMT / http://hdl.handle.net/2027/uc1.b3252766
Public Domain in the United States, Google-digitized / http://www.hathitrust.org/access_use#pd-us-google

demonstriert, die einen Prozeß im Sinne eines Schalleitungshindernisses zeigen und bei entsprechend herabgesetztem Hörvermögen eine Verkürzung der Knochenleitung angeben. Die Verkürzung kann wohl nur als psychisch bedingt aufgefaßt werden, sie liegt im Charakter des Hysterikers, der an der Vorstellung der herabgesetzten Funktion seines Gehörs festhält und sie konsequent beibehält, nicht nur eine herabgesetzte Sensibilität im Bereiche des äußeren Ohres angibt, sondern auch die Knochenleitung, die in diesen Fällen verlängert sein soll, in die Vorstellung von der herabgesetzten Funktion seines Gehörorganes einbezieht und sie als verkürzt angibt. Die Annahme einer psychogenen Verkürzung der Knochenleitung, wie dies bereits Blumenthal andeutet, ist nicht von der Hand zu weisen. Auffallend grobe Mißverhältnisse der Knochenleitung finden sich bei hysterisch Tauben und Taubstummen, leichtere Grade von Verkürzungen, welche die Diagnose von Cochlearerkrankungen oft erschweren und zu Fehldiagnosen führen können, finden sich sonst häufig bei Kopfschüssen, oft kombiniert mit Sensibilitätsstörungen; sie sind wie diese psychogen aufzufassen und sind oft das einzige Zeichen einer Änderung des psychischen Zustandes nach Kopfschuß.

Vereinsberichte.

Österreichische Otologische Gesellschaft.

Sitzung vom 28. Jänner 1918.

Vorsitzender: A. Politzer.
Schriftführer: E. Urbantschitsch.

Politzer: In der letzten Sitzung war ich zu meinem Bedauern verhindert, zu erscheinen, und gestatte mir daher jetzt für die Wahl zum Vorsitzenden meinen Dank abzustatten. Gleichzeitig erlaube ich mir, Herrn Hofrat Urbantschitsch den Dank für seine umsichtige und mustergültige Leitung der Sitzungen auszusprechen. Ich möchte auch den Wunsch beifügen, daß der bisherige Eifer unserer Gesellschaft, der trotz des nun vierjährigen Krieges unsere Wissenschaft wesentlich gefördert hat, auch künftig in gleichem Sinne wirken möge. Viele Mitglieder sind von hier abwesend, viele an den Fronten und in der Etappe, viele andere hier im Dienste des Vaterlandes tätig, und es gereicht uns nur zur Ehre, daß eine große Anzahl von ihnen in Würdigung ihrer Verdienste von allerhöchster Stelle ausgezeichnet wurden. Mit Befriedigung müssen wir konstatieren, daß alle unsere Mitglieder in diesem Kriege keinen Schaden erlitten haben. Wir nehmen aber vollen Anteil an dem schweren Verluste unseres Kollegen Prof. Gomperz, dessen Sohn auf dem Felde der Ehre gefallen ist, und sprechen ihm das wärmste Beileid aus.

I. Ruttin: **Spontanblutung aus der unteren knöchernen Gehörgangswand.**

J. K., 62 Jahre, Aufnahme am 2. XI. 1917.

Digitized by Google
Original from UNIVERSITY OF CALIFORNIA
Generated on 2019-10-24 15:46 GMT / http://hdl.handle.net/2027/uc1.b3252766
Public Domain in the United States, Google-digitized / http://www.hathitrust.org/access_use#pd-us-google

Pat. machte als Kind Blattern durch und war danach rechts etwas schwerhörig. Vor ungefähr 20 Jahren hatte er rechts Mittelohrentzündung, die jedoch glatt ausheilte. Im Jänner 1914 erlitt er einen Unfall durch Sturz auf Glatteis. Er zog sich dabei eine Sehnenzerreißung und Bluterguß im rechten Fuß zu. Seither leidet er öfter an Kopfschmerz und Flimmern vor den Augen. Seit etwa einem Vierteljahr hat er auch manchmal Schwindel beim Gehen und Aufstehen.

Vor etwa 6 Wochen trat Sausen im linken Ohr und Schmerzen in der linken Halsseite auf. Am 2. XI. 1917 bekam er abends, nachdem er sich bereits zu Bett gelegt hatte, plötzlich und ohne bekannte Ursache eine starke Blutung aus dem linken Ohre. Nachdem die Blutung nach etwa $1^1/_2$ Stunden noch immer nicht aufgehört hatte, kam er noch nachts auf die Ohrenklinik, woselbst ich eine frische profuse Blutung aus dem linken Ohre feststellte. Die Blutung kam von der unteren Gehörgangswand; weitere Details konnte ich nicht feststellen. Die Blutung stand auf Tamponade.

In den nächsten Tagen wiederholte sich die Blutung nicht. Am Trommelfell war nichts Besonderes zu bemerken, an der unteren knöchernen Gehörgangswand, an der Stelle, aus welcher die Blutung erfolgt war, haftete eine Blutkruste.

Die Funktionsprüfung ergab: R. O. Konv.-Spr. 3 *m*, Fl.-Spr. 1 *m*, Rinne +, Schwabach etwas verkürzt, C_1 und c^4 +.

L. O. Konv.-Spr. 2 *m*, Fl.-Spr. 1 *m*, Weber links, Rinne +, Schwabach verkürzt, C_1 +, c^4 +. Nach Rechtsdrehung Ny l. ↞ 14″, nach Linksdrehung Ny ↠ r. 14″. Augen-, Nerven-, interner und Blutbefund ohne Besonderheit.

Der Fall ist interessant, da Spontanblutungen überhaupt und an der Stelle selten sind. Erklären kann man das in der Weise, daß an dieser Stelle, ich meine an der höchsten Erhebung der unteren knöchernen Gehörgangswand, eine sehr dünne Epidermis ist, in der die Gefäße unter besonderen Umständen offenbar ähnlich wie am Locus Kiesselbach leicht spontan bluten können.

H. Ruttin: **Zur Behandlung gestielter Encephalomeningokelen.**

R. H., 39 Jahre, Aufnahme am 23. IV. 1917.

Anamnese: Im Anschluß an Scharlach seit der Kindheit Ohrenfluß rechts. Ende 1902 plötzlich Schwindel, Erbrechen, hohes Fieber, Bewußtlosigkeit. Er wurde daher von einem Chirurgen angeblich wegen Sinusthrombose operiert. Da sich einige Tage nach der Operation dieselben Symptome wiederholten, nahm derselbe Chirurg eine neuerliche Operation (angeblich Jugularisunterbindung und Eröffnung eines Hirnabscesses) vor. Die Symptome gingen zurück, dagegen bildete sich ein Hirnprolaps aus. Auch kam die Eiterung aus dem Ohr nach einiger Zeit wieder, weshalb ihm derselbe Chirurg im Jänner 1903 wieder und im August 1903 abermals operierte.

Im November 1903 trat neuerdings Fieber, Erbrechen und Bewußtlosigkeit auf, weshalb er in München operiert wurde (angeblich Radikaloperation, bei der Cholesteatom konstatiert worden war). Im Jänner 1904 wiederum Nachoperation und 1908 abermals Operation einer Rezidive in München. Seit dieser letzten Operation hatte er keinen Ausfluß mehr und fühlte sich ganz gut. Bei Kriegsausbruch rückte er als Kriegsfreiwilliger ein, kämpfte

Digitized by Google
Original from UNIVERSITY OF CALIFORNIA
Generated on 2019-10-24 15:46 GMT / http://hdl.handle.net/2027/uc1.b3252766
Public Domain in the United States, Google-digitized / http://www.hathitrust.org/access_use#pd-us-google

erst an der russischen Front, machte dann die Offensive gegen Montenegro und den Feldzug in Albanien bis zum Schlusse mit, hatte dabei von seinem Prolaps keine Beschwerden. Im Mai 1916 bekam er wieder rechts Ohrenfluß. Ende August 1916 wieder Kopfschmerz, Schwindel, Erbrechen, Fieber und Bewußtlosigkeit. Er wurde abgeschoben und am 18. IX. 1916 in Olmütz operiert. Nach der Operation gingen die Erscheinungen wieder zurück und er machte dann wieder Hilfsdienst.

Seit Ende März 1917 besteht wieder starker Ausfluß aus dem rechten Ohre, Kopfschmerz, Schwindel, Flimmern vor den Augen und starke Empfindlichkeit des Prolapses.

Bei seiner Aufnahme auf die Ohrenklinik am 23. IV. 1917 fand ich: Rechts: Mehr als hühnereigroßer Hirnprolaps, der die ganze Gegend hinter dem Ohre einnimmt; blaurot gefärbt, stark druckempfindlich. Gehörgang durch Bindegewebe verschlossen. Retroaurikuläre Schnittnarbe hinter dem Ohre i. e. vor dem Prolaps erkennbar. Taub für Sprache und Stimmgabeln. Weber rechts, Rinne unendlich negativ, Schwabach nach links hinübergehört. Kalorische Reaktion negativ.

Nach Rechtsdrehung Ny l. ← 20", Schwindel.

Nach Linksdrehung Ny ← r. 9", Schwindel.

Nach Rechtsdrehung mit vorgeneigtem Kopf Ny l. ↶ 10", starker Schwindel und Sturz nach rechts.

Nach Linksdrehung mit vorgeneigtem Kopf Ny ↷ r. 25", starker Schwindel und Sturz nach links.

Nach Rechtsdrehung mit rechtsgeneigtem Kopf Ny ↓ 9", starker Schwindel und Sturz nach rückwärts.

Nach Rechtsdrehung mit linksgeneigtem Kopf Ny ↑ 14", starker Schwindel und Sturz nach vorwärts.

Augenbefund (29. V. 1917, O. Ruttin): negativ.

Wassermann (31. V. 1917, R. Müller): negativ.

20. VI. 1917. Operation (Ruttin): Umschneidung des Prolapses und Abpräparierung desselben, der allenthalben mit schwartigem Bindegewebe fixiert ist. Abschiebung der Ohrmuschel und des schwartigen Gewebes, welches an Stelle des Gehörgangs liegt. Es zeigt sich, daß die knöchernen Gehörgangswände vollständig fehlen. Auch von der vorderen Wand ist nichts mehr konstatierbar. Die Radikaloperation ist ausgeführt. Radikaloperationshöhle und Trommelhöhle sind vollständig mit derbem, schwartigen Bindegewebe, das in Maschen einzelne Granulationen enthält, ausgefüllt. Der abpräparierte Prolaps, der allenthalben von Bindegewebe und außen von Haut überzogen ist, hat die Größe einer kleinen Birne. Der Stiel hat mindestens 2 *cm* im Durchmesser. Der Knochendefekt, durch welchen der Prolaps hervorkommt, ist etwa 1½mal so groß wie ein Fünfkronenstück und liegt in der mittleren und hinteren Schädelgrube, welche durch Fehlen der Pyramidenkante vereinigt sind. Welchem Hirngebiet der Prolaps angehört, läßt sich nicht bestimmen.

Die Radikaloperationshöhle wird neuerlich geglättet und etwas erweitert. Um den Stiel des Prolapses wird ein elastischer Schlauch geschlungen, geknüpft und mäßig stark zugezogen. Ich hatte nun die Absicht, durch diese elastische Ligatur, die ich natürlich oft kontrollierte und je nach Bedarf entweder lockerte oder fester zuzog, den Stiel möglichst

Digitized by Google
Original from UNIVERSITY OF CALIFORNIA
Generated on 2019-10-24 15:46 GMT / http://hdl.handle.net/2027/uc1.b3252766
Public Domain in the United States, Google-digitized / http://www.hathitrust.org/access_use#pd-us-google

zu verschmälern und im Prolaps möglichste reaktive Bindegewebswucherung hervorzurufen. So lag die elastische Ligatur, öfter erneuert, 17 Tage lang, da trat am 18. Tage ein Erysipel auf, welches mich zwang, meinen Plan vorläufig aufzugeben. Ich hatte nämlich tatsächlich durch diese Behandlung eine bedeutende Verschmälerung des Stieles und gleichzeitig erreicht, daß auch der Prolaps bedeutend derber, nicht mehr gerötet und nicht mehr schmerzhaft war. Die derbe Beschaffenheit des Prolapses war und ist so auffallend, daß auch der Pat. sofort darauf aufmerksam machte und nach Ablauf des Erysipels, da er die Schmerzhaftigkeit, den Kopfschmerz und Schwindel verloren hatte, nichts mehr von dem zweiten in Aussicht genommenen Akt (Abtragung des Prolapses und Deckung des Defektes) wissen will.

Ich glaube, daß uns in solchen Fällen diese Methode der Verschmälerung des Stieles und womöglichen bindegewebigen Ausfüllung der breitgestielten Encephalomeningokele die folgende Abtragung des Prolaps und Deckung des Defektes wesentlich erleichtern wird.

Diskussion.

Otto Mayer: Man muß sich nicht nur wundern, daß der Mann so viele Strapazen mitmachen konnte, sondern auch, daß er überhaupt für felddiensttauglich erklärt wurde. Zweifellos ist in diesem Falle die Abtragung des Prolapses nach Freipräparierung des Stieles indiziert. Der Duradefekt kann entweder durch Naht geschlossen werden, wie dies Passow in 2 Fällen gemacht hat, oder er kann plastisch gedeckt werden, wie in einem von mir operierten Fall. Der Prolaps enthält wahrscheinlich keine Hirnsubstanz mehr, da diese erfahrungsgemäß infolge der Stauung zerfällt, resorbiert wird und sich eine Cyste bildet. Der Prolaps bildet eine andauernde Gefahr für den Träger, der stets früher oder später an dem Prolaps zugrunde geht, weshalb ich Ruttin beistimme, daß dem Pat. anzuraten ist, sich der Operation zu unterziehen.

III. Ruttin: **Spätes Auftreten von Fistelsymptom nach einfacher Aufmeißelung und bei intaktem Trommelfell.**

A. B., 21 Jahre, Schlossergehilfe, war früher immer gesund. Wurde am 26. VI. 1917 an der italienischen Front durch Steinschlag auf den Hinterkopf verletzt. Er war nicht bewußtlos. Eine Woche später begann das linke Ohr zu fließen und es traten Kopfschmerzen, etwas Schwindel und Sausen im linken Ohre auf. Am 22. VIII. 1917 wurde er im Garnisonsspital Nr. 7 in Graz operiert. Nach der Operation hörten alle Beschwerden auf. Er konnte wieder seinem Zivilberuf nachgehen. Am 18. I. 1918 trat unvermittelt starker Schwindel, Übelkeit und Kopfschmerz auf. Der Schwindel dauerte 2 Tage.

Am 21. I. sah ich den Pat. und erhob folgenden Befund: Linkes Ohr: Schnittnarbe nach ausgeheilter Trepanation des Warzenfortsatzes. Trommelfell getrübt und eingezogen. Konv.-Spr. 2 *m*, Fl.-Spr. $^1/_2$ *m*, Weber nach links, Rinne negativ, Schwabach etwas verlängert. C_1 und c^4 +. Fistelsymptom positiv, typisch. Kompression: Ny nach links; Aspiration: Ny nach rechts. Kalorische Reaktion typisch, dabei Vorbeizeigen mit beiden Armen typisch.

Rechtes Ohr normal.

Kein spontaner Nystagmus.

Digitized by Google
Original from UNIVERSITY OF CALIFORNIA
Generated on 2019-10-24 15:46 GMT / http://hdl.handle.net/2027/uc1.b3252766
Public Domain in the United States, Google-digitized / http://www.hathitrust.org/access_use#pd-us-google

Es ist interessant, daß hier so lange nach geheilter Aufmeißelung bei intaktem Trommelfell plötzlich Fistelsymptom auftrat. Die Erklärung ist vielleicht folgende: Vielleicht wurde bei der Operation die Schleimhaut des Bogengangs bei weit eröffnetem Antrum gründlich entfernt. Es könnte dann in einem solchen Fall später am Bogengang eine sekundäre Nekrose auftreten. Ich habe solche Fälle mit Auftreten des Fistelsymptoms nach der Radikaloperation schon beschrieben und damals die Erklärung gegeben, daß vielleicht in einem solchen Falle die Erkrankung des Knochens an der Prominenz des Bogengangs schon vor der Operation angebahnt war und sich trotz der Operation weiter entwickelt hat. Mir scheint aber auch die andere Erklärung einer sekundären Nekrose durch Ernährungsstörung nach Abkratzung der Schleimhaut möglich, wie dies Krebs für Fälle von Rezidiven der Eiterung nach Radikaloperation angenommen hat.

Politzer: Da in dem geschilderten Falle das Trommelfell intakt gefunden wurde, ist die Annahme, daß Schwindel und Nystagmus bei Kompression und Rarefaktion der Luft im äußeren Gehörgange als Fistelsymptom erklärt werden, nicht zulässig. Ich habe bereits in den früheren Auflagen meines Lehrbuches Fälle mit intaktem Schalleitungsapparat beschrieben, bei denen durch Luftkompression im äußeren Gehörgange derselbe Symptomenkomplex hervorgerufen wurde. Es handelt sich in diesen Fällen meiner Ansicht nach um eine durch plötzliche Drucksteigerung im Labyrinthe hervorgerufene Labyrinthreizung. Ich glaube, daß in diesen Fällen, also auch in dem geschilderten, die Bezeichnung Fistelsymptom nicht am Platze ist.

Ruttin: Hier besteht ein typisches Fistelsymptom bei Kompression und Aspiration. Ich habe ausdrücklich erklärt, daß ich nicht an eine Verletzung des Bogenganges glaube.

E. Urbantschitsch: Ich habe hier einen Taubstummen mit annähernd normalem Trommelfell vorgestellt, der ein solches typisches Fistelsymptom zeigte. Es kommen also sicherlich solche Fälle vor.

IV. Ruttin: **Nystagmusanfall bei kalorischer Reaktion?**

A. F., Ldst.-Offizial, 42 Jahre. Aufnahme am 22. I. 1918.

Er litt bereits vor 6—7 Jahren an Ohrensausen links, das ihn aber nicht störte. Im September 1916 erkrankte Pat. an Ohrensausen links, im Oktober 1916 auch an Ohrensausen rechts mit Schwindelanfällen. Das rechte Ohr wurde auch schwerhörig, das Sausen besteht fort. Er führt seine Erkrankung auf die ausgestandenen Strapazen zurück, da er in seiner Eigenschaft als Kommandant einer Bau- und Sappeurabteilung immer in der vordersten Feuerlinie war.

Am 22. I. 1918 wurde er an die Ohrenklinik aufgenommen. Ich erhob folgenden Befund: R. O.: Trommelfell getrübt und eingezogen. Konv.-Spr. 3 *m*, Fl.-Spr. $^1/_2$ *m*, Weber rechts, Rinne +, Schwabach stark verkürzt. Kalorische Reaktion negativ, kein Vorbeizeigen.

L. O.: Trommelfell normal. Konv.-Spr. 6 *m*, Fl.-Spr. 2 *m*, Rinne +, Schwabach verkürzt, C_1 und c^4 verkürzt. Kalorische Reaktion: Schon nach kurzer Spülung sehr starker rotatorischer Nystagmus nach rechts mit vertikaler Komponente nach abwärts, dabei starker Schwindel und Sturz nach rückwärts.

23. I. 1918. Kalorische Reaktion rechts negativ, kein Vorbeizeigen.

Kalorische Reaktion links negativ, kein Vorbeizeigen.

Digitized by Google
Original from UNIVERSITY OF CALIFORNIA
Generated on 2019-10-24 15:46 GMT / http://hdl.handle.net/2027/uc1.b3252766
Public Domain in the United States, Google-digitized / http://www.hathitrust.org/access_use#pd-us-google

24. I. Kalorische Reaktion rechts negativ, kein Vorbeizeigen.
Kalorische Reaktion links negativ, kein Vorbeizeigen.
Nach Rechtsdrehung Ny l. ←< 6″.
Nach Linksdrehung Ny >→ r. 25″.
Nach Rechtsdrehung, Kopf vorgeneigt, Ny l. ↶ 6″, geringer Schwindel, schwacher Sturz nach rechts.
Nach Linksdrehung, Kopf vorgeneigt, Ny ↷ r. 20″, Schwindel, Sturz nach links.
Nach Rechtsdrehung, Kopf rechtsgeneigt, Ny ↓ 12″, Schwindel, Sturz nach rückwärts.
Nach Rechtsdrehung, Kopf linksgeneigt, Ny ↑ 6″, Schwindel, Sturz nach vorwärts.
Augenhintergrund (O. Ruttin): normal.
Wassermann (Doz. Müller): negativ.

Der Fall ist aus mehreren Gründen besonders interessant. Während die kalorische Reaktion am ersten Tage der Prüfung rechts negativ, links sehr stark war, war sie in den nächsten Tagen bei wiederholter Prüfung stets auf beiden Seiten vollständig negativ. Man muß daher wohl dieses einmalige Auftreten der kalorischen Reaktion als Nystagmusanfall deuten. Einen ähnlichen Fall habe ich vor Jahren hier vorgestellt.

Merkwürdig ist auch, daß die Drehreaktion gerade für diese Seite, von welcher der Nystagmusanfall ausgelöst werden konnte, herabgesetzt war, während sie für die andere Seite eher stärker als normal war. Allerdings konnte die Drehreaktion nicht mehr am Tage des Nystagmusanfalles, sondern erst 2 Tage später geprüft werden, wo bereits beiderseits negative kalorische Reaktion vorhanden war. Der Cochlearapparat zeigt nur die Zeichen einer mäßigen Laesio rechts mehr als links.

Da alle übrigen Befunde negativ waren, läßt sich nicht feststellen, welcher Prozeß die Ursache dieses merkwürdigen Ohrbefundes ist.

V. E. Urbantschitsch: **Reflektorischer spontaner Nystagmus durch Spulwürmer.**

Die 20jährige M. W. erkrankte Ende Oktober 1917 an einer rechtsseitigen akuten eitrigen Mittelohrentzündung. Am 20. XI. trat Druckempfindlichkeit des Warzenfortsatzes auf, weshalb Pat. auf die Ohrenstation des k. k. Kaiser Franz Josef-Spitals aufgenommen wurde. Der Ohrbefund ergab: Rechts: typische Mastoiditis. R —, +; W >→ r; S =, =. Kein spontaner Nystagmus, kein Fistelsymptom; kalorische Reaktion normal. Fl.-Spr. (mit Lärmapparat links): 20 *cm*.

27. XI. Aufmeißelung des Warzenfortsatzes. Empyem. Knochen bis zum Sinus erkrankt. Reichliche Granulationen. Nach Erwachen aus der Narkose Erbrechen.

28. I.—1. XII. Nichts Besonderes. Etwas Kopfschmerzen, kein Schwindel, kein Nystagmus, kein Erbrechen.

2. XII. 7 Uhr abends plötzlich Erbrechen (nach vorher vollständigem Wohlbefinden).

3. XII. 2 Uhr früh sehr starker Schwindel, zweimal Erbrechen. Verbandwechsel. Wundheilung gut, reaktionslos. Vormittags spontaner rotatorischer Nystagmus II.—III. Grades nach rechts, nachmittags unregelmäßig einmal nach rechts, dann wieder nach links.

Generated on 2019-10-24 15:46 GMT / http://hdl.handle.net/2027/uc1.b3252766
Public Domain in the United States, Google-digitized / http://www.hathitrust.org/access_use#pd-us-google
Digitized by Google
Original from UNIVERSITY OF CALIFORNIA

4. XII. Erbrechen eines großen Spulwurmes (Ascaris lumbricoides).

5. XII. Abermals Erbrechen eines Spulwurmes und in der Folge noch weiterer vier. Schwindel nur mehr ganz gering, spontaner Nystagmus andeutungsweise bei Augenendstellung. V (mit Lärmapparat geprüft): 1 *m*.

6. XII. Kein Nystagmus mehr.

Weiterer Wundverlauf normal. Bis auf zeitweise auftretende Übelkeiten und Unbehagen in der Magengegend Wohlbefinden.

Diskussion.

Ruttin: Ich habe einen ähnlichen Fall gesehen, wo die Pat. Askariden erbrochen hat, aber bei dem Falle war wirklich ein Fistelsymptom vorhanden. Die Fistel wurde operativ nachgewiesen, so daß ich den Askariden in meinem Falle diese Bedeutung nicht beimessen konnte.

Verhandlungen der Dänischen oto-laryngologischen Gesellschaft.

101. Sitzung vom 1. Dezember 1915.

Vorsitzender: Prof. Schmiegelow.
Schriftführer: N. Rh. Blegvad.

Gottl. Kiär: **Heißluftbehandlung der Rhinitis vasomotoria.**

Kiär hat in 2 Jahren Fälle von vasomotorischer Rhinitis mit heißer Luft, von einem Fönapparat entwickelt, behandelt. Die Luft ist 130° warm, wenn sie den Apparat verläßt, und wird bei Durchblasen eines Kästchens von der Größe der einen Seite der Nase 55° warm. Jede Sitzung dauert 1—2 Minuten; dieselben werden jeden 2. oder 3. Tag wiederholt. Kiär hat 23 Pat., 8 Männer und 15 Frauen, behandelt. Von diesen Pat. wurden 16 geheilt, 4 gebessert und nur bei 3 hatte die Behandlung keinen Erfolg. Bei 2 Pat. kam Rezidiv, das jedoch nach einer Behandlung wieder verschwand.

Diskussion.

Möller hat die Heißluftbehandlung bei verschiedenen Krankheiten verwendet, jetzt aber nur bei vasomotorischer Rhinitis, besonders bei den Formen mit starker Sekretion, wo die Wirkung vorzüglich ist. Möller hat etwa 100 Fälle behandelt. Er verwendet Becks Compressed air heater, welcher nur eine Temperatur von 80—100° hervorbringt. Möller hat auch mit Calc. lact. sehr gute Resultate gehabt.

Klein hat auch etwa 100 Fälle von vasomotorischer Rhinitis mit Becks Apparat behandelt und auch sehr gute Erfolge gehabt.

Schmiegelow fragt, wie es mit dem Geruchsinn bei diesen Pat. geht. Bei der vasomotorischen Rhinitis besteht eine Hyperästhesie des N. ethmoid. und man kann bei Sondierung der Nase sehr oft eine Schleimhautpartie finden, wo die Hyperästhesie besonders stark ist, gewöhnlich am Tuberculum septi und an den vorderen Enden der Conchae. Bei Destruktion der Schleimhaut dieser Stellen verschwindet der krankhafte Zustand gewöhnlich.

Blegvad: Vasomotorische Rhinitis ist indessen nur ein Symptom einer mehr universellen Krankheit, die im vasomotorischen Nervensystem

Digitized by Google
Original from UNIVERSITY OF CALIFORNIA
Generated on 2019-10-24 15:46 GMT / http://hdl.handle.net/2027/uc1.b3252766
Public Domain in the United States, Google-digitized / http://www.hathitrust.org/access_use#pd-us-google

sitzt und sich auch in Abnormitäten anderer Gefäß- und Drüsengebiete äußert, so daß diese Pat. eine große Neigung zu Rötung und Tränenfluß haben. Blegvad verwendet bei vasomotorischer Rhinitis mit sehr gutem Erfolg elektrische Vibrationsmassage mit 10% Cocainlösung. Vielleicht ist die günstige Wirkung am meisten dem Cocain zuzuschreiben, aber die Massage hat auch eine reflexherabsetzende Wirkung auf die Schleimhaut.

Möller hat die Vibrationsmassage bei vasomotorischer Rhinitis ohne Wirkung verwendet, meint deshalb, daß es das Cocain ist, welches die günstige Wirkung herbeiführt.

Kiär hat nie eine Beeinträchtigung des Geruchsinns bei der Heißluftbehandlung gesehen.

Schmiegelow: **Papilloma malignum laryngis.**

Schmiegelow demonstriert den Larynx eines 53jährigen Mannes. Der Pat. hatte mehrere Jahre hindurch Papillome in dem Larynx gehabt, welche mehrmals entfernt wurden und mikroskopisch niemals Malignität zeigten, aber beständig rezidivierten. Die Papillome griffen zuletzt auch den Pharynx an und der Kehlkopf wurde endlich entfernt. Das Papillom war aber mit den großen Halsgefäßen verwachsen und es entstand eine schwere Blutung, welcher der Pat. erlag.

Die Papillome waren also mikroskopisch nicht maligne, metastasierten auch nicht, aber waren trotzdem maligne, insofern sie immer rezidivierten.

Diskussion.

Jacobsen: 11jähriger Knabe. In den Jahren 1911, 1912 und 1913 wurden von dem Larynx Papillome entfernt. Bei der mikroskopischen Untersuchung im Jahre 1913 zeigten sie einen epitheliomatösen Bau. Die Geschwulst griff den Oesophagus und die äußere Haut des Halses an und im Dezember 1913 zeigte ein excidiertes Stück ein typisches Carcinom. Er starb am 11. I. 1914. In den letzten $2^1/_2$ Jahren wuchs das Papillom sehr langsam und erst nachdem man eine gründliche Entfernung vorgenommen hatte, wuchs es sehr schnell.

Lund: **Der otogene subperiostale Absceß in der Regio temporalis.**

In der Zeit von 1905—1915 wurden in der Ohrenklinik des Kommunehospitals 40 Fälle von otogenem subperiostalen Absceß der Regio temporalis behandelt, was 13,5% der in der Klinik behandelten Fälle von otogenen subperiostalen Abscessen entspricht. Die Abscesse waren immer aus einer Osteitis ossis temporalis entstanden. Der Eiter ging entweder durch die knöcherne Gehörgangswand oder durch pneumatische Zellen der Squama temporalis oberhalb der Gehörgangswand oder bei Kindern in den ersten Lebensjahren durch die laterale Wand des Antrums mittelst Bindegewebsschichten in der offen stehenden Fissura mastoidea squamosa.

Die Prognose ist quoad vitam bei Temporalabscessen relativ besser als bei Abscessen der Regio mastoidea, weil die intrakraniellen Komplikationen einen günstigeren Verlauf haben.

Bei otogenen subperiostalen Abscessen der Regio temporalis muß immer Aufmeißelung des Warzenfortsatzes gemacht werden und der Absceß muß eventuell auch durch eine Kontraöffnung der Regio temporalis drainiert werden.

Digitized by Google
Original from UNIVERSITY OF CALIFORNIA
Generated on 2019-10-24 15:46 GMT / http://hdl.handle.net/2027/uc1.b3252766
Public Domain in the United States, Google-digitized / http://www.hathitrust.org/access_use#pd-us-google

Diskussion.

H. Mygind: Wie ich seinerzeit hervorgehoben habe, zeigt sich auch bei den Temporalabscessen, daß ein subperiostaler Absceß in der Umgebung des Ohres fast immer die Folge einer Osteitis ist, weshalb man sich nicht mit der Wildeschen Incision begnügen darf.

Jacobsen: **Anwendung der Killianschen „Schwebe" bei Operation eines epipharyngealen Tumors.**

30jährige Frau mit walnußgroßem Tumor im Rhinopharynx. Ein excidiertes Stück zeigt mikroskopisch Spindelzellensarkom. In Chloroformnarkose wurde die Pat. am Schwebeapparat angebracht. Das Palatum molle wurde gespalten und der Tumor mit scharfem Löffel entfernt, was sehr leicht gelang.

Auch ein 17jähriger Mann mit einem Fibrom im Rhinopharynx wurde auf dieselbe Weise in der Schwebe operiert. Hier war jedoch nach der Spaltung des Gaumensegels so wenig Platz, daß man nicht das Operationsgebiet übersehen konnte, sondern den Tumor mit den Fingern und mit der Schere losdissezieren mußte, ohne die Manipulationen mit dem Auge verfolgen zu können.

Jacobsen: **Subduraler Absceß** bei einem Pat. mit intaktem Trommelfell und alten Extremitätsparesen, welche das Krankheitsbild maskierten.

48jähriger Mann wurde am 26. IV. 1914 in das St. Josephs-Hospital in Aarhus eingelegt. Ist seit seinem 3. Jahr paretisch in der einen Seite des Körpers und im rechten Bein. Vor 2 Monaten Suppuration des rechten Ohres, die nach 14 Tagen aufhörte. In den letzten Tagen Kopfschmerzen und Schwäche des linken Beines und Arms. Bei der Einlieferung in die Klinik keine Perforation des rechten Trommelfells, welches nur ein wenig injiziert und geschwollen ist. Empfindlichkeit für Druck und Perkussion hinter dem rechten Ohr und am Nacken. Kein Fieber. In den nächsten Tagen wird das Trommelfell ganz normal. Puls 44. Pat. ist ab und zu benommen. Urin und Fäces gehen spontan ab. Pupillendifferenz, Neuritis optica am meisten am linken Auge. Kopfschmerzen in der linken Seite. Parese des linken Facialis und der linksseitigen Extremitäten. Es wird Radikaloperation des rechten Ohres gemacht. Nur ganz wenig Eiter im Antrum. Am Tegmen antri eine Fistel, die zum Cavum cranii führt. Tegmen antri und tympani werden entfernt. Dura ist gespannt, pulsiert nur schwach und ist verfärbt. Dura wird incidiert. Es wird ein großer subduraler Absceß entfernt, etwa 100 *g* Eiter enthaltend. Nach der Operation befand sich der Pat. wohl. Die Paresen schwanden und am 29. VII.

102. Sitzung vom 9. Februar 1916.

Vorsitzender: H. Mygind.
Schriftführer: N. Rh. Blegvad.

J. Möller: **Fall von Struma im Sinus pyriformis** (mit Demonstration des Pat.).

Pat. hatte eine Geschwulst am linken Aryknorpel und schwere Symptome seit 9 Jahren. Die große Geschwulst wurde mittelst Pharyngotomia

Generated on 2019-10-24 15:46 GMT / http://hdl.handle.net/2027/uc1.b3252766
Public Domain in the United States, Google-digitized / http://www.hathitrust.org/access_use#pd-us-google
Digitized by Google
Original from UNIVERSITY OF CALIFORNIA

subhyoidea entfernt. Sie entsprang mittelst eines Stiels aus dem linken Sinus pyriformis und zeigte sich mikroskopisch als Struma.

H. Mygind: **Erfahrungen hinsichtlich der Ätiologie und Pathogenese der otogenen Sinusphlebitis.**

Mygind hat in 10 Jahren in der Ohren- und Halsklinik des Kommunehospitals 70 Fälle von otogener Sinusphlebitis operiert; es waren 37 Männer und 33 Frauen. Zwei Drittel der Pat. waren weniger als 15 Jahre alt. Auch die otogene Meningitis tritt häufiger bei Männern als bei Frauen auf und häufiger bei Kindern als bei Erwachsenen. Das primäre Ohrenleiden war in 40 Fällen, d. h. 57,1%, eine chronische und in 30, d. h. 42,9% eine akute Mittelohrentzündung; in 36 Fällen war die Entzündung rechtsseitig, in 34 Fällen linksseitig. Bei den akuten Eiterungen findet man eine Sinusphlebitis ebenso häufig in den ersten Tagen der Entzündung als später. Häufig hatten die Pat. gleichzeitig eine Angina oder eine Influenza. Gewöhnlich bestand eine Osteitis des Processus mast., und diese Osteitis war sehr oft von einer sehr destruktiven Natur. In 3 Fällen war die Entzündung im Mittelohr schon abgelaufen, als die Sinusphlebitis auftrat. In 56 Fällen wurde eine bakteriologische Untersuchung des Thrombus vorgenommen. In 21 Fällen wurden keine Bakterien gefunden, in 14 Fällen wurden Streptokokken nachgewiesen, in 10 Fällen Staphylokokken, in 7 Fällen Colibacillen, in 1 Fall Pneumokokken. Die Cerebrospinalflüssigkeit wurde bei 42 Pat. untersucht; sie war steril bei 29, bakterienhältig bei 13. In 43 Fällen, d. h. bei 60%, wurde ein perisinuöser Abceß gefunden; man findet aber auch häufig perisinuöse Abscesse ohne Sinusphlebitis. In vielen Fällen wurde eine Episinuitis (Granulationen an der Sinuswand) nachgewiesen. Der Thrombus entwickelt sich gewöhnlich erst als parietaler Thrombus; ein solcher wurde in 9 Fällen beobachtet. Die diagnostische Bedeutung einer Probepunktion ist deshalb zweifelhaft. Der Thrombus entsteht gewöhnlich im unteren Teil des perpendikulären Abschnitts des Sinus transversus oder im Bulbus venae jugularis und er ist wahrscheinlich zu Anfang steril und wird erst sekundär infiziert. Die Sinusphlebitis besteht gewöhnlich eine Zeitlang (mehrere Tage), ehe die ersten Symptome (Fieber, Schüttelfrost) sich zeigen. In 13 Fällen konnte kein Thrombus des Sinus transversus nachgewiesen werden; 5 dieser Fälle genasen und sind denen ähnlich, welche Körner als Osteophlebitispyämie bezeichnet. Mygind meint doch, daß auch in diesen Fällen eine Sinusphlebitis existiert, welche die Symptome gegeben hat, und er gelangt zu der Schlußfolgerung, daß die otogene Sepsis — vielleicht doch mit einigen ganz wenigen Ausnahmen — immer auf einer Thrombophlebitis des Sinus sigmoideus oder des Bulbus venae jugularis oder der beiden beruht.

Diskussion.

J. Möller meint, daß die Männer nicht selten die Behandlung einer Otitis unterlassen und deshalb häufiger als die Frauen an intrakraniellen Komplikationen erkranken.

Thornval: Das Körnersche Krankheitsbild der otogenen Osteophlebitispyämie beruht in den meisten Fällen auf einer Bulbusthrombose.

N. Rh. Blegvad: **Nekrose der Plica aryepiglottica als Folge einer Schwebelaryngoskopie.**

Generated on 2019-10-24 15:46 GMT / http://hdl.handle.net/2027/uc1.b3252766
Public Domain in the United States, Google-digitized / http://www.hathitrust.org/access_use#pd-us-google
Digitized by Google
Original from UNIVERSITY OF CALIFORNIA

44jähriger Mann, Alkoholist, mit großen Papillomen der Regio interarytaenoidea. Mittelst Schwebelaryngoskopie werden die Papillome in Scopolamin-Morphinnarkose entfernt. An demselben Tag bekommt der Pat. Delirium tremens und stirbt 8 Tage später. Bei der Sektion findet man in der linken Plica aryepiglottica eine bleistiftgroße Perforation mit nekrotischen Rändern, augenscheinlich durch die Schwebelaryngoskopie hervorgerufen.

S. H. Mygind: **Münzfänger als Fremdkörper in der Speiseröhre.**

Ein Arzt versucht mit dem Münzfänger ein Stück Knorpel aus der Speiseröhre eines älteren Mannes zu entfernen, vermag aber den Münzfänger nicht wieder herauszuziehen. Durch Oesophagoskopie wird erst ein $4^1/_2$ *cm* langes Stück eines Kuhwirbels aus der Nähe der Cart. cric. und dann der Münzfänger entfernt.

Diskussion.

H. Mygind rät, alle Münzfänger einem medizinisch-historischen Museum zu stiften.

103. Sitzung vom 1. März 1916.

Buhl: **Demonstration eines Pat. mit Cancer oris, mit Radium behandelt.**

58jähriger Arbeiter mit einer zweimarkstückgroßen epitheliomatösen Ulceration der rechten Seite der Zunge, sich auf die Gingiva hinüberstreckend. Der Pat. ist mit Radium durch 2 Monate behandelt worden und die Ulceration ist jetzt fast gänzlich verschwunden.

Diskussion.

Schmiegelow hat einen Kollegen mit einem großen, inoperablen Carcinom des Nasenrachens mit Radium behandelt. Die Geschwulst im Nasenrachenraum schwand, aber sie wuchs durch das Kranium ins Gehirn und der Pat. starb an Hirndruck. Bei einer Pat. mit Cancer des Mittelohres wurde dieser durch Radiumbehandlung zum Schwinden gebracht; die Geschwulst wuchs aber nach innen und die Pat. starb an Meningitis.

G. Kiär hat keine guten Erfahrungen mit der Radiumbehandlung bei Cancer laryngis gehabt.

Mailand: **Beiträge zur Statistik über die Häufigkeit der Ohrenerkrankungen bei Schulkindern in Kopenhagen.**

Mailand hat 843 Kinder einer kommunalen Schule untersucht, 421 Mädchen und 422 Knaben. Unter den 1686 untersuchten Gehörorganen war das Gehör bei 414, d. h. in 24,6% der Fälle herabgesetzt (Hörweite für Fl.-Spr. unter 6 *m*). 243 Schüler hatten herabgesetztes Gehör entweder an einem oder an beiden Ohren; unter diesen gab es 145, d. h. 17,2%, bei welchen das Gehör an beiden Ohren herabgesetzt war.

Die Hörweite lag zwischen 2—6 *m* bei 124 Kindern, d. h. 14,8%.
„ „ „ „ 0,5—2 „ „ 15 „ „ „ 1,8%.
„ „ „ „ 0—0,5 „ „ 5 „ „ „ 0,6%.

58 Schüler (18 Knaben, 40 Mädchen) (6,9%) hatten eine chronische Mittelohrentzündung, 103 Schüler (12,2%) boten Residuen einer chronischen Mittelohrentzündung dar, 159 Schüler (18,9%) hatten katarrhalische

Digitized by Google
Original from UNIVERSITY OF CALIFORNIA
Generated on 2019-10-24 15:46 GMT / http://hdl.handle.net/2027/uc1.b3252766
Public Domain in the United States, Google-digitized / http://www.hathitrust.org/access_use#pd-us-google

Affektionen des Mittelohres. Mailand schlägt vor, daß sämtliche Schulkinder einer Gehörsprüfung unterworfen und die schwerhörigen in Sonderklassen gesammelt werden sollen.

Diskussion.

H. Mygind hebt hervor, daß Ohrenkrankheiten am häufigsten beim weiblichen Geschlecht gefunden werden, ein Verhältnis, das auch bei der Sinusphlebitis besteht.

Mailand demonstriert einen **Conchoklast,** ein Instrument zur unblutigen Infraktion der Conchae nasales (durch die Firma C. Nyrop in Kopenhagen zu beziehen).

Diskussion.

J. Möller macht die Infraktion der Conchae mit dem Killianschen Spekulum für Rhinoscopia media.

Mailand demonstriert ein **cachiertes Messer mit Zungenspatel** zur Öffnung peritonsillärer Abscesse.

G. V. Th. Borries: **Beiträge zur Beleuchtung der Heilbarkeit der otogenen Meningitis.**

35jähriger Mann, der oto-laryngologischen Klinik des Reichshospitals am 20. XII. 1915 eingeliefert. Vor 5 Tagen bekam der Pat. geschmolzenes Eisen in den rechten Gehörgang. Sofort Erbrechen und Schmerzen. Zur Zeit der Einlieferung Eiterung des rechten Ohres und völlige Taubheit. Am 23. XII. wird das Mittelohr freigelegt. Das Trommelfell ist destruiert, das Promontorium verbrannt. Am 26. XII. sehr starke Schmerzen in der Stirn, Schüttelfrost (Temperatur 39,5°), Erbrechen. Die Lumbalpunktion ergibt unklare Flüssigkeit (polynukleäre Leukocyten), Druck 49 *mm*. Sofort Totalaufmeißelung des Mittelohres und Entfernung der ganzen Pars petrosa. Die Dura in der Nähe des Porus acusticus internus wird incidiert und durch eine Lumbalkanüle wird Durchspülung des Canalis spinalis mit Ringerscher Lösung gemacht. Es werden 400 cm^3 der Lösung eingegossen; aus der Wunde fließen 225 cm^3. Am 30. XII. ist die Cerebrospinalflüssigkeit klar.

Bei Meningitis muß der Blutdruck überwacht und bei beginnender Respirationsparalyse Lumbalpunktion gemacht werden. Trifft eine Respirationslähmung während der Lumbalpunktion ein, muß man zur künstlichen Respiration greifen. Borries empfiehlt bei Meningitis Duradrainage, entweder durch eine Incision der Dura im Porus acusticus int. oder (ad modum Holmgren) in der Cisterna pontis. Die Duraincision soll mit einer Durchspülung des Canalis spinalis verbunden werden.

Diskussion.

Schmiegelow meint, daß die Messung des Blutdrucks bei Meningitis für die Prognose und Therapie von Bedeutung sein kann.

Mygind warnt vor der Anwendung der Duradrainage ad modum Holmgren, welche sehr gefährlich sein kann. Mygind hat bei seiner Behandlung (ohne Drainage) etwa 25% der otogenen Meningitis geheilt.

E. Schmiegelow: **Operation eines Oesophagusdivertikels.**

72jährige Frau mit einem hühnereigroßen Oesophagusdivertikel. Am 18. V. 1915 wurde das Divertikel operativ ad modum Goldmann entfernt, indem das freigelegte Divertikel mit einem seidenen Draht abge-

Generated on 2019-10-24 15:46 GMT / http://hdl.handle.net/2027/uc1.b3252766
Public Domain in the United States, Google-digitized / http://www.hathitrust.org/access_use#pd-us-google
Digitized by Google
Original from UNIVERSITY OF CALIFORNIA

schnürt wurde, wonach das Divertikel sich nekrotisch abstoß. Die Pat. wurde geheilt.

104. Sitzung vom 8. April 1916.

Vorsitzender: H. Mygind.
Schriftführer: N. Rh. Blegvad.

L. Mahler: **Über Laryngostomie.**

17jähriges Mädchen, welches durch 13 Jahre eine Trachealkanüle, deren Entfernung mehrmals vergeblich versucht worden war, getragen hatte. Es wurde Laryngostomie nach italienischer Methode gemacht und Drainrohre von zunehmender Größe eingelegt. Nach 3 Monaten keine Stenose. Die Kanüle wurde entfernt und nach ¾ Jahren wurde die Laryngostomie mittelst Plastik ad modum Gluck verschlossen. Heilung.

8jähriger Knabe, der durch 3 Jahre eine Kanüle wegen rezidivierender Papillome getragen hatte. Es wurde Laryngostomie gemacht und die Papillome wurden entfernt. 25 Tage nach der Operation konnte die Laryngostomie verschlossen werden. Bis jetzt kein Rezidiv.

Diskussion.

Schmiegelow wendet immer die endolaryngeale Operation bei Papillomen an, wodurch man immer völlige Heilung erreichen kann, wenn auch mitunter viele Sitzungen nötig sind. Bei den zikatriziellen Stenosen gebraucht Schmiegelow seine Methode mit einem translaryngeal fixierten Drainrohr.

Krach: **Demonstration eines Pat. mit aberrierter Struma.**

29jährige Frau mit einer kirschgroßen, weißgelben Geschwulst an der linken Seite der Basis linguae am Foramen coecum und eine ähnliche kleinere an der rechten Seite der Zunge; außerdem an der hinteren Schlundwand in der rechten Seite eine Geschwulst von demselben Aussehen. Mit der Schlinge wurde ein Teil der Geschwulst der rechten Seite der Zunge entfernt und schien mikroskopisch ein degeneriertes Thyreoideagewebe zu sein.

Eine aberrierende Struma an der hinteren Schlundwand ist eine große Seltenheit.

S. H. Mygind: **Vestibuläre Migräne.**

Junges, neuropathisches Mädchen mit anfallsweise auftretendem Schwindel mit Gefühl von Rotation der Umgebung von rechts nach links. Linkes Trommelfell ein wenig eingezogen; die Funktionsprüfung zeigt eine leichte Affektion des schalleitenden Teiles des Ohres; kein spontaner Nystagmus oder Vorbeizeigen. Die Diagnose wird auf funktionellen Schwindel gestellt. Plötzlich bekommt aber die Pat. einen starken Anfall von Schwindel mit ausgeprägtem rotatorischen horizontalen Nystagmus nach links und spontanem Vorbeizeigen nach rechts. Der Schwindel dauerte einige Stunden und wurde von Kopfschmerzen gefolgt.

Mygind meint, daß ein Nystagmus, nach der einen Seite gerichtet, nicht auf funktionellem Boden entstehen kann und daß es sich in diesem Falle um eine vestibuläre Migräne handelte, weil die Anfälle immer von Kopfschmerzen begleitet waren und bei Verdauungsstörungen auftraten.

Mygind leidet selber an Anfällen typischer ophthalmischer Migräne. Zweimal hat er statt der Augensymptome vestibuläre Anfälle mit einem

Generated on 2019-10-24 15:46 GMT / http://hdl.handle.net/2027/uc1.b3252766
Public Domain in the United States, Google-digitized / http://www.hathitrust.org/access_use#pd-us-google
Digitized by Google
Original from UNIVERSITY OF CALIFORNIA

Gefühl von Rotation der Umgebung gehabt, eine Empfindung, die ganz analog mit der war, welche durch Rotation oder Kaltwasserausspülung der Ohren hervorgerufen werden kann.

Die Anfälle beruhen wahrscheinlich auf einem Reizzustand des Ohres. Die gewöhnliche Migräne ist oft von Schwindel begleitet.

Diskussion.

Thornval hat einen ähnlichen Fall gesehen. Ein junges Mädchen hatte starken Nystagmus bei Blick geradeaus; die vestibuläre Funktion war auf dem einen Ohre völlig erloschen, die akustische Funktion normal. Im Laufe einiger Tage schwanden die Symptome.

Thornval meint, daß es sich um eine Neuritis auf chlorotisch-anämischer Basis handelt. In den Fällen Myginds können die vestibulären Anfälle und die Migräne ebenso gut beigeordnete Symptome eines generellen Leidens sein.

Schmiegelow: **Supplierende Bemerkungen zu einem in der Gesellschaft demonstrierten Fall von Asthma, durch Resektion des Sinus frontalis geheilt.**

Der Pat. wurde nur für kurze Zeit von seinen Anfällen befreit, die bald wieder in unveränderter Stärke wiederkehrten.

Schluß der Diskussion zum Vortrag H. Myginds:

Erfahrungen hinsichtlich der Ätiologie und Pathogenese der otogenen Sinusphlebitis.

Krach: In den Jahren 1900—1916 sind in den oto-laryngologischen Kliniken des Reichshospitals und des St. Josephs-Hospitals im ganzen 23 Fälle von Sinusphlebitis behandelt worden, von welchen 3 nicht operiert worden sind. Es waren 13 Kinder, 9 Männer und 1 Frau. Die primäre Otitis war in 9 Fällen eine akute, in 14 Fällen eine chronische, in 9 von diesen eine cholesteatomatöse. Das Ohrenleiden war in 13 Fällen rechtsseitig, in 9 Fällen linksseitig. Von den Kindern hatten 5 eine chronische, 8 eine akute Otitis, von den Erwachsenen hatten 9 eine chronische, 1 eine akute Otitis. In 15 Fällen konnte ein Thrombus des Sinus transversus nachgewiesen werden, während in 5 Fällen kein Thrombus gefunden wurde. In 7 Fällen wurden bei der Bakterioskopie keine Mikroben gefunden (in 3 dieser Fälle war ein Thrombus vorhanden), in 4 Fällen wurden Staphylokokken, in 1 Streptokokken und in 1 gram negative Stäbchen gefunden. Ein perisinuöser Absceß wurde in 10 Fällen gefunden. Bei 4 der Pat., bei welchen kein Thrombus gefunden wurde, war die Wand des Sinus entzündlich verändert resp. gangränös, so daß es sich in diesen Fällen vielleicht um parietale Thromben gehandelt hat. Nur 1 Fall kann möglicherweise als eine Osteophlebitispyämie (Körner) bezeichnet werden, weil der Sinus sich bei der Sektion als gesund erwies, obschon das Kind an einer otogenen Pyämie mit Metastasen starb.

H. Mygind meint, daß es sich in diesem Falle vielleicht um einen Thrombus des Bulbus venae jugularis gehandelt hat.

Digitized by Google
Original from UNIVERSITY OF CALIFORNIA
Generated on 2019-10-24 15:46 GMT / http://hdl.handle.net/2027/uc1.b3252766
Public Domain in the United States, Google-digitized / http://www.hathitrust.org/access_use#pd-us-google

105. Sitzung vom 26. Mai 1916.

In Gemeinschaft mit der Organisation dänischer Sanatorienärzte.

Vorsitzender: H. Mygind.
Schriftführer: N. Rh. Blegvad.

Schmiegelow: **Über die Behandlung der Larynxtuberkulose in den Sanatorien.**

Die Behandlung der Larynxtuberkulose muß vor allen Dingen eine generelle sein. Die leichteren, oberflächlichen Formen der Larynxtuberkulose kann man durch die Sanatorienbehandlung allein zu heilen hoffen, aber die tieferen Formen verlangen eine lokale Behandlung. Durch eine solche lokale, chirurgische Behandlung erreicht man oft sehr schöne und dauernde Resultate, auch in Fällen, die von Anfang an trostlos aussehen. In den Jahresberichten der dänischen Tuberkulosesanatorien tritt die Larynxtuberkulose mit einer sehr verschiedenen Häufigkeit auf; der Prozentsatz variiert zwischen 1,1% und 23%. In 10 verschiedenen dänischen Sanatorien wurden in den Jahren 1914—1915 2747 Pat. behandelt; 266 von diesen Pat. hatten eine Larynxtuberkulose, d. h. 9,6%. Gewöhnlich beherrschen die Oberärzte der Lungensanatorien die laryngologische Technik nicht in einem solchen Grad, daß sie die schweren Formen der Larynxtuberkulose behandeln können, und man sollte deshalb die Phthisiker, welche an Larynxtuberkulose leiden, in einem Tuberkulosesanatorium, welches unter der Leitung eines laryngologisch ausgebildeten Arztes steht, sammeln.

Diskussion.

Ostenfeld: In den Sanatorien für Männer sind mehr Fälle schwerer Lungentuberkulose als in den Frauensanatorien behandelt worden, weshalb es in jenen mehr Fälle von Larynxtuberkulose als in diesen gibt.

Strandgaard nimmt womöglich in sein Sanatorium (Boserup) nur Pat. ohne schwere Larynxtuberkulose auf; er hat daher nur relativ wenige Fälle von Larynxtuberkulose. In den Jahren 1902—1914 wurden 111 Fälle behandelt, 63 Männer und 48 Frauen. Es waren 18 Pat. mit leichteren katarrhalischen Affektionen, 70 mit nicht ulcerierten und 23 mit ulcerierten Infiltraten. 7 der Pat. wurden sehr gebessert, 37 gebessert, 54 blieben unverändert, 11 verschlimmerten sich und 2 starben. Die Erfolge waren also insofern ganz gut, aber auf die Dauer waren sie nicht so glänzend, weil 45 der Pat. innerhalb eines Jahres starben und nur in 17,1% der Fälle eine dauernde Heilung eintrat.

Sangman: In den Jahren 1900—1908 wurden im Veilefjord-Sanatorium 1400 Pat. behandelt, wovon 278 Larynxtuberkulose hatten. Von diesen Pat. waren 5 im ersten oder zweiten Stadium der Lungentuberkulose; sie wurden alle geheilt. Im dritten Stadium ohne Bacillen im Auswurf standen 4 Pat., von welchen 1 gestorben und 3 geheilt sind. Es waren mithin 269 Pat. im dritten, bacillären Stadium der Lungentuberkulose. Von diesen Pat. starben 14 im Sanatorium.

Unter den übrigen 255 waren im Jahre 1911 arbeitsfähig 53, d. h. 21%, arbeitsunfähig wegen Tuberkulose 12, an Tuberkulose starben 185, d. h. 75%, an anderen Krankheiten starben 2; im selben Jahre waren unter sämtlichen Fällen im dritten Stadium 24% arbeitsfähig, 68,8% starben.

Digitized by Google
Original from UNIVERSITY OF CALIFORNIA
Generated on 2019-10-24 15:46 GMT / http://hdl.handle.net/2027/uc1.b3252766
Public Domain in the United States, Google-digitized / http://www.hathitrust.org/access_use#pd-us-google

Aus diesen Zahlen geht hervor, daß die Larynxtuberkulose eine schwere Komplikation ist, und doch sind die Erfolge nicht ganz entmutigend. Unter den 269 Pat. waren nämlich 102 von Lungentuberkulose so schwer ergriffen, daß man keinen Erfolg von der Behandlung erwarten konnte. Unter den übrigen 167 Pat. sind (nach 2—11 Jahren) 32% arbeitsfähig, während 59% gestorben sind. Die Larynxtuberkulose ist in 5 Fällen mit (lokalem) Finsenlicht, in 3 Fällen mit Curettage behandelt worden, sonst wurde immer nur eine konservative Behandlung (Pinselungen) des Larynxleidens instituiert. Es kommt oft infolge eines chirurgischen Eingriffes im Larynx — vielleicht wegen des Shocks — zu einem Zurückgehen im Zustand des Pat. Die generelle Behandlung ist die wichtigste und nur in Fällen, wo der Larynx schwer, die Lungen leicht affiziert sind, kann die chirurgische Behandlung von Nutzen sein. Saugman meint nicht, daß ein Sanatorium, von einem Laryngologen geleitet, gut sein wird.

J. Möller: Die gezackten Infiltrate der Regio interarytaen. sind immer ulceriert und sind für die Behandlung schwer zugänglich, können sich aber jahrelang unverändert halten. Dagegen sind die lokalisierten Infiltrate der Stimmlippen, der Ventrikulärbänder und der Epiglottis dankbar, wenn man eine ausgiebige Excision machen kann. Möller hat niemals eine nachteilige Einwirkung einer Larynxoperation auf das Allgemeinbefinden des Pat. gesehen. Ein Sanatorium für Larynxtuberkulose soll nicht von einem Laryngologen, sondern von einem laryngologisch ausgebildeten Lungenarzt geleitet werden, oder man sollte ein Sanatorium in der Nähe von Kopenhagen bauen, wodurch tägliche laryngologische Behandlung der Pat. ermöglicht würde.

Strandberg: Man sieht oft Pat. mit Larynxtuberkulose, welche durch längere Zeit konservativ behandelt wurden und die in einem traurigen Zustand gekommen sind. Solche Pat. könnten oft durch frühzeitige operative Behandlung geheilt werden. Man sollte ein zentral gelegenes Sanatorium gründen, wo ein Laryngologe die Larynxtuberkulose behandeln könnte.

Helms: Ein solches Sanatorium wird nicht in der nächsten Zukunft gebaut werden können. Er schlägt vor, daß die Sanatorien ein- oder zweimal wöchentlich von einem Laryngologen besucht werden, welcher die Larynxfälle behandeln könnte.

Stein: In den Volkssanatorien sind die Erfolge der Behandlung der Larynxtuberkulose bei weitem nicht so gut wie in Vejlefjords Sanatorium. In 5 Jahren hat Stein 51 Pat. im dritten Stadium der Lungentuberkulose und mit Larynxtuberkulose behandelt, wovon 45 gestorben sind, im zweiten Stadium 26 Pat., wovon 18 gestorben, 8 arbeitsfähig sind, und im ersten Stadium 4 Pat., von welchen einer gestorben und 3 arbeitsfähig sind.

Saugman: Die operative Behandlung der Larynxtuberkulose spielt keine große Rolle im Vergleich mit der generellen Behandlung.

N. Rh. Blegvad: Die Pat., welche durch chirurgische Behandlung Aussicht auf Heilung haben, sind solche, die in einem frühen Stadium ihrer Lungentuberkulose eine Larynxtuberkulose bekommen. Diese Pat. können in der Regel gerettet werden, während sie bei konservativer Behandlung ihres Larynxleidens sehr oft zugrunde gehen.

Digitized by Google
Original from UNIVERSITY OF CALIFORNIA
Generated on 2019-10-24 15:46 GMT / http://hdl.handle.net/2027/uc1.b3252766
Public Domain in the United States, Google-digitized / http://www.hathitrust.org/access_use#pd-us-google

Strandgaard glaubt nicht, daß eine Ulceration im Larynx spezifischer Natur sein kann, wenn der Pat. keine Bacillen im Auswurf hat.

J. Möller: Die Ulcerationen im Larynx sind oft klein und produzieren wenige Tuberkelbacillen. Es ist bekanntlich schwer, Bacillen im Sekret des Larynx zu finden, auch bei ausgedehnter Ulceration.

Schmiegelow hebt hervor, daß er auch die Tuberkulose als eine generelle Krankheit auffaßt. Es ist wichtig, die Larynxtuberkulose so früh als möglich in Behandlung zu bekommen, um womöglich zu verhindern, daß sie sich zu viel ausbreitet.

H. Mygind: Die meisten Redner sind darin einig gewesen, daß ein Sanatorium von einem Lungenspezialisten geleitet werden und daß der Laryngolog nur helfend beitreten soll. Man kann sich nicht gut denken, daß ein Mann gleichzeitig Lungenspezialist und Laryngolog sein kann; es ist kaum denkbar, daß ein Arzt sich eine vollständige laryngologische Ausbildung verschaffen wird, nachdem er mehrere Jahre für seine Ausbildung als Lungenspezialist verwendet hat. Die Resultate der Sanatorienbehandlung der Larynxtuberkulose könnten unzweifelhaft noch besser werden, wenn die Larynxtuberkulose von einem ausgebildeten Laryngologen behandelt würde. Rüedi aus Davos hat 1000 Pat. mit Lungentuberkulose untersucht. Unter diesen hatten 575 Larynxtuberkulose; durch operative Behandlung wurde ein Drittel dieser Pat. geheilt. Die besten Resultate gab die galvanokaustische Behandlung der Stimmlippentuberkulose; von diesen Fällen wurden 52% geheilt. Die Behandlung des Larynx soll nur bei fieberfreien Pat. gemacht werden. N. Rh. Blegvad.

106. Sitzung vom 4. Oktober 1916 in der oto-laryngologischen Klinik des Reichshospitals.

Vorsitzender: H. Mygind.
Schriftführer: N. Rh. Blegvad.

H. Mygind: **Demonstration von Pat. mit vestibulären Symptomen.**

1. 20jähriger Soldat mit totaler Taubheit am rechten Ohre nach einem Trauma der linken Seite des Kopfes vor 7 Jahren (Contrecoup). Die vestibuläre Punktion ist herabgesetzt (minimaler kalorischer Nystagmus), es besteht kein spontaner Nystagmus, aber spontanes Vorbeizeigen nach rechts in den beiden Oberextremitäten. Nur geringe subjektive Symptome. Völlige Arbeitsfähigkeit.

2. 31jähriger Pat. mit starkem, rotatorischen Nystagmus nach beiden Seiten bei Fixation nach den Seiten: beim Blick geradeaus Nystagmus nach rechts, sonst keine Abnormitäten bei der otologischen, neurologischen und ophthalmologischen Untersuchung. Der Nystagmus ist wahrscheinlich habitueller Natur.

Strandberg: **Beitrag zur Diagnose und Therapie des Lupus erythematosus der Schleimhäute der oberen Luftwege.**

Lupus erythematosus der oberen Luftwege ist selten. Unter 162 Pat., die in der Finsen-Klinik in Kopenhagen behandelt wurden, fanden sich nur 8 Fälle mit Schleimhautaffektionen, die immer im Munde lokalisiert waren. Die Affektion ist schmerzlos, chronisch und breitet sich, wenn sie nicht behandelt wird, aus.

E. Schmiegelow demonstriert einen 5jährigen Knaben mit **translaryngealer Drainröhrenfixation** wegen diaphragmatischer Stenose des

Digitized by Google
Original from UNIVERSITY OF CALIFORNIA
Generated on 2019-10-24 15:46 GMT / http://hdl.handle.net/2027/uc1.b3252766
Public Domain in the United States, Google-digitized / http://www.hathitrust.org/access_use#pd-us-google

Kehlkopfes. Das Rohr wird mit einem silbernen Draht quer durch den Kehlkopf fixiert und die Enden des Drahtes werden unter die Haut versenkt, wo er reaktionslos einheilt. Der Knabe hat das Rohr seit 4 Monaten getragen.

Diskussion.

N. Rh. Blegvad hat in 3 Fällen die Drainrohrdilatation versucht, jedoch ohne Erfolg. Es kam nämlich ganz kurze Zeit nach der Entfernung des Drainrohrs (welches 3 Monate getragen wurde) zu einer schweren Laryngostenose, so daß die Trachealkanüle wieder eingelegt werden mußte.

Schmiegelow meint, daß die Pat. Blegvads das Drainrohr zu kurze Zeit getragen hatten. Bei Erwachsenen muß die Dilatation mindestens ein halbes Jahr hindurch fortgesetzt werden.

Mahler rät, die Trachealkanüle während der ganzen Dilatationsbehandlung beizubehalten.

Strandberg demonstriert einen Pat. mit **Lupus erythematosus der Mundschleimhaut** und die Behandlung mit Kohlensäureschnee.

Thornval: **Fremdkörper im Hypopharynx.** Bei einem 2jährigen Kind wird durch Schwebelaryngoskopie ein kleines Holzstückchen aus dem Hypopharynx entfernt, wo es seit einem Jahr festsaß.

Thornval: **Demonstrationen.**

I. Pat. mit **neurasthenischem Schwindel,** charakterisiert durch 1. keinen spontanen Nystagmus, 2. spontanes Vorbeizeigen nach auswärts in den beiden Schultergelenken und im linken Handgelenk, 3. sehr heftige subjektive Gehörsempfindungen bei der kalorischen und der Rotationsprobe, 4. atypische, sogar konträre Zeigereaktionen bei der kalorischen Probe.

II. Pat. mit **disseminierter Sklerose,** charakterisiert durch 1. spontanen, horizontalen Nystagmus nach beiden Seiten, 2. spontanes Auswärtszeigen des linken Armes, 3. außerordentlich lebhafte Reaktionen bei den kalorischen Proben.

III. Pat. mit **disseminierter Sklerose,** welcher im wesentlichen dieselben Symptome wie Pat. II zeigte. Der Pat. war aber auch im Initialstadium untersucht worden und es fand sich da ein Reizzustand des linken Vestibulärapparats, welcher durch die Ruttinsche Doppelausspülung der Ohren diagnostiziert wurde. Dadurch wurde nämlich ein bestehender spontaner Nystagmus nach links verstärkt, sowohl durch Ausspülung mit heißem als mit kaltem Wasser.

Robert Lund: **Demonstrationen.**

I. 3jähriges Mädchen mit **Papillomen im Kehlkopf,** die in der Schwebelaryngoskopie entfernt wurden und welche sich bei der mikroskopischen Untersuchung als tuberkulös herausstellten.

II. 30jähriger Mann mit einer **Ulceration der hinteren Schlundwand.** Bei der Mikroskopie wurden typische, solitäre Tuberkeln gefunden. Es war Syphilis in der Anamnese, die Wassermann-Reaktion war negativ. Die Pirquet-Reaktion war positiv. Der Pat. wurde mit galvanokaustischen Tiefenstichen behandelt, wodurch die Ulceration sich vergrößerte. Bei einer erneuten mikroskopischen Untersuchung der excidierten Stücke wurde jetzt durch die Weigertsche Elastinfärbung eine Endarteriitis obliterans festgestellt und somit die Diagnose auf Syphilis gestellt.

Digitized by Google
Original from UNIVERSITY OF CALIFORNIA
Generated on 2019-10-24 15:46 GMT / http://hdl.handle.net/2027/uc1.b3252766
Public Domain in the United States, Google-digitized / http://www.hathitrust.org/access_use#pd-us-google

107. Sitzung vom 1. November 1916 in der Ohren- und Halsklinik des Kommunehospitals zu Kopenhagen.

Vorsitzender: H. Mygind.
Schriftführer: N. Rh. Blegvad.

C. Mailand: **Verschiedene Maßnahmen beim Unterricht von schwerhörigen Schulkindern.** Auf Anregung Mailands wurde von dem Direktor der kommunalen Schulen zu Kopenhagen eine Aufzählung der schwerhörigen Schulkinder veranstaltet. Die Untersuchung wurde vom Lehrpersonal vorgenommen und ergab als Resultat, daß unter sämtlichen 60.000 Schulkindern in den kommunalen Schulen Kopenhagens sich 331 befanden, die so schwerhörig waren, daß sie dem Unterricht nicht folgen konnten, und diese Kinder wurden dann in einer besonderen Schwerhörigenschule gesammelt, wo sie in drei Klassen nach ihrem Alter verteilt wurden. In dieser Schule erhalten sie in den gewöhnlichen Schulfächern, außerdem in Artikulation und Mundablesung Unterricht und die eitrigen Mittelohrentzündungen werden täglich behandelt. Um die schwerhörigen Kinder finden zu können, soll künftig einmal jährlich das Gehör sämtlicher Schulkinder von den Lehrern untersucht werden.

Diskussion.

H. Mygind beglückwünscht Mailand zur Schnelligkeit, womit diese Sache durchgeführt worden ist. Die Kinder in der Schwerhörigenschule sollen Gesangsunterricht erhalten, wodurch auch das Sprachgehör entwickelt wird.

R. Lund: **Die Arterien der Mandeln.** Lund hat in 20 Fällen die Arterien der Mandeln nach Injektion von blaugefärbter Gelatine in die Carotis communis untersucht. Der typische Verlauf der Arterien ist folgender: Der Ramus tonsillaris (von dem in der Regel nur 1, seltener 2 oder 3 vorhanden sind) durchbricht den Musc. constrict. sup. auf der Höhe des unteren Mandelpols, um sich hier gleich an die Kapsel der Mandel zu legen und nach aufwärts in die Kapsel zu verlaufen, indem er fortwährend Zweige nach beiden Seiten abgibt und die Mandel mit feinen Zweigen versorgt. Der Arterienstamm hört schon etwa im Zentrum der Mandel auf und am oberen Drittel der Mandel findet man in der Kapsel nur äußerst feine Gefäße, oft nur Präkapillargefäße. Dem oberen Drittel der Mandel entsprechend ziehen keine Gefäße aus der Muskulatur auf die Mandel über. Nur in 3 der 20 Fälle fand sich atypischer Verlauf. Im hinteren Gaumenbogen fanden sich nur in 2 der 20 Mandelpaare makroskopisch nachweisbare (aber kleine) Arterien. Im vorderen Gaumenbogen wurden Arterienzweige in 7 der 20 Mandelpaare gefunden; nur in einem Fall war das Gefäß von größeren Dimensionen. Der Ramus tonsillaris entspringt entweder der Arteria palatina ascendens (am häufigsten), der Arteria maxillaris externa oder der Arteria pharyngea ascendens.

S. H. Mygind: **Fall von Neuritis optica. Facialisparese. Cochlearis- und Vestibularisaffektion nach Injektion von Salvarsan.** 31jähriger Seemann. Vor 9 Monaten Schanker am Penis. Erhielt in Baltimore zwei intravenöse Salvarsaninjektionen ohne vorhergehende Quecksilberbehandlung. 2 Monate nach der Injektion stellten sich starke, linksseitige Kopfschmerzen und linksseitige Facialisparese ein, die nach 14 Tagen schwand,

Digitized by Google
Original from UNIVERSITY OF CALIFORNIA
Generated on 2019-10-24 15:46 GMT / http://hdl.handle.net/2027/uc1.b3252766
Public Domain in the United States, Google-digitized / http://www.hathitrust.org/access_use#pd-us-google

um vor 12 Tagen wieder aufzutreten, diesmal aber in der rechten Seite. Gleichzeitig mit der ersten Parese trat ein Singen in den Ohren auf, welches in der letzten Zeit stärker geworden ist, namentlich im rechten Ohre. Otoskopie ohne Befund. Das Gehör ist recht stark herabgesetzt; die akustische Funktionsuntersuchung ergibt das typische Bild eines Leidens des Perceptionsapparates. Die kalorische Reaktion ist sehr träge. Bedeutende rechtsseitige Facialisparese. Die linke Pupille ist größer als die rechte. Leichte Stauungspapille des rechten Auges. Die Wassermann-Reaktion fällt negativ aus.

Der Verlauf der Krankheit scheint die Ehrlichsche Auffassung, daß es sich um Neurorezidiv und um keine Salvarsanvergiftung handelt, zu stützen. Der Pat. erhielt Syrupus Giberti fortior, der sowohl Quecksilber als Jodkalium enthält. Kurz nachher war die Wassermann-Reaktion stark positiv. Unter fortgesetzter antisyphilitischer Behandlung besserte sich das Gehör, die subjektiven Gehörsempfindungen, die Facialisparese und die Kopfschmerzen nahmen ab.

S. H. Mygind: **Fall von hereditärer Syphilis mit Taubheit, Schwindel und Hennebertschem Fistelsymptom.** 38jährige Frau. Seit zwölf Jahren Anfälle von Schwindel, Ohrensausen und Schwerhörigkeit. Die Untersuchung ergibt Schwerhörigkeit am rechten und völlige Taubheit am linken Ohre, wo auch die vestibuläre Erregbarkeit stark herabgesetzt ist. Bei Kompression der Luft im linken Gehörgang entsteht Nystagmus nach rechts, von Schwindel begleitet, obschon das Trommelfell normal ist. Die Wassermann-Reaktion fällt stark positiv aus. Unter Jodkalium-Quecksilberbehandlung hört das Ohrensausen und der Schwindel auf; das Gehör bessert sich anfangs, nimmt aber wieder ab und bessert sich noch einmal vorübergehend nach Lumbalpunktion. Die kalorische Erregbarkeit des linken Ohres wird auch erhöht.

Diskussion.

Mahler hat einen ähnlichen Fall gesehen: Ein 14jähriges Mädchen mit hereditärer Syphilis. Keratitis, Schwerhörigkeit an einem und völlige Taubheit am anderen Ohre. Bei Kompression an diesem Ohre trat Nystagmus nach der entgegengesetzten Seite auf.

S. H. Mygind: **Demonstration eines Falles von kombinierten funktionellen und organischen vestibulären Symptomen (Konvergenzspasmus und Fistelsymptom).** 35jährige Frau mit radikal operiertem linken Ohre und einer leichten Mittelohrsuppuration am rechten Ohre, Schwindel und Schmerzen im rechten Ohre. Wenn man die Pat. zu Untersuchungszwecken schnell nach rechts und nach links blicken läßt, tritt kein Nystagmus, sondern konvergenter Spasmus der beiden Augen auf, die Pat. wird kongestioniert, schwindelig und „schläft" mitunter während mehrerer Minuten. Bei Kompressionsprobe am linken Ohr tritt Nystagmus nach links auf. Ihr ganzes Benehmen besitzt einen typischen hysterischen Charakter und der Konvergenzspasmus ist auch ein hysterisches Symptom, aber Mygind meint nicht, daß der Nystagmus funktionell sein kann.

108. Sitzung im Verein mit der Medizinischen Gesellschaft von Kopenhagen vom 15. November 1916.

Robert Bárány (als Gast): **Die vestibulo-cerebellaren Leitungsbahnen.**

Digitized by Google
Original from UNIVERSITY OF CALIFORNIA
Generated on 2019-10-24 15:46 GMT / http://hdl.handle.net/2027/uc1.b3252766
Public Domain in the United States, Google-digitized / http://www.hathitrust.org/access_use#pd-us-google

109. Sitzung vom 29. November 1916.

Vorsitzender: H. Mygind.
Schriftführer: N. Rh. Blegvad.

E. Schmiegelow: **Fall von Stenosis tracheae.**

8monatliches Kind, am 23. XI. 1916 im St. Joseph-Hospital zu Kopenhagen eingeliefert. Am 4. XI. wurde das Kind in Nyköbing wegen vermeintlichem Croup tracheotomiert. 4 Tage später wurde vergebens ein Decanulement versucht. Die Stenose nahm zu und das Kind wurde deshalb nach Kopenhagen geschickt. Bei der Einlieferung ins Hospital ist die Respiration trotz der Kanüle angestrengt. Am nächsten Tag ist die Dyspnoe stärker. D. 25/9. Temperatur 39—39,7°. Fortwährend Dyspnoe. Keine Erstickungsanfälle. Puls 126. Die Gesichtsfarbe ist bleich, cyanotisch. Das Kind stirbt 3 Uhr nachmittags. Sektion: Im unteren Teil der Trachea besteht eine Stenose, durch Kompression einer extratrachealen Lymphdrüse hervorgerufen.

E. Schmiegelow: **Pat. mit chronischem doppelseitigen Empyem der Stirnhöhlen, der Siebbeinzellen und der Kieferhöhlen.**

16jähriges Mädchen von den Färö-Inseln, wo sie in den letzten $2^1/_2$ Jahren wegen rechtsseitiger Stirnhöhleneiterung mehrmals operiert worden ist. Es besteht eine Fistel über dem rechten Auge und beide Seiten der Nase sind voll Eiter. Am 15. VI. wird in peroraler Intubation radikale Operation der rechten Stirnhöhle, Siebbeinzellen und Kieferhöhle gemacht.

Am 15. VII. wurden die linksseitigen Ethmoidalzellen und die linke Kieferhöhle operiert. Bei explorativer Incision des linken Sinus frontalis zeigte die Höhle sich mit fibrösem Gewebe ausgefüllt. Erst nach $^1/_2$ Jahr wurde die Fistel ganz geschlossen und die Pat. als geheilt entlassen.

Bei der operativen Behandlung der chronischen Stirnhöhleneiterung müssen folgende Maßregeln beachtet werden: Man muß 1. die ganze vordere Wand der Höhle entfernen, 2. nach der Nase eine fingerdicke Öffnung machen und 3. bei der Nachbehandlung eine Druckbandage anlegen.

E. Schmiegelow: **Fall von Otitis media chronica purulenta dextra. Abscessus epiduralis. Meningitis purulenta. Heilung der Meningitis nach Punctio cisternae pontinae ad modum Holmgren. Punctio lumbalis. Durchspülen des Cerebrospinalkanals. Abscessus cerebri lobi temporalis. Evacuatio abscessus cerebri. Mors.**

22jährige Frau. Rechtsseitige Mittelohrsuppuration, Fieber (39,7 bis 40,1°). Es wird am 11. X. 1916 Resect. proc. mast. gemacht und ein epiduraler Absceß der Fossa cranii med. entleert. Am 17. X. Schmerzen und Erbrechen. Die Lumbalpunktion ergibt hohen Druck, unklare Flüssigkeit (polynucleäre Leukocyten, keine Bakterien). Die Basis der Pars petrosa wird entfernt, die Cisterna pontis incidiert (Holmgren). Am 18. X. wieder Lumbalpunktion; die Flüssigkeit ist weniger unklar. Durch die Lumbalkanüle werden 200 cm^3 der Ringerschen Lösung injiziert. Danach Besserung. Am 20. X. wird ein großer Absceß des Temporallappens entleert. Die Meningitissymptome schwinden, die Encephalitis schreitet aber fort und die Pat. stirbt am 31. X. Sektion: Die Meningitis ist völlig geschwunden, der Gehirnabsceß ist entleert, aber es besteht Encephalitis in der Umgebung des Abscesses.

H. Mygind: **Nachblutungen nach Tonsillektomie.**

Generated on 2019-10-24 15:46 GMT / http://hdl.handle.net/2027/uc1.b3252766
Public Domain in the United States, Google-digitized / http://www.hathitrust.org/access_use#pd-us-google
Digitized by Google
Original from UNIVERSITY OF CALIFORNIA

Nachblutungen sind häufiger nach Tonsillektomie als nach Tonsillotomie, weil es keine bedeutenden Arterien im Parenchym der Mandel gibt. In der Ohren- und Halsklinik des Kommunehospitals zu Kopenhagen ist in den Jahren 1910—1916 die Tonsillektomie bei 171 Pat. ausgeführt worden. Die Operation wird nach der von Dr. Blegvad im Jahre 1910 (Arch. f. Laryng.) angegebenen Methode ausgeführt. Die Tonsillen werden mittelst eines scharfen Messers losdisseziert und mit Peters Schlinge abgeschnürt. Die Operation wird in Lokalanästhesie (Novocain-Adrenalin mit Zusatz von Kalium sulfuricum) ausgeführt. Nach der Operation muß der Pat. das Bett hüten und bekommt nur flüssige und kalte Nahrung. — Die operierten Pat. standen im Alter zwischen 8 und 41 Jahren, nur 9 waren unter 15 Jahre alt. Unter den 171 Pat. trat in 14 Fällen eine Nachblutung auf, d. h. in zirka 8%. Es trat nie eine Blutung auf bei Pat., die unter 15 Jahre alt waren; die meisten Pat., die bluteten, waren zwischen 20 und 30 Jahre alt. Die Blutung war in 4 Fällen eine leichte, in 5 Fällen eine mittlere und in 4 Fällen eine schwere, d. h. die Pat. verloren eine größere Menge Blut und waren nachher geschwächt und anämisch. Nur bei 6 Pat. konnte die Quelle der Blutung festgestellt werden. Es war eine Arterie, welche in 3 Fällen im vorderen Gaumenbogen, in 3 Fällen in der Fossa tonsillaris (zweimal nach oben, einmal nach unten) saß. Die Blutung konnte immer durch Fassung der blutenden Arterie mit einer Péanschen Pinzette und Unterbindung gestillt werden.

Die Erfahrungen mit der Tonsillektomie aus dem Kommunehospital haben Mygind gelehrt, daß die Gefahren der Nachblutung nicht so groß sind, daß die Indikation der Operation dadurch eine wesentliche Beschränkung erfährt. Um möglichst den Nachblutungen zu entgehen, muß dafür Sorge getragen werden, die Gaumenbogen nicht zu verletzen. Bei eintretender Nachblutung muß sofort erfahrene Hilfe herbeigerufen werden. Eine subcutane Injektion von Extract. secalis cornuti hat gewöhnlich auch eine gute Wirkung auf die Blutung. Da die meisten Blutungen in den ersten Stunden nach der Operation auftreten, muß der Pat. besonders in dieser Zeit überwacht werden. Die Tonsillektomie darf nie ambulatorisch gemacht werden und nie unmittelbar nach Ablauf einer akuten Tonsillitis.

Diskussion.

Schmiegelow operiert immer den Pat. in liegender Stellung, nachdem er eine Morphiuminjektion bekommen hat. Zur lokalen Anästhesie werden 0,08 *g* Novocain verwendet. Die Operation wird mit Zange, Messer und Peters Schlinge ausgeführt. Wenn der vordere Gaumenbogen verletzt wird, bekommt der Pat. Schmerzen nach der Operation. Die Operation muß immer in einer stationären Halsklinik gemacht werden.

Waller hat früher ein paar Fälle von Blutung nach Tonsillektomie veröffentlicht, welche sich als Magenblutungen herausstellten.

V. Klein führt immer die Tonsillektomie an ambulatorischen Pat. aus. In vielen Fällen kann die Tonsillektomie durch eine tiefe Tonsillotomie ad modum Sluder ersetzt werden. Eine Adrenalinlösung muß immer langsam und in sehr verdünntem Zustand eingespritzt werden. Die Mandeln können größtenteils mit einem stumpfen Elevatorium herausdisseziert werden.

Generated on 2019-10-24 15:47 GMT / http://hdl.handle.net/2027/uc1.b3252766
Public Domain in the United States, Google-digitized / http://www.hathitrust.org/access_use#pd-us-google
Digitized by Google
Original from UNIVERSITY OF CALIFORNIA

J. Möller operiert auch gewöhnlich ambulatorisch und hat nur zweimal eine Nachblutung erlebt. Möller verwendet eine stumpfe Schere zur Lösung der Mandel. Er empfiehlt die Zange von Tetens Hald zur Fassung der Mandel.

Strandberg macht die Tonsillektomie auch bei Pat. mit Polyarthritis und operiert niemals ambulant.

110. Sitzung vom 7. Februar 1917.

Vorsitzender: H. Mygind.
Schriftführer: N. Rh. Blegvad.

Fortsetzung der Diskussion zu H. Myginds Vortrag:

Nachblutungen nach Tonsillektomie.

R. Lund bespricht die in den Jahren 1910—1916 in der oto-laryngologischen Klinik des Reichshospitals ausgeführten 103 Tonsillektomien. Von den Pat. waren 32 männlichen, 71 weiblichen Geschlechts. Die Operation wurde in lokaler (Novocain-Adrenalin-) Anästhesie ausgeführt. Die Mandel wurde mit einem scharfen Messer losdisseziert und mit Peters Schlinge abgeschnürt. Eine Nachblutung wurde in 3 Fällen beobachtet; sechsmal kam die Blutung innerhalb der ersten 10 Stunden, d. h. beim Aufhören der Adrenalin-Novocainwirkung, zweimal kam sie 5—6 Tage nach der Operation, d. h. wenn die Eschara sich abstoßt. In 5 Fällen war die Blutung eine stärkere und in einem Falle trat der Tod ein. Es war eine 26jährige Frau, die in der medizinischen Abteilung des Reichshospitals wegen Morbus Basedowii behandelt wurde. Sie litt außerdem an häufigen Anfällen febriler Angina, von Gelenksschmerzen begleitet. Am 25. I. 1913 wurde in Lokalanästhesie Tonsillectomia duplex vorgenommen. D. 26. I. Temperatur 38,2—37,7°. Puls 132. Nach der Operation expektorierte die Pat. 2 Spucknäpfe voll Blut. In den folgenden Tagen hatte sie Fieber (38—39°) und Gelenksschmerzen. 6 Tage nach der Operation zweimal Erbrechen von Blut, im ganzen $^1/_4$ *l*. Sie bekommt eine subcutane Gelatineinjektion. Um 9 Uhr abends fängt die Blutung wieder an. Subcutane Morphiuminjektion. Um $10^1/_2$ Uhr abends wird die blutende Fläche der rechten Fossa tonsillaris mit Eisenchloridlösung tuschiert und es wird das Mikuliczsche Tonsillenkompressorium angelegt, wonach die Blutung sistiert. Um $12^1/_2$ Uhr wird das Kompressorium entfernt. Keine Blutung. Der Puls ist 120, parvus, subdikrot. Am nächsten Tag ist die Temperatur 38,4—39,2°, der Puls 105, klein. Hämoglobin 40% (Sahli). Die Temperatur bleibt zwischen 39 und 40°. Am 4. II. kollabiert die Pat. plötzlich und stirbt. Bei der Sektion findet sich — außer Struma — Anaemia organum, Thymus persistens, Hypertrophia apparat. lymphat. — Es ist außer Zweifel, daß diese Pat. infolge der Tonsillektomie gestorben ist; man muß sich aber erinnern, daß es sich um eine Basedow-Pat. handelt, welche vor der Operation anämisch war (72% Hämoglobin) und außerdem Tachykardie, Dilatation des Herzens und leicht erhöhten Blutdruck (135 *mm*) hatte. Die Operation konnte wegen des kritischen Zustandes, in welchen die Pat. durch ihre häufigen Anginen gekommen war, nicht aufgeschoben werden.

Digitized by Google
Original from UNIVERSITY OF CALIFORNIA
Generated on 2019-10-24 15:47 GMT / http://hdl.handle.net/2027/uc1.b3252766
Public Domain in the United States, Google-digitized / http://www.hathitrust.org/access_use#pd-us-google

Trotz der Gefahren der Nachblutung muß die Tonsillektomie doch aufrechterhalten werden. Auch bei der Tonsillotomie gibt es nämlich Nachblutungen. Guersant, welcher die Tonsillotomie mit Matthieu-Fanne-Stocks Instrument ausführte, hatte unter 1000 Tonsillotomien bei Kindern 3 und unter 15 Tonsillotomien bei Erwachsenen 5 Nachblutungen. Im Reichshospital wird die Tonsillektomie nur an Pat., welche in der stationären oto-laryngologischen Klinik liegen, gemacht.

Engel: In der oto-laryngologischen Abteilung des St. Joseph-Hospitals sind in den Jahren 1910—1916 im ganzen 139 Tonsillotomien gemacht worden. Es waren 53 Männer und 86 Frauen. Eine Nachblutung trat bei 3 Pat. ein. Bei 2 trat sie einige Stunden, bei einem 3 Tage und bei zweien 4 Tage nach der Operation auf. Die Blutung hörte immer nach Tamponade auf.

Hempel hat in etwa 60 Fällen die Tonsillektomie gemacht; in 2 Fällen trat eine Nachblutung ein, einmal kurz nach der Operation und einmal am 5. Tag.

N. Rh. Blegvad: Von 1909 bis 1. XI. 1916 hat Blegvad die Tonsillektomie bei 254 Pat. ausgeführt, wovon 159 Erwachsene und 95 Kinder waren. Bei Kindern entfernt Blegvad immer die Mandeln mit Zange und Schlinge (ohne Lösung der Gaumenbogen). Es wird auf diese Weise gewöhnlich eine wirkliche Tonsillektomie gemacht; es besteht aber keine Gefahr für Nebenverletzung der Muskulatur oder der Gaumenbogen und Blegvad hat auch nie eine Nachblutung nach Tonsillektomie bei Kindern erlebt. Unter diesen 159 Pat. trat in 10 Fällen eine Nachblutung ein, welche in 5 Fällen als stark bezeichnet werden muß. Bei den 159 Pat. wurden im ganzen 311 Tonsillen entfernt; es kam also eine Nachblutung in 3,9% der Fälle und in 1,9% der Fälle eine schwere Nachblutung vor. Obschon unzweifelhaft viele Fälle von Blutung nach Tonsillotomie der Kenntnis des Operateurs entgehen, weil die Mütter der operierten Kinder nichts davon sagen, so bezweifelt Blegvad doch nicht, daß eine Nachblutung eher nach Tonsillektomie als nach Tonsillotomie auftritt. Whale (Internat. med. Kongreß London 1913) fand unter 3697 Mandeloperationen, daß eine Blutung doppelt so häufig nach Tonsillektomie als nach Tonsillotomie aufgetreten war. Andere Operateure (Chiari, Koschier, Kofler, Verh. d. Vereines D. Laryng. 1910) sind aber der Meinung, daß die Gefahren der Nachblutung bei der Tonsillektomie nicht wesentlich größer sind als bei der Tonsillotomie. Chiari hat unter 5000 Operationen nur 27 Fälle schwerer Blutung gehabt. Und man muß sich erinnern, daß die Tonsillotomie fast ausschließlich bei Kindern ausgeführt wird, wo die Gefahren einer Blutung überhaupt wesentlich geringer sind, und daß auch Tonsillotomie bei Erwachsenen mehrere Fälle von Blutung aufweisen kann. Heinking teilt im Arch. f. Laryng. 17. 1908 6 Fälle von Blutung nach Tonsillotomie (Gaumenbogenläsion) mit und Nettebrock (Diss. Kiel 1906) teilt mit, daß in Kiel in 60 Jahren 150 Fälle von Blutung nach Tonsillotomie mit 7 Todesfällen auftraten. Die Tonsillektomie kann in den meisten Fällen nicht durch Tonsillotomie ersetzt werden, weil die Tonsillektomie die einzig sichere Operation in diesen Fällen ist und weil man bei den kleinen, „begrabenen" Mandeln gar nicht die Tonsillotomie ausführen kann. Die Ersatzoperationen (Auspinselung, Schlitzung der Lakunen, Kaustik, Morcellement) sind unzuläng-

Generated on 2019-10-24 15:47 GMT / http://hdl.handle.net/2027/uc1.b3252766
Public Domain in the United States, Google-digitized / http://www.hathitrust.org/access_use#pd-us-google
Digitized by Google
Original from UNIVERSITY OF CALIFORNIA

lich und auch gefährlich. Der einzige Ersatz für die Tonsillektomie könnte in Säuberung der Lakunen (Auspinselung, Ausspritzen) bestehen, aber auch diese Methode ist unsicher, so daß man mitunter schließlich doch zur Tonsillektomie greifen muß. Da die Blutung fast immer durch Verletzung der Muskulatur oder der Gaumenbögen entsteht, muß man sich vor Nebenverletzungen in acht nehmen und die Pat. müssen am liebsten nach der Operation sich mehrere Tage in einer Klinik aufhalten.

H. Mygind: Es geht aus der Diskussion hervor, daß die meisten Redner mit Mygind darin einig sind, daß die Tonsillektomie in einer stationären Klinik vorgenommen werden muß. Daß es mehr Blutungen in der Halsklinik des Kommunehospitals als unter Privatpatienten gibt, hat seinen Grund darin, daß die Pat. des Hospitals schlecht genährt und zum Teil Alkoholisten sind. Die Säuberung der Tonsillenkrypten hat Mygind seit 20 Jahren geübt und ist damit sehr zufrieden.

J. Krach: **Ergänzende Mitteilung betreffend einen Fall von aberrierendem Struma.**

In der Aprilsitzung vorigen Jahres hat Krach einen Pat. mit aberrierendem Struma demonstriert. Der Pat. hatte einen großen Tumor in der Umgebung des Foramen coecum und einen kleinen Tumor an der rechten Seite der Schlundwand. Bei Mikroskopie des großen Tumors wurde ein atypischer Bau gefunden, in dem hauptsächlich degenerative Veränderungen gefunden wurden, aber auch Stellen, die als Schilddrüsengewebe gedeutet werden mußten. Später wurde der kleine Tumor entfernt und sein Bau wurde bei der Mikroskopie als analog mit dem des großen Tumors gefunden. Der Fall ist wahrscheinlich ein Unikum, weil ein aberrierendes Struma, von der Seitenanlage der Gl. thyreoid. ausgehend, noch nie beschrieben ist.

J. Krach: **Fall von Hämangio-Endotheliom bei einem ½jährigen Kinde.**

Das Kind, das übrigens gesund ist, hat seit der Geburt im linken Nasenloch eine weiche, rundliche, mit Schleimhaut bekleidete Geschwulst gehabt, welche das Nasenloch ausfüllte. Die Geschwulst wurde operativ nach vorausgegangener Decorticatio faciei entfernt und zeigte sich mikroskopisch als Angio-Endotheliom. Das Kind befand sich nach der Operation wohl und wurde später mit Radium nachbehandelt.

S. H. Mygind: **Syphilitische Ohrenleiden. I. Syphilitische Taubheit, nach Salvarsanbehandlung geheilt.**

25jähriger Heizer. Syphilis vor 6 Jahren, gut behandelt (Schmierkur, Salvarsan). Vor 10 Wochen mit einem gangränösen Ulcus an der Glans penis ins Hospital eingeliefert. Wassermann-Reaktion negativ, Luetinreaktion positiv. Am 13. XII. 1916 wird in der Ohrenklinik eine chronische Mittelohrentzündung des rechten Ohres konstatiert, welche unter Behandlung ausheilte. Am 21. XII. verliert er plötzlich das Gehör und am 28. XII. wird völlige Taubheit am rechten Ohre festgestellt. Am 3. I. bekommt der Pat. Salvarsan und am 18. I. ist die Hörweite für Fl.-Spr. am rechten Ohre 20 *cm* und am 7. II. ist sie 1,5 *m*.

Dieser Fall spricht dafür, daß nicht die Salvarsan-, sondern die syphilitische Infektion Ursache der Neurorezidive sei.

II. Neurolabyrinthitis und Meningitis syphilitica.

Digitized by Google
Original from UNIVERSITY OF CALIFORNIA
Generated on 2019-10-24 15:47 GMT / http://hdl.handle.net/2027/uc1.b3252766
Public Domain in the United States, Google-digitized / http://www.hathitrust.org/access_use#pd-us-google

50jährige Frau, welche durch längere Zeit am rechten Ohre schwerhörig, sonst immer gesund gewesen ist. 7 Wochen vor der Einlieferung ins Hospital bekam sie einen schweren Anfall von Schwindel, Erbrechen und Kopfschmerzen; gleichzeitig Taubheit und Sausen am linken Ohre. Später bekam sie noch einen Anfall, der so schwer war, daß sie in die chirurgische Klinik des Kommunehospitals mit der Diagnose Abdominalleiden eingeliefert wurde. In der Klinik hatte sie Durchfälle und wurde in die medizinische Abteilung des Hospitals überführt. Bei der Untersuchung macht sie einen stumpfsinnigen Eindruck und benimmt sich merkwürdig. Bei der Rhombergschen Probe fällt sie nach hinten und rechts. Es besteht spontaner, horizontal-rotatorischer Nystagmus nach beiden Seiten, hinter Bartels Brille nach links. Kalorische Reaktion intakt. Die rechte Pupille ist größer als die linke, es besteht leichte Parese beider Nervi abducentes, völlige Taubheit am linken und große Schwerhörigkeit am rechten Ohre. Die Patellarreflexe fehlen und hat sie im Rachen große, sternförmige Narben. Wassermann-Reaktion fällt negativ aus, auch in der Cerebrospinalflüssigkeit, welche aber Vermehrung der Zellen (24), des Globulins (4) und des Albumins (30) zeigt. Nach Behandlung mit Schmierkuren und Jodkalium wird das Befinden besser, ihr Benehmen wird mehr normal. Das Gehör des rechten Ohres ist unverändert geblieben; am linken Ohre hört sie jetzt lautes Rufen. Der Schwindel und die subjektiven Geräusche sind geschwunden.

S. H. Mygind: **Fremdkörper in der Trachea, durch Tracheotomia sup. und Tracheoscopia inf. entfernt.**

14monatliches Kind mit einer Fischgräte im Halse. Bei der Laryngoscopia directa sieht man in der Rima glottidis ein weißes Fremdkörperchen. Bei den Extraktionsversuchen gleitet es nach unten. Durch Tracheoscopia inf. wird von der Nähe der Bifurkatur eine winkelförmige, $2 + 4 + 1{,}3$ *cm* große Fischgräte entfernt.

111. Sitzung vom 14. März 1917.

Vorsitzender: H. Mygind.
Schriftführer: N Rh. Blegvad.

Schmiegelow: **Fall von inoperablem Rundzellensarkom des Oberkiefers nach Erysipel faciei geschwunden.**

Ein 30jähriger Mann wurde am 6. XII. 1916 in die oto-laryngologische Klinik des Reichshospitals eingeliefert. In den letzten 3—4 Monaten hat er eine Geschwulst an der rechten Seite der Nase bemerkt. Bei der Einlieferung findet man einen harten Tumor der rechten Fossa canina und große Tumormassen im Cavum nasi. Am 11. XII. wird nach peroraler Intubation versucht, die Geschwulst zu entfernen; sie zeigt sich aber inoperabel. Am 19. XII. bekommt er eine Röntgenbestrahlung. Am nächsten Tag Erysipel der ganzen rechten Wange. Temperatur 39,1°. Der Pat. wird ins Epidemiespital überführt, von wo er am 4. I. 1917 wieder zurückkommt. Die Geschwulst ist dann völlig verschwunden und am 21. I. wird er als geheilt entlassen. Die Geschwulst zeigte sich mikroskopisch als Rundzellensarkom.

Diskussion.

Strandberg teilt einen Fall von Lupus vulgaris der Nasenschleimhaut mit, welcher nach einem starken Erysipel schwand.

Generated on 2019-10-24 15:47 GMT / http://hdl.handle.net/2027/uc1.b3252766
Public Domain in the United States, Google-digitized / http://www.hathitrust.org/access_use#pd-us-google
Digitized by Google
Original from UNIVERSITY OF CALIFORNIA

Schmiegelow hat auch gesehen, daß eine schwere akute Mittelohrentzündung nach einem interkurrenten Erysipel geheilt ist.

K. Salomonsen: **Demonstration eines Pat. mit Wangenverletzung.**

27jähriger Mann. Im September 1916 wurde ihm eine eiserne Stange durch die rechte Wange gestoßen. Sofort entstand eine große Schwellung der rechten Seite des Gesichts, welche in einigen Wochen wieder schwand. Nach dem Unfalle steht aber das rechte Ohr um 4—5 *cm* tiefer als das linke und kann hin und her bewegt werden. Man versucht, in Narkose das Ohr operativ zu fixieren, aber es entsteht während der Einleitung der Narkose eine große, weiche Schwellung der Temporalregion, welche flüssiges Blut enthält (Probepunktion). Man steht deshalb von der Operation ab.

J. Krach demonstriert einen Pat. mit so **großem Processus lateralis atlantis,** daß er durch die Haut unter dem Proc. mast. gefühlt werden kann.

J. Möller demonstriert **einen elektrischen Hörapparat** für Schwerhörige, vom finnländischen Ingenieur Tigerstedt konstruiert, welcher sich von den gewöhnlichen Hörapparaten dadurch unterscheidet, daß das Mikrotelephon so klein ist, daß es bequem im Gehörgang getragen werden kann, so daß es unsichtbar ist. Außerdem ist der Apparat sehr billig.

Diskussion.

Mailand empfiehlt Tigerstedts Apparat. Durch eine Enquete zwischen Schwerhörigen hat Mailand festgestellt, daß es die Nebengeräusche sind, welche am meisten bei der Anwendung der elektrischen Hörapparate genieren.

Schließung der Diskussion zum Vortrag H. Myginds:

Nachblutungen nach Tonsillektomie.

H. Jansen bespricht die chronische Polyarthritis als Indikation für die Tonsillektomie. Die Polyarthritiden werden in verschiedene Gruppen geteilt: 1. Die sekundär-chronische, rheumatische Polyarthritis, 2. die primär-chronische, progressive Polyarthritis und 3. die chronischen Formen der uratischen Arthritis. Die drei Formen sind in ihren Endstadien einander sehr ähnlich. Die erste Form entsteht als Folge eines oder mehrerer Anfälle von Febr. rheumat. Sie hat deshalb dieselbe Genese wie Febr. rheumat., also eine Infektion, welche häufig von den Mandeln ausgeht. Auch die zweite Form ist wahrscheinlich infektiös, weil die Pat. sehr oft Fieber und Adenitis haben, und auch diese Infektion geht zuweilen von den Mandeln aus. Bei diesen Pat. findet man häufig, daß man aus den Mandeln übelriechenden Eiter und Detritus bei Sondierung und Expression herausbefördern kann. Wenn die Pat. solche Mandeln haben, wenn sie öfters an akuten Anginen gelitten haben und wenn die Expression der Mandel von einer fieberhaften Reaktion gefolgt ist, muß man Verdacht auf eine tonsilläre Infektion haben. In solchen Fällen ist es rationell, die Mandel zu entfernen, teils um künftige neue Attacken zu vermeiden, teils um einen eventuellen Bakterienfokus, von dem Toxine in den Kreislauf gelangen können, zu entfernen. In solchen Fällen möchte die Tonsillektomie indiziert sein, wenn man nicht mit milderen Mitteln, wie Expression der Mandel, Morcellement — oder Vaccinebehandlung —, auskommen kann.

Generated on 2019-10-24 15:47 GMT / http://hdl.handle.net/2027/uc1.b3252766
Public Domain in the United States, Google-digitized / http://www.hathitrust.org/access_use#pd-us-google
Digitized by Google
Original from UNIVERSITY OF CALIFORNIA

J. Möller macht darauf aufmerksam, daß ein Verfasser in „Finska läkaresällskapets Handlingar" dieselben Indikationen für die Tonsillektomie bei infektiösen Polyarthritiden wie Dr. Jansen aufstellt.

N. Rh. Blegvad hat niemals die Berechtigung der sogenannten „medizinischen" Indikation für die Tonsillektomie bestritten, meint aber, daß es unberechtigt sei, in jedem Fall von Arthritis sofort die Mandeln zu entfernen. Man muß verlangen, daß die Mandeln krank sind und daß es wahrscheinlich ist, daß die Allgemeininfektion von den Mandeln ausgeht.

H. Mygind meint, daß es zu früh ist, eine Diskussion zwischen den Medizinern und den Laryngologen über die „medizinischen" Indikationen der Tonsillektomie zu veranstalten. Es ist nämlich oft sehr schwer zu entscheiden, ob eine Mandel krank ist oder nicht; vielleicht kann hier die Tonsilloskopie von Frenck nützlich sein.

112. Sitzung vom 4. April 1917.

Vorsitzender: H. Mygind.
Schriftführer: N. Rh. Blegvad.

H. Mygind: **Die Prognose der otogenen Sinusphlebitis** (wird später in extenso veröffentlicht werden).

G. V. Th. Borries: **Über das Vorkommen von konstant steriler Lumbalpunktionsflüssigkeit bei otogener Meningitis mit schwerem Verlauf.**

Unklare, aber sterile Cerebrospinalflüssigkeit bei otogener Meningitis kommt vor: 1. vorübergehend: a) im Anfang der Krankheit, b) in günstig verlaufenden Fällen gegen Ende der Krankheit; 2. konstant während des ganzen Verlaufes der Krankheit: a) in mehreren leichten Fällen, die mit Genesung enden, und b) in einigen Fällen, welche einen ernsten, sogar tödlichen Verlauf nehmen. Zur Beleuchtung der letztgenannten Fälle erwähnt Borries 5 Fälle von otogener Leptomeningitis mit einem solchen Lumbalpunktat und außerdem 3 Fälle, wo die Cerebrospinalflüssigkeit gleichfalls steril war, wo aber keine makroskopisch sichtbare Meningitis gefunden wurde. Borries meint, daß die Sterilität der Cerebrospinalflüssigkeit nicht allein maßgebend ist, daß aber das ganze Bild der Cerebrospinalflüssigkeit in Betracht gezogen werden muß: die Unklarheit, die leukocytäre Formel. Ein gutartiges Bild der Cerebrospinalflüssigkeit bei otogenen Gehirnleiden mit ernstem Verlauf deutet darauf hin, daß entweder die Leptomeningitis von einer bestehenden Pachymeningitis interna oder von einem Hirnabsceß indiciert ist, oder daß es nur eine dieser Komplikationen gibt und keine Leptomeningitis. Es ist demnach nicht die Leptomeningitis, sondern der Subdural- oder der Hirnabsceß, welcher den letalen Verlauf herbeiführt.

Diskussion.

S. Berggren meint, daß eine diffuse, ausgebreitete Leptomeningitis immer den Tod herbeiführt, unabhängig von der Virulenz der Krankheitserreger. Das Gehirn kann normal aussehen und es kann doch eine Meningitis bestehen; man muß also mikroskopisch untersuchen. Man soll auch auf anaerobe Bakterien untersuchen. Eine reichliche Menge von polynukleären Leukocyten in der Cerebrospinalflüssigkeit bedeutet immer eine Aggravation der Prognose.

Generated on 2019-10-24 15:47 GMT / http://hdl.handle.net/2027/uc1.b3252766
Public Domain in the United States, Google-digitized / http://www.hathitrust.org/access_use#pd-us-google
Digitized by Google
Original from UNIVERSITY OF CALIFORNIA

N. Rh. Blegvad ist nicht mit Dr. Borries darin einig, daß die betreffenden Pat. an ihrer Pachymeningitis gestorben sind. Die Pachymeningitis interna hat eine relativ sehr gute Prognose und diese Pat. sterben erst, wenn sie eine Leptomeningitis bekommen. Die Pat. mit Hirnabsceß, die Borries erwähnte, können einen Durchbruch des Eiters an die Ventrikel oder an den Subarachnoidalraum haben, wobei der Tod herbeigeführt werden und eine sterile, unklare Cerebrospinalflüssigkeit entstehen kann.

H. Mygind: Wenn der Hirnabsceß sich an die Oberfläche des Gehirns breitet, wird eine diffuse Leptomeningitis hervorgerufen; vielleicht kann auch ein subduraler Absceß entstehen; ein solcher ist aber gewöhnlich die Folge einer lokalen Pachymeningitis interna. Die sterile Cerebrospinalflüssigkeit bei Meningitis und die mononukleäre Formel gibt gewöhnlich eine gute Prognose, aber es gibt Ausnahmen. Ob Bakterien in der Cerebrospinalflüssigkeit nachgewiesen werden können, hängt oft von der Tüchtigkeit des Untersuchers ab. Mygind verwendet nicht mehr die subdurale Drainage. In den letzten zwei Jahren hat Mygind ungefähr 20 Fälle otogener Meningitis behandelt, wovon etwa die Hälfte geheilt ist.

S. Berggren verwendet auch nicht mehr die subdurale Drainage ad modum Holmgren, er drainiert jetzt mit einer Lumbalkanüle à demeure.

R. Lund: Es fehlen in den Krankengeschichten von Dr. Borries Untersuchungen der Cerebrospinalflüssigkeit unmittelbar vor dem Eintritt des Todes. Es ist nämlich möglich, daß zu Anfang eine lokale Meningitis, von einem Hirnabsceß oder von einer Pachymeningitis induziert, besteht und daß diese schließlich diffus wird und den Tod durch Herzparalyse herbeiführt. Es wäre deshalb möglich, daß man bei einer Untersuchung der Cerebrospinalflüssigkeit kurz vor dem Tode Bakterien gefunden hätte.

H. Mygind: Von den Meningitiden mit bakterienhältiger Cerebrospinalflüssigkeit werden etwa 10—20% geheilt, während von solchen mit steriler Cerebrospinalflüssigkeit etwa 40% geheilt werden. Vielleicht hat eine mononukleäre Formel größere prognostische Bedeutung als die Sterilität der Cerebrospinalflüssigkeit.

Borries meint, daß Blegvad die Prognose der otogenen Pachymeningitis interna zu gut schätzt. Wenn die Cerebrospinalflüssigkeit bei einer otogenen Meningitis sich durch 4 Tage oder länger steril hält, wird sie ihre Sterilität bis an den Tod bewahren. Wenn die Cerebrospinalflüsigkeit am Tage der Operation steril ist, ist die Prognose besser, als wenn sie Bakterien enthält.

113. Sitzung vom 5. Mai 1917.

Vorsitzender: H. Mygind.
Schriftführer: N. Rh. Blegvad.

J. Krach: **Fall von direkter Verletzung des Labyrinths.**

33jähriger Mann. Am 20. I. 1917 dadurch verletzt, daß ein Kasten auf seinen Kopf fiel, wodurch ein eiserner Draht in sein linkes Ohr drang. Er spürte einen stechenden Schmerz, vernahm einen lauten Knall und es fing sofort an, im Ohre zu läuten. Er wurde schwindlig und stürzte zu Boden, ohne das Bewußtsein zu verlieren. Er wurde alsbald ins Reichs-

Digitized by Google
Original from UNIVERSITY OF CALIFORNIA
Generated on 2019-10-24 15:47 GMT / http://hdl.handle.net/2027/uc1.b3252766
Public Domain in the United States, Google-digitized / http://www.hathitrust.org/access_use#pd-us-google

hospital eingeliefert. Der Pat. hatte einen Riß im linken Trommelfell, starken horizontalen und rotatorischen Nystagmus nach rechts und Vorbeizeigen nach links in den beiden Schultergelenken. In den folgenden Tagen nahm der Schwindel und der Nystagmus ab und war am 23. I. fast verschwunden. Es bestand Gehör am linken Ohre, aber es war herabgesetzt. Bei späteren Untersuchungen wird konstatiert, daß der Pat. fortwährend schwindlig ist; die Anfälle werden durch Bewegungen des Kopfes hervorgerufen und sind mit Rotationsgefühl der Umgebungen von links nach rechts begleitet. Es besteht kein Nystagmus und kein Vorbeizeigen. Das Gehör für Fl.-Spr. am linken Ohre betrug 20 *cm*. Das Ohrensausen besteht unverändert. Die kalorische Irritabilität des linken Ohres ist herabgesetzt (Doppelausspülung), aber nicht erlöscht.

Es handelt sich in diesem Falle wahrscheinlich um eine Blutung im Labyrinth. Die Prognose, besonders was das Gehör und das Ohrensausen betrifft, muß mit Vorsicht gestellt werden (R u t t i n, Mschr. f. Ohrhlk. 1912; K i r c h n e r, Mschr. f. Ohrhlk.).

D i s k u s s i o n.

S. H. M y g i n d hat einen ähnlichen Fall gesehen. Ein kleines Mädchen stach sich mit einer Stricknadel durch das linke Trommelfell. Sie hatte alsbald Erbrechen, in den ersten Tagen Nystagmus gegen das kranke Ohr, später gegen das gesunde Ohr. Nystagmus und Schwindel schwanden bald, das Gehör nahm fortwährend ab und die Pat. hört jetzt Fl.-Spr. nur ad aurem. Die obere Tongrenze ist stark herabgesetzt, nur minimal eingeschränkt.

K. S a l o m o n s e n: **Bemerkungen über Ozaena.**

Am Internationalen Laryngologenkongreß in Berlin 1911 wurde beschlossen, eine internationale Sammelforschung über Ozaena zu unternehmen. Es wurde ein dänisches Komitee gebildet, bestehend aus S c h m i e g e l o w, K i ä r, B e n t z e n und M a h l e r. Die Untersuchung ist jetzt des Krieges wegen abgebrochen. In Dänemark sind im ganzen 17.653 Kinder der kommunalen Schulen untersucht worden.

Aus	Kopenhagen	waren	7610	Kinder,
„	Hilleröd	„	302	„
„	Odense	„	4184	„
„	Kolding	„	1649	„
„	Aarhus	„	5708	„

Die Kinder waren im Alter von 6—14 Jahren. Es fanden sich im ganzen 76 Fälle von Ozaena, d. h. 4,3‰.

Unter 8831 Knaben waren 27 Fälle von Ozaena, d. h. 3,1‰.
„ 8822 Mädchen „ 49 „ „ „ „ „ 3,5‰.

D i s k u s s i o n.

H. M y g i n d warnt vor solchen Sammeluntersuchungen, die selten ein brauchbares Resultat geben.

S. B e r g g r e n: **Über Zirkulationsstörungen bei der Unterbindung der Vena jugularis interna.** (Der Vortrag wird in der „Nordisk Tidskrift för Oto-Laryngologi" veröffentlicht.)

Generated on 2019-10-24 15:47 GMT / http://hdl.handle.net/2027/uc1.b3252766
Public Domain in the United States, Google-digitized / http://www.hathitrust.org/access_use#pd-us-google
Digitized by Google
Original from UNIVERSITY OF CALIFORNIA

Diskussion.

H. Mygind hat die Vena jugularis interna in etwa 50 Fällen unterbunden und nie schädliche Folgen davon erlebt, auch nicht, wenn die Jugulares der beiden Seiten mit kurzem Zwischenraum unterbunden wurden. Der Fall von Berggren lehrt, daß man die Indikationen der Jugularisunterbindung — die übrigens noch nicht festgestellt sind — nicht zu viel erweitern darf.

Schmiegelow: Man muß erst den Sinus transversus untersuchen, ehe man die Vena jugularis unterbindet. Ist der Sinus thrombosiert, hat die Unterbindung der Vena jugularis gewöhnlich keine üblen Folgen. Daß die Unterbindung im Falle Berggrens trotz völliger Thrombosierung des Sinus transversus doch schwere Stauungserscheinungen gab, ist sehr merkwürdig. Schmiegelow hat bei seinen vielen Unterbindungen der Vena jugularis niemals Stauungsphänomene gesehen.

S. Berggren: **Fall von Tumor tonsillae.**

27jähriger Mann mit einer gestielten, erbsengroßen Geschwulst der einen Mandel, welche sich mikroskopisch als bindegewebiges, mit großen Zysten gefülltes Gebilde zeigte.

G. V. Th. Borries: **Über die Sterblichkeit bei den Mastoidaloperationen.**

Borries hat 1108 Krankengeschichten von mastoidaloperierten Pat. im Alter von 2 Monaten bis 76 Jahre aus der Ohren- und Halsklinik des Kommunehospitals durchmustert. Da mehrere der Pat. an beiden Ohren operiert worden waren, ist die Zahl der Pat. geringer als die Zahl der Operationen, nämlich im ganzen 926 Pat., wovon 507 Kinder, 219 Männer und 200 Frauen sind. Von sämtlichen Operierten starben 119. Von diesen 119 Todesfällen gab es 11, wo die Operation möglicherweise, aber nicht wahrscheinlich die Todesursache war; in 14 Fällen, d. h. in 1,3% der 1108 Operationen, war die Operation die wahrscheinliche Todesursache (Unfall bei der Operation, postoperative Labyrinthitis, Erysipelas, sekundäre Infektion des Gehirns nach Probeincision u. dgl.). In 10 dieser Fälle konnte man vor der Operation nicht eine gefährliche Folge derselben voraussehen, d. h. in 0,9% sämtlicher 1108 Operationen. Hier müssen aber die Fälle hinzugefügt werden, wo nach der Operation lebensgefährliche Komplikationen auftraten, die jedoch geheilt wurden; von solchen Fällen gab es 3, im ganzen also 13 Fälle, d. h. 1,2%. Das Mortalitäts- resp. Gefahrenprozent ist mithin etwa 1%. Eine postoperative Meningitis wurde häufiger nach der Totalaufmeißelung (4 Fälle) als nach der Schwartzeschen Operation (2 Fälle) gesehen.

R. Lund: **Coliotitis. Ätiologie, Pathogenese, Komplikationen, Prognose.**

In 4,3% der Fälle, in welchen eine Mastoidaloperation vorgenommen wurde, wurde der Bacillus coli als pyogener Mikrob gefunden. Der Bacillus coli communis scheint seine pyogene Wirksamkeit besonders bei solchen Pat. zu entfalten, bei welchen das Mittelohr vorher pathologisch verändert ist, namentlich in Fällen chronischer Mittelohreiterung. Die pyogene Infektion mit Colibacillen verursacht sehr häufig schwere intrakranielle Komplikationen, namentlich otogene Sinusthrombose. Die Prognose der

Digitized by Google
Original from UNIVERSITY OF CALIFORNIA
Generated on 2019-10-24 15:47 GMT / http://hdl.handle.net/2027/uc1.b3252766
Public Domain in the United States, Google-digitized / http://www.hathitrust.org/access_use#pd-us-google

Coliotitis muß als sehr ernst bezeichnet werden. (Mortalität in der Ohren- und Halsklinik des Kommunehospitals zirka 60%.)

Diskussion.

Schmiegelow meint, daß die Infektion mit Colibacillen immer eine sekundäre sei, und fragt, ob man den Beweis dafür hat, daß eine Mittelohrentzündung primär als Folge einer Coliinfektion entstehen kann.

N. Rh. Blegvad.

Bücherbesprechungen.

Ohr, Nase und Nasennebenhöhlen durch Rekonstruktionsplastik dargestellt. Von Prof. Dr. A. Schönemann. Bern, Verlag von K. J. Wyss Erben, 1918.

Die vom Verfasser dargestellten Abbildungen seiner Rekonstruktionsplastiken lassen in anschaulicher Weise die wirklichen Form- und Lagerungsverhältnisse der einzelnen Teile des Ohres und der Nase mit deren Nebenhöhlen erkennen und bieten darüber vollständig verläßliche Bilder dar. Es ergeben sich dabei manche Abweichungen von den bisherigen Anschauungen, wie dies auch aus den bemerkenswerten Ausführungen des Verfassers hervorgeht.

Das vorliegende Werk ist nicht nur den Spezialisten, sondern auch den Studierenden bestens zu empfehlen. Hervorzuheben sind die ausgezeichnet ausgeführten Abbildungen und die vortreffliche Ausstattung des Werkes.

Viktor Urbantschitsch.

Die Kriegsverletzungen und Kriegserkrankungen von Ohr, Nase und Hals. Von Prof. Dr. Rhese, Oberstabsarzt und Privatdozent an der Universität Königsberg i. Pr., dirigierender Arzt am Krankenhause der Barmherzigkeit. Mit 94 Abbildungen im Text. Wiesbaden, Verlag von J. F. Bergmann, 1918.

Rhese ist zur Abfassung dieses Buches im besonderen Grad geeignet gewesen, da er schon seit vielen Jahren die traumatischen Schädigungen des Gehörorganes zum Gegenstand besonderen Studiums gemacht hat. Die ganze Anlage des Buches zeigt aber auch, daß der Autor aus praktischer Erfahrung heraus die Bedürfnisse des Militärarztes genau kennt. Die allgemeine Pathologie, Symptomatologie sowie die diagnostischen Untersuchungsmethoden sind vollständig mitgeteilt. Jede der Hauptgruppen ist nach den Kriegsverletzungen und Kriegskrankheiten des Ohres, der Nase und des Halses getrennt. Die direkten Verletzungen werden kapitelweise nach einzelnen anatomischen Teilen des Gehörorganes besprochen. Ein ausgedehnter Raum ist der traumatischen otogenen Meningitis gewidmet. Die Tatsache des häufigen Vorkommens von seröser Meningitis im Anschlusse an Streifschüsse und Kontusionen der Ohrregion kann Ref. an seinem eigenen Material bestätigen. Mit Recht empfiehlt Rhese eingreifende sofortige Operationen bei direkten Schußverletzungen des Ohres nur unter Verhältnissen, bei welchen der Kranke unmittelbar nach dem Eingriffe keinen längeren Transporten ausgesetzt ist. Bei traumatischen Fissuren des Schläfebeins ist, sofern keine alarmierenden Symptome auftreten, ein abwartendes Verhalten am Platze. Mannigfach sind die Ohr-

Digitized by Google
Original from UNIVERSITY OF CALIFORNIA
Generated on 2019-10-24 15:47 GMT / http://hdl.handle.net/2027/uc1.b3252766
Public Domain in the United States, Google-digitized / http://www.hathitrust.org/access_use#pd-us-google

schädigungen, die im Gefolge von Hirnschüssen der verschiedensten Hirnregionen und nach andersartigen Kopftraumen auftreten. Für die Kriegserkrankungen des Ohres gibt der Autor schon in der Einleitung seinen besonderen Standpunkt bekannt: „Ein qualitativer Unterschied gegenüber den Friedensverhältnissen kommt bei ihnen überhaupt nicht in Betracht, wenn man von den Ohrerkrankungen durch Kampfgas absieht. Nur die durch die Eigentümlichkeiten des Krieges bedingten Häufungen rechtfertigen den Begriff der Kriegserkrankungen." Referent kann dieser Ansicht nicht vollständig beipflichten. Allerdings hat uns der Krieg keine vollständig neuen Ohrerkrankungen kennen gelehrt, doch viele Krankheitsformen sind in Ätiologie, Symptomenkomplex und Verlauf so sehr von allem, was wir vorher gesehen haben, verschieden, daß wir nicht sagen können, daß die Kriegskrankheiten des Ohres sich nur quantitativ, d. h. durch ihr gehäuftes Auftreten, von den Friedenskrankheiten unterscheiden.

Für die Abfassung des Kapitels der Kriegsverletzungen der Nase und des Kehlkopfes hat Rhese ein sehr umfangreiches eigenes Beobachtungsmaterial verarbeitet und in der Gliederung des Stoffes alle Möglichkeiten berücksichtigt.

Es ist ein Verdienst des Autors, ein allen Bedürfnissen entsprechendes Lehrbuch der Kriegsverletzungen frühzeitig herausgegeben zu haben, so daß es bei den Fachärzten noch während des Krieges Verwendung finden kann. Rhese selbst gibt zu, daß ein später erscheinendes Lehrbuch aus der nach dem Kriege mitgeteilten Kasuistik noch viel schöpfen wird. Dies mag Neuauflagen seines Werkes beschieden sein, bis dahin wird aber das jetzt vorliegende Buch seinen Zweck voll erfüllen. Alexander.

Über die diagnostische Bedeutung der Schmerzhaftigkeit und des Druckschmerzes des Warzenfortsatzes. Eine Studie für praktische Ärzte von Dr. Siegfried Gatscher, Assistent an der k. k. Universitäts-Ohrenklinik in Wien. Mit 11 Abbildungen. Wien und Leipzig, Wilhelm Braumüller, 1917.

Gatscher gibt zunächst eine eingehende Darstellung der normalen Topographie der Mastoidregion und beschreibt ausführlich die Anatomie des Warzenfortsatzes. Er hat hiebei die Abbildungen aus dem topographisch-anatomischen Atlas von E. Zuckerkandl entlehnt. Sodann beleuchtet er die Wichtigkeit der Warzenfortsatzsymptome im Rahmen der übrigen Ohrsymptome und gruppiert hiebei die zugrundeliegenden Ohrerkrankungen in die eitrigen und nicht eitrigen Formen. „Schmerz und Druckschmerz der Warzenfortsatzgegend kommt mit und ohne Erkrankung des Ohres vor. Die Beteiligung des letzteren ist zunächst festzustellen. Ist eine solche nicht vorhanden, dann sind diese Phänomene im vorhinein an und für sich schon weniger bedeutungsvoll, wenn nicht ein anderes, diagnostisch klar zutage tretendes Leiden, z. B. Struma maligna, Wirbelcaries, vorhanden ist. Ohrenerkrankungen eitriger und nicht eitriger Natur, chronische, frisch aufflackernde und akute Prozesse geben diese Symptome. Art und Ausbreitung der Ohraffektion, eventuell das Stadium derselben sind genau zu bestimmen. Erst unter Berücksichtigung aller Symptome wird dann die Dignität dieser Phänomene richtig gewürdigt werden können. In vielen Fällen werden sie für die Vornahme einer Operation entscheidend sein."

Digitized by Google
Original from UNIVERSITY OF CALIFORNIA
Generated on 2019-10-24 15:47 GMT / http://hdl.handle.net/2027/uc1.b3252766
Public Domain in the United States, Google-digitized / http://www.hathitrust.org/access_use#pd-us-google

Gatscher wollte in der Abfassung seiner Arbeit einem Bedürfnisse der praktischen Ärzte nachkommen. Seine Absicht ist ihm voll gelungen, jeder Arzt wird aus dem Buche Anregung und Belehrung schöpfen.
Alexander.

Taschenbuch der Therapie mit besonderer Berücksichtigung der Therapie an den Berliner, Wiener und anderen deutschen Kliniken. Herausgegeben von Doktor M. T. Schnirer, Redakteur der Klin.-ther. Wschr. 14. Aufl. Verlag von Kurt Kabitzsch, Würzburg 1918.

Das vorliegende Taschenbuch wird durch einen „Therapeutischen Jahresbericht" eingeleitet, in dem 140 neue therapeutische Anregungen Berücksichtigung fanden. Im allgemeinen entspricht das Büchlein, das allen Ärzten auf das Wärmste empfohlen werden kann, dem reichen Inhalt der vorhergehenden Auflagen. Neu aufgenommen wurde eine Besprechung der üblichen Schutzimpfungen. Ernst Urbantschitsch.

Referate.

I. Allgemeines.

Über die Behandlung der Kriegshysteriker. Von Prof. Kurt Goldstein. (M. Kl. 1917. Nr. 28.)

Der Verfasser gibt zuerst eine kritische Schilderung der derzeit üblichen Methoden der Behandlung dieser Kranken. Die von Nonne besonders empfohlene Behandlung mit Hypnose erfordert eine besondere Eignung von Seite des Arztes, ist daher nicht allgemein verwendbar. Die „Bett- und Isolierungsbehandlung" (Jendrassik, Binswanger u. a.) ist besonders bei frischen Fällen angezeigt. Eine nähere Betrachtung wird der „Kaufmannschen Methode" gewidmet. Dieselbe setzt sich aus 4 Komponenten zusammen: 1. Suggestive Vorbereitung; 2. Anwendung kräftiger Wechselströme, bis der Erfolg erreicht ist, was manchmal mehrere Stunden in Anspruch nimmt; 3. strenges Innehalten der militärischen Formen unter Benützung des gegebenen Subordinationsverhältnisses; 4. unbeirrbar konsequente Erzwingung der Heilung in einer Sitzung. Diese Methode, welche teilweise ziemlich brutal und nicht ungefährlich ist (es sind Todesfälle nach Wechselstrombehandlung vorgekommen), wird in dieser Form im allgemeinen abgelehnt. Für wertvoll und erfolgversprechend werden nur die Modifikationen derselben von Schultze und Mann empfohlen.

Die Methode, die der Verfasser mit gutem Erfolge verwendet, wird folgendermaßen ausgeführt: Ein wesentlicher Teil ist die Vorbehandlung. Dieselbe soll auf suggestive Art (durch Schilderung von Heilungen solcher Krankheiten von Seite der Umgebung des Patienten im Lazarett) dem Patienten die Überzeugung von der sicheren Heilbarkeit seines Leidens beibringen. Hierauf bekommt der Patient unter gutem Zureden und Hin-

Digitized by Google
Original from UNIVERSITY OF CALIFORNIA
Generated on 2019-10-24 15:47 GMT / http://hdl.handle.net/2027/uc1.b3252766
Public Domain in the United States, Google-digitized / http://www.hathitrust.org/access_use#pd-us-google

weis auf den Erfolg Chloräthyl auf einen Tupfer aufgetropft mit der Aufforderung, zu zählen und sich nicht zu erregen. Wenn er aufwachen werde, würde er gesund sein. Sobald der Patient aufzuwachen scheint, wird energisch Verbalsuggestion angewendet und dem Kranken demonstriert, daß seine Störung verschwunden ist. Wenn notwendig, werden später noch Übungen, eventuell unterstützt durch leichte elektrische Ströme, vorgenommen. Hie und da kommt noch Allgemeinbehandlung durch Kräftigung und Beruhigungsmittel in Frage. Das Wesentliche dieser Methode sieht der Verfasser in der Suggestion.

Interessant ist die Beurteilung des militärischen Tauglichkeitsgrades solcher geheilter Patienten von Seite des Verfassers, eine Beurteilung, welche sich auf diesbezügliche kriegsministerielle Verfügungen stützt. Der Verfasser sagt wörtlich: „Daß diese behandelten und geheilten Leute militärisch nicht mehr brauchbar sind, darüber herrscht wohl nur eine Stimme." Vielmehr ist der Verfasser unbedingt dafür, solche Patienten nach ihrer Heilung womöglich ohne Instanzenweg (das Abwarten der Superarbitrierung beim Ersatzbataillon hält er für besonders gefährlich mit Rücksicht auf Rezidiven) sofort ihrer bürgerlichen Arbeit möglichst ohne Rentengenuß, da letzterer meist der definitiven Heilung im Wege steht, zuzuführen. Als Ort der Behandlung werden Lazarette, die eigens dazu eingerichtet sein sollen und deren Leitung einem erfahrenen Nervenarzt übertragen werden soll, empfohlen. Die Ansammlung zahlreicher Hysteriker in einem Lazarett bringt den Vorteil, daß der Arzt sehr viel Übung in ihrer Behandlung gewinnt und daß auch die Milieustimmung, die ja sehr wichtig für die Heilung ist, viel besser und intensiver sich ausbildet, wenn jeden Tag Kranke geheilt werden.

Was die frischen Fälle anbelangt, so dürfte es dringend zu empfehlen sein, sie möglichst nicht in die Heimat zu bringen, sondern sie in einem Lazarett dicht hinter der Front zu behandeln. Zum Schluß wird ganz kurz über 46 nach dieser Methode behandelte Fälle berichtet. Darunter sind 5 Fälle mit Schütteltremor des ganzen Körpers und Stottern, 4 Fälle geheilt, 1 Fall wesentlich gebessert; ein geheilter Fall von Schütteltremor und Lähmung und Stottern, ein geheilter Fall von Stummheit; ein Fall von Taubheit blieb ungeheilt, Stottern allein wurde bei zwei Patienten geheilt. R. Leidler.

II. Äußeres Ohr und Mittelohr.

Parenterale Milchinjektionen bei akuter Otitis media im Kindesalter. Von Prof. B. Gomperz. (W m. W. 1917 Nr. 37. Festschr. f. Hofr. Urbantschitsch.)

Auf Grund von eigenen Versuchen mit parenteralen Milchinjektionen bei akuter eitriger Otitis im Kindesalter gelangt G. zur Ansicht, daß diese Behandlung keine Vorteile gegenüber den bis jetzt üblichen Methoden der

Digitized by Google
Original from UNIVERSITY OF CALIFORNIA
Generated on 2019-10-24 15:47 GMT / http://hdl.handle.net/2027/uc1.b3252766
Public Domain in the United States, Google-digitized / http://www.hathitrust.org/access_use#pd-us-google

Behandlung, speziell der Paracentese, bietet, da ihm in keinem Falle eine auffallend günstige Beeinflussung der Entzündung auffiel. Er kann somit diese Methode nicht als wesentlichen Beitrag zur Therapie der Otitis gelten lassen, insbesondere nicht dem praktischen Arzte als Ersatz für die Paracentese empfehlen. Leidler.

Beschädigung oder Selbstschädigung? Ein Fall von wahrscheinlicher Selbstdurchstechung des Trommelfells. Von Regimentsarzt Dr. Oskar Mauthner, Abteilungs-Chefarzt. (Aus dem k. u. k. Garnisonsspital Nr. 6 in Olmütz.) (W kl. W 1917.)

Verfasser berichtet über einen Ldst.-Inf., der sich im Anschluß an eine Ohrfeige, die er erhielt, das Trommelfell anscheinend selbst mit einer Nadel durchbohrt hatte. Vestibularapparat zwar normal, doch Störungen des Gleichgewichtes, die bei dem positiven Wassermann als cerebrallouetische Erscheinungen aufzufassen sind.

Ernst Urbantschitsch.

III. Labyrinth und Hörnerv.

Die Trennung der nicht organischen von der organischen Hörstörung mit Hilfe des psychogalvanischen Reflexes. Von Prof. Dr. W Albrecht. (Aus der Universitätsklinik für Hals-, Nasen- und Ohrenkrankheiten zu Tübingen.) (Arch f Ohren-, Nasen- u. Kehlkopfhlk. sowie d. angr. Geb. 101. H. 1 u. 2.)

Verfasser faßt seine interessanten Studien in folgenden Schlußsätzen zusammen: Der psychogalvanische Reflex wird durch Schwankungen in den endosomatischen Aktionsströmen hervorgerufen. Diese Schwankungen werden durch äußere Reize (Lichtreiz, akustische oder taktile Reize), welche die Versuchsperson treffen, ausgelöst und unterscheiden sich von den anderen Stromschwankungen dadurch, daß zwischen dem Reiz und dem Beginn ihres Auftretens ein Latenzstadium sich befindet. Sie lassen sich mit Hilfe eines Spulengalvanometers genau bestimmen. Die Schwankungen in den Aktionsströmen sind durch den Willen nicht beeinflußbar. Versuche an Normalhörenden haben ergeben, daß Flüstersprache auf 4 *m* Entfernung einen deutlichen Ausschlag des Spiegels auslöst. Bei Schwerhörigen ließ sich feststellen, daß ein Reiz, der eben an der Reizschwelle sich befindet, noch kleine Ausschläge hervorruft. Es ist damit gezeigt, daß die durch die psychogalvanische Prüfung festgestellte Hörgrenze ziemlich genau der tatsächlichen Hörweite entspricht. Organisch Ertaubte geben keinerlei Reaktion. Psychogen Ertaubte lassen eine deutliche Reaktion erkennen. Bei aggravierenden und simulierenden Patienten läßt sich nicht nur die Tatsache feststellen, daß der Patient falsche Angaben macht, sondern es läßt sich auch ziemlich genau die Hörweite bestimmen, die der Patient besitzt. Die Methode eignet sich ganz besonders für Fälle von doppelseitiger Hörstörung. Bei einseitiger Schwerhörigkeit wurde sie noch nicht geprüft. Die Ausschaltung des gut hörenden Ohres macht hier Schwierigkeiten, da

Generated on 2019-10-24 15:47 GMT / http://hdl.handle.net/2027/uc1.b3252766
Public Domain in the United States, Google-digitized / http://www.hathitrust.org/access_use#pd-us-google
Digitized by Google
Original from UNIVERSITY OF CALIFORNIA

jede Berührung des Patienten und jedes Geräusch (Lärmtrommel) vermieden werden muß. Es läßt sich dadurch für Umgangssprache kaum mit voller Sicherheit ausschließen, daß das gut hörende Ohr auf den Reiz reagierte. Gewisse Schwierigkeiten kann die Frage machen, ob eine psychogene oder simulierte Hörstörung vorliegt. Darüber gibt der psychogalvanische Reflex keinen Aufschluß, er entscheidet nur darüber, ob eine Hörstörung organisch ist oder nicht. In zweifelhaften Fällen ist es Sache der neurologischen Untersuchung festzustellen, ob die nötigen Erscheinungen für die Annahme einer psychogenen Störung vorliegen oder nicht. Die psychogalvanische Prüfung wurde bisher an 45 Patienten ausgeführt. Mit Ausnahme eines Falles, der hochgradig psychisch gestört und deshalb schwer zu beurteilen war, hatten wir stets eindeutige und klare Resultate. Täuschungen können vorkommen, wenn zufällig eine Erwartungsschwankung mit einem Reizwort zusammenfällt und so zu Verwechslungen führt. Doch läßt sich diese Täuschung auf einfache Weise sicher vermeiden, wenn man mit Geduld abwartet, bis die Erwartungsschwankungen aufgehört haben und der Spiegel des Galvanometers sich beruhigt. Außerdem ist zu verlangen, daß ein entscheidendes Urteil erst abgegeben wird, wenn wiederholte Reizungen ein deutlich positives Resultat ergeben haben.

Ernst Urbantschitsch.

Beiträge zur Anatomie der Taubstummheit. Von Prof. A. Politzer. (W. m. W. 1917 Nr. 37. Festschr. f. Hofr. Urbantschitsch.)

Nach einer historischen Einleitung über die Erforschung der Taubstummheit schildert der Autor einige interessante Fälle, bei welchen, bei mangelhaften anamnestischen Angaben, über die Ursache und Entstehung der Taubstummheit (ob erworben oder angeboren) aus dem histologischen Befunde Aufschluß gewonnen werden konnte. An der Hand einiger instruktiver Zeichnungen werden die histologischen Merkmale für die erworbene und angeborene Taubstummheit erörtert. Leidler.

IV. Otochirurgie.

Die otogene Abducenslähmung. Von Prof. F. Alt. (W. m. W. 1917 Nr. 37. Festschr. f. Hofr. Urbantschitsch.)

Schilderung von 2 Fällen von otogener Abducenslähmung im Anschluß an akute eitrige Otitis, welche nach Aufmeißelung des Proc. mastoid. rasch zur Heilung gelangten. Als Ursache der Nervenlähmung wird eine infektiöse Neuritis supponiert. Für weitere Ursachen von VI-Lähmungen bei akuter Otitis, wie Fortschreiten der eitrigen Entzündung vom Mittelohr im Venensinus des karotischen Kanals auf den Sinus cavernosus und den N. VI., auf die Gegend der Felsenbeinspitze lokalisierte Meningitis, diffuse Formen von otogener Meningitis serosa etc., bringt der Verfasser einschlägige Fälle aus der Literatur. Leidler.

Digitized by Google
Original from UNIVERSITY OF CALIFORNIA
Generated on 2019-10-24 15:47 GMT / http://hdl.handle.net/2027/uc1.b3252766
Public Domain in the United States, Google-digitized / http://www.hathitrust.org/access_use#pd-us-google

Über akute, anfallsweise auftretende Meningo-Encephalitis serosa. Von Prof. G. Alexander. (W. m. W. 1917. Nr. 37. Festschr f. Hofr. Urbantschitsch.)

Mitteilung von vier Fällen, welche geeignet sind, das Symptomenbild der otogenen Meningitis serosa in einigen Details zu ergänzen. Ein für Meningo-Encephalitis serosa charakteristisches Merkmal ist im Wechsel der Erscheinungen und in der dem Wechsel zugrunde liegenden Verschiedenheit der krankhaften Organveränderungen gelegen, ohne daß es sich hier um typische Veränderungen handelt. Leidler.

Zur Frage der Heilbarkeit der otogenen Streptokokkenmeningitis. Von Doz. G. Bondy. (W. m. W. 1917. Nr. 37 Festschr. f. Hofr. Urbantschitsch)

3 Fälle von operativ geheilter Streptokokkenmeningitis. Bei Durchsicht der Literatur stellt sich heraus, daß die Heilungsaussichten der Streptokokken nicht so sehr viel schlechter sind als bei der durch andere Erreger hervorgerufenen Meningitis. Als Richtlinie bei der operativen Behandlung gilt als oberster Grundsatz die radikale Entfernung des primären Eiterherdes. Stets ist die Dura beider Schädelgruben in großer Ausdehnung freizulegen und ihr Zustand durch Augenschein festzustellen. Immer ist die Lumbalpunktion, eventuell mehreremals auszuführen. Der Spaltung gegenüber verhält sich der Autor skeptisch und nimmt sie nur bei stark veränderter Dura vor. Vom Urotropin sah er keinen Nutzen.

Leidler.

Personalien.

Verliehen: Dr. Karl Zarniko in Hamburg der Titel Professor; Med.-Rat Prof. Dr. Adolf Barth, Direktor der kgl. Univ.-Klinik und Poliklinik für Ohren-, Nasen- und Halskrankheiten in Leipzig, der Titel und Charakter als Obermedizinalrat; San.-Rat Dr. Filbry in Coblenz der Charakter eines Geh. San.-Rates.

Ernannt: Prof. Dr. Spieß in Frankfurt a. M. und Prof. Dr. Friedrich in Kiel zu Geh. Mediz.-Räten.

Habilitiert: Dr. Sokolowsky in Königsberg i. Pr. für Stimm- und Sprachstörungen.

Gestorben: Dr. O. Müller (Lehe), Stabsarzt d. R., den Tod fürs Vaterland.

Feier. Am 6. August 1917 feierte Geh. San.-Rat Prof. Dr. C. N. Hopmann in Köln sein 50jähriges Doktoren-Jubiläum.

Auszeichnung: Prof. Dr. Frese in Halle a. S. und Oberstabsarzt Dr. Dölger in Frankfurt a. M. erhielten das Eiserne Kreuz I. Kl.

Eröffnung. Am 19. Mai 1917 wurde die neue Klinik für Ohren-, Nasen- und Halskrankheiten in Kiel (Direktor: Prof. Friedrich) eröffnet.

Umwandlung. Die bisherige Abteilung für Ohren-, Nasen- und Halskrankheiten der mediz. Poliklinik in Zürich (Vorstand: Prof. Nager) wurde in eine selbständige Poliklinik umgewandelt.

Für den wissenschaftlichen Teil verantwortlicher Redakteur: Dr. E. Urbantschitsch, Dr. H. Marschik.
Herausgeber, Eigentümer und Verleger: Urban & Schwarzenberg.

Druck von Gottlieb Gistel & Cie., Wien, III., Münzgasse 6.

Digitized by Google
Original from UNIVERSITY OF CALIFORNIA
Generated on 2019-10-24 15:47 GMT / http://hdl.handle.net/2027/uc1.b3252766
Public Domain in the United States, Google-digitized / http://www.hathitrust.org/access_use#pd-us-google

Seite

Sture Berggren-Malmö (Schweden): Über Radiumbehandlung bei gewissen Ohrenkrankheiten 175
W. Carrie-Hamburg: Statistik über sprachgebrechliche Schulkinder in den Hamburger Volksschulen (Januar 1917) 178
K. k. Oberarzt Dr. Franz Fremel-Wien: Über die Knochenleitung bei Kopfschüssen 187

Vereinsberichte.

Österr. Otologische Gesellschaft. Sitzung vom 28. Jänner 1918 203
Verhandlungen der Dänischen oto-laryngologischen Gesellschaft. Sitzungen: 101. vom 1. Dezember 1915, 102. vom 9. Februar, 103. vom 1. März, 104. vom 8. April, 105. vom 26. Mai, 106. vom 4. Oktober, 107. vom 1. November, 108. vom 15. November, 109. vom 29. November 1916, 110. vom 7. Februar, 111. vom 14. März, 112. vom 4. April und 113. vom 5. Mai 1917 . . . . . 209—234

Bücherbesprechungen.

Prof. Dr. A. Schönemann: Ohr, Nase und Nasennebenhöhlen durch Rekonstruktionsplastik dargestellt 234
Prof. Dr. Rhese: Die Kriegsverletzungen und Kriegserkrankungen von Ohr, Nase und Hals 234
Dr. Siegfried Gatscher: Über die diagnostische Bedeutung der Schmerzhaftigkeit und des Druckschmerzes des Warzenfortsatzes 235
Dr. M. T. Schnirer: Taschenbuch der Therapie mit besonderer Berücksichtigung der Therapie an den Berliner, Wiener und anderen deutschen Kliniken . . . 236

Referate.

I. Allgemeines 236
II. Äußeres Ohr und Mittelohr 237
III. Labyrinth und Hörnerv 238
IV. Otochirurgie 239

Personalien.

Verliehen. — Ernannt. — Habilitiert. — Feier. — Auszeichnung. — Eröffnung. — Umwandlung 240

Otosclerol

(Cimicifugin 6,66% — Broms. 36,3% — Phosphors. 13,52%).

Das in Kliniken und in der Praxis erprobte Spezifikum gegen

Subjektive Ohrgeräusche

auf nervöser, sklerotischer und autointoxischer usw. Basis und
Mittelohrgeräusche.

Ordination:

3—4mal täglich 1—5 Tabletten à 0,3 (ev. ansteigend, beginnend mit 1 Tablette bis zu 5 Tabletten pro dosi) **nach den Mahlzeiten.**

Je nach Schwere des Falles längere Zeit zu nehmen.

Wenn luetische Verdachtsmomente vorliegen, verordne man
Jod-Otosclerol.

Literatur zu Diensten.

Münchner Pharmazeutische Fabrik, München 25.

Digitized by Google
Original from UNIVERSITY OF CALIFORNIA
Generated on 2019-10-24 15:47 GMT / http://hdl.handle.net/2027/uc1.b3252766
Public Domain in the United States, Google-digitized / http://www.hathitrust.org/access_use#pd-us-google

H. PFAU INH. L. LIEBERKNECHT,
Berlin NW. 6, Luisenstr. 48, Wien IX/2, Mariannengasse 17.

Monochord Struycken-Schaefer

:: bietet eine kontinuierliche Tonreihe und ersetzt die ::
Bezold'sche Stimmgabelreihe einschließlich der Galtonpfeife.

Ausführliche Prospekte auf Wunsch zu Diensten.

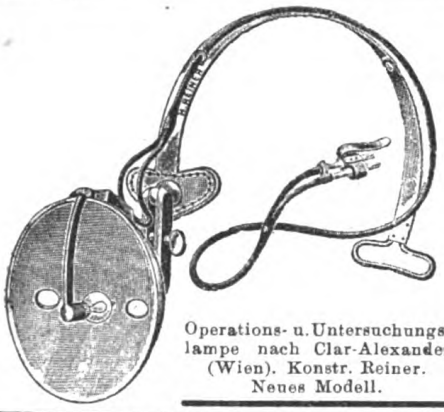

Operations- u. Untersuchungslampe nach Clar-Alexander (Wien). Konstr. Reiner. Neues Modell.

H. REINER, Wien
Fabrik IX/3, Van Swietengasse 10.
Niederlage I., Franzensring 22.

Erzeugt als Spezialität alle Ohren-, Nasen-, Hals- und Kehlkopfinstrumente in anerkannt vorzüglicher Qualität.

Sämtliche elektromedizinische Apparate. Komplette Einrichtungen.
•• Neueste Konstruktionen. ••
•••• Man verlange Spezialofferte. ••••

Farbwerke vorm. Meister Lucius & Brüning, Hoechst a. M.

VALYLPERLEN

(Valeriansäurediäthylamid)

Bewährtes

Sedativum und Nervinum

Eigenschaften:

Konstante, verstärkte, typische Baldrianwirkung, sedativ, analeptisch. Dünndarmlöslich, keine Beschwerden von Seiten des Verdauungstraktus.

Indikationen:

Ohrensausen, Ménière'scher Schwindel.
Neurasthenie, nervöse Herzleiden und Schlaflosigkeit.
Psychische Beruhigung vor der Lokalanästhesie,
Menstruations-, Schwangerschaftsbeschwerden.
Flimmerskotom, Asthenopie, Seekrankheit

Dosierung:

2—3 mal täglich 2—3 Perlen zu 0,125 g.

Originalpackungen:

25 Perlen zu 0,125 g.

Literatur und Proben stehen den Herren Ärzten zur Verfügung durch
Hoechster Farbwerke, G. m. b. H., Wien, VIII/2.

Druck von Gottlieb Gistel & Cie., Wien, III., Münzgasse 6.

Digitized by Google
Original from UNIVERSITY OF CALIFORNIA
Generated on 2019-10-24 15:47 GMT / http://hdl.handle.net/2027/uc1.b3252766
Public Domain in the United States, Google-digitized / http://www.hathitrust.org/access_use#pd-us-google

Monatsschrift

für

Ohrenheilkunde

und

Laryngo-Rhinologie.

Organ der Österreichischen otologischen Gesellschaft, der Wiener laryngo-rhinologischen Gesellschaft und der Münchener laryngo-otologischen Gesellschaft.

Mitbegründet von

GRUBER, RÜDINGER, VOLTOLINI, WEBER-LIEL, L. v. SCHRÖTTER, E. ZUCKERKANDL.

Unter Mitwirkung von

Prof. Dr. G. ALEXANDER (Wien), Prof. Dr. F. ALT (Wien), Prof. Dr. R. BÁRÁNY (Upsala), Priv.-Doz. Dr. O. BECK (Wien), Prof. Dr. A. BING (Wien), Priv.-Doz. Dr. G. BONDY (Wien), Prof. Dr. G. BRÜHL (Berlin), Prof. Dr. H. BURGER (Amsterdam), Prof. D. DEMETRIADES (Athen), Prof. Dr. J. FEIN (Wien), Priv.-Doz. Dr. H. FREY (Wien), Priv.-Doz. Dr. E. FRÖSCHELS (Wien), Dr. V. FRÜHWALD (Wien), Dr. S. GATSCHER (Wien), Priv.-Doz. Dr. E. GLAS (Wien), Prof. Dr. B. GOMPERZ (Wien), Prof. Dr. M. GROSSMANN (Wien), Prof. Dr. M. HAJEK (Wien), Prof. Dr. V. HAMMERSCHLAG (Wien), Dr. HEINZE (Leipzig), Prof. Dr. HEYMANN (Berlin), Prof. Dr. R. HOFFMANN (Dresden), Prof. Dr. HOPMANN (Köln), Prof. Dr. O. KAHLER (Freiburg i. Br.), Priv.-Doz. Dr. J. KATZENSTEIN (Berlin), Dr. KELLER (Köln), Hofrat Dr. KIRCHNER (Würzburg), Priv.-Doz. Dr. K. KOFLER (Wien), Prof. Dr. H. KOSCHIER (Wien), Prof. Dr. LICHTENBERG (Budapest), Dr. LUBLINSKI (Berlin), Dr. L. MAHLER (Kopenhagen), Prof. Dr. H. NEUMANN (Wien), Prof. Dr. H. NEUMAYER (München), Prof. Dr. ONODI (Budapest), Dr. Max RAUCH (Wien), Prof. Dr. L. RÉTHI (Wien), Dr. Ed. RIMINI (Triest), Prof. Dr. W. ROTH (Wien), Priv.-Doz. Dr. E. RUTTIN (Wien), Prof. Dr. J. SAFRANEK (Budapest), Dr. F. SCHLEMMER (Wien), Prof. Dr. A. SCHÖNEMANN (Bern), Dr. H. v. SCHRÖTTER (Wien), Dr. A. SIKKEL (Haag), Dr. SPIRA (Krakau), Dr. H. STERN (Wien), Prof. Dr. STRÜBING (Greifswald), Dr. M. SUGAR (Budapest), Prof. Dr. A. THOST (Hamburg), Dr. WEIL (Stuttgart), Dr. M. WEIL (Wien), Dr. ZIEM (Danzig)

herausgegeben von

A. JURASZ
Lemberg.

V. URBANTSCHITSCH
Wien.

Redakteure:

für Laryngo-Rhinologie:
Priv.-Doz. Dr. Hermann Marschik
Wien.
Priv.-Doz. Dr. Karl Kofler i. V. (Wien).

für Ohrenheilkunde:
Priv.-Doz. Dr. Ernst Urbantschitsch
Wien.

52. Jahrgang. 5/6. Heft.
(Mai-Juni.)

URBAN & SCHWARZENBERG

BERLIN N., FRIEDRICHSTRASSE 105b
WIEN I., MAXIMILIANSTRASSE 4

1918.

Monatlich erscheint 1 Heft.

Preis halbjährlich **20 M = 24 K.** Ein einzelnes Heft kostet **4 M 50 Pf = 5 K 40 h.**

Digitized by Google
Original from UNIVERSITY OF CALIFORNIA
Generated on 2019-10-24 15:47 GMT / http://hdl.handle.net/2027/uc1.b3252766
Public Domain in the United States, Google-digitized / http://www.hathitrust.org/access_use#pd-us-google

☛ *Originalbeiträge, Referate, Separatabdrücke und Rezensionsexemplare etc. otologischen Inhaltes bitten wir an Doz. Dr.* ***Ernst Urbantschitsch,*** *Wien, I., Schottenring 24, und solche rhino-laryngologischen Inhaltes an Priv.-Doz. Dr.* ***Karl Kofler,*** *Wien, IX., Lazarettgasse 14, einsenden zu wollen. Das Honorar für Originalien und Referate beträgt K 48.— für den Bogen zu 16 Seiten. Sonderabdrücke von Originalien werden zum Selbstkostenpreise berechnet. Für Bücherbesprechungen geht das betreffende Buch als Honorar in den Besitz des Besprechers über. Redaktion und Verlag.*

Inhaltsverzeichnis.

Otologischer Teil.

Original-Artikel.

Seite

Privatdozent Dr. Erich Ruttin-Wien: Über Ohrenbefunde bei queren Gewehrdurchschüssen des Gesichtes 241

Dr. Ernst Wodak-Zenica (Bosnien): Zur medikamentösen Behandlung der Mittelohreiterungen 262

K. k. Ldst.-O.-A. Dr. Siegfried Gatscher-Wien: Ein Beitrag zur otologischen Kasuistik 272

Vereinsberichte.

Österreichische Otologische Gesellschaft. Sitzungen vom 27. Februar, 29. April und 27. Mai 1918 . . . . . 275—299

FIBROLYSIN

Leichtlösliche Thiosinamin-Verbindung.

Indikationen:

Stenosen, Strikturen, Schwerhörigkeit

infolge narbiger Verwachsungen und Adhäsionen.

Trockener chron. Mittelohrkatarrh.

Beginnende Otosklerose.

Spezialliteratur zur Verfügung.

Spezialliteratur über Perhydrol zur Verfügung

E. MERCK, DARMSTADT.

Digitized by Google

Original from UNIVERSITY OF CALIFORNIA

Generated on 2019-10-24 15:47 GMT / http://hdl.handle.net/2027/uc1.b3252766
Public Domain in the United States, Google-digitized / http://www.hathitrust.org/access_use#pd-us-google

MONATSSCHRIFT FÜR OHRENHEILKUNDE
UND
LARYNGO-RHINOLOGIE.

52. Jahrg. 1918. 5. u. 6. Heft.

Nachdruck verboten.

Otologischer Teil.

Original-Artikel.

Aus der k. k. Universitäts-Ohrenklinik in Wien
(Vorstand Hofrat Urbantschitsch).

Über Ohrenbefunde bei queren Gewehrdurchschüssen des Gesichtes. [1])

Von Privatdozent Dr. **Erich Ruttin**, Assistenten der Klinik.

Unter dieser Bezeichnung wollen wir Gewehrdurchschüsse verstehen, die beide Gesichtshälften in der Frontalebene oder in einer zu dieser unter spitzem Winkel stehenden anderen Ebene mit sagittaler Achse durchsetzen. Wir rechnen Fälle auch dann in diese Gruppe, wenn eine der Schußöffnungen im Halse oder Nacken ist. Aber es gehören nur Fälle in diese Gruppe, bei denen der Schußkanal nirgends einen Teil eines Gehörorgans und nirgends den Hirnschädel trifft. Diese Fälle haben schon dadurch großes Interesse, daß sie uns den Vergleich der Schädigung des Gehörorgans auf der Ein- und Ausschußseite ermöglichen und uns gestatten, die Schädigung zu beurteilen, die das Gehörorgan durch Erschütterung der Gesichtsknochen einerseits auf der Ein-, andrerseits auf der Ausschußseite erfährt. Da es sich bei diesen Schüssen um Fernschüsse handelt, so kann nur die Erschütterung der Gesichtsknochen für die Schädigung des Gehörorgans verantwortlich gemacht werden. Dabei können diese Erschütterungen mit und ohne Frakturen erfolgen. Man kann sich leicht vorstellen, daß eine Erschütterung, die das Jochbein, die Orbitalwände, den Keilbeinflügel

[1]) Diese Abhandlung ist ein Teil der Verarbeitung des Materials an Kriegsverletzungen, die ich während der Kriegsjahre 1914—1918 an der Universitäts-Ohrenklinik zu beobachten Gelegenheit hatte. Das ganze Material habe ich in solchen Einzelmitteilungen verarbeitet und werde es in der Folge mitteilen. Die Literatur wird erst in einer zusammenfassenden Abhandlung am Schlusse eingehendere Berücksichtigung finden.

Generated on 2019-10-24 15:47 GMT / http://hdl.handle.net/2027/uc1.b3252766
Public Domain in the United States, Google-digitized / http://www.hathitrust.org/access_use#pd-us-google
Digitized by Google
Original from UNIVERSITY OF CALIFORNIA

oder den Oberkiefer trifft oder gar frakturiert, sich bei der Nähe, zum Teil auch unmittelbaren Anlagerung dieser Knochen an das Schläfenbein leicht auf das Labyrinth fortpflanzen kann. Ja, sogar bei einer Erschütterung oder Fraktur des Unterkiefers ist dies möglich, trotzdem dieser nicht durch Knochen, sondern durch ein Gelenk angelagert ist. Diese Erkenntnis ist auch für die Friedenspraxis von Wichtigkeit, da z. B. durch Sturz auf diese Weise eine Verletzung des Labyrinthes erfolgen könnte, auch ohne daß es sich gerade um eine Basisfraktur oder unmittelbare Commotio labyrinthi handelt. In den Fällen der Friedenspraxis war es nicht so einleuchtend, daß Schädigungen des Labyrinthes durch Fortleitung der Erschütterung von Gesichtsknochen auf das Labyrinth zustande kommen. Man war immer vielmehr geneigt, eine direkte Verletzung des Schläfenbeins besonders durch Fraktur oder Fissur oder eine Fortleitung vom Schädel her anzunehmen. Auch der Gerichtsarzt wird nun die erwähnte Möglichkeit nicht von der Hand weisen dürfen. Weder Politzer, noch Urbantschitsch, noch Denker und Brünings erwähnen derartige Fälle oder eine derartige Möglichkeit in ihren Lehrbüchern.

Wie man sich freilich die letzte Ursache der Funktionsstörung im Labyrinthe vorzustellen hat, kann nur Hypothese sein. Man kann natürlich größere oder kleinere Blutungen annehmen, wozu man eher berechtigt sein wird, wenn Cochlear- und Vestibularsymptome bestehen, wobei man sich aber vor Augen halten muß, daß die Vestibularstörungen derart sein können, daß sie nur in den subjektiven Symptomen ihren Ausdruck finden, objektiv aber nichts, auch nicht der geringe Nystagmus, in Erscheinung tritt.

Man könnte sich aber z. B. bei Fällen, bei denen nur oder vorwiegend die Cochlea geschädigt wird, auch vorstellen, daß durch die Erschütterung das eigentümliche und durch eigenartige Verschränkung der Kopfplatten gesicherte System der Cortischen Pfeiler gelockert und dadurch das Cortische Organ geschädigt wird.

Der Gehörgang war in allen Fällen auf beiden Seiten normal [2]), nur in einem Falle (16) bestand eine Hämorrhagie im Gehörgang auf der Seite des Einschusses.

Das Trommelfell war auf der Einschußseite 18mal [3]) normal, 3mal bestand traumatische Ruptur [4]), einmal Hämorrhagie (Fall 9), 1mal war es maceriert (Fall 4), 1mal getrübt und eingezogen (Fall 11), 1mal bestand sekretorischer Katarrh (Fall 22). Auf der Ausschußseite war

---

[2]) Im Fall 24 sind über den Gehörgang keine Notizen.

[3]) Fall 1, 3, 5, 6, 7, 8, 12, 13, 14, 15, 16, 17, 18, 19, 21, 23, 24, 25.

[4]) Fall 2, 10, 20.

Digitized by Google
Original from UNIVERSITY OF CALIFORNIA
Generated on 2019-10-24 15:47 GMT / http://hdl.handle.net/2027/uc1.b3252766
Public Domain in the United States, Google-digitized / http://www.hathitrust.org/access_use#pd-us-google

das Trommelfell 20mal normal, 2mal bestand traumatische Ruptur (Fall 3 und 22), 1mal traumatische Otitis (Fall 18), 1mal nur Rötung des Hammergriffs (Fall 15), 1mal (Fall 24) war der Befund nicht notiert. Wir sehen aus dieser Zusammenstellung, daß eine traumatische Ruptur sowohl auf der Ein- als Ausschußseite bestehen kann. Sehen wir uns nun die fünf Fälle mit traumatischer Ruptur in bezug auf die Lokalisation des Ein- bzw. Ausschusses, der die Ruptur des gleichseitigen Trommelfelles verursacht haben mag, näher an, so finden wir 2mal den Oberkiefer (Fall 20 und 22), 1mal den Unterkiefer (Fall 2), 1mal die laterale Orbitalwand (Fall 3) und 1mal den Bulbus bzw. seine Wände (Fall 10) getroffen. Von all diesen Knochen aus ist es natürlich möglich, daß sich die Erschütterung bis auf den Annulus tympanicus fortpflanzen konnte. Dieser Beweis der starken Fortpflanzung der Erschütterung durch Verletzung der Gesichtsknochen ohne direkte Verletzung des Schläfenbeines ist natürlich auch bedeutend für das Verständnis der auf gleiche Weise entstehenden Läsionen des Cochlear- und Vestibularapparates.

In der Literatur sind wohl Rupturen des Trommelfelles durch Schlag oder Stoß auf den Schädel erwähnt [V. Urbantschitsch[5]), E. Urbantschitsch[6])], aber nicht durch ein solches Trauma auf das Gesicht ohne direkte Berührung des Ohres. Politzer[7]) spricht nur von Rupturen, die durch Fortsetzung einer Fissur der oberen oder vorderen Gehörgangswand auf das Trommelfell entstehen. Auch Alexander und E. Urbantschitsch[8]) erwähnen in ihrer Arbeit bei ausgedehnter Berücksichtigung der Literatur und reichhaltiger Kasuistik derartige Fälle nicht.

Cochlearapparat: In einer Reihe von Fällen trat nach der Verletzung Ohrensausen auf, und zwar auf der Einschußseite allein 4mal (Fall 6, 9, 20, 25), auf der Ausschußseite allein 6mal (Fall 7, 11, 12, 13, 14, 15), auf beiden Seiten 3mal (Fall 3, 15, 17).[9])

Zur Beurteilung des Hörvermögens möchten wir die Fälle in drei Gruppen teilen, und zwar 1. mit geringer oder mäßiger Herabsetzung des Hörvermögens, wobei die Hörweite für Konv.-Spr., mit Lärmapparat

---

[5]) V. Urbantschitsch, Lehrbuch. (5.) S. 563.

[6]) E. Urbantschitsch, Österr. otologische Gesellschaft. Februar 1910. Mschr. f. Ohrhlk. 1910.

[7]) Politzer, Lehrbuch. (5.) S. 242.

[8]) Alexander und E. Urbantschitsch, Die Kriegsverletzungen und Kriegskrankheiten des Gehörorgans. Mschr. f. Ohrhlk. 1916. 50. H. 5/6, 11/12.

[9]) 4mal war die Seite nicht notiert (Fall 4, 8, 10, 22), 5mal war kein Sausen vorhanden (Fall 1, 5, 19, 21, 23), 3mal war Sausen überhaupt nicht notiert (Fall 2, 16, 18).

Digitized by Google
Original from UNIVERSITY OF CALIFORNIA
Generated on 2019-10-24 15:47 GMT / http://hdl.handle.net/2027/uc1.b3252766
Public Domain in the United States, Google-digitized / http://www.hathitrust.org/access_use#pd-us-google

geprüft, jedenfalls über 2 *m* beträgt, 2. mit starker Herabsetzung der Hörweite, wobei die Hörweite für Konv.-Spr., mit Lärmapparat geprüft, unter 2 *m* beträgt, und endlich 3. mit vollständiger Taubheit.

In die erste Gruppe gehören 6 Fälle mit Herabsetzung des Hörvermögens auf der Einschußseite (Fall 4, 14, 18, 21, 23, 25), 6 Fälle mit Herabsetzung auf der Ausschußseite (Fall 3, 6, 7, 11, 19, 23), 1 Fall (23) auf beiden Seiten.

In die zweite Gruppe gehören 5 Fälle mit Herabsetzung des Hörvermögens auf der Einschußseite (Fall 1, 5, 9, 10, 20), 3 Fälle auf der Ausschußseite (Fall 15, 24, 25) und 1 Fall auf beiden Seiten (Fall 25).

In die dritte Gruppe 3 Fälle auf der Ausschußseite (Fall 12, 18, 22) und einer auf beiden Seiten (Fall 17). Bei Betrachtung dieser Zahlen muß man wohl annehmen, daß bei den queren Gewehrdurchschüssen des Gesichtes in der Regel der Cochlearapparat einer Seite, sei es die Ein- oder Ausschußseite, aber selten auf beiden Seiten geschädigt wird. Totale Taubheit fand sich nur auf der Ausschußseite, und zwar 3mal und 1mal beiderseits. Im allgemeinen scheint also die cochleare Schädigung auf der Ausschußseite die schwerere zu sein.

Betrachten wir nun die Schädigung des Cochlearapparates in bezug auf die Lokalisation der Schußöffnung. Wir finden dann, wenn wir Sausen oder Herabsetzung der Hörweite, die nicht unter 2 *m* für Konv.-Spr. (mit Lärmapparat geprüft) geht, als leichte Schädigung, Herabsetzung der Hörweite unter 2 *m* für Konv.-Spr. (mit Lärmapparat geprüft) als schwere Schädigung bezeichnen wollen, folgende Zahlen:

Einschußöffnung in	**Ausschußöffnung in**
der Regio conchae:	der Regio conchae:
1mal leichte Schädigung (Nr. 4)	1mal schwere Schädigung (Nr. 24)
der Regio retromandibularis:	der Regio retromandibularis:
2mal leichte Schädigung (Nr. 15, 18)	1mal keine Schädigung (Nr. 4)
1mal schwere Schädigung (Nr. 1)	1mal leichte Schädigung (Nr. 11)
der Regio mandibularis:	der Regio mandibularis:
1mal keine Schädigung (Nr. 8)	1mal keine Schädigung (Nr. 8)
3mal leichte Schädigung (Nr. 2, 8, 25)	1mal leichte Schädigung (Nr. 13)
1mal schwere Schädigung (Nr. 22)	3mal schwere Schädigung (18, 22, 25)
der Regio maxillaris:	der Regio maxillaris:
1mal keine Schädigung (Nr. 19)	1mal keine Schädigung (Nr. 9)
1mal leichte Schädigung (Nr. 20)	2mal leichte Schädigung (Nr. 6, 7)
1mal schwere Schädigung (Nr. 9)	1mal schwere Schädigung (Nr. 15)
der Regio zygomatica:	der Regio zygomatica:
3mal keine Schädigung (Nr. 11, 13, 16)	1mal keine Schädigung (Nr. 2)
1mal leichte Schädigung (Nr. 6)	1mal leichte Schädigung (Nr. 3)
2mal schwere Schädigung (Nr. 5, 17)	2mal schwere Schädigung (Nr. 12, 1)

Digitized by Google
Original from UNIVERSITY OF CALIFORNIA
Generated on 2019-10-24 15:47 GMT / http://hdl.handle.net/2027/uc1.b3252766
Public Domain in the United States, Google-digitized / http://www.hathitrust.org/access_use#pd-us-google

Einschußöffnung in	Ausschußöffnung in
der Regio temporalis:	der Regio temporalis:
1mal leichte Schädigung (Nr. 3)	—
der Regio nasalis:	der Regio nasalis:
3mal keine Schädigung (Nr. 7. 12, 24)	2mal keine Schädigung (Nr. 10, 21)
2mal leichte Schädigung (Nr. 14, 23)	—
des Bulbus bzw. der Regio orbitalis:	des Bulbus bzw. der Regio orbitalis:
1mal schwere Schädigung (Nr. 10)	3mal keine Schädigung (Nr. 1, 16, 20)
der Regio nuchae:	der Regio nuchae:
1mal leichte Schädigung (Nr. 21)	1mal leichte Schädigung (Nr. 14)
—	2mal schwere Schädigung (Nr. 19, 23)
der Regio occipitalis:	der Regio occipitalis:
—	1mal keine Schädigung (Nr. 5).

Wenn wir diese Tabelle betrachten, so sehen wir, daß sich die meisten schweren Schädigungen in jenen Fällen finden, in denen die Verletzung Gesichtsknochen betrifft, die unmittelbar oder durch einen Schaltknochen an das Schläfenbein angrenzen, wie dies in der Regio mandibularis, maxillaris und zygomatica der Fall ist. Freilich ist in der Regio mandibularis ein Gelenk zwischen Schläfenbein und Unterkiefer zwischengeschaltet. Trotzdem scheint die Wirkung des Schusses von diesem Knochen sich auf das Felsenbein nicht viel anders als bei dem Oberkiefer- oder Zygomaticusschuß fortzupflanzen. Auffallend ist noch, daß beim Durchschuß der Regio nuchae verhältnismäßig viel schwere Schädigungen zu verzeichnen sind (von 4 Fällen 2 schwere). Dies scheint seine Erklärung darin zu finden, daß diese Schüsse mehr weniger schief ihren Weg in nächster Nähe der Schädelbasis nehmen und dadurch das Felsenbein selbst oder benachbarte Basisknochen schädigen oder Erschütterungen setzen, für welche wir äußerlich und vielleicht auch im Röntgenbild keine entsprechenden Veränderungen finden. Die Durchschüsse der Regio retromandibularis, nasalis und orbitalis ergeben dagegen verhältnismäßig nur wenig schwere Schädigungen des Cochlearapparates, die Schüsse der Regio retromandibularis, weil es sich ja dabei vorwiegend um Weichteilverletzungen handelt, die der Regio nasalis und orbitalis wahrscheinlich, weil diese Knochenpartien schon zu entfernt vom Felsenbein sind und sich die Erschütterung nicht mehr so stark auf das Felsenbein fortpflanzt und wahrscheinlich von diesem Knochen selbst sowie von den nächstbenachbarten Knochen aufgefangen und abgeschwächt wird.

Vestibularapparat: Betrachten wir zunächst das subjektive Symptom des Schwindels. Von 25 Fällen hatten 14 Schwindel nach der Verletzung, der mehr oder weniger lang anhielt (Fall 1, 3, 4, 5, 6, 8, 13, 14, 15, 16, 17, 21, 22, 25), dagegen hatten 5 Fälle keinen Schwindel

Digitized by Google
Original from UNIVERSITY OF CALIFORNIA
Generated on 2019-10-24 15:47 GMT / http://hdl.handle.net/2027/uc1.b3252766
Public Domain in the United States, Google-digitized / http://www.hathitrust.org/access_use#pd-us-google

(Fall 11, 12, 19, 20, 22), in 5 Fällen war nichts notiert (Fall 2, 7, 10, 18, 29) und 1 Fall (9) konnte nichts Sicheres angeben.

Wir sehen aus dieser Zusammenstellung, daß in der Mehrzahl der Fälle von queren Gesichtsschüssen Schwindel auftritt, es also wahrscheinlich zu leichter Läsion des Vestibularapparates kommt. Dieser Schwindel, der meist in Anfällen, besonders bei stärkeren Kopfbewegungen und Lageveränderungen (z. B. Bücken) auftritt, ist von sehr verschiedener Dauer und dauert von 6 Tagen (Fall 4) bis zu 2 Monaten und darüber (Fall 5).

Bei Bewertung der kalorischen Reaktion müssen wir zunächst 7 Fälle, die nicht oder nur einseitig geprüft werden konnten, ausschalten. Von den übrig bleibenden 18 Fällen war die kalorische Reaktion 16mal auf beiden Seiten vorhanden (Fall 1, 4, 6, 7, 8, 9, 11, 12, 13, 14, 15, 18, 19, 22, 25) und 2mal auf beiden Seiten negativ (Fall 5, 17). Es fällt sofort die geringe Zahl der negativen Fälle und die Tatsache auf, daß keine einseitige Ausschaltung vorhanden ist. Ziehen wir auch die Resultate der doppelseitigen kalorischen Reaktion in Betracht. Es konnten natürlich nicht alle Fälle mit dieser Methode untersucht werden, da die Bedingungen dafür natürlich nur dort vorhanden sind, wo die Zuleitungsverhältnisse gleich, d. h. Gehörgang und Trommelfell normal sind. Im ganzen wurden 10 Fälle doppelseitig geprüft (Fall 6, 7, 8, 12, 13, 14, 15, 19, 21, 25), davon war in 8 Fällen keine Differenz in der Erregbarkeit nachweisbar, in 2 Fällen war eine Differenz, und zwar in einem Falle (15) die Ausschußseite schwächer, in einem Fall (12) stärker erregbar; dabei war die schwächer erregbare Seite in dem ersteren Falle (12) cochlear weniger geschädigt, im zweiten Falle (15) aber mehr geschädigt.

Gegenüber der großen Zahl, die subjektiv Schwindelanfälle angeben, muß die geringe Zahl von Vestibularschädigung mit nachweisbarer Schädigung der kalorischen Reaktion auffallen. Die Erklärung für diese Inkongruenz könnte zweierlei sein: erstens könnte man annehmen, daß es sich um Simulation handelt, zweitens daß die Vestibularschädigung eine derartige ist, daß sie wohl imstande ist, subjektiv Schwindel hervorzurufen, aber objektiv mit unseren Methoden nicht nachgewiesen werden kann. Für die erstere Annahme haben wir keinen Grund, weil es sich durchwegs nicht um Konstatierung der Diensttauglichkeit handelte, wir müssen also wohl die letztere Annahme machen.

Drehreaktion: Für die Bewertung der Zahlen bei der Drehreaktion möchten wir folgendes Schema vorausschicken:

Für die horizontalen Bogengänge: Dauer des Nystagmus:

10—20″ normale Reaktion,
unter 10″ verminderte Reaktion,
über 20″ erhöhte Reaktion.

Digitized by Google
Original from UNIVERSITY OF CALIFORNIA
Generated on 2019-10-24 15:47 GMT / http://hdl.handle.net/2027/uc1.b3252766
Public Domain in the United States, Google-digitized / http://www.hathitrust.org/access_use#pd-us-google

Für die frontalen Bogengänge: Dauer des Nystagmus:
6—12″ normale Reaktion,
unter 6″ verminderte Reaktion,
über 12″ erhöhte Reaktion.

Für die sagittalen Bogengänge: a) für den Abwärtsnystagmus: Dauer des Nachnystagmus:
5—9″ normale Reaktion,
unter 5″ verminderte Reaktion,
über 9″ erhöhte Reaktion.

b) Für den Aufwärtsnystagmus: Dauer des Nachnystagmus:
3—7″ normale Reaktion,
unter 3″ verminderte Reaktion,
über 7″ erhöhte Reaktion.

Diese Tabelle ist empirisch aus einer außerordentlich großen Zahl von Untersuchungen abstrahiert. Es ist selbstverständlich, daß sie vorwiegend für meine eigene Technik des Untersuchens gilt und daß jeder Untersucher geringe Differenzen seiner eigenen Technik in Rechnung zu ziehen hat. Im allgemeinen wird man aber immer sehr ähnliche Zahlen unter halbwegs gleichen Bedingungen der Drehtechnik, die ja in ihren Grundzügen als allgemein bekannt vorausgesetzt werden darf, bekommen.

Sehen wir uns nun die vorliegenden Fälle unter diesem Gesichtspunkte an. 5 nicht geprüfte Fälle scheiden aus. Es bleiben somit 20 geprüfte Fälle. Davon verhielten sich 17 Fälle, die, wo es anging, für alle Bogengänge geprüft wurden, durchwegs normal. Nur 3 Fälle zeigten Besonderheiten, und zwar Fall 5 und 10 eine bedeutende Differenz beider Seiten mit stärkerer Erregbarkeit der cochlear mehr geschädigten Einschußseite, Fall 17 eine bedeutende Herabsetzung der Erregbarkeit für die horizontalen und frontalen Bogengänge bei erhöhten Zahlen für den Ab- und Aufwärtsnystagmus. Von diesen 3 Fällen waren 2 (Fall 5 und 17) beiderseits kalorisch nicht erregbar.

Aus der geringen Zahl der geschädigten Fälle geht zunächst hervor, daß bei den queren Gesichtsdurchschüssen die Drehreaktion ebenso wie die kalorische Reaktion nur ausnahmsweise geschädigt wird, und zwar vorwiegend bei Fällen, die auch cochlear und an der kalorischen Reaktion schwer geschädigt wurden. Einen vollständigen Verlust der Drehreaktion bei queren Gesichtsschüssen habe ich nicht beobachtet.

Fälle.

Fall 1. G. W., Honved. Erhielt am 22. II. 1915 einen Gewehrschuß (angeblich Dum-Dum) gegen die rechte Kopfseite. Er hatte angeblich nur einen Moment nach

Generated on 2019-10-24 15:47 GMT / http://hdl.handle.net/2027/uc1.b3252766
Public Domain in the United States, Google-digitized / http://www.hathitrust.org/access_use#pd-us-google
Digitized by Google
Original from UNIVERSITY OF CALIFORNIA

der Verletzung Schwindel, der aber durch einige Tage immer wieder auftrat, wenn er sich auf die rechte Seite legte. Kein Ohrensausen. Seither hört er rechts schwer.

Befund am 8. V. 1915: Einschuß unter dem rechten Ohrläppchen, Ausschuß durch das linke Auge. Das linke Auge ist enukleiert. Breite Synechie der mittleren Muschel mit dem Septum, Granulationen im hinteren unteren Teil des Septums rechts. Es ist zweifellos, daß das Projektil unter dem rechten Ohrläppchen eingedrungen, die Nase im hinteren Teil durchsetzt hat und durch das linke Auge ausgetreten ist. Der Gehörgang ist nicht verletzt. Trommelfelle beiderseits normal. Hörweite und Funktionsprüfung links normal, rechts wird lauteste Sprache nur ad concham gehört. R +, S verkürzt, C_1 verkürzt, c^4 sehr stark verkürzt. Kalorische Reaktion +. geringer spontaner rotatorischer Nystagmus nach rechts. Weber links.

Nach Rechtsdrehung Ny l. ←◀ 15", etwas Schwindel.
Nach Linksdrehung Ny ▶→ r. 12", etwas Schwindel.
Nach Rechtsdrehung, Kopf vorgeneigt, Ny l. ↶ 10", etwas Schwindel.
Nach Linksdrehung, Kopf vorgeneigt, Ny ↷ r. 10", etwas Schwindel.
Nach Rechtsdrehung, Kopf rechtsgeneigt, Ny ↓ 7", etwas Schwindel.
Nach Linksdrehung, Kopf rechtsgeneigt, Ny ↑ 5", etwas Schwindel.

Fall 2. J. K., 36 Jahre. Untersuchung am 17. VII. 1915.

Anamnese: Erhielt am 23. V. einen Gewehrschuß gegen die linke Gesichtsseite. Er war bewußtlos und hörte durch 3 Tage angeblich gar nichts. Später begann das linke Ohr auch zu fließen.

Status: Einschuß vor dem linken Ohrläppchen, Ausschuß 1 Querfinger neben dem rechten äußeren Augenwinkel.

L. O.: Gehörgang normal. Unter dem Umbo längliche trockene Perforation. Übriges Trommelfell und Schleimhaut der inneren Wand normal. Es macht den Eindruck einer traumatischen Perforation. Facialparese. Konv.-Spr. + 7 *m*, R —, S normal, C_1 verkürzt, c^4 +. Weber im Kopf.

R. O.: Gehörgang und Trommelfell normal. Konv.-Spr. 7 *m*, R +, S normal, C_1 +, c^4 +, kalorische Reaktion +

Kein spontaner Nystagmus.
Nach Rechtsdrehung Ny l. ←◀ 20".
Nach Linksdrehung Ny ▶→ r. 24".
Nach Rechtsdrehung, Kopf vorgeneigt, Ny l. ↶ 13", kein Schwindel.
Nach Linksdrehung, Kopf vorgeneigt, Ny ↷ r. 11", kein Schwindel.
Nach Rechtsdrehung, Kopf rechtsgeneigt, Ny ↓ 9".
Nach Rechtsdrehung, Kopf linksgeneigt, Ny ↑ 6".

Röntgenbefund: Kleine Knochenabsprengungen vom linken Jochbein. Zahlreiche Metallsplitter in den Weichteilen und der Umgebung der Jochbeine (Dr. Meisels).

Fall 3. M. B., 26 Jahre, Zivilberuf Eisenbahner. Überwiesen von der II. Augenklinik (Hofrat Fuchs). Untersuchung am 22. IX. 1915.

Anamnese: Am 26. VIII. 1914 durch Gewehrschuß verwundet. Er war durch etwa 4 Tage bewußtlos. Er geriet in russische Gefangenschaft und kam als

Digitized by Google
Original from UNIVERSITY OF CALIFORNIA
Generated on 2019-10-24 15:47 GMT / http://hdl.handle.net/2027/uc1.b3252766
Public Domain in the United States, Google-digitized / http://www.hathitrust.org/access_use#pd-us-google

Austauschinvalide nach Wien. Seit der Verwundung hört Pat. rechts schlechter, besonders Frauenstimme, wie er spontan angibt. Schwindel. Kein Erbrechen. Kein Fieber. Stirnkopfschmerz, besonders bei Kälte oder Hitze. Kein Ohrenfluß, aber Ohrensausen seit der Verwundung, und zwar rechts tief, links hoch. Pat. hat auch seit der Verwundung den Geruch verloren und ist ganz blind (beide Bulbi enukleiert). Früher war er stets gesund.

Status: Einschuß am äußeren Ende der linken Augenbraue, Ausschuß 1 Querfinger hinter dem rechten äußeren Augenwinkel.

R. O.: Gehörgang normal. Trommelfell fast totale Perforation bei erhaltenem Hammer und normaler Schleimhaut der inneren Wand. Keinerlei Sekretion (macht den Eindruck einer traumatischen Perforation). Konv.-Spr. $5^1/_2$ *m* (akzentuierte Fl.-Spr. $5^1/_2$ *m*), R ± 0, S verkürzt, C_1 —, c^4 gut.

L. O.: Gehörgang und Trommelfell normal. Konv.-Spr. 6 *m* (akzentuierte Fl.-Spr. 6 *m*), Weber links, R +, S wenig verkürzt, C_1 gut, c^4 gut. Kalorische Reaktion +.

Röntgenbefund vom 26. XI. 1915: Schädelskelett normal. Keine schweren Fremdkörper im Gesicht, Augen, Orbita mit Sicherheit nachweisbar.

Augenbefund: Am linken Orbitalrand Knochenablagerungen und Unebenheiten, das linke Oberlid mäßig geschwollen, aus einer Fistelöffnung entleert sich spärlich eitriges Sekret. Bulbus phthisisch. Amaurose. Rechtes Auge anscheinend enukle iert.

Fall 4. G. S., Zugsführer, Zivilberuf Landwirt, 34 Jahre. Überwiesen vom Barackenfilialspital der II. chirurgischen Klinik (Hofrat Hochenegg). Untersuchung am 7. VIII. 1915.

Anamnese: Er wurde am 19. VII. 1915 durch Gewehrschuß verwundet. Die Kugel drang ins linke Ohr und kam unter dem rechten Ohr heraus. Den Schuß erhielt er liegend, war sofort bewußtlos, hatte nach dem Erwachen durch 6 Tage Schwindel. Ohrensausen und Schwerhörigkeit bestehen seither.

Befund: Einschuß am Antitragus des linken Ohres, Ausschuß knapp unter dem rechten Ohrläppchen.

R. O.: Gehörgang und Trommelfell normal. Konv.-Spr. + 7 *m*, W rechts, R +, S normal, C_1 und c^4 gut. Kalorische Reaktion +.

L. O.: Gehörgang normal. Trommelfell etwas maceriert, sonst normal. Konv.-Spr. 6 *m*, R —, S normal, C_1 gut, c^4 etwas verkürzt. Kalorische Reaktion +. Kein spontaner Nystagmus.

Nach Rechtsdrehung Ny l. ← 10″.
Nach Linksdrehung Ny → r. 10″.
Nach Rechtsdrehung, Kopf vorgeneigt, Ny l. ↶ 8″.
Nach Linksdrehung, Kopf vorgeneigt, Ny ↷ r. 8″.
Nach Rechtsdrehung, Kopf rechtsgeneigt, Ny ↓ 7″.
Nach Rechtsdrehung, Kopf linksgeneigt, Ny ↑ 5″.

Fall 5. F. S., Kadett. Überwiesen von der Psychiatrischen Klinik (Hofrat Wagner v. Jauregg). Untersucht am 20. VIII. 1915.

Digitized by Google
Original from UNIVERSITY OF CALIFORNIA
Generated on 2019-10-24 15:47 GMT / http://hdl.handle.net/2027/uc1.b3252766
Public Domain in the United States, Google-digitized / http://www.hathitrust.org/access_use#pd-us-google

Anamnese: Erhielt am 23. VI. 1915 beim Sturmangriff auf 40 Schritte einen Gewehrschuß gegen die rechte Gesichtshälfte. Er war nicht bewußtlos, hatte aber sofort Schwindel, der bis vor einer Woche dauerte und auch gegenwärtig noch, besonders früh beim Aufstehen wiederkehrt. Kein Ohrensausen, weiß nicht, ob er schwerhörig ist. Früher stets ohrgesund.

Befund: Einschuß 2 Querfinger vor dem rechten Tragus, Ausschuß 1 Querfinger hinter dem hinteren Rande des linken Warzenfortsatzes.

R. O.: Gehörgang und Trommelfell normal. Konv.-Spr. a. c., R +, S verkürzt, C_1 stark verkürzt, c^4 stark verkürzt. Kalorische Reaktion negativ.

L. O.: Gehörgang und Trommelfell normal. Konv.-Spr. + 7 *m*, W links, R +, S wenig verkürzt, C_1 und c^4 gut. Kalorische Reaktion negativ. Geringer spontaner Nystagmus r. ↻. Spontanes Zeigen normal.

Nach Linksdrehung Ny ➤➤ r. 25″, wenig Schwindel. Doppeltsehen! bei extremem Blick nach rechts. Hat nie doppelt gesehen und sieht auch ohne Drehung nicht doppelt.

Nach Rechtsdrehung Ny l. ←◀ 10″, wenig Schwindel. Kein Doppeltsehen!

Nach Linksdrehung, Kopf vorgeneigt, Ny ↻ r. 20″, starker Schwindel. Kein Doppeltsehen!

Nach Rechtsdrehung, Kopf vorgeneigt, Ny l. ↻ 12″, starker Schwindel. Einen Moment Doppeltsehen bei extremem Blick nach links.

Drehung bei seitlicher Neigung wegen des Halsschusses nicht prüfbar. Wassermann (23. VII. 1915) negativ.

Nervenbefund (Prof. Fuchs): Links Hypoglossusläsion und Läsion des motorischen V. Rechte Pupille weiter als die linke, Pupillenreaktion prompt. Sympathicusreizung rechts? Atrophie der linken Zungenhälfte, fibrilläre Zuckungen. Links die motorische Kraft der Kaumuskeln geringer, scheint auch leichte Atrophie im M. temporalis und masseter zu bestehen. Kiefergelenk links schmerzhaft und in der Bewegung eingeschränkt. Sonst cervicale und spinale Innervation intakt. Vegetatorische Organe ohne pathologischen Befund.

Röntgenbefund (Dr. Wachtel): Im Schädel läßt sich nur eine Fraktur rechts an der Maxilla superior, in der Fossa pterygoidea, an der lateralen Wand der rechten Choana nasi feststellen. Kein Projektilsplitter.

6. X. 1915: R. O.: Konv.-Spr. 3—4 *m*, W unbestimmt, R +, S verkürzt, C_1 gut, c^4 verkürzt. L. O.: Konv.-Spr. + 7 *m*, R +, S verkürzt, C_1 gut, c^4 gut.

25. X. 1915: R. O.: Konv.-Spr. 3 *m*, Fl.-Spr. 7 *m*, W im Kopf, R +, S verkürzt, C_1 verkürzt, c^4 verkürzt. L. O.: Konv.-Spr. + 7 *m*, Fl.-Spr. + 7 *m*, R +, S verkürzt, C_1 gut, c^4 gut. Noch Sausen („Brummen") und beim Aufstehen Schwindel.

6. XII. 1915: R. O.: Konv.-Spr. 4—5 *m*, Fl.-Spr. 7 *m*, W im Kopf, R +, S verkürzt, C_1 etwas verkürzt, c^4 verkürzt. L. O.: Konv.-Spr. + 7 *m*, Fl.-Spr. + 7 *m*, R +, S fast normal, C_1 gut, c^4 gut. Kein spontaner Nystagmus.

Fall 6. Josef P., 29 Jahre. Überwiesen von der Nervenklinik (Hofrat Wagner v. Jauregg). Untersucht am 21. XII. 1914.

Anamnese: Erhielt am 20. XI. 1914 einen Gewehrschuß. Seither Schwindel und Sausen rechts.

Digitized by Google
Original from UNIVERSITY OF CALIFORNIA
Generated on 2019-10-24 15:48 GMT / http://hdl.handle.net/2027/uc1.b3252766
Public Domain in the United States, Google-digitized / http://www.hathitrust.org/access_use#pd-us-google

Befund: Einschuß linke Wange knapp unter dem linken äußeren Augenwinkel, Ausschuß an der rechten Wange etwa 2 Querfinger unter dem rechten äußeren Augenwinkel. Fraktur des aufsteigenden Astes des linken Unterkiefers.

R. O.: Trommelfell normal. Gehörgang normal. Konv.-Spr. 4 *m*, R +, S stark verkürzt, C_1 verkürzt, c^4 stark verkürzt. Kalorische Reaktion +.

L. O.: Trommelfell normal. Gehörgang normal. Konv.-Spr. + 7 *m*, W links, R +, S verkürzt, C_1 und c^4 gut. Kalorische Reaktion +. Kein spontaner Nystagmus.

Nach Rechtsdrehung Ny l. ←◀ 15—20″, starker Schwindel. Zittern des ganzen Körpers.

Nach Linksdrehung Ny ▶→ r. 15—20″, starker Schwindel. Zittern des ganzen Körpers. Kalorische Reaktion beiderseits gleichzeitig, Verbrauch jederseits 200 cm^3, kein Nystagmus.

Fall 7. A. H., 27 Jahre alt. Untersucht im Vereins-Reservespital Nr. VI am 8. XII. 1914.

Anamnese: Erhielt am 17. XI. 1914 einen Gewehrschuß. Seither rechts Sausen und Schwerhörigkeit.

Befund: Einschuß knapp über dem linken Nasenflügel, kreisrundes Loch im Septum zwischen knorpeligem und knöchernem Teil. Die Ein- und Ausschußnarbe ist ganz klein, aber deutlich sichtbar.

R. O.: Trommelfell und Gehörgang normal. Konv.-Spr. 4 *m*, W rechts, R +, S stark verkürzt, C_1 +, c^4 stark verkürzt. Kalorische Reaktion +.

L. O.: Trommelfell und Gehörgang normal. Funktion normal. Kalorische Reaktion +.

Etwas spontaner Ny ↻ r. Kalorische Reaktion beiderseits glz. Verbr. 200 cm^3, Dauer 2′, kein Nystagmus.

Röntgenbefund: Dichter Schatten im Bereiche der rechten Highmorshöhle.

Fall 8. A. F., 21 Jahre, Zivilberuf Zimmermann. Untersucht am 31. VIII. 1915.

Anamnese: Wurde am 1. VIII. 1915 stehend durch Gewehrschuß verwundet. Er war 5 Minuten bewußtlos, hatte Schwindel, Stechen im Ohr und im ganzen Kopf. Ohrensausen beiderseits. Kann seither den Mund nicht gut öffnen und nicht gut zusammenbeißen.

Befund: Einschuß links an der Ansatzstelle des Ohrläppchens, Ausschuß an derselben Stelle rechts, nur einen halben Querfinger weiter vorn. Beide Narben sind etwa erbsengroß, der Ausschuß etwas größer. Gehörgang und Trommelfelle beiderseits normal. Konv.-Spr. jds. + 7 *m*, W im Kopf, R jds. +, S jds. etwas verkürzt, C_1 und c^4 gut. Kalorische Reaktion jds. +. Kein spontaner Nystagmus. Kalorisch beiderseits, Verbrauch gleichzeitig jederseits 200 cm^3, kein Nystagmus.

Nach Rechtsdrehung Ny l. ←◀ 15″.

Nach Linksdrehung Ny ▶→ r. 15″.

Befund der Zahnklinik am 13. X. 1915: Querfraktur des linken aufsteigenden Astes in der Höhe der Fissur und deutliche Absprengung des Kieferknochens rechts.

7. X. 1915: R. O.: Konv.-Spr. + 7 *m*, Fl.-Spr. + 7 *m*, W im Kopf, R +, S normal C_1 und c^4 gut. L. O.: Konv.-Spr. + 7 *m*, Fl.-Spr. + 7 *m*, R +, S verkürzt.

Digitized by Google
Original from UNIVERSITY OF CALIFORNIA
Generated on 2019-10-24 15:48 GMT / http://hdl.handle.net/2027/uc1.b3252766
Public Domain in the United States, Google-digitized / http://www.hathitrust.org/access_use#pd-us-google

C_1 gut, c^1 gut. Kein Schwindel, kein Sausen, kein spontaner Nystagmus, aber Kopfschmerz.

Fall 9. J. K., 29 Jahre. Überwiesen vom Filialspital Lazarettgasse, Abt. Prof. Foederl. Untersucht am 4. I. 1915.

Anamnese: Erhielt am 22. XI. 1914 beim Schanzengraben einen Gewehrschuß. Seither schwerhörig und Ohrensausen links; ob er Schwindel hatte, weiß er nicht sicher.

Befund: Einschuß 4 Querfinger vor dem Ohre in der Höhe des Tragus an der linken Wange, Ausschuß 4 Querfinger vor dem rechten Ohre in der Höhe des Tragus an der rechten Wange.

L. O.: Gehörgang normal. Am Trommelfell mehrere Hämorrhagien, aber sonst glatt und glänzend. Laute Sprache a. c., W rechts, R exquisit —, S stark verkürzt, C_1 —, c^4 nur bei ganz starkem Anschlag gehört. Kalorische Reaktion +. Facialparalyse.

R. O.: Gehörgang, Trommelfell und Funktion normal. Kalorische Reaktion +.

Nach Rechtsdrehung Ny l. ←◀ 10—12″, geringer Schwindel.

Nach Linksdrehung Ny ▶→ r. 12—15″, geringer Schwindel.

Nach Rechtsdrehung, Kopf vorgeneigt, Ny l. ↶ 9″, geringer Schwindel.

Nach Linksdrehung, Kopf vorgeneigt, Ny ↷ r. 8″, geringer Schwindel.

Prüfung bei seitlicher Kopfneigung konnte wegen Widerstandes des Pat. nicht vorgenommen werden.

Röntgenbefund (Dr. Freud): Splitterbruch im Bereiche des linken Os maxillare ohne Dislokation.

Fall 10. D. K., 41 Jahre. Überwiesen von der II. Univ.-Augenklinik (Prof. Dimmer). Untersucht am 18. X. 1915.

Anamnese: Wurde am 18. IX. 1914 verwundet durch Gewehrschuß gegen das Gesicht. War 9 Monate in Moskau in Gefangenschaft. Nach der Verwundung war er 4 Stunden bewußtlos, hatte Schmerzen und Sausen im Kopf. Keine Schmerzen im Ohre, kein Fluß. Seither sieht er rechts nichts, links schlecht.

Befund: Zerstörung des rechten Auges, Durchschuß des Nasenrückens mit Ausschuß an der linken Seite der Nasenwurzel.

R. O.: Gehörgang normal, Trommelfell gerötet, maceriert, kleine Perforation (kleiner als hanfkorngroß) (traumatisch) im vorderen unteren Quadranten. Konv.-Spr. $^1/_2$ *m*, Fl.-Spr. a. c., W im Kopf, R —, S verkürzt, C_1 stark verkürzt, c^4 stark verkürzt.

L. O.: Gehörgang und Trommelfell normal. Konv.-Spr. + 7 *m*, R +, S weniger verkürzt als rechts, C_1 gut, c^4 verkürzt. Kalorische Reaktion +. Kein spontaner Nystagmus.

Nach Rechtsdrehung Ny l. ←◀ 20″, etwas Schwindel.

Nach Linksdrehung Ny ▶→ r. 30″, starker Schwindel.

Nach Rechtsdrehung, Kopf vorgeneigt, Ny l. ↶ 10″, starker Schwindel, Sturz nach rechts.

Nach Linksdrehung, Kopf vorgeneigt, Ny ↷ r. 15″, starker Schwindel, Sturz nach links.

Generated on 2019-10-24 15:48 GMT / http://hdl.handle.net/2027/uc1.b3252766
Public Domain in the United States, Google-digitized / http://www.hathitrust.org/access_use#pd-us-google
Digitized by Google
Original from UNIVERSITY OF CALIFORNIA

Nach Rechtsdrehung, Kopf rechtsgeneigt, Ny ↓ 8", starker Schwindel, Sturz nach rückwärts.

Nach Rechtsdrehung, Kopf linksgeneigt, Ny ↑ 6", starker Schwindel, Sturz nach vorwärts.

Aus dem Augenbefund: Innere zwei Drittel des Unterlides defekt. Bulbus geschrumpft, phthisisch. In der Gegend des linken Tränenbeins (Ausschuß) einige Narben, der Knochen darunter aufgetrieben, sehr schmerzhaft. Linkes Auge blaß, Cornea klar, Iris schlottert, Linse nach außen subluxiert.

Fall 11. Kadett J. S., 21 Jahre alt. Zivilberuf Lehrer. Überwiesen von der I. chirurgischen Abteilung Prof. Büdinger. Untersucht am 4. XII. 1915.

Anamnese: Wurde am 21. X. 1915 stehend durch Gewehrschuß ins Gesicht verwundet. War etwa 20 Minuten bewußtlos, blutete durch 5 Tage aus dem linken Ohre und hat seither links Schwerhörigkeit und Ohrensausen. Kopfschmerzen. Kein Schwindel. Früher stets ohrgesund.

Befund: L. O.: Gehörgang normal, Trommelfell getrübt und eingezogen. Konv.-Spr. 5 *m*, Fl.-Spr. 5 *m*, W links, R +, S normal, C_1 gut, c^4 gut. Kalorische Reaktion +.

R. O.: Gehörgang und Trommelfell normal. Konv.-Spr. + 7 *m*, Fl.-Spr. + 7 *m*, R +, S normal, C_1 gut, c^4 gut. Kalorische Reaktion +.

Einschuß 1 Querfinger rechts vom rechten äußeren Augenwinkel, Ausschuß 2 Querfinger unter dem linken Lobulus, gerade am Kieferwinkel. Kein spontaner Nystagmus.

Nach Linksdrehung Ny → r. 15".

Nach Rechtsdrehung Ny l. ← 15".

Nach Linksdrehung, Kopf vorgeneigt, Ny ↻ r. 12", kein Schwindel.

Nach Rechtsdrehung, Kopf vorgeneigt, Ny l. ↻ 11", etwas Schwindel.

Nach Rechtsdrehung, Kopf rechtsgeneigt, Ny ↓ 9", etwas Schwindel.

Nach Rechtsdrehung, Kopf linksgeneigt, Ny ↑ 7", etwas Schwindel.

Kieferfraktur links. Nase normal.

Fall 12. P. R., 23 Jahre, Zivilberuf Bauer. Überwiesen von der I. Augenklinik (Prof. Bernheimer). Untersucht am 29. XII. 1915.

Anamnese: Wurde am 23. X. 1915 durch Granatsplitter verwundet. War 2 Stunden bewußtlos. Seither große Kopfschmerzen, linkes Auge schlecht, schwerhörig links, Sausen links. Kein Schwindel.

Befund: Einschuß am rechten Nasenflügel, Ausschuß 1 Querfinger neben dem linken äußeren Augenwinkel.

Nase rechts: Synechie der unteren Muschel mit dem Septum, rechts etwa 1 *cm* breit. Perforation des Septums im vorderen Teil, etwas weniger als hellerstückgroß. Links: Ganz dünne brückenförmige Synechie des Septums mit der lateralen Nasenwand im Bereiche des Vestibulum narium.

R. O.: Gehörgang und Trommelfell normal. Konv.-Spr. + 7 *m*, Fl.-Spr. 10 *cm*, W rechts, R +, S wenig verkürzt, C_1 gut, c^4 gut. Kalorische Reaktion schwach, erst nach längerer Spülung.

Digitized by Google
Original from UNIVERSITY OF CALIFORNIA
Generated on 2019-10-24 15:48 GMT / http://hdl.handle.net/2027/uc1.b3252766
Public Domain in the United States, Google-digitized / http://www.hathitrust.org/access_use#pd-us-google

L. O.: Gehörgang und Trommelfell normal. Für Sprache und Stimmgabeln taub. Kalorische Reaktion +, schon nach kurzer Spülung. Leichte Facialparese nur des Augenastes links. Kalorische Reaktion beiderseits gleichzeitig, Verbrauch 200 cm^3. Nystagmus r.↻.

Nach Linksdrehung Ny ➤➤ r. 19″.

Nach Rechtsdrehung Ny l. ⇇ 19″.

Nach Linksdrehung, Kopf vorgeneigt, Ny ↻ r. 10″, Schwindel, Erbrechen, Kopfschmerz.

Nach Rechtsdrehung, Kopf vorgeneigt, Ny l. ↻ 10″, Schwindel, Erbrechen, Kopfschmerz. Weitere Drehungen werden verweigert.

Fall 13. P. B., 36 Jahre, Zivilberuf Bauer. Überwiesen von dem k. u. k. Reservespital Nr. 1 (Stiftskaserne). Untersucht am 8. III. 1916.

Anamnese: Wurde am 7. IX. 1915 liegend durch Granatschuß verwundet. Er war nicht bewußtlos, fiel um und wurde gleich abgetragen. Er blutete 19 Tage aus Mund und Nase. Seither hört er links schlechter, hat links Ohrensausen, ferner Stirnkopfschmerz, Schwindel, und zwar „wird ihm ganz schwarz vor den Augen, er zittert am ganzen Körper und alles dreht sich".

Befund: 3 Querfinger neben dem rechten äußeren Augenwinkel kleine Einschußnarbe; Ausschuß am linken Unterkiefer, 3 Querfinger oberhalb und links vom Kinn.

R. O.: Gehörgang und Trommelfell normal. Konv.-Spr. + 7 *m*, Fl.-Spr. + 7 *m*. W unbestimmt, R +, S wenig verkürzt, C_1 +, c^4 +. Kalorische Reaktion +.

L. O.: Gehörgang und Trommelfell normal. Konv.-Spr. + 7 *m*, Fl.-Spr. + 7 *m*. R +, S verkürzt, C_1 +, c^4 +. Kalorische Reaktion +. Kalorische Reaktion beiderseits gleichzeitig, Verbrauch 200 cm^3; kein Nystagmus.

Nach Rechtsdrehung Ny l. ⇇ 20″.

Nach Linksdrehung Ny ➤➤ r. 20″.

Nach Rechtsdrehung, Kopf vorgeneigt, Ny l. ↻ 12″.

Nach Linksdrehung, Kopf vorgeneigt, Ny ↻ r. 12″.

Nach Rechtsdrehung, Kopf rechtsgeneigt, Ny ↓ 9″.

Nach Rechtsdrehung, Kopf linksgeneigt, Ny ↑ 7″. Geringer Spontannystagmus r.↻.

Befund des k. u. k. Reservespitals Nr. 1: 25. III. 1916: Lidtremor bei Augenschluß. Zittern der vorgestreckten Zunge; Patellarreflexe sehr lebhaft; Patellarklonus angedeutet. Beim Stehen mit geschlossenen Augen und Füßen leichtes Zittern des Kopfes und der oberen Extremitäten (Prof. v. Halban).

13. IV. 1916: Leichter Nystagmus bei Blickwendungen.

Röntgenbefund: Beide Kiefergelenke intakt.

Fall 14. S. F., 20 Jahre, Zivilberuf Bauer. Überwiesen vom Filialspital chirurgische Abteilung Prof. Büdinger. Untersucht am 21. IV. 1916.

Anamnese: Wurde am 11. III. 1916 durch einen Gewehrschuß ins Gesicht verletzt. Er war ungefähr 5 Stunden bewußtlos. Seither links schlechteres Hören und zeitweilig Ohrensausen; Kopfschmerz im Hinterhaupt und Drehschwindel. Früher ohrgesund.

Digitized by Google
Original from UNIVERSITY OF CALIFORNIA
Generated on 2019-10-24 15:48 GMT / http://hdl.handle.net/2027/uc1.b3252766
Public Domain in the United States, Google-digitized / http://www.hathitrust.org/access_use#pd-us-google

Befund: R. O.: Gehörgang und Trommelfell normal. Konv.-Spr. 4 *m*, Fl.-Spr. 2 *m*, W im Kopf, R +, S normal, C_1 +, c^4 +. Kalorische Reaktion +.

L. O.: Gehörgang und Trommelfell normal. Konv.-Spr. + 7 *m*, Fl.-Spr. + 7 *m*. R +, S normal, C_1 +, c^4 +. Kalorische Reaktion +. Spontannystagmus r.↻ = ↻l., etwas mehr als 1. Grades.

Nach Rechtsdrehung Ny l. ←◀ 15—20″.

Nach Linksdrehung Ny ▶→ r. 15—20″.

Nach Rechtsdrehung, Kopf vorgeneigt, Ny l.↻ 10″.

Nach Linksdrehung, Kopf vorgeneigt, Ny ↻ r. 10″.

Nach Rechtsdrehung, Kopf rechtsgeneigt, Ny ↓ 9″.

Nach Rechtsdrehung, Kopf linksgeneigt, Ny ↑ 7″.

Einschuß am rechten Nasenflügel, Ausschuß an der linken Halsseite 3 Querfinger unter und hinter dem linken Ohr.

Kalorische Reaktion beiderseits gleichzeitig, Verbrauch jederseits 200 cm^3; kein Nystagmus.

Fall 15. M. L., 31 Jahre. Überwiesen von der niederösterreichischen Landesanstalt „Am Steinhof". Untersucht am 29. XI. 1915.

Anamnese: Erhielt am 27. II. 1915 einen Gewehrschuß ins Gesicht. Er war einige Stunden bewußtlos. Seither Schmerzen im Kopf und Gesicht, öfters Schwindel, Schmerzen in den Zähnen, Schwierigkeit beim Öffnen des Mundes, Schmerzen bei Kieferbewegungen, Ohrensausen und Schwerhörigkeit beiderseits. Früher stets ohrgesund.

Befund: Einschuß am linken Kieferwinkel. Ausschuß in der rechten Wange, 2 Querfinger vor dem Ohre in der Höhe des Lobulus. Im Munde keine Narbe sichtbar. In der Nase hochgradige traumatische Deviatio septi; die stärkste Konkavität und Konvexität liegt in der Schußrichtung.

R. O.: Gehörgang normal. Hammergriff etwas gerötet, übriges Trommelfell normal. Konv.-Spr. a. c., Fl.-Spr. a. c., R +, S verkürzt, C_1 verkürzt, c^4 verkürzt. Kalorische Reaktion +. Facialparese.

L. O.: Gehörgang und Trommelfell normal. Konv.-Spr. + 7 *m*, Fl.-Spr. 50 *cm*, W im Kopf, R +, S verkürzt, C_1 verkürzt, c^4 verkürzt. Kalorische Reaktion +. Kein Spontannystagmus.

Nach Linksdrehung Ny ▶→ r. 10″.

Nach Rechtsdrehung Ny l. ←◀ 12″.

Nach Linksdrehung, Kopf vorgeneigt, Ny ↻ r. 10″.

Nach Rechtsdrehung, Kopf vorgeneigt, Ny l.↻ 10″.

Nach Rechtsdrehung, Kopf rechtsgeneigt, Ny ↓ 9″.

Nach Rechtsdrehung, Kopf linksgeneigt, Ny ↑ 7″.

Kalorische Reaktion beiderseits gleichzeitig, Dauer 30″, Verbrauch jederseits 75 cm^3; Ny ↻ r.

Aus dem Vormerkblatt des Spitals „Am Steinhof":

20. III. 1915: Einschuß am linken Kieferwinkel, bereits verheilt. Ausschuß an der rechten Wange in Form eines kronengroßen, bereits granulierenden Sub-

Digitized by Google
Original from UNIVERSITY OF CALIFORNIA
Generated on 2019-10-24 15:48 GMT / http://hdl.handle.net/2027/uc1.b3252766
Public Domain in the United States, Google-digitized / http://www.hathitrust.org/access_use#pd-us-google

stanzverlustes etwa 2 Querfinger vor dem Ansatz der Ohrmuscheln, ebensoweit unterhalb des Jochbeins.

Der rechte Nervus facialis ist gelähmt. Lidschluß etwas behindert, rechter Mundwinkel herabhängend. Pat. vermag die Zahnreihen nur bis auf etwa Fingerbreite zu schließen, dann zeigt sich ein Widerstand und äußert Pat. Schmerzen. Die Uvula und die rechte Tonsille fehlen. Pat., der 5 Tage nach der Verwundung nichts essen konnte, vermag breiige und flüssige Speisen zu sich zu nehmen.

21. III. 1915: Aus der Wunde an der rechten Wange fließt tropfenweise helles, klares Sekret, aus dem Ausführungsgange der Parotis stammend.

1. IV. 1915: Senkungsabsceß am linken Kieferwinkel; heiße Umschläge.

5. IV. 1915: Incision entleert reichlich Eiter.

10. IV. 1915: Infiltration in der Gegend des Abscesses noch weiter bestehend. Alsolumschläge und Thermophor.

25. IV. 1915: Absceß geheilt.

19. XI. 1915: Seit 26. III. 1915 stand Pat. in Behandlung auf der Abteilung Prof. v. Wunschheim. Trotz seiner ausnehmend schweren Verletzung gelang es, knöcherne Verheilung beider Frakturen zu erzielen und normale Artikulation bis auf einen Rest von leicht offenem Biß herzustellen.

Fall 16. Leutnant A. G., Zivilberuf Handelshochschüler. Überwiesen von der II. Augenklinik (Hofrat Dimmer). Untersucht am 12. XI. 1915.

Anamnese: Wurde am 10. VII. 1915 stehend durch Gewehrschuß verwundet. Er war ungefähr 12 Tage bewußtlos, hatte starke Kopfschmerzen und Schwindel und hörte links schlecht. Diese Symptome haben sich jetzt schon gebessert. Dagegen ist das linke Auge blind, das rechte hat einen schwachen Schein. Früher immer ohrgesund.

Befund: Einschuß vor dem linken Ohre an der Helixwurzel. Ausschuß im äußeren Drittel der rechten Augenbraue.

L. O.: Alte Hämorrhagie an der unteren Gehörgangswand. Trommelfell normal. Konv.-Spr. + 7 *m*, Fl.-Spr. + 7 *m*, W im Kopf, R +, S etwas verkürzt, C_1 gut, c^4 gut.

R. O.: Gehörgang und Trommelfell normal. Konv.-Spr. + 7 *m*, Fl.-Spr. + 7 *m*, R +, S normal, C_1 gut, c^4 gut. Kein Spontannystagmus. Augenzittern bei Blick nach links.

Nach Rechtsdrehung Ny l. ← 15".

Nach Linksdrehung Ny → r. 15".

Nach Rechtsdrehung, Kopf vorgeneigt, Ny l. ↶ 10", starker Schwindel.

Nach Linksdrehung, Kopf vorgeneigt, Ny ↷ r. 10", starker Schwindel.

Nach Rechtsdrehung, Kopf rechtsgeneigt, Ny ↓ 7", starker Schwindel.

Nach Rechtsdrehung, Kopf linksgeneigt, Ny ↑ 5", starker Schwindel.

Fall 17. B. J., 21 Jahre, Infanterist, Zivilberuf Glasschleifer. Überwiesen vom Filialspital, neurologische Abteilung Prof. Fuchs. Untersucht am 11. VII. 1916.

Anamnese: Wurde am 20. VII. 1915 durch Gewehrschuß durch den Kopf liegend verwundet. Er war ungefähr 1—2 Stunden bewußtlos. Er war sofort ganz

Digitized by Google
Original from UNIVERSITY OF CALIFORNIA
Generated on 2019-10-24 15:48 GMT / http://hdl.handle.net/2027/uc1.b3252766
Public Domain in the United States, Google-digitized / http://www.hathitrust.org/access_use#pd-us-google

taub, hatte Erbrechen, starken Schwindel, konnte 14 Tage nicht gehen, hatte starkes Ohrensausen beiderseits. Auch gegenwärtig noch taub, starkes Sausen beiderseits ununterbrochen, zeitweise Schwindel, besonders beim Bücken, Kopfschmerz, kein Brechreiz mehr. (Nur beim Elektrisieren starke Schwindelanfälle und Übelkeiten.) War früher stets ohrgesund.

Befund: Einschuß vor dem rechten Tragus 2 Querfinger breit in Tragushöhe. Ausschuß 1 Querfinger vor dem linken Tragus in Tragushöhe. Gehörgang und Trommelfell beiderseits normal. Beiderseits vollständig taub für Sprache und alle Töne. Kein Spontannystagmus. Kalorische Reaktion rechts negativ. Nach längerer Spülung Brechreiz ohne eine Spur von Nystagmus. Kalorische Reaktion links negativ. Nach längerer Spülung Brechreiz ohne eine Spur von Nystagmus.[10]) Kalorische Reaktion beiderseits gleichzeitig, Verbrauch jederseits 250 cm^3, Dauer 2 Minuten. Kein Nystagmus, kein Brechreiz.

Nach Rechtsdrehung Ny l. ←◀ 5—6".

Nach Linksdrehung Ny ▶→ r. 5—6".

Nach Rechtsdrehung, Kopf vorgeneigt, Ny l. ↶ 4", Schwindel, Kopf nach links.

Nach Linksdrehung, Kopf vorgeneigt, Ny ↷ r. 3—4", Schwindel, Kopf gerade, Brechreiz.[10])

Nach Rechtsdrehung, Kopf rechtsgeneigt, Ny ↓ 10", Schwindel, Kopf rückwärts. Erbrechen.[10])

Nach Rechtsdrehung, Kopf linksgeneigt, Ny ↑ 8", Schwindel, Kopf vorwärts, Erbrechen.[10])

Leseprobe mit je einem Lärmapparat im rechten und linken Ohre und abwechselnd. Kein Erbeben der Stimme! An. bds. — Kat. St. 5 MA. 0. Kat. bds. — An St. 5 MA. 0. An. r. — Kat. St. 5 MA. 0. Kat. r. — An. St. 5 MA. 0. An. l. — Kat. St. 5 MA. 0. Kat. l. — An. St. 5 MA. 0.

Nervenbefund (Klinik v. Wagner): Negativ.

Augenbefund: Negativ.

Röntgenbefund: Negativ.

Fall 18. E. H. (Nähere Daten sind nicht notiert.) Überwiesen vom Filialspital chirurgische Abteilung Prof. Büdinger. Datum der Untersuchung nicht notiert.

Anamnese: Erhielt am 25. XI. 1915 in Italien einen Gewehrschuß in den Kopf. War danach ganz taub und 8 Tage bewußtlos.

Befund: Eiternde Einschußwunde an der linken Wange, 2 Querfinger vor dem linken Ohre, in der Höhe des Lobulus; Ausschuß gerade unter dem Lobulus rechts.

R. O.: Gehörgang normal. Akute traumatische Otitis. Taub für Sprache und Stimmgabeln. R ∞ —, S sehr stark verkürzt. Kalorische Reaktion +.

L. O.: Gehörgang und Trommelfell normal. Konv.-Spr. 4 *m*, W links, R +, S stark verkürzt, C_1 +, c^4 +. Kalorische Reaktion +. Kein Spontannystagmus.

[10]) Mit diesen Befunden können wir uns in dieser Arbeit noch nicht näher beschäftigen. Dies ist einer anderen Publikation vorbehalten.

Digitized by Google
Original from UNIVERSITY OF CALIFORNIA
Generated on 2019-10-24 15:48 GMT / http://hdl.handle.net/2027/uc1.b3252766
Public Domain in the United States, Google-digitized / http://www.hathitrust.org/access_use#pd-us-google

Fall 19. K. A., 20 Jahre, Zivilberuf Bauer. Überwiesen von der I. chirurgischen Klinik (Hofrat Frh. v. Eiselsberg). Untersucht am 1. VIII. 1916.

Anamnese: Wurde am 19 VI. 1916 stehend durch Gewehrschuß verwundet. Nach der Verwundung war er nicht bewußtlos. Erst später verlor er das Bewußtsein. Nach einer Woche blutete er aus Ohr, Mund und Nase und wurde in Lemberg operiert. Seither hört er angeblich rechts nichts, hat manchmal Stechen im Ohr; kein Kopfschmerz, kein Schwindel, kein Ohrensausen.

Befund: Einschuß 1 Querfinger neben dem rechten Nasenflügel, Ausschuß unterhalb des linken Warzenfortsatzes. Hier fingerkuppengroße fluktuierende Geschwulst. Kein Fremdkörper tastbar!

L. O.: Trommelfell normal. Gehörgangswände normal. Totale Facialparalyse. Konv.-Spr. $2^1/_2$ *m*, Fl.-Spr. $1^1/_2$ *m*. W im Kopf, R —, S verlängert, C_1 verkürzt, c^4 gut. Kalorische Reaktion +.

R. O.: Trommelfell normal. Konv.-Spr. + 7 *m*, Fl.-Spr. + 7 *m*, R +, S normal, C_1 gut, c^4 gut. Kalorische Reaktion +. Kalorische Reaktion beiderseits gleichzeitig, Verbrauch 150 cm^3 jederseits. Kein Nystagmus.

Nach Rechtsdrehung Ny l. ←◀ 10″.

Nach Linksdrehung Ny ▶→ r. 10″.

Nach Rechtsdrehung, Kopf vorgeneigt, Ny l. ↶ 10″, Kopf rechts.

Nach Linksdrehung, Kopf vorgeneigt, Ny r. ↷ 17″, Sturz links.

Nach Rechtsdrehung, Kopf rechtsgeneigt, Ny ↓ 6″, kein Sturz.

Nach Linksdrehung, Kopf rechtsgeneigt, Ny ↑ 5″, kein Sturz.

Nase: Eiter im unteren und mittleren Nasengang. Empyem der Kieferhöhle rechts?

Röntgenbefund: Fractura mandibulae sin.

Fall 20. F. V., 28 Jahre. Überwiesen vom Filialspital, interne Abteilung Prof. Kovacs. Untersucht am 28. VIII. 1915.

Anamnese: Erhielt am 9. VII. stehend einen Gewehrschuß. Er war nicht bewußtlos Seither Ohrensausen rechts und Ohrenfluß (?). Kein Schwindel. Hört angeblich gut.

Befund: Einschuß an der rechten Wange 2 Querfinger vor dem rechten Ohre in der Höhe der unteren Gehörgangswand. Ausschuß durchs linke Auge. Knapp unter dem rechten Ohre eine etwa walnußgroße, ein wenig fluktuierende Schwellung.

R. O.: Gehörgang normal. Kleine zentrale Perforation (traumatische Ruptur) bei sonst normalem Trommelfell. Konv.-Spr. + 7 *m*, Fl.-Spr. + 7 *m*, W im Kopf, R +, S wenig verkürzt, C_1 gut, c^4 gut.

L. O.: Gehörgang und Trommelfell normal. Konv.-Spr. + 7 *m*, Fl.-Spr. + 7 *m*, R +, S verlängert, C_1 und c^4 gut. Kalorische Reaktion +.

Nase: Synechie der mittleren Muschel mit dem Septum beiderseits in der Schußrichtung.

Röntgenbefund (Holzknecht): 23. VIII. 1915: Alle Nebenhöhlen der linken Gesichtsseite mit Flüssigkeit gefüllt.

Generated on 2019-10-24 15:48 GMT / http://hdl.handle.net/2027/uc1.b3252766
Public Domain in the United States, Google-digitized / http://www.hathitrust.org/access_use#pd-us-google
Digitized by Google
Original from UNIVERSITY OF CALIFORNIA

Fall 21. H. V., 27 Jahre, Kadett. Zivilberuf Privatbeamter. Überwiesen von der I. chirurgischen Klinik (Hofrat v. Eiselsberg). Untersucht am 1. VIII. 1916.

Anamnese: Wurde am 1. VII. 1916 südwestlich von Luck durch Gewehrschuß verwundet. Er war nicht bewußtlos. Seither hört er rechts fast gar nichts, hat bei raschen Kopfbewegungen Schwindel. Diese Schwindelanfälle dauern nur einen Moment. Kein Sausen. Kein Fluß.

Befund: Einschuß 3 Querfinger hinter dem rechten Warzenfortsatz in der Höhe der Warzenfortsatzspitze. Ausschuß in der linken Nasolabialfalte mit Durchschuß des linken Oberkiefers und Verlust der linksseitigen Zähne vom Prämolaren bis zum 2. Schneidezahn. Verletzung der linken Kieferhöhle, Kieferhöhleneiterung, Defekt des harten Gaumens.

R. O.: Gehörgang und Trommelfell normal. Konv.-Spr. 6 *m*, Fl.-Spr. 20 *cm*, W im Kopf, R +, S etwas verkürzt, C_1 gut, c^4 wenig verkürzt. Kalorische Reaktion +.

L. O.: Gehörgang und Trommelfell normal. Konv.-Spr. 7 *m*, Fl.-Spr. 7 *m*, R +, S wenig verkürzt, C_1 gut, c^4 wenig verkürzt. Kalorische Reaktion +. Kalorische Reaktion beiderseits gleichzeitig, Verbrauch jederseits 175 cm^3. Kein Nystagmus.

Nach Rechtsdrehung Ny l. ← 16″.

Nach Linksdrehung Ny → r. 14″.

Nach Rechtsdrehung, Kopf vorgeneigt, Ny l. ↶ 10″, etwas Schwindel, Sturz links.

Nach Linksdrehung, Kopf vorgeneigt, Ny ↷ r. 10″, etwas Schwindel, Sturz rechts.

Nach Rechtsdrehung, Kopf rechtsgeneigt, Ny ↓ 9″, etwas Schwindel, Sturz rückwärts.

Nach Linksdrehung, Kopf rechtsgeneigt, Ny ↑ 6″, etwas Schwindel, Sturz vorwärts.

Fall 22. K. L., 23 Jahre. Aufnahme am 11. VIII. 1915.

Anamnese: Wurde am 5. VI. 1915 in Galizien durch Gewehrschuß liegend verwundet. Er wurde bewußtlos zum Hilfsplatz getragen. Seither starke Kopfschmerzen und Augenschmerzen rechts. Starker Schwindel und Ohrensausen. Früher ohrgesund.

Befund: Einschußnarbe vor dem rechten Ohrläppchen, Ausschußnarbe vor dem linken Tragus.

L. O.: Trommelfell gerötet, mäßige eitrige Sekretion. Konv.-Spr. 0, Fl.-Spr. 0, R ∞ —, S verkürzt, C_1 —, c^4 —. Kalorische Reaktion +.

Nach Rechtsdrehung Ny l. ← 15″.

Nach Linksdrehung Ny → r. 14″.

Nach Rechtsdrehung, Kopf vorgeneigt, Ny l. ↶ 10″.

Nach Linksdrehung, Kopf vorgeneigt, Ny ↷ r. 10″, Schwindel und Sturz typisch.

Nach Rechtsdrehung, Kopf rechtsgeneigt, Ny ↓ 8″.

Nach Linksdrehung, Kopf linksgeneigt, Ny ↑ 6″.

R. O.: Trommelfell getrübt und eingezogen, etwas gelblich wie bei sekretorischem Katarrh. Konv.-Spr. 20 *cm*, Fl.-Spr. wird a. c. gehört, aber nicht verstanden,

Digitized by Google
Original from UNIVERSITY OF CALIFORNIA
Generated on 2019-10-24 15:48 GMT / http://hdl.handle.net/2027/uc1.b3252766
Public Domain in the United States, Google-digitized / http://www.hathitrust.org/access_use#pd-us-google

W rechts, R —, S wenig verkürzt, C_1 +, c^4 +. Kalorische Reaktion +; kein Spontannystagmus.

26. VI. 1916: L. O.: Trommelfell etwas rotgrau, keine Sekretion, alle Details gut sichtbar. Konv.-Spr. 0, Fl.-Spr. 0, R ∞ —, S verkürzt, C_1 —, c^4 —.

R. O.: Trommelfell getrübt und eingezogen, etwas gelblich. Konv.-Spr. 20 *cm*, Fl.-Spr. wird a. c. gehört, aber nicht verstanden, W rechts, S etwas verkürzt, C_1 und c^1 verkürzt. Kein Spontannystagmus.

Fall 23. E. Sch., 21 Jahre, Einj.-Freiw. Überwiesen von der II. chirurgischen Abteilung (Prof. F ö d e r l). Untersuchung am 9. VI. 1915.

A n a m n e s e: Erhielt am 2. V. 1915 einen Maschinengewehrschuß gegen die rechte Gesichtsseite. War nicht bewußtlos, hatte keinen Schwindel, kein Ohrensausen.

S t a t u s: Einschuß an der rechten Nasenseite durch die Nase, die linke Halsseite, den linken Arm und Konturschuß über den Rücken.

N a s e: Rechts entsprechend dem Einschuß eine Synechie, links Granulationen am Septum.

Gehörgang und Trommelfell beiderseits normal.

R. O.: Konv.-Spr. 4 *m*, W rechts, R +, S wenig verkürzt, C_1 gut, c^4 wenig verkürzt.

L. O.: Konv.-Spr. 2 *m*, R +, S stark verkürzt, C_1 gut, c^4 stark verkürzt.

Nach Rechtsdrehung Ny l. ←◀ 12″, Schwindel, Schwitzen, Zittern, Unruhe.

Nach Linksdrehung Ny ▶→ r. 13″, Schwindel, Schwitzen, Zittern, Unruhe

Fall 24. J. S., 22 Jahre. Überwiesen vom Filialspital Lazarettgasse. Untersuchung am 1. IX. 1915.

A n a m n e s e: Wurde am 19. VII. 1915 durch einen Gewehrschuß von einem Baum herab verwundet. Er war 24 Stunden bewußtlos. Es floß Blut aus dem linken Ohre, auch hatte er Schmerzen und Ohrensausen links. Das rechte Ohr ist angeblich schon seit 7 Jahren nach Typhus schwerhörig.

S t a t u s: Einschuß 1 Querfinger unter dem rechten inneren Augenwinkel, Ausschuß rinnenförmig die linke Ohrmuschel knapp über dem Lobulus durchsetzend.

B e f u n d: L. O.: Trommelfell nicht notiert. Lauteste Sprache a. c. gehört, W rechts, R —, S verkürzt, C_1 und c^4 bei lautestem Anschlag gehört.

R. O.: Trommelfell und Funktion normal. Etwas spontaner Nystagmus bei seitlicher Blickrichtung.

Nach Rechtsdrehung Ny l. ←◀ 15″.

Nach Linksdrehung Ny ▶→ r. 16″.

Nach Rechtsdrehung, Kopf vorgeneigt, Ny l. ↶ 10″, Schwindel.

Nach Linksdrehung, Kopf vorgeneigt, Ny ↷ r. 9″, Schwindel.

Nach Rechtsdrehung, Kopf rechtsgeneigt, Ny ↓ 10″, Schwindel.

Nach Linksdrehung, Kopf rechtsgeneigt, Ny ↑ 6″, Schwindel.

Fall 25. A. J., 29 Jahre, Bauer. Überwiesen von der II. chirurgischen Abteilung (Prof. F ö d e r l) am 29. IX. 1916.

A n a m n e s e: Erhielt am 16. IX. 1916 in Deckung bei Abwehr eines italienischen Angriffes einen Durchschuß des Gesichtes von links nach rechts. Er

Generated on 2019-10-24 15:48 GMT / http://hdl.handle.net/2027/uc1.b3252766
Public Domain in the United States, Google-digitized / http://www.hathitrust.org/access_use#pd-us-google
Digitized by Google
Original from UNIVERSITY OF CALIFORNIA

war 12 Stunden bewußtlos. Seit der Verletzung ist er links schwerhörig und hat mehrmals täglich Schwindel. Seither hat er immer Kopfschmerz; aus dem linken Auge kam Blut. Auch hat er seither links Sausen, wie Wasserrauschen. Die Nase ist seither verstopft.

Befund: Einschuß 2 Querfinger vor dem linken Tragus, Ausschuß 2 Querfinger vor dem rechten Tragus.

L. O.: Gehörgang und Trommelfell normal. Konv.-Spr. 6 *m* (das meiste muß aber zweimal vorgesagt werden), Fl.-Spr. 1 *m*, R +, S verkürzt, C_1 und c^4 gut. Kalorische Reaktion typisch, dabei Vorbeizeigen beiderseits typisch.

R. O.: Gehörgang und Trommelfell normal. Konv.-Spr. 20 *cm*, Fl.-Spr. 20 *cm*, W rechts, R +, S etwas verkürzt, C_1 und c^4 gut. Kalorische Reaktion typisch, dabei Vorbeizeigen beiderseits typisch. Kalorische Reaktion beiderseits gleichzeitig, Verbrauch 200 cm^3. Kein Nystagmus.

22. XI. 1916: Wurde seit 3. X. elektrisiert. Er hat noch Schwindelanfälle, doch seltener, und zwar nur einmal alle 2—3 Tage, während er früher täglich mehrere Schwindelanfälle hatte, auch hat er jetzt nur hie und da Sausen links. Keine Kopfschmerzen, kein Brechreiz, kein Erbrechen!

R. O.: Trommelfell normal. Konv.-Spr. 7 *m*, Fl.-Spr. 7 *m*, W im Kopf, R +, S normal, C_1 und c^4 gut. Kalorische Reaktion typisch.

L. O.: Trommelfell normal. Konv.-Spr. 7 *m*, Fl.-Spr. 7 *m*, R +, S normal, C_1 und c^4 gut. Kalorische Reaktion typisch.

Nach Rechtsdrehung Ny l. ← 15″.
Nach Linksdrehung Ny → r. 15″.
Nach Rechtsdrehung, Kopf vorgeneigt, Ny l. ↶ 10″.
Nach Linksdrehung, Kopf vorgeneigt, Ny ↷ r. 10″.
Nach Rechtsdrehung, Kopf rechtsgeneigt, Ny ↓ 8″.
Nach Rechtsdrehung, Kopf linksgeneigt, Ny ↑ 6″.
Kein spontaner Nystagmus, kein spontanes Vorbeizeigen.
Nochmalige Prüfung:
Nach Rechtsdrehung Ny l. ← 10″.
Nach Linksdrehung Ny → r. 10″.
Nach Rechtsdrehung, Kopf vorgeneigt, Ny l. ↶ 8″.
Nach Linksdrehung, Kopf vorgeneigt, Ny ↷ r. 8″.
Nach Rechtsdrehung, Kopf rechtsgeneigt, Ny ↓ 6″.
Nach Rechtsdrehung, Kopf linksgeneigt, Ny ↑ 4″.

Röntgenbefund (Dr. Lilienfeld): Schädel: Ergebnis der Untersuchung: 1. Einige Gesichtsschädelfrakturen. 2. Keine Projektile.

Einzelheiten: A. Skelett: I. Os zygomaticum links: 1. Frakturbereich: Grenze zwischen Corpus und dem Processus temporalis. 2. Frakturgattung: Splitterbruch. 3. Dislokation: Nicht nennenswert. 4. Knochensplitter: Einige zarte in der Diastase, zwei etwa apfelkerngroße in der Fossa infratemporalis. — II. Maxilla links: 1. Frakturbereich: Dorsale Wand bzw. Facies infratemporalis. 2. Frakturgattung: Wahrscheinlich Lochfraktur. — III. Antrum Highmori links: Verdunklung. — IV. Maxilla rechts: 1. Frakturbereich: a) Processus zygomaticus, b) dorsale Wand mit Facies

Generated on 2019-10-24 15:48 GMT / http://hdl.handle.net/2027/uc1.b3252766
Public Domain in the United States, Google-digitized / http://www.hathitrust.org/access_use#pd-us-google
Digitized by Google
Original from UNIVERSITY OF CALIFORNIA

infratemporalis, c) obere Anteile der Crista zygomatica. 2. Knochensplitter: Mehrere bis haferkorngroße im verdunkelten Sinus, zum Teil in der Fossa infratemporalis. — V. Mandibula: 1. Frakturbereich: Processus coronoideus rechts und links. 2. Frakturgattung: Splittriger Abbruch beider Fortsätze. 3. Dislokation: Der linke nach unten und außen, der rechte nach innen und etwas nach oben. 4. Knochensplitter: Rechts zwei etwa reiskorngroße in der Fossa infratemporalis. — VI. Restlicher Schädel: Keine traumatischen Skelettveränderungen. — B. Fremdkörper: Keine metallischen nachweisbar!

Zur medikamentösen Behandlung der Mittelohreiterungen.

Von Dr. **Ernst Wodak**, gew. Assistent der deutschen oto-rhinologischen Klinik in Prag (Vorstand Prof. Pifl), derzeit Chefarzt der Ohrenabteilung des Reservespitales Zenica (Bosnien).

Zwei Gründe veranlaßten mich, unter den medikamentösen Behandlungsmethoden der Mittelohreiterungen rein empirisch die wirksamste herauszufinden: Erstens wollte ich die mir zugewiesenen ohrenkranken Soldaten einer möglichst raschen Heilung und damit Verwendungsmöglichkeit zuführen. Zweitens dachte ich, daß der Besitz der wirksamsten Behandlungsart der chronischen Mittelohreiterungen für die Indikationsstellung zur Radikaloperation von Wichtigkeit sei. Unter den vielen Indikationen zur Radikaloperation finden wir nämlich immer wieder die chronische, fötide Mittelohreiterung, die jeder sachgemäßen längeren Behandlung trotzt. In diesem Sinne stellte Zaufal die Indikation und ähnlich sagt auch Politzer (Lehrb. f. Ohrhlk. 1908. S. 460): „Fötide, jeder längeren Lokalbehandlung widerstehende Mittelohreiterungen." Über die Art und Dauer der Behandlung ist nirgends etwas Näheres gesagt und auch Heine (Operationen am Ohr. (3.) S. 76) schreibt in diesem Werke über die Indikation zur Operation dieser sogenannten „kalten Fälle" (Lucae): „Die Frage, ob und wann bei ihnen der Zeitpunkt zur Operation gekommen ist, ist nicht so einfach zu beantworten; der Erfahrung des Einzelnen wird es vorbehalten bleiben, ihn früher oder später festzusetzen." Diese Indikationsstellung ist daher keine präzise und jeder kann sie nach seiner Erfahrung und nach seinem Gutdünken auslegen. Diesem offenkundigen Mangel wollte ich durch Auffinden der wirksamsten Behandlungsart und der dadurch ermöglichten Einengung der Indikationsbreite abzuhelfen trachten.

An unserer Klinik werden die chronischen Mittelohreiterungen gewöhnlich folgendermaßen behandelt: Zuerst werden sie mit warmem, sterilem Wasser von etwa Körpertemperatur ausgespült und der Gehör-

Generated on 2019-10-24 15:48 GMT / http://hdl.handle.net/2027/uc1.b3252766
Public Domain in the United States, Google-digitized / http://www.hathitrust.org/access_use#pd-us-google
Digitized by Google
Original from UNIVERSITY OF CALIFORNIA

gang nach der Austrocknung locker mit Gazen tamponiert. Auf diese einfache Behandlungsart geht nun ein großer Teil der Mittelohreiterungen, insbesondere die lange vernachlässigten, prompt zurück, so daß sich jede andere Art der Behandlung erübrigt. Ist dies nicht der Fall, so verwenden wir je nach der Art der Erkrankung Medikamente: Bei den granulösen Formen tropfen wir Alcoh. conc. ein, bei stark fötiden Eiterungen H_2O_2 3% als Desodorans und mildes Desinfiziens, manchmal auch eine Mischung von beiden (H_2O_2 3,0 — 100,0 Alkoh.), ferner ätzen wir mit Argentum entweder in 5%iger Lösung oder in Substanz, letzteres vor allem bei Granulationsbildung. Endlich verwenden wir auch die altbewährte Borsäure in Pulverform. Alle dieses Medikamente weisen gute Erfolge auf, einige von ihnen, wie den Alkohol und das Wasserstoffsuperoxyd, geben wir auch den Patienten zur Selbstbehandlung mit nach Hause.

Über die Wirksamkeit der medikamentösen Behandlung der Mittelohreiterungen, insbesondere mit H_2O_2, finden wir von einer Reihe von Autoren Mitteilungen, die sich fast sämtlich lobend darüber aussprechen. Nur von einzelnen, vor allem russischen Ärzten, werden Schädigungen nach H_2O_2 berichtet, die wohl durch allzu starke Konzentration und unachtsame Anwendung des Mittels entstanden sein dürften. Ich habe derartige Schäden, wie Ekzeme der Ohrmuschel, durch H_2O_2 nie beobachtet. Auch über Zusätze zu H_2O_2, insbesondere von Alkohol, die ich hauptsächlich verwendete, finden wir Angaben in der Literatur. So sei nur erwähnt, daß schon vor einer Reihe von Jahren Buys (Bullet. de la sociét. belg. d'otol. 1908) H_2O_2 wegen seiner Eigenschaft, den Eiter lockerer zu machen, empfahl. Weiters bemerkt er, daß durch Zusatz von Alkohol die Zusammensetzung „haltbarer" werde. Ob diese Kombination besser als die Bestandteile wirke, finden wir dort nicht gesagt. Später gibt Neumann (W. m. Pr. Nr. 46. S. 1004) an, daß die Wirksamkeit des H_2O_2 durch Zusatz von Kal. hypermangan. (1:1000) erhöht werde.

Eine Zusammenfassung über die üblichen medikamentösen Behandlungsmethoden der chronischen Mittelohreiterungen gibt Politzer, der darüber (Lehrb. f. Ohrhlk. 1908. S. 328) Folgendes sagt: „Die antiseptische hat sich unter den bisher üblichen Behandlungsmethoden der chronischen Mittelohreiterungen als die wirksamste erwiesen. Auf Grund der bisherigen Erfahrungen kann mit Bestimmtheit behauptet werden, daß sie bei den einfachen, nicht komplizierten Eiterungen häufiger und rascher zum Ziele führt als die früheren Behandlungsmethoden." Von den Antisepticis lobt Politzer vor allem das H_2O_2, das er in 3%iger Verdünnung anwendet. Er gießt es lauwarm in den Gehörgang und unterstützt das Eindringen der Flüssigkeit durch Massage des gegen den Gehörgang gedrückten Tragus. Bei den granulösen Formen wendet Politzer

Digitized by Google
Original from UNIVERSITY OF CALIFORNIA
Generated on 2019-10-24 15:48 GMT / http://hdl.handle.net/2027/uc1.b3252766
Public Domain in the United States, Google-digitized / http://www.hathitrust.org/access_use#pd-us-google

den konzentrierten Alkohol an, der sich hier, aber auch „bei manchen nicht komplizierten Eiterungen" vorzüglich bewährte. Schließlich gibt Politzer an, daß „in manchen Fällen die Wirkung dieses Mittels (id est H_2O_2) durch einen Zusatz von Alkohol (10,0:40,0) erhöht werde".

Wir sehen also, daß Politzer die erhöhte Wirksamkeit der Kombination von Alkohol und Wasserstoffsuperoxyd schon kennt, wenn er ihr auch keine solche Bedeutung beimißt. Im Übrigen betont auch Politzer stets, daß die Medikamente vor allem bei den „einfachen, nicht komplizierten Eiterungen" ihre beste Wirkung entfalten.

Was die Behandlung mit Methylenblau-Präparaten anlangt, so berichtet E. Urbantschitsch (Mschr. f. Ohrhlk. 48. S. 711), daß er 1—2%ige Lösungen von Methylenblausilber anwendete. Er tropfte diese Lösung nach vorheriger Reinigung des Gehörganges ein, ließ sie etwa eine Minute darin, tupfte sodann den Gehörgang aus und verschloß ihn mit Watte. Er habe damit in manchen Fällen günstige Erfolge erzielt, wenn er auch betonen müsse, daß bei vielen Kranken Mißerfolge auftraten.

Über die Behandlung der chronischen Mittelohreiterungen mit Tierkohle und Digitalis habe ich in der mir zur Verfügung stehenden Literatur nichts gefunden.

Ich will nun auf meine Versuche eingehen. Im Vordergrunde derselben stand die Behandlung der Mittelohreiterungen (akuten wie chronischen) mit einer Mischung von H_2O_2 und Alkohol. Während ich ursprünglich die auf der Klinik übliche 3%ige Lösung verwendete, ging ich später zu einer anderen Konzentration über, bis ich schließlich den besten Erfolg mit einer Mischung hatte, die 90,0 *g* H_2O_2 3% und 10,0 *g* Alkohol enthielt. Die Verwendung geschah in der von Politzer angegebenen Weise nach vorheriger gründlicher Reinigung und Austrocknung des Gehörganges, nur sah ich von einer Erwärmung der Lösung ab. Nach der Behandlung verschloß ich den Gehörgang mit Gaze und Watte. Beides gab ich, um Manipulationen der Soldaten am Ohr zu verhindern. Watte allein hätten sie ersetzen können, nicht aber Watte und Gaze.

Was die Art der behandelten Mittelohreiterungen betrifft, so waren es 1. akute und subakute, 2. chronische Eiterungen. Über die akuten und subakuten Formen ist bezüglich der Einteilung nichts zu sagen. Die chronischen Eiterungen dagegen trennte ich scharf in die sogenannte einfache, nicht komplizierte und in die komplizierte Mittelohreiterung. Zu den ersteren zählen bekanntlich diejenigen, bei denen die Perforation zentral lag, d. h. „daß zwischen ihr und dem Annulus tympanicus allseitig noch ein mehr oder weniger schmaler Saum des Trommelfelles steht", Heine (Operationen am Ohr. (3.) S. 88). Es

Digitized by Google
Original from UNIVERSITY OF CALIFORNIA
Generated on 2019-10-24 15:48 GMT / http://hdl.handle.net/2027/uc1.b3252766
Public Domain in the United States, Google-digitized / http://www.hathitrust.org/access_use#pd-us-google

kann also die Perforation rein zentral und kreisförmig sein oder die bekannte Nierenform haben. Die Schleimhaut der Pauke ist gewöhnlich mehr oder weniger entzündet und geschwollen. Es handelt sich bei diesen Formen meist nur um eine Entzündung der Pauken- bzw. Tubenschleimhaut ohne nennenswerte Beteiligung der Nebenräume des Mittelohres. Bei den k o m p l i z i e r t e n Fällen dagegen finden wir eine „randständige" Perforation des Trommelfelles, meist mit Granulationsbildung vor oder in derselben, die uns zeigt, daß es sich hier nicht um eine Erkrankung der Paukenhöhle a l l e i n, sondern auch um eine solche der Nebenräume des Ohres, also Antrum und eventuell Mastoidzellen, handelt. Fälle von nachweisbarer C a r i e s des Knochens sowie von C h o l e s t e a t o m schloß ich von der Behandlung aus, da ich glaubte, daß man hier durch keine wie immer geartete k o n s e r v a t i v e Behandlung eine Heilung erzielen kann.

Fast alle Fälle, die ich der kombinierten H_2O_2-Alk.-Behandlung unterzog, spritzte ich vorher eine Zeitlang mit sterilem, warmem Wasser täglich aus. Ich wollte damit erreichen, daß ich nur solche Fälle, die sich durch diese Behandlung nicht besserten, also hartnäckiger Natur waren, zum Gegenstand meiner Untersuchungen machte.

Meine Versuche mit der H_2O_2-Alk.-Behandlung erstreckten sich auf 108 Fälle und ergaben, rein statistisch genommen, folgendes Resultat:

Tabelle I.

	Zahl der Fälle	Geheilt	Gebessert	Ungeheilt
Otitis med. supp. chron. simplex	44	26 (59 %)	17 (38,6 %)	1 (2,4 %) †
Otitis med. supp. chron. „complicata"	37	1 (2,7 %)	21 (56,8 %)	15 (40,5 %)
Otitis med. supp. acuta et subacuta	27	10 (37 %)	2 (7,4 %)	15 (55,6 %)
Summe . . .	108	37 (34,3 %)	40 (37 %)	31 (28,7 %)

Hiezu ist vor allem zu bemerken:

Als „Geheilt" bezeichne ich diejenigen Fälle, bei denen die Eiterung gänzlich versiegte. Diese wurden gewöhnlich noch einige Wochen täglich kontrolliert und dann entlassen. Ich bin mir vollkommen bewußt, daß ich damit keine vollständige und dauernde Heilung in j e d e m Falle erzielte, ja, ich habe damit nicht einmal die Forderung S c h e i b e s in der

Digitized by Google
Original from UNIVERSITY OF CALIFORNIA
Generated on 2019-10-24 15:48 GMT / http://hdl.handle.net/2027/uc1.b3252766
Public Domain in the United States, Google-digitized / http://www.hathitrust.org/access_use#pd-us-google

Versammlung der „Deutschen otologischen Gesellschaft“ in Heidelberg 1908 erfüllt, die dahin lautete, daß unter Heilung das Ausbleiben des Eiters über ein Jahr zu verstehen sei. Im Gegenteil, ich bin fest davon überzeugt, daß bei manchen schon die nächste Rhinitis eine neuerliche Eiterung hervorrufen dürfte. Aber ebenso sicher ist für mich auch, daß ein großer Teil der Forderung Scheibes genügen dürfte und daß auch die Rezidiven unter H_2O_2-Alk.-Behandlung rasch wieder heilen.

„Gebessert“ nenne ich die Fälle, in denen entweder der Fötor schwand oder die Eiterung sichtlich nachließ oder auch beides eintrat und dieser Zustand anhielt.

Zu den „ungeheilten“ zähle ich nicht nur diejenigen, die keine Änderungen zeigten, sondern auch solche Fälle, bei denen eine anfängliche Besserung im obigen Sinne im Verlauf der Behandlung wieder verschwand, so daß wir am Ende der Kur den Status quo ante hatten.

Irgendwelche Nachteile oder wesentliche Beschwerden habe ich von der H_2O_2-Alk.-Behandlung nur in einem Fall gesehen, wo das erstemal starke Schmerzen auftraten. Abgesehen von diesem Patienten haben alle anderen den Alkohol ohne vorherige Verdünnung gleich beim erstenmal ohne nennenswerte Schmerzen vertragen.

Wenn man nun die Resultate der Behandlung, nach den Formen der Entzündung gesondert, ins Auge faßt, so sieht man Folgendes: Das weitaus beste Ergebnis liefert die einfache, chronische, nicht komplizierte Mittelohreiterung. Dies ist a priori nach den früheren Erörterungen über die pathologisch-anatomischen Verhältnisse begreiflich, denn bei einigermaßen größerer Trommelfellperforation wird die ganze erkrankte Schleimhaut des Cavum tympani von dem eingebrachten Medikament bespült. Dieses kann daher seine volle Wirksamkeit entfalten. Wir sehen dementsprechend auch, daß von 44 Fällen 26 geheilt (59%), 17 gebessert (38,6%), 1 ungeheilt (2,4%) sind. Ich möchte insbesondere auf die Rubrik der „Ungeheilten“ hinweisen, denn sie zeigt, daß der Satz Heines (Operationen am Ohr. (3.) S. 89): „Die Radikaloperation bei diesen chronischen Schleimhauteiterungen zu machen, möchte ich fast für einen Kunstfehler halten“, seine volle Berechtigung hat. Nach meinen Erfahrungen läßt sich jede einfache, chronische, nicht komplizierte Mittelohreiterung durch die H_2O_2-Alk.-Behandlung wenn nicht heilen, so doch wenigstens so weit bessern, daß eine Radikaloperation überflüssig ist. Der eine ungeheilte Fall war eine mit schwerer Lungentuberkulose einhergehende Otitis, wo die Allgemeinerkrankung das Versagen der medikamentösen Behandlung wohl genügend erklärte. Auch Politzers oben erwähnter Satz über den Vorzug der medikamentösen Behandlung

Digitized by Google
Original from UNIVERSITY OF CALIFORNIA
Generated on 2019-10-24 15:48 GMT / http://hdl.handle.net/2027/uc1.b3252766
Public Domain in the United States, Google-digitized / http://www.hathitrust.org/access_use#pd-us-google

der einfachen, nicht komplizierten Mittelohreiterung vor den übrigen Methoden ist durch meine Versuche voll und ganz bestätigt. Nur muß ich auf die Kombination von H_2O_2-Alk. mit allem Nachdrucke und weit mehr, als Politzer es tat, hinweisen, denn sie hat sich mir viel besser als alle anderen Medikamente bewährt!

Anders reagierte die Otitis med. suppur. chron. „complicata", wenn ich sie so bezeichnen darf, auf die H_2O_2-Alk.-Behandlung. Von den 37 behandelten Fällen konnte ich 1 heilen (2,7%), 21 bessern (56,8%), während 15 ungeheilt blieben (40,5%). Auch hier gingen die pathologisch-anatomischen Verhältnisse und der Heilerfolg Hand in Hand. Nur in wenigen besonders günstigen Fällen, wo trotz der „randständigen" Perforation und der Granulationsbildung die Erkrankung wahrscheinlich nur auf die Paukenhöhle und die unmittelbar benachbarten Teile der Nebenräume des Ohres beschränkt war, konnte ich eine Heilung erzielen, in anderen Fällen nur eine mehr oder minder große Besserung. Besonders verweise ich auf die ungeheilten Patienten, weil sie unser vollstes Interesse verdienen. Diese Gruppe der chronischen Mittelohreiterungen — ich meine die sogenannten „komplizierten" — stellen nämlich das Hauptkontingent zu denjenigen Eiterungen, auf die sich die eingangs erwähnte Indikationsstellung zur Radikaloperation bezieht. Bei diesen Fällen ist man oft im Zweifel, soll man operieren oder nicht, und wenn ja, wann soll man operieren? Da möchte ich nun, gestützt auf meine Erfahrungen, sagen: Jede „komplizierte", chronische, fötide Mittelohreiterung soll dann radikal operiert werden, wenn die kombinierte H_2O_2-Alk.-Behandlung durch etwa vier Wochen ohne jeden Erfolg geblieben ist. Von meinen Fällen blieben nach etwa vierwöchentlicher Behandlung 15 ungeheilt, 13 davon verweigerten die Operation, 2 jedoch wurden nach Ablauf der angegebenen Zeit von mir radikal operiert. Beide Fälle zeigten ähnliche Trommelfellbefunde wie die übrigen durch H_2O_2-Alk. günstig beeinflußten Fälle, nämlich randständige Perforation, starke fötide Eiterung und Granulationsbildung. In keinem der beiden Fälle aber waren irgendwelche sonstige Erscheinungen, wie Fieber, Nystagmus, Schwindel etc., vorhanden, die an und für sich eine Indikation zur Radikaloperation gegeben hätten. Ich nahm die Operation also beide Male nur deswegen vor, weil die H_2O_2-Alk.-Therapie vollständig ergebnislos geblieben war. Und ich hatte mich nicht getäuscht, denn beide Fälle boten derartige Befunde bei der Operation, daß an einen Erfolg der konservativen Behandlung nicht zu denken gewesen wäre. Im ersten Falle, Pat. M., war der größte Teil des Warzenfortsatzes mit fötidem Eiter und Granulationen enthaltenden

Digitized by Google
Original from UNIVERSITY OF CALIFORNIA
Generated on 2019-10-24 15:48 GMT / http://hdl.handle.net/2027/uc1.b3252766
Public Domain in the United States, Google-digitized / http://www.hathitrust.org/access_use#pd-us-google

Zellen erfüllt, die teilweise mit dem Antrum nicht kommunizierten. Die Corticalis dagegen war stark entwickelt und ohne äußere Veränderung. Der Hammer war kariös. Im zweiten Falle fand sich Folgendes: Die Corticalis sklerotisch, die zahlreichen Zellen mit Eiter und Granulationen erfüllt, ihre Zwischenwände teils cariös, teils vollkommen zerstört. Der Sinus sigmoideus in seiner Wand hochgradig verändert, mit Granulationen bedeckt. Im Antrum Granulationen in Menge. Der Mißerfolg der konservativen Behandlung in diesen beiden Fällen ist also nach dem Operationsbefunde verständlich.

Die persönliche Erfahrung wird gewiß auch weiterhin ein sehr gewichtiges Wort dreinzusprechen haben; immerhin aber möchte ich dem Fehlschlagen der H_2O_2-Alk.-Behandlung für die Indikation zur Radikaloperation den gebührenden Platz zuerkennen!

Die akuten und subakuten Fälle habe ich von den chronischen vollständig getrennt, weil meines Erachtens hier ganz andere Verhältnisse maßgebend sind; akute und subakute Mittelohreiterungen unterscheiden sich ja pathologisch-anatomisch so wesentlich, daß nicht nur die Diagnose, sondern auch Prognose und Therapie sehr von einander abweichen. Über den Unterschied in der Diagnose brauche ich wohl nicht viel Worte zu verlieren, da er ja allgemein bekannt ist. Den Gegensatz in der Prognose, der jedem Otologen als Erfahrungstatsache längst geläufig ist, hat erst jüngst Scheibe (Zschr. f. Ohrhlk. 75) exakt nachgewiesen. Er zeigte nämlich, daß der alte Satz Wildes: „Solange Ohrenfluß vorhanden ist, können wir niemals sagen, wann, wie oder wo er endigen mag, noch wohin er führen kann", heute nur mehr für die akuten Eiterungen und für die akuten Rezidiven Geltung habe, von den chronischen Eiterungen aber nur für das unbehandelte „Cholesteatom".

Nach diesen grundlegenden Unterschieden in der Diagnose und Prognose ist es leicht erklärlich, daß auch der Heilerfolg bei akuten und chronischen Eiterungen ein anderer sein muß. Was die durch den Gehörgang eingebrachten flüssigen Medikamente anlangt, so kann die eingetropfte Flüssigkeit begreiflicherweise durch die oft kaum sichtbare Trommelfellperforation sehr schlecht oder gar nicht eindringen und in der Paukenhöhle ihre Wirksamkeit entfalten. Und selbst wenn dies der Fall ist, so kann die Flüssigkeit nur die Schleimhaut der Paukenhöhle und im besten Falle der zunächst angrenzenden Nebenräume des Ohres bespülen. Dies ist aber nur ein verschwindend geringer Bruchteil der erkrankten Schleimhautfläche, da bei der Akuta bekanntlich gleichzeitig mit dem Cavum tympani so gut wie sämtliche Mastoidzellen erkranken. Diese Zellen

Digitized by Google
Original from UNIVERSITY OF CALIFORNIA
Generated on 2019-10-24 15:48 GMT / http://hdl.handle.net/2027/uc1.b3252766
Public Domain in the United States, Google-digitized / http://www.hathitrust.org/access_use#pd-us-google

bleiben aber von dem Medikament unberührt und der Prozeß geht dort seinen Gang weiter.

Von meinen 27 behandelten akuten und subakuten Eiterungen wurden 10 (37%) geheilt, 2 (7,4%) gebessert, 15 (55,6%) blieben unbeeinflußt. Im ersten Moment überrascht in Anbetracht des eben Gesagten die große Zahl der geheilten Fälle. Die Erklärung für diesen anscheinenden Widerspruch liegt meines Erachtens darin, daß diese „geheilten" Fälle eben von Anfang an gutartiger Natur waren und ohne Medikamente sicher auch — vielleicht nur etwas langsamer? — geheilt wären. So behandelte ich einen russischen Kriegsgefangenen, der seit 3 Wochen eine Akuta hatte, durch 4 Wochen mit H_2O_2-Alkohol, bis er geheilt war. Die Gesamtdauer der Otitis media acuta betrug hier ca. 7 Wochen, wurde also durch die Therapie kaum sichtlich beeinflußt. In anderen Fällen trat die Heilung zwar viel rascher ein, aber hier war die Akuta entweder schon im Abklingen begriffen oder es handelte sich — wie bei einer großen Reihe von Patienten — um artefizielle Entzündungen, die überhaupt eine rasche Heilungstendenz zeigen. Wir sehen also, daß die „geheilten" Fälle durchaus nicht sicher als Folgen der H_2O_2-Alkohol-Behandlung zu betrachten sind.

Die „ungeheilten", also durch die H_2O_2-Alkohol-Therapie unbeeinflußten Fälle, bekamen fast durchwegs später eine Mastoiditis und mußten sämtlich aufgemeißelt werden. Bei der Operation zeigten auch alle schwerste Veränderungen des Warzenfortsatzes, von zahlreichen mit Eiter gefüllten pneumatischen Zellen angefangen bis zur völligen Zerstörung der Zellzwischenwände mit ausgedehnter Sequestration. Die Therapie war also nicht imstande, die Ausbildung solcher Veränderungen im Knochen auch nur im geringsten zu verhindern, geschweige denn zu heilen.

Bezüglich der H_2O_2-Alkohol-Therapie bei der Akuta möchte ich also sagen, daß man wohl einen Versuch mit derselben machen kann, der vielleicht in manchen Fällen — wohl nur gutartigen! — die Dauer abkürzt, daß aber in den meisten Fällen die konservative, medikamentöse Therapie überhaupt nicht imstande sein dürfte, einen wesentlichen Einfluß auf den Ablauf derselben zu nehmen.

Was den Zeitpunkt des Eintrittes der Besserung bei der H_2O_2-Alkohol-Behandlung anbelangt, so verhalten sich die einzelnen Formen der Otitis media folgendermaßen:

Den raschesten Erfolg sehen wir wieder bei der einfachen chronischen Mittelohreiterung. Ich möchte dazu bemerken, daß man wahrscheinlich auch durch andere Medikamente Heilungen erzielen dürfte, aber wohl kaum in so kurzer Zeit! Und darauf kommt es beson-

Digitized by Google
Original from UNIVERSITY OF CALIFORNIA
Generated on 2019-10-24 15:48 GMT / http://hdl.handle.net/2027/uc1.b3252766
Public Domain in the United States, Google-digitized / http://www.hathitrust.org/access_use#pd-us-google

ders beim Militär sehr an, weil man darnach trachten muß, jeden Einzelnen wieder so bald als möglich leistungsfähig zu machen!

Ich will nun in Kürze auf die Behandlung mit anderen Medikamenten hinweisen, die ich, wenn auch an einem viel kleineren Material, vornahm. Es waren dies Tierkohle, Methylenblau, beide pulverisiert, Digitalis sowie Alkohol und H_2O_2 getrennt.

Wenn ich von den anscheinend unwirksamen Mitteln ausgehe, so muß ich sagen, daß die Behandlung mit Tierkohle, die gewiß auf anderen Gebieten Triumphe feiert, bei Ohreiterungen gar keinen Erfolg zu haben scheint. In keinem der 10 behandelten Fälle konnte ich eine wesentliche Besserung erzielen, obwohl ich bei 8 Patienten die Tierkohle zweistündlich einblies. Im Gegenteil, einzelne Patienten reagierten auf die Tierkohlebehandlung mit verstärkter Eiterung! Eines fiel mir öfters auf: Die rein eitrige Absonderung nahm im Verlaufe der Behandlung einen mehr schleimigen Charakter an.

Ebenso unwirksam ist nach meinen Erfahrungen die Behandlung mit Methylenblau. Abgesehen davon, daß sich auch bei peinlichster Reinlichkeit eine Blaufärbung von Ohr, Hand, Instrumenten etc. auf die Dauer nicht vermeiden läßt, habe ich bei meinen 4 Fällen nicht die geringste Besserung gesehen. Dabei gab ich das Mittel durch 8 Tage täglich nach gründlicher Reinigung des Gehörganges. Hier wie bei der Tierkohle mag wohl die Pulverform des Mittels sein Eindringen in die erkrankten Mittelohrräume infolge ihres komplizierten anatomischen Baues behindern, aber dies kann unmöglich der einzige Grund für das Versagen sein, denn die Borsäure, die ja auch in Pulverform eingeblasen wird, entfaltet speziell bei Ohrerkrankungen eine bekannt günstige Wirkung.

Die Digitalisbehandlung chronischer Mittelohreiterungen, die ich gelegentlich meiner Untersuchungen über die Digitalistherapie Radikaloperierter (Arch. f. Ohrhlk. 101. H. 4. 1918) erprobte, hat in 6 behandelten Fällen keine befriedigenden Resultate ergeben. Ich konnte eigentlich bei keinem Patienten eine nachhaltige Besserung hervorrufen.

Von den mit Alcohol conc. behandelten 9 Fällen konnte ich 2 heilen, 2 bessern, während 5 ungeheilt blieben. Ähnlich und von ziemlich günstigem Erfolge begleitet war die Behandlung mit 3%igem H_2O_2. Von 9 Patienten wurde 1 geheilt, 6 wurden gebessert, nur 2 zeigten keine Änderung. Daß Alkohol und H_2O_2 getrennt die Wirksamkeit ihrer Mischung nicht im entferntesten erreichen, geht nebst der Statistik schon daraus hervor, daß ich einige Patienten, die ich lange vergeblich mit Alkohol

Digitized by Google
Original from UNIVERSITY OF CALIFORNIA
Generated on 2019-10-24 15:48 GMT / http://hdl.handle.net/2027/uc1.b3252766
Public Domain in the United States, Google-digitized / http://www.hathitrust.org/access_use#pd-us-google

bzw. H_2O_2 behandelt hatte, durch die kombinierte Therapie in kurzer Zeit heilen oder wesentlich bessern konnte.

Tabelle II.

	Nach 1—4 Tagen	4—8 Tagen	8—12 Tagen	über 12 Tage
Otitis med. chron. simpl.	23	10	7	3
Otitis med. chron. compl.	9	3	6	4
Otitis med. acuta (subac.)	4	8	0	0

Das Ergebnis meiner Untersuchungen, kurz zusammengefaßt, ist also folgendes:

1. Die beste medikamentöse Therapie der Mittelohreiterungen ist die kombinierte H_2O_2-Alk.-Behandlung (H_2O_2 3% 90,0 *g* — Alc. conc. 10,0 *g*).

2. Die einzelnen Formen der chronischen Mittelohreiterung verhalten sich gegenüber der H_2O_2-Alk.-Behandlung folgendermaßen:

a) Den besten Erfolg zeigt die einfache, nicht komplizierte, chronische Mittelohreiterung, da ich 59% der behandelten Fälle heilen, 38,6% bessern konnte. Ungeheilt blieben 2,4%.

b) Etwas ungünstiger verhalten sich gegenüber dieser Therapie die chronischen, fötiden, „komplizierten" Eiterungen, denn es gelang nur, 2,7% zu heilen, 56,8% zu bessern, während 40,5% ungeheilt blieben.

3. Bei jeder chronischen, fötiden Mittelohreiterung, die durch etwa 4 Wochen ohne Erfolg mit H_2O_2-Alkohol behandelt wurde, ist meines Erachtens die Indikation zur Radikaloperation gegeben!

4. Die akuten und subakuten Mittelohreiterungen zeigen folgendes Ergebnis der H_2O_2-Alkohol-Behandlung: Ich konnte zwar 37% heilen, 7,4% bessern, nur 55,6% blieben unbeeinflußt. Dieses verhältnismäßig günstige Resultat ist jedoch nur ein scheinbares; siehe das früher Gesagte: Die akuten (subakuten) Eiterungen verhalten sich meiner Meinung nach gegenüber der H_2O_2-Alkohol-Therapie refraktär, d. h. ihr Ablauf wird, wie es scheint, weder durch diese noch durch irgendeine andere medikamentöse Therapie wesentlich verkürzt oder gemildert!

Digitized by Google
Original from UNIVERSITY OF CALIFORNIA
Generated on 2019-10-24 15:48 GMT / http://hdl.handle.net/2027/uc1.b3252766
Public Domain in the United States, Google-digitized / http://www.hathitrust.org/access_use#pd-us-google

Aus der Ohrenabteilung des k. u. k. Garnisonsspitales Nr. 19 in Preßburg (Kommandant: Oberstabsarzt I. Kl. Dr. Andreas Trieb).

Ein Beitrag zur otologischen Kasuistik.

Von k. k. Ldst.-O.-A. Dr. **Siegfried Gatscher**, Chefarzt der Abteilung, Assistent der Universitäts-Ohrenklinik in Wien.

Aus dem reichen und vielgestaltigen Material meiner Abteilung, das mir seit mehr als sieben Monaten zur Verfügung steht, habe ich die nachstehenden Fälle herausgehoben, weil sie teils theoretisch, teils praktisch interessante Züge aufweisen. Aus äußeren Gründen muß ich darauf verzichten, eventuelle Analogien aus der Literatur zu berücksichtigen. Wegen Raumersparnis kann ich die Krankengeschichten nur im Auszug mitteilen und eine kurze Besprechung der Fälle anfügen.

Krankengeschichten.

1. Fall. Kan. L. St., aufgenommen 30. X. 1917. Seit Mai 1917 rechts Eiterung.

Status praesens: Rechtes Trommelfell leicht vorgewölbt, pulsierendes Sekret von vorne unten. Links normal.

10. XI. Erysipel.

16. XI. Schwere Angina. Ohrfluß, der nachgelassen hatte, bedeutend in Zunahme. Gleichzeitig Schwellung der linken Handgelenksgegend, Absceßbildung daselbst. Incision.

Anfangs Dezember Schwellung und Absceßbildung in der Sternalgegend sowie rechts Bezoldmastoiditis.

15. XII. Operation (fec. Dr. Gatscher): Ausgiebige Resektion des Warzenfortsatzes und Spaltung des Senkungsabscesses. Sinus frei. Das Sternum ist osteomyelitisch erkrankt, der Herd daselbst wird durch breite Incision eröffnet, der Knochen ausgekratzt.

19. II. 1918 vollständig geheilt entlassen.

2. Fall. Inf. P. J., aufgenommen 1. XI. 1917. Seit September 1917 im Anschluß an Minenexplosion beiderseits Eiterung.

Status praesens: Rechtes Trommelfell leicht vorgewölbt. Perforation im vorderen unteren Quadranten, eitriges Sekret. Linkes Trommelfell: Zeichnung verwischt, eitriges Sekret.

9. XI. Rechts vollständige Senkung der hinteren oberen Gehörgangswand. Temperatur 41.5°, Schüttelfrost.

10. XI. Operation (fec. Dr. Gatscher): Aufmeißelung. Sinus gesund. Zellnest in der hinteren oberen Gehörgangswand. Diffuse Erkrankung des Knochens.

Durch zirka 14 Tage nach der Operation anhaltend hohe Continua. Dann normale Temperaturen. Nach der Entfieberung 30. XI. ohne Temperaturanstieg

Generated on 2019-10-24 15:48 GMT / http://hdl.handle.net/2027/uc1.b3252766
Public Domain in the United States, Google-digitized / http://www.hathitrust.org/access_use#pd-us-google
Digitized by Google
Original from UNIVERSITY OF CALIFORNIA

Bildung einer eigroßen Schwellung in der linken Pectoralisgegend, die ohne Einschmelzung nach 14 Tagen ausgeheilt ist.

Am 23. III. 1918 entlassen.

3. Fall. Zugsführer M. U., aufgenommen 8. I. 1918. Seit 3 Wochen links Eiterung.

Status praesens: Rechtes Trommelfell eingezogen, getrübt. Linker Gehörgang granulierend, in der Tiefe keine Details, eitrige Sekretion.

25. I. Temperatur 39,4°. In den nächsten Tagen langsamer Rückgang der Temperatur; diffuser Kopfschmerz.

2. II. Operation (fec. Dr. Gatscher): Knochen kolossal hyperämisch. Perisinuöser Abseeß. Sinus freigelegt, Wand gesund. Im ganzen ungestörter postoperativer Verlauf.

1. III. Kleinapfelgroße, harte Schwellung in der Gegend des rechten Sternoclaviculargelenkes, die im Verlaufe einer Woche zurückgeht. Eingeleitet wurde sie durch Temperatursteigerung von 38,6°.

Geheilt entlassen.

4. Fall. Inf. D. B., aufgenommen 17. XI. 1917. Seit 4 Jahren links Eiterung

Status praesens: Rechts normal. Linkes Trommelfell vorgewölbt, Perforation im vorderen Abschnitt, starke eitrige Sekretion. Warzenfortsatz etwas druckempfindlich.

28. XI. Fluktuierende Schwellung der ganzen Warzenfortsatzgegend, Abstehen des Ohres. Sehr starke Sekretion aus dem Gehörgang.

4. XII. Schwellung vollständig zurückgegangen. Spitze leicht druckempfindlich.

19. XII. Radikaloperation (fec. Dr. Gatscher): Fissura squamomastoidea. Knochen auffallend weich, mit Granulationen durchsetzt.

Postoperativer Verlauf ungestört. Heilung.

5. Fall. Trainsoldat G. K., aufgenommen 29. I. 1918. Angeblich in der Kindheit links Eiterung, dann Pause bis vor 10 Tagen.

Status praesens: Rechts normal. Links Warzenfortsatz diffus druckempfindlich, Schwellung an der Spitze. Hals (nach rechts gebogen) wird versteift gehalten. Trommelfell vorgewölbt. Starke pulsierende Eiterung aus dem unteren Abschnitt. Temperatur 38°. In den nächsten Tagen Rückgang der äußeren Erscheinungen.

7. II. Schüttelfrost und Temperatur um 40° nachmittags. Die Anfälle wiederholen sich in den nächsten Tagen. Dabei Ohrbefund unverändert. Keine labyrinthären oder cerebralen Symptome.

13. II. Transferiert unter Malariaverdacht auf die interne Abteilung.

14. II. und 17. II. Blutbild für Malaria negativ.

Eine gleichzeitig eingeleitete Chinintherapie bringt am 19. II. Entfieberung. Von da ab kein Anfall. Die Otitis media klingt langsam ab und ist am 5. III. geheilt.

6. Fall. Korp. B. H., aufgenommen 4. XII. 1917. Sturz am 2. XII. von der Trambahn, Bewußtlosigkeit, dann Schwerhörigkeit, Schwindel, Sausen.

Generated on 2019-10-24 15:48 GMT / http://hdl.handle.net/2027/uc1.b3252766
Public Domain in the United States, Google-digitized / http://www.hathitrust.org/access_use#pd-us-google
Digitized by Google
Original from UNIVERSITY OF CALIFORNIA

Status praesens: Rechts normal. Linker Gehörgang mit Blutkoagula erfüllt, Tiefeninspektion nicht durchführbar. Nase ohne Befund. Sämtliche Hirnnerven frei. Pupillenreaktion normal. Temperatur normal. Puls 72. Hört links mit Lärmapparat geprüft. Kein spontaner Nystagmus.

Röntgenbefund (Dr. Staunig): Von einer größeren, verschleierten Zelle aus (Antrumgegend) setzt sich nach oben gegen den lateralen Teil der Pyramidenkante ein Spalt fort, der vermutlich einer Bruchlinie entspricht.

Bettruhe, Bromtherapie.

10. XII. Befund unverändert. Links Facialisparese, besonders im Mundast.

20. XII. Uvula vielleicht etwas nach links abweichend.

28. XII. Facialisparese im Rückgang (namentlich im Stirnast). Sonst Status idem.

7. I. Links Gehörgang normal, Trommelfell getrübt, frei beweglich.

10. I. Links Mundast noch geringst paretisch. Keine Labyrintherscheinungen Entlassen.

7. Fall. Inf. G. K., aufgenommen 19. X. 1917. Angeblich seit November 1915 im Anschluß an Schußverletzung rechts hinter dem Ohre schwerhörig.

Status praesens: Links annähernd normal. Rechts hinter dem Ohre ungefähr in der Mitte des Warzenfortsatzes eine normal überhäutete Knochendelle Ohrläppchen durch eine Narbe fixiert. Knorpeliger Gehörgang durch Narben verzogen und verengt. Trommelfell diffus milchig getrübt.

Auszug aus dem Röntgenbefund (Dr. Staunig): Rechts: Der Warzenfortsatz steht zur Schädelbasis nicht in einem kleinen, nach abwärts offenen Winkel, sondern er steht senkrecht auf ihr.

Stimmgabelbefund einer beiderseitigen Laesio auris int. entsprechend.

8. Fall. Inf. A. S., aufgenommen am 19. III. 1918. Angeblich links seit 18 Jahren, rechts seit $1^1/_2$ Jahren schwerhörig.

Status praesens: Rechts: Große Perforation im hinteren Abschnitt. Fast vollständige Zerstörung der hinteren Gehörgangswand. Das freiliegende Antrum mit Granulationen erfüllt. Knochen allseits rauh, mit Krusten belegt. Epidermisschollen. — Links: Totaldestruktion; totaler Defekt der hinteren Gehörgangswand mit Freilegung des Antrum. Die Wand der ganzen Höhle wie Perlmutter glänzend. Eitriges Sekret, Krusten. Epidermisschollen.

Facialis beiderseits normal.

Akzentuierte Fl.-Spr. beiderseits unter 1 *m*.

Kalorisch (Chloräthyl) beiderseits schwach erregbar.

Besprechung der Fälle.

Fall 1 zeigt eine rechtsseitige Bezoldmastoiditis, die sich nach interkurrentem Erysipel und Angina entwickelte, und zwar als Teilerscheinung einer Septicopyämie. Die seltene Metastase im Sternum

Digitized by Google
Original from UNIVERSITY OF CALIFORNIA
Generated on 2019-10-24 15:48 GMT / http://hdl.handle.net/2027/uc1.b3252766
Public Domain in the United States, Google-digitized / http://www.hathitrust.org/access_use#pd-us-google

scheint aber vom Ohre ausgegangen zu sein, da sie viel später als die Affektion des linken Handgelenkes auftrat.

Fall 2 und **3** sind Mastoiditiden mit septischem Verlauf, bei denen spät nach der Entfieberung Metastasen auf der gekreuzten Seite eintraten. Beide Fälle zeigen (wie oft beobachtet), daß metastasierende Prozesse auch ohne Beteiligung des Sinus zustande kommen. Der späte Eintritt ohne eitrige Einschmelzung muß durch Erschöpfung der Virulenz erklärt werden. Auffallend ist die gekreuzte Seite sowie die Lokalisation an der Thoraxwand.

Im **Falle 4** kam ein subperiostaler Abscеß aus einer Mastoiditis durch die anatomische Varietät einer Fissura squamomastoidea zur Spontanheilung. Dieser immerhin bei Erwachsenen seltene Mechanismus wurde angenommen und durch die Radikaloperation erwiesen.

Im **Fall 5** gesellte sich zu einer schwer einsetzenden Otitis media eine Malaria quotidiana, die eine Sinusaffektion vortäuschen konnte. Der frische Zustand des Mannes in der fieberfreien Zeit sprach gegen diese Komplikation. Die Chinintherapie bestätigte die Diagnose.

Fall 6 zeigt eine Schädelbasisfraktur, bei der 6 Tage nach dem Trauma anscheinend durch sekundäre Blutung eine Facialisparese eintrat.

Fall 7 ist eine isolierte Schußfraktur des Warzenfortsatzes; **Fall 8** eine beiderseitige natürliche Radikaloperation durch Cholesteatom. Die beiden letzten Fälle sind seltene Befunde.

Vereinsberichte.

Österreichische Otologische Gesellschaft.

Sitzung vom 27. Februar 1918.

Vorsitzender: A. Politzer.
Schriftführer: E. Urbantschitsch.

Prof. Politzer: M. H.! Die Wiener Universität betrauert den Hingang eines ihrer verdienstvollen und hochgeschätzten Mitglieder. Hofrat Prof. Dr. Kolisko ist nach langem, schmerzhaftem Leiden aus dem Leben geschieden. In ihm verliert unsere Fakultät einen wissenschaftlich hervorragenden Fachgelehrten und eine ausgezeichnete Lehrkraft.

Aus der Schule Rokitanskys hervorgegangen, hat sich Kolisko zu einer den modernen Anforderungen entsprechenden Autorität auf dem Gebiete der pathologischen Anatomie herangebildet.

Generated on 2019-10-24 15:48 GMT / http://hdl.handle.net/2027/uc1.b3252766
Public Domain in the United States, Google-digitized / http://www.hathitrust.org/access_use#pd-us-google
Digitized by Google
Original from UNIVERSITY OF CALIFORNIA

Die gründliche Beherrschung dieser Disziplin befähigte ihn, nach dem Tode Hofmanns die Lehrkanzel der gerichtlichen Medizin mit vollem Erfolge zu übernehmen.

Nach dem Rücktritte Hofrat Weichselbaums ging sein Wunsch, zur Lehrstätte seines ursprünglichen Wirkens zurückzukehren, in Erfüllung. Bedauerlicherweise war sein Wirken als Professor der pathologischen Anatomie vom Schicksale nur kurz bemessen.

Die wissenschaftliche Bedeutung Prof. Koliskos wird von fachkundiger Seite gewürdigt werden. Wir erinnern nur an seine groß angelegte Arbeit über Beckenanomalien, welche von den Anatomen als klassische Leistung anerkannt wird.

Prof. Kolisko war ein Mann von edlen Charaktereigenschaften. Gutherzig und wohlwollend, wurde er als Lehrer und Dekan von den Studenten verehrt und geliebt. Er war der verläßlichste Freund und Kollege. Mit freudigem Entgegenkommen förderte er die wissenschaftlichen Bestrebungen der jüngeren Kräfte. Auch unser Spezialfach ist ihm für seine stets bewiesene Bereitwilligkeit, mir und meinen Assistenten das anatomische Material zur wissenschaftlichen Bearbeitung zu überlassen, zu großem Danke verpflichtet. Wir werden dem Verewigten ein dauerndes, treues Andenken bewahren. —

Herr Dr. A. Cemach wird zum Mitgliede gewählt.

Der Schriftführer verliest einen Brief Prof. Gomperz', in welchem er für die Beileidskundgebung der Gesellschaft anläßlich des Todes seines Sohnes dankt.

I. F. Alt: **Spontaner Durchbruch eines Hirnabscesses durch die Schläfenbeinschuppe.**

Der 18jährige Pat. litt seit 10 Jahren an einer linksseitigen Mittelohreiterung mit Cholesteatombildung. Im Dezember 1917 traten sehr heftige Kopfschmerzen auf und vor Weihnachten stellte sich eine Geschwulst oberhalb des linken Ohres ein, welche von einem Arzte in einer kleinen Stadt Mährens quer inzidiert wurde. Seither entleerte sich stets Eiter aus einer Fistelöffnung, die über der Schläfenbeinschuppe zurückgeblieben war. Anfangs Februar wurde der Kranke im Rudolfspital aufgenommen. Es konnte eine chronische eitrige Mittelohrentzündung des linken Ohres mit Polypen, die bis zum Ohreingang ragten, nachgewiesen werden. $2^1/_2$ *cm* über und hinter dem linken Ohre bestand eine Fistelöffnung in der Mitte einer etwa 3 *cm* langen, queren Narbe über dem Schläfenbein. Die Gegend war wie durch einen periostalen Abscess aufgetrieben, bei Druck entleerte sich reichlich Eiter aus der Fistelöffnung. Bei der Radikaloperation wurde der Schnitt bis in die Fistel geführt. Bei der Freilegung der Schläfenbeinschuppe fand ich eine kronenstückgroße Durchlöcherung der Schuppe, welche in ihrem hinteren Anteile durch eine bindegewebige Membran verschlossen war, während, dem vorderen Anteil entsprechend, sich Hirnsubstanz einstellte, aus der pulsierend Eiter hervorquoll. Nach Abtragung der bindegewebigen Membran und Erweiterung der Durchlöcherung bis an das Tegmen antri, wobei sich die Schuppe als so dünn erwies, daß der Knochen einfach mit einer Krallenpinzette abgebrochen werden konnte, trat sofort ein Hirnprolaps ein. Die Fistelöffnung im Schläfenlappen wurde erweitert und drainiert. Die Dura im Anteile, der an das Tegmen antri angrenzt, erwies sich als unverändert. Bei der anschließenden Radikal-

Digitized by Google
Original from UNIVERSITY OF CALIFORNIA
Generated on 2019-10-24 15:48 GMT / http://hdl.handle.net/2027/uc1.b3252766
Public Domain in the United States, Google-digitized / http://www.hathitrust.org/access_use#pd-us-google

operation des Mittelohrs wurde ein jauchiges Cholesteatom beseitigt. Der spontane Durchbruch eines Schläfenlappenabscesses stellt ein ungewöhnliches Vorkommnis dar, das in der Literatur nicht verzeichnet ist. Dagegen sind Durchbrüche von Extraduralabscessen bekannt und von Jansen, Schmiegelow, Zaufal, Barker und Bondy beschrieben. Extraduralabscesse der mittleren Schädelgrube können durch die dünne Schläfenbeinschuppe durchbrechen, wobei oft große Stücke der Tabula vitrea nekrotisch abgestoßen werden. Extraduralabscesse der hinteren Schädelgrube finden nach Körner bisweilen einen Ausgang durch die Sutur zwischen Schläfen- und Hinterhauptbein oder durch das Emissarium mastoideum. In meinem Falle muß nach dem Befunde an der Dura, die oberhalb des Tegmen antri bis hinauf zur Durchbruchstelle sich als unverändert erwies, der Hirnabsceß das Primäre und die extraduralen Veränderungen das Sekundäre gewesen sein.

II. Soherr: **Bulbusthrombose. Operation. Heilung.**

J. H., 7 Jahre alt, erkrankte im Alter von 3 Jahren an rechtsseitiger eitriger Mittelohrentzündung; er wurde in einem Kinderspital behandelt und nach 7 Wochen geheilt entlassen. In den folgenden Jahren soll das Ohr zeitweise geflossen haben.

Am 20. XII. 1917 begann das rechte Ohr neuerlich stark zu fließen; seit 5 Tagen heftige Kopfschmerzen, hohes Fieber, Anschwellung hinter der Ohrmuschel. Kein Schüttelfrost, kein Erbrechen.

Status localis: Rechtes Ohr: Stinkende Eiterung. Große Perforation in der Membrana flaccida, obere Gehörgangswand gesenkt. Bei Spülung reichlich Cholesteatomschuppen. Ohrmuschel stark abstehend, hinter derselben eine deutlich fluktuierende, druckschmerzhafte Geschwulst.

Linkes Ohr: Normaler Befund.

Hörvermögen rechts: Untere Tongrenze A_1, mit dem Lärmapparat nach Bárány wird laute Stimme auf 0,5 *m*, Fl.-Spr. ad concham gehört. Kein Spontannystagmus. Kalorische Reaktion normal. Temperatur 40,4°.

Operation (Soherr) am 30. XII. 1917: Nach Incision der Haut spritzt stinkender Eiter unter hohem Druck hervor. Am Planum mastoid. sieht man eine stecknadelkopfgroße Fistel, aus der Eiter kommt. Nach Abtragung einer dünnen Knochenschichte kommt man in eine haselnußgroße, von Granulationen und Eiter erfüllte Höhle, in der der Sinus auf 1½ *cm* freiliegt; seine Wand ist mit Granulationen bedeckt und schwartig verdickt. Es wird zunächst das von jauchig zerfallenem Cholesteatom erfüllte Antrum freigelegt, das nach hinten bis an den Sinus heranreicht. Die Gehörknöchelchen fehlen.

Hierauf wird der Sinus nach oben und unten weiter freigelegt, bis seine Wand normale Beschaffenheit zeigt. Da der Sinus an der schwartig verdickten Stelle weniger gut eindrückbar ist, wird die Probepunktion an dieser Stelle vorgenommen. Sie ergibt Blut.

31. XII. Morgentemperatur 37,5°, Abendtemperatur 38,9°. Kein Schüttelfrost.

1. I. 1918: Tagestemperatur normal. Abendtemperatur 39,1°, ohne Schüttelfrost.

2. I.: Verbandwechsel. Sinus belegt, eindrückbar. Tagestemperatur normal; in der Nacht Schüttelfrost von 10 Minuten Dauer. Temperatur 40°.

Generated on 2019-10-24 15:48 GMT / http://hdl.handle.net/2027/uc1.b3252766
Public Domain in the United States, Google-digitized / http://www.hathitrust.org/access_use#pd-us-google
Digitized by Google
Original from UNIVERSITY OF CALIFORNIA

3. I.: Jugularisligatur. Bulbusfreilegung nach Voss.

Der Sinus ist bis zum Bulbus hart; es wird daher die Jugularis, die leer ist, doppelt unterbunden und zwischen den Ligaturen durchschnitten, ebenso die Facialis communis.

Hierauf wird der Sinus inzidiert und der rote, anscheinend gesunde Thrombus nach oben entfernt, bis starke Blutung erfolgt. Da das untere Ende des Thrombus, das sich in den Bulbus hinein erstreckt, nicht erreichbar ist, wird der Bulbus durch Wegnahme der oberen und hinteren Wand nach Voss freigelegt und aus demselben mißfärbige Thromben extrahiert. Wundversorgung in der üblichen Weise.

Der bakteriologische Befund des Thrombus ergab Streptokokken in Reinkultur.

Epikrise: Nach dem Befunde bei der ersten Operation dürfte es sich wohl um eine wandständige Sinusthrombose gehandelt haben, obwohl nie Schüttelfröste zu beobachten waren. Die obturierende Thrombose kündigte sich mit einem Schüttelfrost an. Wir konnten daher genau konstatieren, in welcher Zeit sich aus der wandständigen eine obturierende Thrombose entwickelte. Daß erstere nicht spontan zur Ausheilung kam, kann vielleicht durch die Art der Infektion, Streptokokken in Reinkultur, erklärt werden. In diesem Falle sind wir mit der Bulbusoperation nach Voss ausgekommen. Wahrscheinlich deshalb, weil es sich um eine frische Bulbusthrombose gehandelt hat.

III. E. Urbantschitsch: **Primäre Jugularisthrombose. Diagnostischer Wert der Blutgerinnungsbestimmung. Abnorm gesteigerte Gerinnung des Lumbalpunktates.**

Der 14jährige Walter B. erkrankte Mitte November 1917 an einer sehr heftigen akuten Angina mit außerordentlich starken Kopfschmerzen und gleichzeitig auftretendem hohen Fieber von pyämischem Charakter. In der Folge trat auch eine rechtsseitige akute Mittelohrentzündung auf. Der Warzenfortsatz war äußerlich normal, auf Druck etwas empfindlich. Der Zustand des Ohres hätte an und für sich keine Operation verlangt, doch wurde eine solche schließlich in Anbetracht des anhaltend hohen Fiebers mit Remissionen, da man nicht ausschließen konnte, daß dieses otogen sei, ausgeführt.

Bei der am 12. XII. 1917 vorgenommenen Aufmeißelung des Warzenfortsatzes fanden sich die Zellen des Warzenfortsatzes etwas hyperämisch, doch frei von Eiter. In dem eröffneten Antrum nur mäßig Eiter. Knöcherne Sinuswand makroskopisch intakt, so daß von einer Freilegung des Sinus abgesehen wurde.

Wegen anhaltenden Fiebers wurde ich consiliariter zu dem Fall gerufen und machte am 14., 16. und 18. XII. 1917 intravenöse Injektionen von 2 cm^3 Argosan, ohne daß das Gesamtbild der Erkrankung nennenswert geändert worden wäre.

Bakteriologischer Blutbefund und Widal: negativ.

Am 20. XII. gab ich eine intravenöse Injektion von 4,0 Urotropin.

Am 22. XII. war bei der Blutgerinnungsuntersuchung nach Wright das Blut schon nach 115″ vollständig geronnen (normal 150″); die untere Grenze habe ich mit Rücksicht auf den Zustand des Pat. nicht festgestellt, da hiemit schon der Beweis einer bedeutenden Zunahme der fibrinogenen bzw. fibrinoplastischen Substanz gegeben war und eine genaue

Digitized by Google
Original from UNIVERSITY OF CALIFORNIA
Generated on 2019-10-24 15:48 GMT / http://hdl.handle.net/2027/uc1.b3252766
Public Domain in the United States, Google-digitized / http://www.hathitrust.org/access_use#pd-us-google

Fixierung des Beginnes der Gerinnung nur einen quantitativen, aber keinen qualitativen Wert besessen hätte.

Mit Rücksicht auf diesen Blutbefund wurde sofort der Sinus freigelegt und inzidiert, wobei sich ein obturierender Thrombus ergab, der auch den Bulbus ausfüllte. Infolgedessen anschließend Jugularisunterbindung.

23.—25. XII. veränderte sich der Zustand des Pat. nicht wesentlich. Der Augenspiegelbefund war normal.

26. XII.: Lumbalpunktion. Entleerung von 3 großen Eprouvetten (je halbvoll) Lumbalflüssigkeit. Diese erschien leicht hämorrhagisch und eitrig (diffuse Trübung). Die Flüssigkeit zeigte eine so enorm gesteigerte Gerinnung, daß man einige Sekunden nach Entnahme sämtliche 3 Eprouvetten umkehren konnte, ohne daß ein Tropfen gefallen wäre. Wie ungewöhnlich rasch die Gerinnung von statten ging, beweist am besten der Umstand, daß die Oberfläche der 3 Punktionsproben abgeschrägt erschien wie bei einer Agar-Eprouvette. Die geronnene Flüssigkeit war wie trübes Gelatin anzusehen. Eine Stunde später war noch keine Verflüssigung eingetreten.

Die vom Institut Urban und Hellmann vorgenommene Untersuchung ergab folgenden Befund: Spezifisches Gewicht 1016, alkalische Reaktion, Albumengehalt 4,4%, Sediment: wohl erhaltene rote Blutkörperchen, Eiterkörperchen in geringer Menge. Nativpräparat: Diplokokken. Bouillon: Gram-positive, kurze Kettenkokken. Umfangreiche, intensiv gefärbte Fibringerinnsel.

27. XII.: Exitus letalis. Die Vornahme einer Obduktion war leider unmöglich, da es sich um einen Sanatoriumpatienten handelte.

Epikrise: Nach dem ganzen Verlauf und dem Operationsbefund muß wohl angenommen werden, daß es sich in dem vorliegenden Fall um eine aufsteigende Thrombose der Jugularis in den Bulbus bzw. Sinus gehandelt hat. Als Ausgangspunkt ist wohl die Angina verantwortlich zu machen. Für diese Auffassung spricht schon der Umstand, daß die pyämischen Temperaturen bald nach Beginn der Angina, jedenfalls vor Beginn der Otitis aufgetreten waren, ferner der relativ milde Verlauf der letzteren, endlich der Befund bei der ersten Operation. Daß derartige „primäre" Thrombosen — primär insofern, als die Thrombose vor der Otitis entsteht — vorkommen können, zeigen ja schon hier demonstrierte Fälle von Ruttin und mir.

Der Fall ist aber auch ein schlagender Beweis für den Wert der Wrightschen Blutgerinnungsbestimmung. Trotzdem der erste Operationsbefund gegen eine Sinusaffektion sprach, war eine solche nach der Blutprobe anzunehmen und die zweite Operation, die auf Grund der letzteren vorgenommen wurde, zeigte die Richtigkeit und Wichtigkeit dieser Untersuchungsmethode.

Die Gerinnung der Lumbalflüssigkeit war in diesem Fall eine ganz ungewöhnlich rasche und intensive. Jedenfalls konnte ich eine solche in dieser Art bisher noch nie beobachten. Zweifellos spielt auch hier die erwähnte Zunahme der fibrinogenen bzw. fibrinoplastischen Substanz, die sich ja auch im Blut fand, wozu noch der hohe Eiweißgehalt der Cerebrospinalflüssigkeit in diesem Fall kommt, eine hervorragende Rolle. Das Urotropin ist hiefür kaum verantwortlich zu machen. In einem anderen, einigermaßen analogen Fall von Meningitis, in dem ich 6,0 Urotropin

Generated on 2019-10-24 15:48 GMT / http://hdl.handle.net/2027/uc1.b3252766
Public Domain in the United States, Google-digitized / http://www.hathitrust.org/access_use#pd-us-google
Digitized by Google
Original from UNIVERSITY OF CALIFORNIA

vor der Lumbalpunktion injiziert hatte, fand sich keine Gerinnung des Lumbalpunktates.

Diskussion.

Politzer: War bei der zweiten Operation (Sinusoperation) kein Zusammenhang zu bemerken?

E. Urbantschitsch: Nein.

Politzer: Ich glaube doch, daß es sich hier um eine Übertragung von den Mittelohrräumen gehandelt hat.

E. Urbantschitsch: Nachdem die Zellen des Proc. mast. vollständig normal waren, könnte man ganz genau so die Nachbarschaft vom Halse anschuldigen.

Politzer: Seinerzeit habe ich Versuche gemacht, um zu sehen, wie weit sich die Kommunikationen zwischen den Zellen des Schläfebeines überhaupt mit der Umgebung erstrecken, habe an irgend eine Stelle in der Umgebung eingestochen, blaue Flüssigkeit injiziert. Die Masse hat sich überall im ganzen Schläfebein ausgebreitet und sogar, wie man durch Sinuseröffnung feststellen konnte, auch in den Sinus hineingedrängt. Es sichert also ein makroskopischer Befund eines normalen Sinus nicht vor einer eventuellen unrichtigen Diagnose.

E. Urbantschitsch: In gleicher Weise ist natürlich auch der umgekehrte Weg möglich. Ich halte an meiner Meinung fest, die auch durch das Bestehen der Basilarmeningitis gestützt wird. Der von Politzer geschilderte Vorgang wird wohl für die meisten Fälle gelten. Immerhin haben wir hier Fälle gesehen, für die die direkte Infektion der Jugularis vom Halse aus nachgewiesen wurde. So hat Ruttin hier vor einigen Sitzungen einen derartigen Fall vorgestellt, in dem eine von der Jugularis aufsteigende Thrombose entstand. Auch ich habe vor einigen Jahren einen solchen Fall vorgestellt.

IV. und V. E. Urbantschitsch: **Rapid verlaufende Meningitiden unter dem Bilde einer akuten diffusen Labyrintheiterung.**

1. F. D., 28 Jahre alt, Krankenpflegerin. Aufgenommen auf die Ohrenstation des k. k. Kaiser Franz Josef-Spitals am 15. X. 1917.

Anamnese: Gehör seit 4 Jahren links schlecht, Eiterausfluß angeblich erst seit $2^1/_2$ Monaten; zuerst Stechen, dann Spontanperforation. Anfangs kamen „dicke Klumpen" aus dem Ohr. Von Beginn der Otorrhoe an fötider Geruch des Eiters. Ausfluß konstant. Kopfschmerzen seit einem Jahr in der Scheitelgegend. Kein Schwindel, keine Übelkeiten, doch öfters Aufstoßen, und zwar bei Kopfschmerzen (jeden 2.—3. Tag), meist nachmittags. Eine Schwester starb mit 20 Jahren an Meningitis tuberculosa.

Ohrenbefund: Rechts normal, links Totaldestruktion des Trommelfells; diffuse Granulationen, besonders im Antrum und Attic. R +, —; W ➤ l., S =, =. Kein Spontannystagmus. Kalorische Reaktion normal; kein Fistelsymptom.

Operation (Totalaufmeißelung der Mittelohrräume) am 15. X. 1917: Knochen sklerotisch, Sinus und Dura stark vorgelagert; infolgedessen Operation nach Stacke. Granulationen im Antrum. Gehörknöchelchen nicht mehr vorhanden. Plastik nach Panse.

Verlauf: 16.—19. X.: Etwas Wundschmerzen, zeitweise leichte Übelkeiten. Temperatur meist normal, einmal 37,6°; leichte Facialisparese links.

Generated on 2019-10-24 15:48 GMT / http://hdl.handle.net/2027/uc1.b3252766
Public Domain in the United States, Google-digitized / http://www.hathitrust.org/access_use#pd-us-google
Digitized by Google
Original from UNIVERSITY OF CALIFORNIA

20. X.: Erster Verbandwechsel: Wundheilung gut. Kein freier Eiter. Entfernung der Klammern. Heilung per primam.

24. X.: Wunde in guter Heilung. Keine subjektiven Beschwerden. Facialis unverändert, leicht paretisch, das Auge kann ganz geschlossen werden, auch Pfeifen ist möglich.

Die weitere Nachbehandlung infolge Idiosynkrasie gegen Jodoform, torpider Heilungstendenz, Neigung zu Verwachsungen bei üppiger Granulationsbildung sowie großer Empfindlichkeit der Pat. sehr erschwert. Die Facialisparese geht vollständig zurück.

26. X.: Zeitweise etwas Schwindel.

27. X.: Schwindel stärker, doch geht Pat. ihrem Beruf nach und fühlt sich im übrigen relativ wohl.

28. I. 1918: Morgens plötzlich Erbrechen und sehr starker Schwindel.

29. I.: Ununterbrochener Brechreiz, Erbrechen und höchstgradiger Schwindel.

Ohrbefund: Nystagmus III. Grades nach rechts (gesunde Seite). Mit Lärmapparat rechts werden laut in das linke Ohr geschriene Worte teilweise perzipiert (wahrscheinlich mangelhafte Ausschaltung des gesunden Ohres). Kalorische Prüfung (Spülung mit 1 Liter 45grädigen Wassers): Kein Nystagmus nach links; vielleicht wird der spontane Nystagmus rechts ein wenig geringer.

Operation (Labyrinthoperation nach Neumann): Hautschnitt entsprechend der Operationsnarbe. Loslösung der beiden Plastiklappen mit Kürzung des vorderen. Freilegung der Dura der hinteren Schädelgrube auf einen schmalen Spalt entsprechend der hinteren Pyramidenfläche. Aufmeißelung des Vestibulums. Eingehen mit der Labyrinthsonde von der Paukenhöhle aus durch das Foramen ovale. Die von der hinteren Schädelgrube aus gegen die Paukenhöhle geführte Sonde dringt anstandslos in diese. Aufmeißeln der Promontorialwand. Weder aus dem Vestibulum noch aus der Cochlea kommt Eiter; desgleichen kein Liquorabfluß.

Verlauf: Unmittelbar nach der Operation (etwa 10 Minuten nach Beendigung derselben) hat der Schwindel erheblich nachgelassen; es besteht nur mehr spontaner Nystagmus II. Grades nach rechts. Keine Übelkeiten mehr. Facialisparese links wie nach der ersten Operation.

30. I.: Nachts über zeitweise gut geschlafen, Schwindel mäßig stark, entschieden weniger als vor der Operation. Spontaner Nystagmus II. Grades. Facialisparese: Das linke Auge kann bis auf einen 2 *mm* breiten Spalt geschlossen werden, auf Beklopfen des oberen-inneren Orbitalrandes sogar vollständig. 2. und 3. Ast stark paretisch.

Keine Kopfschmerzen während des Vormittags, nachmittags starke Hinterhauptschmerzen. Kein Erbrechen. Pat. behält flüssige Nahrung. Abends 1,0 Urotropin.

31. I.: Nachts nicht viel geschlafen. 2 Uhr früh Erbrechen, späterhin Brechreiz. Schwindel sehr stark, bei der kleinsten Bewegung, besonders bei Erheben des Kopfes. Bei Lagerung auf das linke Ohr subjektive Erleichterung. 3mal täglich 1,0 Urotropin, das aber meist erbrochen wird. Temperatur normal wie stets vorher.

1. II.: Erster Verbandwechsel. Tampon durchfeuchtet, etwas fötid (da kein Jodoform genommen werden konnte). Kein freier Eiter in der Wundhöhle, die schön zu heilen scheint.

Digitized by Google
Original from UNIVERSITY OF CALIFORNIA
Generated on 2019-10-24 15:48 GMT / http://hdl.handle.net/2027/uc1.b3252766
Public Domain in the United States, Google-digitized / http://www.hathitrust.org/access_use#pd-us-google

Spontaner Nystagmus I.—II. Grades nach rechts, Schwindel vorhanden, hauptsächlich bei Lageveränderungen, im allgemeinen aber wesentlich weniger als früher. Sehr starkes „Läuten und Klingen" im linken Ohr. Etwas Kopfschmerzen in der Stirne und vorderen Scheitelgegend, keine im Hinterhaupt. Allgemeinbefinden besser. Intern Pyramidon.

2. II.: Schwindel und Brechreiz geschwunden. Dagegen konstant zunehmender Kopfschmerz, der durch kein intern gegebenes Mittel (Aspirin, Pyramidon etc.) beseitigt oder nennenswert gemildert werden kann. Ab 4 Uhr nachmittags Bewußtlosigkeit. Ptosis des linken, bald darauf auch des rechten Augenlides. Pat. kommt nicht mehr zu sich.

3. II.: 1 Uhr früh Exitus.

Obduktionsbefund (Dr. Hammerschmied): Eitrige Meningitis mit reichlichem Exsudat an der Basis, sich bis in die Ventrikel erstreckend. (In der nächsten Umgebung des Felsenbeines keine Meningitis; ein Zusammenhang zwischen Ohr und Meningitis kann nicht nachgewiesen werden.)

2. K. N., 19 Jahre alt, beurlaubter Soldat.

Anamnese: Pat., der stets von verschlossenem, keineswegs heiterem Wesen gewesen sein soll, erkrankte im Jänner 1918 an einer eitrigen Mittelohrentzündung rechterseits. Ob schon früher einmal eine solche bestanden hat, kann mit Sicherheit nicht nachgewiesen werden. Auf Behandlung durch einen Spezialisten trat Besserung ein; die Sekretion hörte durch Wochen fast gänzlich auf, wurde aber dann wieder etwas stärker. Am 22. II. fühlte sich Pat. weniger wohl, so daß er sich tagsüber häufig auf einen Divan legte; immerhin ging es ihm aber so gut, daß er abends sogar tanzte. Danach aß er mit Appetit sein Nachtmahl und schlief die ganze Nacht sehr gut. In der Früh, als Pat. aufstehen wollte, war er dies infolge außerordentlich heftigen Schwindels nicht imstande; dabei fortwährendes Erbrechen. Der herbeigerufene Hausarzt führte den Zustand auf einen „verdorbenen Magen" zurück; ein zweiter Arzt nahm jedoch einen Zusammenhang mit dem Ohr an und veranlaßte seine Überführung nach Wien, wo Pat. spät abends eintraf. Die noch am selben Abend vorgenommene Untersuchung ergab folgenden

Ohrenbefund: Rechts, knapp hinter dem Hammergriff hirsekorngroße Perforation, aus der mäßig viel Eiter kommt. Warzenfortsatz normal. Links Mittelohrkatarrh. R 0, +, W ➤➤ l., S 0, =. Komplette Taubheit rechts. Lebhafter spontaner horizontaler rotatorischer Nystagmus nach links. Keine kalorische Reaktion.

23. II.: 1/41 Uhr früh Operation: Totalaufmeißelung der Mittelohrräume und Labyrinthoperation nach Neumann; typisch. Kein Abfluß von Eiter noch Liquor aus dem Labyrinth.

Verlauf: Tagsüber Schwindel wesentlich besser, Nystagmus etwas schwächer. Kopfschmerzen. Allgemeine Unruhe. Vormittags intravenöse Injektion von 6,0 Urotropin. Nachmittags Lumbalpunktion. Druck nicht wesentlich erhöht, Punktat diffus getrübt.

Die Untersuchung des Lumbalpunktates (Urban und Hellmann) ergibt folgenden Befund: Die Flüssigkeit hat eine schwach rötlichgelbe Farbe, ist ziemlich stark diffus getrübt und enthält mehrere, ziemlich kompakte, zähe Klumpen, die sich auf dem Boden der Eprouvette absetzen. Die Gesamtmenge derselben beträgt 11 cm^3, das spezifische Gewicht beträgt

Digitized by Google
Original from UNIVERSITY OF CALIFORNIA
Generated on 2019-10-24 15:48 GMT / http://hdl.handle.net/2027/uc1.b3252766
Public Domain in the United States, Google-digitized / http://www.hathitrust.org/access_use#pd-us-google

1012, die Reaktion ist alkalisch, der Eiweißgehalt beträgt 1,88%. Beim Zentrifugieren erhält man ein sehr reichlich kompaktes, schmutzig graugelb gefärbtes Sediment, während die überstehende Flüssigkeit eine gelbliche Farbe zeigt und eine ganz leichte Trübung beibehält. Das Sediment besteht aus außerordentlich zahlreichen Eiterkörperchen, meist polynukleären, neutrophilen Formen sowie aus einzelnen, wohlerhaltenen roten Blutkörperchen. Von Mikroorganismen finden sich zahlreiche Gram-positive Kokken, die einzeln, als Diplokokken, in kürzeren und zuweilen auch in mittellangen Ketten auftreten. Auf den mit dem Sediment beschickten Nährboden gingen Gram-positive Kettenkokken auf.

Fieber zwischen 38,7—40,4° bei Puls 84—120.

24. II.: Bewußtlosigkeit, allgemeine Unruhe. Nachmittags Exitus letalis. Obduktion war leider unmöglich (Sanatoriumspatient!).

Epikrise: Beide Fälle haben die Ähnlichkeit miteinander, daß bei beiden klinisch die Symptome eines „akuten Labyrintheinbruches" bestanden. Die sofort durchgeführte radikale Labyrinthöffnung ergab aber keinen Eiter im inneren Ohr. In jedem der Fälle trat einige Tage nach der Operation der Tod durch Meningitis ein. Im ersten Falle bestand sogar niemals Fieber und doch ergibt die Sekretion schon ein reichliches Exsudat an der Schädelbasis!

Es wäre nach meiner Ansicht anzunehmen, daß hier die Symptome der Labyrinthitis nicht vom Labyrinth direkt ausgelöst wurden, sondern von der Meningitis, die in diesen Fällen durch Reizung der Acusticusfasern eine Labyrinthitis vortäuschte. Hiefür spricht auch insbesondere der erste angeführte Fall, in dem bei der Sekretion das Felsenbein und seine allernächste Umgebung von der eitrigen Entzündung frei gefunden wurde. Wäre die eitrige Meningitis von einer eitrigen Labyrinthitis induziert worden, so wäre die Kontinuität der Entzündungserscheinungen wohl augenfälliger gewesen. Auch wäre wohl anzunehmen, daß man bei dem reichlichen Exsudat an der Basis wenigstens einen Tropfen Eiter im Labyrinth fände, wenn auch die Möglichkeit einer bloß eitrigen Infiltration nicht von der Hand zu weisen ist. In dieser Beziehung wird wohl die histologische Untersuchung des Felsenbeines Klärung bringen.

Keinesfalls hat die Labyrinthoperation genützt, wenn sie auch gewiß nicht ungünstig eingewirkt hat. Es würde sich dringend empfehlen, in derartigen Fällen stets vor der Operation die Lumbalpunktion vorzunehmen, um die Prognose von vornherein als absolut infaust zu stellen.

VI. Otto Mayer: **Ein Xanthom im äußeren Gehörgang.** (Demonstration histologischer Präparate.)

Bei einer 72jährigen Frau, welche an chronischem Mittelohrkatarrh und seniler Schwerhörigkeit litt und deswegen zur Behandlung kam, wurde bei der Untersuchung eine linsengroße Geschwulst gefunden, die breitbasig auf der unteren Wand des knöchernen Gehörganges aufsaß. Das Trommelfell und der übrige Teil des äußeren Gehörganges waren normal. Die Farbe der Geschwulst war nicht festzustellen, weil vorher von anderer Seite das Ohr ausgespritzt und ausgetupft worden war, wobei es zu einer Blutung aus der Geschwulst gekommen war. Die Geschwulst wurde mit der Schlinge abgetragen, worauf es wenig blutete. Die von Herrn Prof. Dr. Rudolf Maresch vorgenommene histologische Untersuchung der Ge-

Digitized by Google
Original from UNIVERSITY OF CALIFORNIA
Generated on 2019-10-24 15:48 GMT / http://hdl.handle.net/2027/uc1.b3252766
Public Domain in the United States, Google-digitized / http://www.hathitrust.org/access_use#pd-us-google

schwulst ergab, daß es sich um ein Xanthom handelte. Der Befund lautet folgendermaßen:

„Die übersandte warzenartige Excrescenz, die einen größten Breitendurchmesser von ca. 3 *mm* besitzt, zeigt histologisch — mit Ausnahme der Abtragungsstelle — einen Überzug, der von einer dünnen Lage geschichteten Plattenepithels gebildet wird. In dieser finden sich interzellulär polynukleäre Leukocyten in spärlicher Zahl und unregelmäßiger Verteilung. Von dem Epithelüberzug ziehen vereinzelt schlanke Epithelzapfen in die Tiefe. Unter dem Epithel findet sich meist eine dünne Lage von sternförmigen und spindeligen Fibroblasten, die nach der Tiefe zu bald ohne scharfe Grenze von jenen Zellen abgelöst werden, aus denen sich der Hauptmasse nach das warzige Gebilde aufbaut. Es sind das große, meist rundliche oder ovale, scharf begrenzte Zellen, die sich bei dichterer Lagerung in verschiedener Weise zu leicht polygonalen Gebilden gegenseitig abplatten und in ihrer Mitte oder etwas exzentrisch einen chromatinreichen rundlichen oder ovalen Kern enthalten. Das Protoplasma nimmt einen leichten Eosinton an, erscheint bei schwacher Vergrößerung leicht trüb, wie feingekörnt, bei starker Vergrößerung erkennt man jedoch eine feinschaumige Beschaffenheit des Protoplasmas, bedingt durch zahlreiche in dasselbe eingelagerte Vakuolen. Zwischen den Zellen ein zartes, spärliches Reticulum und vereinzelt dünnwandige Gefäße, die das Gewebe in verschieden große Felder teilen. An einigen Stellen finden sich namentlich längs der Gefäße plasmocytäre Infiltrate und hie und da auch polynukläre Leukocyten, die das Gewebe in diffuser Weise durchsetzen. Danach wäre die Bildung als ein Xanthom zu bezeichnen, zumal die entzündlichen Veränderungen nicht hochgradig genug ausgeprägt sind, als daß man an ein sogenanntes pseudoxanthomzellenreiches Granulationsgewebe denken könnte. Auch die tumorartige Abgrenzung spricht zugunsten der ersteren Auffassung."

Inzwischen ist an der Abtragungsstelle wieder ein kleiner Höcker entstanden, der eine ganz auffallend hellgelbe Farbe, wie sie dem Xanthom entspricht, besitzt. Sollte sich hier wieder eine kleine Geschwulst bilden, so wird sich Gelegenheit ergeben, nach Abtragung derselben im Gefrierschnitt durch die Sudanfärbung das Fett in den Zellen direkt nachzuweisen, was früher nicht möglich war, weil die Geschwulst in Paraffin eingebettet wurde.

Meines Wissens ist eine solche Geschwulst bisher noch niemals im äußeren Gehörgang beobachtet worden. Die Geschwulst ist gutartig und wird sich nach Auskratzen der Basis wahrscheinlich nicht mehr bilden.

Sitzung vom 29. April 1918.

Vorsitz: F. Alt.
Schriftführer: E. Urbantschitsch.

I. E. Urbantschitsch: **Kontralaterale Abducensparese nach Jugularisunterbindung, hervorgerufen durch Blutaustritt im Gehirn.**

Der 14jährige Gymnasiast Anton M. zog sich am 8. II. 1918 eine akute Verkühlung zu. Zwei Tage später Ohrenschmerzen rechts, Hinfälligkeit und Erbrechen. Pat. wurde am 11. II. von einem Arzt ausgespritzt und besuchte noch bis zum 13. II. die Schule. An diesem Tag Spontanperforation des Trommelfells. Vom 14.—16. II. Fieber (39°), Appetitlosigkeit und Schwächeanfälle.

17. II. Aufmeißelung des Warzenfortsatzes: Alle Zellen bis zur Terminalzelle vollständig mit freiem Eiter erfüllt; desgleichen isolierte größere Zellen. Sinus freigelegt, normal erscheinend. Antrum breit eröffnet, mit Eiter erfüllt.

Digitized by Google
Original from UNIVERSITY OF CALIFORNIA
Generated on 2019-10-24 15:48 GMT / http://hdl.handle.net/2027/uc1.b3252766
Public Domain in the United States, Google-digitized / http://www.hathitrust.org/access_use#pd-us-google

Bakteriologischer Befund: Diplococcus lanceolatus.

18.—21. II. Afebriler Verlauf. Wohlbefinden. Immerhin fühlt sich Pat. nicht so frisch, daß er gern aufstünde.

22. II. 1. Verbandwechsel. Gute Heilung. Kein freier Eiter. Entfernung der Klammern. Heilung per primam.

23. II. Aus dem Sanatorium entlassen.

25. II. Pat. kommt zum Verbandwechsel in die Ordination. Lokal nichts Besonderes. Etwas Mattigkeit, fahle Gesichtsfarbe.

26. II. Hohes Fieber; Hinfälligkeit.

27. II. Temperatur 41,2°. Erbrechen, Diarrhöen, Prostration.

Operation (27. II.): Breite Freilegung des Sinus; Incision: Wandständiger Thrombus. Typische Jugularisunterbindung über der Einmündung der Vena facialis communis.

Verlauf: Von der Operation angefangen Sinken der Temperatur im Laufe von 12 Stunden allmählich bis zur Norm, auf der sie sich weiterhin erhält. Zunehmendes Wohlbefinden. Kein Erbrechen mehr. Wundheilung ausgezeichnet.

2—3 Tage nach der Operation klagt Pat. über Doppeltsehen. Lesen ist nur bei Verschluß eines Auges möglich. Die darauf gerichtete Untersuchung ergibt eine linksseitige Abducenslähmung.

17. III. Augenbefund (Prof. O. Sachs): Geringgradige linksseitige Abducensparese. Opticus beiderseits stark gerötet, geschwollen; im Umkreis der Papille zahlreiche Hämorrhagien und Exsudatstreifen. (Im ganzen mehr Neuritis als Stauungspapille.)

12. IV. Auf einen Diätfehler einmal Erbrechen, darauf auch etwas Fieber.

16. IV. Interner Befund (Prim. Doz. Moser): normal, nur Zeichen von Neuropathie; es besteht starke Dermographie.

19. IV. Abducensparese geschwunden.

25. IV. Augenspiegelbefund (Prof. Sachs): Noch immer beide Optici erheblich geschwollen, links mehr als rechts. Die Sehschärfe dabei normal!

29. IV. Ohrbefund: Retroauriculäre Wundhöhle fast vollständig geschlossen. Entsprechend der Jugulariswunde eine reaktionslose lineare Narbe. Das Trommelfell zeigt im unteren Anteil eine größere Perforation. Spontandurchgängigkeit der Ohrtrompete. Mäßige schleimige Eiterung in der Paukenhöhle (erst wieder seit letzter Zeit; das Mittelohr war durch Wochen bereits völlig trocken). — Bestes Wohlbefinden. Pat. geht bereits wieder in die Schule.

Epikrise: Das auffallendste Symptom in dem demonstrierten Fall bot die bald nach der rechtsseitigen Jugularisunterbindung aufgetretene linksseitige Abducensparese. Man hätte hier an einen meningitischen Prozeß denken können, wenn nicht die Parese gerade in jene Zeit gefallen wäre, in der alle bedrohlichen Symptome bereits geschwunden waren, normale Temperatur bestand und das Allgemeinbefinden sichtliche Fortschritte machte. Dadurch konnte eine meningeale Ätiologie ausgeschaltet werden. Hingegen drängte die Erkenntnis, daß in diesem Fall nur eine wandständige Thrombose bestand, durch die Jugularisunterbindung also ein plötzliches schweres Zirkulationshindernis im Gehirn geschaffen wurde und ferner die auch am Augenhintergrund zutage tretenden Blutaustritte zu der An-

Generated on 2019-10-24 15:48 GMT / http://hdl.handle.net/2027/uc1.b3252766
Public Domain in the United States, Google-digitized / http://www.hathitrust.org/access_use#pd-us-google
Digitized by Google
Original from UNIVERSITY OF CALIFORNIA

nahme einer kleinen Blutung im Bereich des Verlaufes des Nervus abducens hin. Mit der Resorption des Blutes ging diese Parese auch anstandslos ohne weitere Behandlung vollständig zurück (im Laufe von zirka 7 Wochen).

Das Auftreten einer linksseitigen Abducensparese nach rechtsseitiger Jugularisunterbindung mag anfangs auffallend erscheinen. Doch wird diese Tatsache durch die anatomischen Verhältnisse zur Genüge erklärt. Schon Schulze weist darauf hin (s. Linser, Beitr. z. klin. Chir. 28), daß bei Ausschaltung der Vena jugularis der Abfluß des gestauten Venenblutes infolge der engen Verhältnisse links sogar lebensgefährliche Zirkulationsstörungen auslösen kann. In einem zur Sektion gekommenen Fall fanden sich: venöse Stauungshyperämie im Gehirn, Stauungsnekrose und Blutaustritte im Gehirn. Grunert beobachtete Nervenstörungen, die wohl auch auf Zirkulationsstörungen zurückgeführt werden können: Incontinentia alvi et urinae, träge Pupillenreaktion etc. Rohrbach (Beitr. z. klin. Chir. 28. S. 642) fand in einem Fall Gehirnerweichung im Anschluß an die Jugularisunterbindung. In einem Fall Nürnbergs (Arch. f. Ohrhlk. 81. S. 200) trat 17 Tage nach der Jugularisunterbindung eine spontane Ruptur der arrodierten Carotis interna auf.

Die angeführten Beispiele aus der Literatur beweisen zur Genüge, daß solche schwere Zirkulationsstörungen bzw. Blutaustritte schon zu wiederholten Malen beobachtet werden konnten. In dem vorliegenden Fall hat die plötzliche Ausschaltung, da das Blut im Sinus ja noch zirkulierte, sicherlich sehr viel dazu beigetragen. Daß die Stauungserscheinungen links schwerere waren als rechts, zeigt am besten der Augenspiegelbefund, der noch 7 Wochen nach der Jugularisunterbindung links eine erheblich stärkere Schwellung als rechts ergab.

II. E. Urbantschitsch: **Starke Blutungen aus Nase und Rachen aus einer ektatischen Vene am linken Tubenwulst.**

Der hier demonstrierte Soldat wurde wegen heftiger Blutungen aus Nase und Rachen auf die VI. Abt. des k. u. k. Garnisonspitales Nr. 2 eingeliefert. Die Nasenuntersuchung ergab nach Reinigung der Nasenhöhlen vom Blut nichts Besonderes. Hingegen konnte ich bei der Rhinoscopia posterior am linken Tubenwulst (etwas hinten und oben) eine hirsekorngroße Stelle finden, aus der die Blutung erfolgte. Die Blutungen traten wiederholt während der Beobachtungszeit auf der Abteilung nur von hier aus auf. Deshalb verätzte ich diese Stelle am 28. IV. mit einer Lapisperle vom Rachen aus (unter Leitung des Auges während der Rhinoscopia posterior). Seither keine Blutung mehr.

Wegen der seltenen Lokalisation der Ursprungsstätte von heftigeren Nasenblutungen erlaube ich mir, den Pat. hier zu demonstrieren.

III. Belinoff: **Über den „auro-palpebralen Reflex" und seine klinische Anwendung.**

Belinoff berichtet über ein interessantes Phänomen, das er auf dem Kriegsschauplatz beobachtet und studiert hat (ohne daß ihm damals die entsprechende Literatur zur Verfügung gestanden wäre), das in Folgendem besteht:

Führt man in den Gehörgang eines Normalhörenden den Lärmapparat ein und setzt man den Mechanismus in Bewegung, so erfolgt in allen Fällen ein Wimperschlag; ja sogar bei bloßer Annäherung des Apparates (Distanz

Generated on 2019-10-24 15:48 GMT / http://hdl.handle.net/2027/uc1.b3252766
Public Domain in the United States, Google-digitized / http://www.hathitrust.org/access_use#pd-us-google
Digitized by Google
Original from UNIVERSITY OF CALIFORNIA

nicht mehr als 10 *cm*) an das Ohr wird in vielen Fällen der Augenlidschluß beobachtet.

Dieses Phänomen ist, wie Belinoff bei Untersuchung von Hunderten normal hörender Leute feststellte, konstant, hängt nicht vom Willen ab und ist als Reflex, und zwar vom Cochlearis auf den Facialis zu betrachten.

Die pathologischen Fälle, die Belinoff beobachtet hat, gruppiert er — unter Hinzuziehung der Simulanten — folgendermaßen:

I. Labyrinthlose. — II. Taubstumme. — III. Facialislähmung. — IV. Simulierte Taubheit. — V. Psychoneurosis traumatica. — VI. Erkrankungen des mittleren Ohres. — VII. Verschiedene Nervenkrankheiten etc.

In der Gruppe I wird keine Spur von Reflex beobachtet,

in der Guppe II nur bei Taubstummen mit Hörresten oder sehr gesteigerter taktiler Sensibilität,

in der Gruppe III nur bei frischer Facialislähmung; in den Fällen von lange bestehender Facialisparalyse hat Belinoff den Reflex niemals wahrgenommen.

Der Reflex kann durch verschiedene Schallquellen hervorgerufen werden (Trommel, Autohuppe, Schlag auf die Fensterscheiben usw.); harmonische Töne, wenn auch noch so stark, lösen keinen reflektorischen Lidschluß aus.

Für klinische Zwecke eignet sich der Báránysche Lärmapparat, den Belinoff modifiziert hat; außerdem schlägt Belinoff ein neues von ihm konstruiertes Instrument, das „Mikrotympanon", vor.

Von Interesse und Bedeutung für Kriegszwecke sind die Versuche des Referenten, durch Auslösung des auro-palpebralen Reflexes Simulation von Taubheit zu entlarven. In einem Fall gelang es, einem Simulanten den Reflex vor dem Spiegel zu zeigen und denselben dadurch zu „heilen".

Die Literatur war Belinoff auf dem Kriegsschauplatze, woselbst auch von ihm der größte Teil der Erfahrungen gesammelt wurde, nicht zugänglich und er erfuhr erst später, daß dieser Reflex bereits von Bechterew im Jahre 1903 beschrieben worden ist. Da aber die Arbeit dem Referenten nicht zugänglich ist, so ist es auch Belinoff unbekannt, mit welchem Instrument Bechterew den Reflex hervorgerufen hat. Überhaupt haben die Otiater den Reflex in der Klinik nicht angewandt.

Die mitgeteilten Beobachtungen beweisen die Bedeutung des auro-palpebralen Reflexes in praktischer und theoretischer Beziehung, weil er uns in die Lage versetzt, die Funktion des Nervus cochlearis objektiv festzustellen. Was die Nomenklatur anbelangt, so wird von Belinoff der unpräjudizierliche Namen „auro-palpebraler Reflex" vorgeschlagen.

Diskussion.

V. Urbantschitsch erachtet die von Herrn Dr. Belinoff ausgeführte praktische Verwertung der reflektorischen Lidbewegungen für sehr beachtenswert. Urbantschitsch macht aufmerksam, daß Högyes den reflektorischen Augenlidbewegungen ähnliche Erscheinungen am Kaninchenohr beobachtete, und zwar mit dem Geräusche gleichmäßige Zuckungen. Nach Zerstörung der Crura cerebelli ad pontem werden diese, wie Högyes angibt, nicht weiter ausgelöst. Zuckende Bewegungen der

Digitized by Google
Original from UNIVERSITY OF CALIFORNIA
Generated on 2019-10-24 15:49 GMT / http://hdl.handle.net/2027/uc1.b3252766
Public Domain in the United States, Google-digitized / http://www.hathitrust.org/access_use#pd-us-google

Stimmbänder fand Munk bei unerwartetem starken Lärm. Munk benützt diese Erscheinung zur Differentialdiagnose einer labyrinthären von einer funktionellen Taubheit, da die Stimmbandzuckungen bei ersterer fehlen, dagegen bei funktioneller Taubheit, u. a. bei Schrecktaubheit auslösbar sind.

H. Neumann: Wir sind wohl alle Herrn Kollegen Belinoff dafür dankbar, daß er uns auf diesen Reflex, den Bechterew schon im Jahre 1903 veröffentlicht hat, aufmerksam machte. Zur Sicherstellung einer Simulation ist er jedoch nur verwertbar — wie die meisten Entlarvungsmethoden — bei positivem Ausfall. Ich selbst habe ihn bei Säuglingen versucht, um mich über die Funktion des Acusticus zu orientieren. Bei Säuglingen ist der Reflex einwandfrei prüfbar und gibt deutliche Resultate. Ich glaube, daß dieser Reflex auch in der Praxis vielfach verwendet werden wird. — Die Anregung des Kollegen Belinoff wird dankbaren Boden finden.

G. Alexander: Der Reflex kann wohl ein bedeutender Behelf für die Diagnose der Simulation sein und ich möchte nur fragen, ob Belinoff auch eine größere Anzahl Taubstummer ohne Hörreste untersucht und dabei gefunden hat, daß diese den Reflex nicht aufweisen.

Belinoff: Ich habe diese Untersuchungen erst angefangen und im ganzen 10 Taubstumme untersucht. Keiner hat den Reflex gezeigt.

A. Cemach: Ich beschäftige mich seit 2 Jahren eingehend mit den akustischen Reflexen und werde meine Erfahrungen demnächst veröffentlichen. Unter anderem habe ich den klinischen Wert des Bechterewschen Lidreflexes festzustellen gesucht. Im großen und ganzen kann ich auf Grund meiner Erfahrungen die Ergebnisse Belinoffs, die sich von denen Bechterews nicht unterscheiden, bestätigen, nur möchte ich den diagnostischen Wert des Phänomens nicht so hoch einschätzen, wie es Belinoff tut. Denn der Reflex tritt zuweilen auch bei kompletter Taubheit auf. Ich habe unter 48 Taubstummen zwei deutlich reagierende Fälle gesehen. Auch bei einseitiger Taubheit kommt der Reflex nicht selten auf der kranken Seite vor. Das einzig sichere Zeichen einer Hörstörung ist die mit derselben Hand in Hand gehende Abschwächung der Lidbewegung; dieses Zeichen ist aber nur bei einseitiger Hörstörung, wo ein Vergleich mit der gesunden Seite möglich ist, verwertbar. Zirka 20% aller Normalhörenden, zumal über 40 Jahre alte Menschen haben keinen Lidreflex. Redner hat bei seinen Versuchen allerdings nicht einen dem „Mikrotympanon" gleichwertigen Apparat, sondern Pauken, Knallblasen und ähnliche Schallquellen angewendet und gibt die Möglichkeit zu, daß die teilweise Divergenz der Resultate durch die Verschiedenheit der Versuchsanordnung bedingt sein könnte.

H. Frey: Der Reflex fällt unbedingt mit Belinoffs Mikrotympanon besser und sicherer aus als mit dem Lärmapparat Báránys, nicht deshalb vielleicht, weil der Ton kürzer ist, sondern weil man einen taktilen Eindruck mitbekommt. Es ist meines Erachtens ein noch nicht besprochener Punkt, daß auch beim normalen Hörakt die taktilen Empfindungen eine gewisse unterstützende Rolle spielen, weniger indem sie das Hören direkt unterstützen, sondern weil sie ein gewisses Organgefühl vermitteln. Beim Weber hat man immer den Eindruck — abgesehen vom Hören —, daß im Ohre selbst etwas vorgeht. Das Mikrotympanon hat dazu noch die Eigenschaft, das Überraschungsmoment zu verstärken.

Digitized by Google
Original from UNIVERSITY OF CALIFORNIA
Generated on 2019-10-24 15:49 GMT / http://hdl.handle.net/2027/uc1.b3252766
Public Domain in the United States, Google-digitized / http://www.hathitrust.org/access_use#pd-us-google

Belinoff: Ich muß nachtragen, daß ich hunderte Leute untersucht habe und zirka 6—8% von ihnen den Reflex überhaupt nicht zeigten (auch Normalhörende). Es ist aber auch möglich, daß wir heute den Reflex mit keinem Instrument auslösen können und ihn morgen hervorrufen können. Es ist da manches noch zu erforschen. Wir sind ja hier eben noch im Anfange der Studien.

Alexander: Ich glaube, wichtiger als die Frage der Versager ist die, ob jemand, der taubstumm ist und auch keine Hörreste besitzt, auch den Reflex zeigen kann.

Belinoff: Niemals.

Cemach: Was Alexander gesagt hat, bezieht sich auf alle Reflexe, nicht allein auf den Lidschlußreflex. Ich habe bei meinen Versuchen gefunden, daß alle diese Reflexe mit geeigneten Instrumenten und unter geeigneten Umständen auch bei Taubstummen hervorzurufen sind.

Alexander: Die Verwendung von Reflexen und strenge abgezirkelten Bewegungen zur Simulantenentlarvung hat mir stets als das Ziel der Methode vorgeschwebt. Die psychische Stumpfheit dieser Leute leistet großen Widerstand, der Knall eines Pistolenschusses übte bei manchem dieser Leute keinen reflektorischen Einfluß aus.

Frey: Man kann so ganz allgemein von Simulanten nicht sprechen. Es gibt solche, die, wie Alexander erwähnt hat, förmlich wie eine Schnecke sich in ihr Haus absperren. Wenn sie zur Tür hereinkommen, stellen sie sich regungslos irgendwohin und zeigen ein Benehmen wie Katatoniker. Diese sind sicher in ihrer Psyche nicht ganz normal. Vom militärärztlichen Standpunkt ist ja übrigens der Nachweis der Simulation als solcher für praktische Zwecke noch nicht ausreichend. Denn wenn ich, wie es meist der Fall ist, mit einem Aggravanten es zu tun habe, so genügt es nicht festzustellen, daß er aggraviert, sondern es ist auch festzustellen, welches Hörvermögen er wirklich hat, um ihn klassifizieren zu können. Zu diesem Zweck habe ich den Weg benützt, mich unauffällig vom Untersuchten zu entfernen und dann verschiedene geläufige Kommandos mit halblauter Stimme zu geben. Da der Soldat derartige Kommandos automatisch, sozusagen subcortical ausführt, befolgt er sie, auch wenn seine Aufmerksamkeit auf Simulationsabsicht eingestellt ist, und ich gewinne dabei einen Anhaltspunkt, auf welche Distanz mindestens sein Gehör reicht.

IV. Fremel: **Fall von multipler Sklerose.**

Ich erlaube mir, eine Pat. aus der Nervenklinik zu demonstrieren.

Die Pat. war immer gesund gewesen. Vor einem Jahre hatte Pat. eine Magenkrankheit, sie hatte Übelkeiten und Erbrechen, war durch wenige Tage in einem Spital und wurde gesund entlassen. Seither ist sie gesund. Schon damals bemerkte sie eine gewisse Abnahme der Sehkraft, die immer ärger wurde, so daß sie im März 1918 eine Augenklinik aufsuchte. Mit der Diagnose temporale Papillenabblassung wurde sie der Nervenklinik übergeben. Die neurologische Untersuchung ergab ein vollkommen negatives Resultat. Für Lues keine Anhaltspunkte.

Die otologische Untersuchung hat ergeben: Normales Gehör beiderseits. Kein spontaner Nystagmus, kein spontanes Vorbeizeigen. 10mal links gedreht, typischer Nystagmus, typisches Vorbeizeigen, 10mal rechts gedreht, wenig rein rotatorische Bulbusbewegungen nach rechts, typisches Vorbeizeigen nach rechts, 10mal rechtsgedreht mit rückwärts geneigtem

Generated on 2019-10-24 15:49 GMT / http://hdl.handle.net/2027/uc1.b3252766
Public Domain in the United States, Google-digitized / http://www.hathitrust.org/access_use#pd-us-google
Digitized by Google
Original from UNIVERSITY OF CALIFORNIA

Kopf, Ny rot. nach rechts 17", 10mal links gedreht mit rückwärts geneigtem Kopf, rotatorischer Nystagmus nach links durch 13", 10mal rechtsgedreht mit vorgeneigtem Kopf, Ny rot. nach links 20", 10mal linksgedreht mit vorgeneigtem Kopf, Ny rot. nach rechts durch 21", 10mal rechtsgedreht mit rechts seitwärts geneigtem Kopf vertikaler Nystagmus ↑ 10", 10mal linksgedreht mit rechtsgeneigtem Kopf vertikaler Nystagmus nach abwärts durch 15".

Rechts kalt gespült: Typischer Nystagmus, dabei kein Vorbeizeigen, wohl weicht aber der ausgestreckte Arm in typischer Richtung ab.

Links kalt gespült: Analoge Verhältnisse.

Die am 4. IV. 1918 vorgenommene neuerliche Ohrenuntersuchung ergab als Änderung eine Herabsetzung der kalorischen Erregbarkeit links, einen spontanen Nystagmus nach rechts bei Blick nach rechts, leichte Ataxie der rechten oberen Extremität; die am 25. IV. vorgenommene Prüfung ergab eine starke Herabsetzung der kalorischen Erregbarkeit. In letzter Zeit ist ein spontaner Nystagmus nach links aufgetreten.

Es handelt sich in diesem Fall wohl um eine etwas atypisch verlaufende multiple Sklerose, die mit Opticus- und Vestibularissymptomen beginnt, die wenige Tage dauernde Magenerkrankung im vorigen Jahre dürfte wahrscheinlich eine Vestibularaffektion gewesen sein. Bemerkenswert ist das Erhaltensein der kalorischen bei erloschener Dreherregbarkeit. Fälle mit diesem Verhalten wurden schon eine Reihe vorgeführt. Prof. Neumann hat mehrere Fälle beschrieben und hält die Kalorisierung für den wirksameren Reiz, das Drehen für den schwächeren. Ich stelle mir in diesem Falle vor, daß bei Intaktsein des lymphokinetischen Apparates eine Schädigung im Bereiche des N. vestibularis sitzt. Der Drehreiz, mag er auch der stärkere sein, ist zu kurz dauernd, erst die Summation von Reizen, wie sie die kalorische Erregung bietet, vermag die geschädigte Stelle zu passieren und den Reflexmechanismus auszulösen. Auch die kalorische Erregbarkeit sinkt hier im Verlaufe von mehreren Wochen, Schwindel ist nicht aufgetreten.

V. Fremel: **Fall von intramedullärem Prozeß** (aus der neurologischen Militärabteilung Prof. Fuchs).

Pat. bemerkte vor 6 Jahren ein Schiefwerden des Gesichtes, welches allmählich zunahm und seit 2 Jahren eine Abnahme des Gehörs links. Über Schwindel klagte er nur wenig; seit 3—4 Jahren bemerkte er eine Gangstörung, er geht wie betrunken. Sonst war Pat. immer gesund. Eltern und 3 Geschwister gesund. Im vorigen Jahre machte er eine Iritis durch, für Lues aber kein Anhaltspunkt.

Die otologische Untersuchung ergab: Taubheit links, der Vestibularapparat links und rechts ausgeschaltet sowohl für Dreh- als auch für kalorische Reize. Spontaner Nystagmus zentraler Natur, Blicklähmung nach links. Spontanes Zeigen richtig. Der Gedanke an einen Kleinhirnbrückenwinkeltumor lag nahe. Aber die Ausschaltung des rechten Vestibularapparates bei tadellosem Gehör gab zu denken und ließ sich höchstens durch die Annahme erklären, daß der rechte Vestibularapparat durch zentrale Adaptionsvorgänge einmal bei einer nicht eitrigen Labyrinthausschaltung der anderen Seite seine Erregbarkeit eingebüßt hätte. Ich bemerkte eine Gaumensegellähmung links, die nach Annahme der Physiologen und Neurologen nicht durch eine Facialislähmung bedingt sein kann.

Digitized by Google
Original from UNIVERSITY OF CALIFORNIA
Generated on 2019-10-24 15:49 GMT / http://hdl.handle.net/2027/uc1.b3252766
Public Domain in the United States, Google-digitized / http://www.hathitrust.org/access_use#pd-us-google

Ich zeigte diesen Fall dem Herrn Prof. Fuchs, der die Liebenswürdigkeit hatte, den Pat. neurologisch genau zu untersuchen. Er fand noch eine leichte Hypoglossusparese der rechten Seite und Anzeichen einer Parese der rechten unteren Extremität. Der Trigeminus links zeigt keine Störung, die Areflexie der Cornea links ist auf den Lagophthalmus und auf Hornhautveränderungen zurückzuführen. Links zeigt Pat. eine Geschmacksstörung. Der Augenfundus und das Röntgenbild des Schädels sind normal.

Erscheinungen an den Extremitäten und an den Hirnnerven der gesunden Seite sind schon beschrieben worden. So führt Henselan eine Reihe von solchen Fällen in seiner Zusammenstellung von Kleinhirnbrückenwinkeltumoren an; sie kommen bei großen Tumoren vor, welche den Hirnstamm verdrängen oder durch ihr Wachstum zu einer Drehung um seine Längsachse zwingen, so daß die Medulla gedrückt und Nerven gezerrt werden. Das Fehlen jeglicher subjektiver und objektiver Hirndrucksymptome in diesem Falle, der negative Fundus- und Röntgenbefund, das Intaktsein des bei diesen Tumoren so frühzeitig ergriffenen Trigeminus und nicht zuletzt die isolierte Vestibularisausschaltung der gesunden Seite machen es wahrscheinlich, daß es sich um einen intramedullären Prozeß handelt. Dafür spricht auch der Beginn des ganzen Prozesses mit der Facialislähmung.

VI. Fremel: **Acusticustumor** (aus der neurologischen Militärabteilung des Prof. Fuchs).

Pat. erkrankte im Sommer 1917 an heftigen Kopfschmerzen, Schwindel, Doppeltsehen. Er kam in ein Feldspital, wo eine Papillitis konstatiert wurde, und dann ins Hinterland. In einem Spital Ungarns wurde auf Grund des Augenbefundes Hirntumor konstatiert und Pat. uns mit dieser Diagnose übergeben.

Die neurologische Untersuchung im Jänner 1918 ergab völlig negativen Befund, der Augenbefund lautete: Es findet sich eine kongenitale Anomalie der Papille, die offenbar für Stauungspapille gehalten wurde. Es läßt sich keine Diplopie nachweisen. S = 1 r. und l.

Pat. fühlte sich subjektiv vollkommen wohl, er äußerte nur vage Beschwerden allgemeiner neurasthenischer Natur und sollte von uns als Neurastheniker entlassen werden. Ich nahm die Ohruntersuchung vor und fand: Vollkommene Taubheit links bei normalem Gehör rechts, kein spontaner Nystagmus, kein spontanes Vorbeizeigen, der linke Vestibularapparat für Dreh- und kalorische Reize ausgeschaltet. Ich dachte an Kleinhirnbrückenwinkeltumor, ließ einen Röntgenbefund erheben, der in diesem Sinne positiv ist. Destruktiver Prozeß der Sattellehne; sie ist äußerst zart, ihre Begrenzung unscharf verwaschen, der ganze Knochen macht den Eindruck, als ob er in Auflösung begriffen wäre. Die Keilbeinhöhlen sind asymmetrisch. Die rechtsseitige erhalten, die linksseitige in ihrem dorsalen Anteil im Höhendurchmesser verkleinert, die laterale Wand scheint vorgewölbt zu sein.

Pat. verblieb in Beobachtung. Pat. fühlte sich subjektiv wohl, der Augenbefund einen Monat später ergab: Fundus nach wie vor unverändert. Es findet sich Diplopie im Sinne einer Parese beider Abducentes. Der neurologische Befund war ebenfalls unverändert.

Die wieder einen Monat später vorgenommene Augenuntersuchung ergab: Stauungspapille beiderseits, rechts mehr als links. S = 0,8 (r. und

Digitized by Google
Original from UNIVERSITY OF CALIFORNIA
Generated on 2019-10-24 15:49 GMT / http://hdl.handle.net/2027/uc1.b3252766
Public Domain in the United States, Google-digitized / http://www.hathitrust.org/access_use#pd-us-google

l.). Zum fehlenden Nasenkitzelreflex links kam nun eine Corneahyporeflexie links und Herabsetzung des Ohrkitzelreflexes.

Die wieder einen Monat später vorgenommene otologische Untersuchung ergab ein fragliches Vorbeizeigen der linken oberen Extremität nach außen. Als Herr Stabsarzt Dr. Frey, der die Freundlichkeit hatte, den Fall zu untersuchen, den Zeigeversuch prüfte, zeigte Pat. nicht vorbei. Allerdings wurde er sehr oft untersucht. Pat. zeigte jetzt auch einen Nystagmus nach links bei Blick nach links.

Ich glaube nach dem klinischen Bilde auf einen Acusticustumor schließen zu dürfen, und zwar auf einen echten mit Ausschaltung des VIII. Hirnnerven und leichter Schädigung des V. und VI.; die übrigen Hirnnerven sind frei. Bemerkenswert sind das gute Sehvermögen bei der bereits im Sommer 1917 konstatierten Stauungspapille und das schon lange Zeit anhaltende Fehlen von subjektiven Erscheinungen.

Diskussion.

Alexander: Die Parese der rechten Extremität ist vielleicht auf den herabgesetzten Tonus zurückzuführen und der Fall wäre dann ein Beispiel dafür, daß die Labyrinthausschaltung eine Verminderung des Muskeltonus mit sich bringt.

Fremel: Das Labyrinth ist dauernd und schon lange Zeit ausgeschaltet.

H. Neumann: Bei Acusticustumoren ist die Mitbeteiligung der Extremitäten nur dann möglich, wenn der Tumor sehr groß ist und Verdrängung bewirkt oder wenn derselbe handschuhfingerförmig in das Foramen occipitale hineinwächst und durch Druck die Extremitätenläsion veranlaßt. Facialisparesen sind im Verlaufe dieser Tumoren selten. Beiderseitige Ausschaltung des Vestibularis bei erhaltener akustischer Funktion einer oder beider Seiten habe ich in 5 Fällen beobachtet und hier demonstriert (Acusticustumor, Lues, multiple Sklerose) und gerade bei den multiplen Sklerosen kommt die Kombination von Störungen der Hirn- und anderer Nerven bei negativem Röntgenbefund nicht selten vor. Es ist demnach nicht erwiesen, daß die Störungen in den vom Kollegen Fremel demonstrierten Fällen durch einen einzigen Herd verursacht werden.

Frey: Ich habe den Fall bei Dr. Fremel untersucht und er hat mir damals erklärt, daß für multiple Sklerose absolut kein Anhaltspunkt vorliegt, da kein Symptom dieser Erkrankung beim Pat. vorhanden oder anamnestisch zu erheben ist.

Sitzung vom 27. Mai 1918.

Vorsitz: F. Alt.
Schriftführer: E. Urbantschitsch.

I. O. Mauthner: **Otitis media chronica supp. sinistra. Abscessus subperiostalis. Abscessus extra- et intraduralis cum pachymeningitide. Abscessus lobi temporalis et verisimile lobi parietalis inferioris sinistri. Operation. Heilung.**

Korp. A. F., 37 Jahre alt, aufgenommen auf die Abteilung für Ohren-, Nasen- und Kehlkopfkranke des k. u. k. Garnisonspitales Nr. 6 am 6. III. 1918 (Chefarzt: Stabsarzt Dr. Oskar Mauthner).

Digitized by Google
Original from UNIVERSITY OF CALIFORNIA
Generated on 2019-10-24 15:49 GMT / http://hdl.handle.net/2027/uc1.b3252766
Public Domain in the United States, Google-digitized / http://www.hathitrust.org/access_use#pd-us-google

Anamnestisch muß hervorgehoben werden, daß die Ohreiterung schon seit Jugend besteht und sich während der gegenwärtigen Militärdienstleistung verschlimmerte. Im Februar 1918 stand er bereits einmal mit den Zeichen einer „intestinalen Erkrankung" in hierortiger Spitalsbehandlung, ohne daß eine deutliche endokranielle Komplikation damals nachgewiesen werden konnte. Bei der Einlieferung im März wird jedoch angegeben, daß er sich kaum mehr vom Bett erheben könne, hohes Fieber habe, bisweilen erbreche, über Kopfschmerzen und Schwindel klage und etwas benommen sei.

6. III. 1918. Status praesens: Pat. gibt langsam und zögernd Antworten, klagt selbst über Vergeßlichkeit und beantwortet an ihn gerichtete Fragen nicht nur unklar, sondern ist auch zeitlich und örtlich unvollkommen orientiert.

Am gleichen Tage notierte ich: Pupillen gleich weit, ohne deutliche Störung der Reaktion. Augenbewegungen nach allen Seiten frei. Im Facialis kein Unterschied zwischen rechts und links, nur zeitweiliges Zucken im linken Mundfacialis. Zunge gut beweglich, ebenso der weiche Gaumen. Keine Nackensteifigkeit. Die grobe Kraft in beiden oberen Extremitäten deutlich herabgesetzt, jedoch kein deutlicher Unterschied zwischen rechts und links. Deutlicher Widerstand in der Muskulatur beim Beugen und Strecken des Kniegelenkes, links stärker als rechts. Das linke Bein kann aus der Horizontallage gestreckt nur bis zum Winkel von 45° erhoben werden. Deutliche Steigerung der Patellarsehnenreflexe und Plantarreflexe. Kein deutlicher Babinski. Puls 92. Temperatur 39°. Zeitweises Glucksen, Gähnen, Brechreiz.

R. O.: Chronisch-katarrhalische Veränderungen im Trommelfell. Hörweite (bei der ersten Aufnahme festgestellt) über 6 *m*.

L. O.: Schwellung im Bereiche des linken Seitenwandbeines und Fluktuation, während die Gegend des Warzenfortsatzes eigentlich nicht geschwollen erscheint. Fötider Eiter aus dem Gehörgang. v = 0. Kein Spontannystagmus. Kalorische Reaktion verzögert, aber doch vorhanden. Kein deutliches Vorbeizeigen. Gleichgewicht wegen des Allgemeinbefindens nicht zu prüfen.

Augenhintergrund (Dr. Waldstein, RA.): Sehr gefüllte Venen links.

Operation am 7. III. 1918 (Mauthner): Schnitt zur Radikaloperation mit einem darauf senkrechten Schnitt im oberen Drittel zur Eröffnung des bestehenden subperiostalen Abscesses. Vollendung der Radikaloperation mit Entfernung der Polypen und Granulationen im Mittelohr. Entfernung eines Teiles des Tegmens und des daran schließenden arrodierten bzw. zerstörten Knochens, bzw. Freilegung der mittleren und hinteren Schädelgrube. Geringgradige Hyperämie der Dura über dem Tegmen. Pachymeningitis externa, jedoch erst weiter rückwärts beginnend — etwa entsprechend dem hinteren Anteil des Schläfelappens und in das Gebiet des unteren linken Parietallappens reichend. An der Stelle der größten Dicke der pachymeningitischen Schwarte Entfernung derselben und Spaltung der Dura (zirka 2 *cm*), wobei sich ein Intraduralabsceß entleert. Hierauf Eröffnung eines mehrtaschigen Gehirnabscesses. Eine große Tasche geht nach vorne in den Schläfelappen, eine zweite nach aufwärts zum Parietallappen.

Generated on 2019-10-24 15:49 GMT / http://hdl.handle.net/2027/uc1.b3252766
Public Domain in the United States, Google-digitized / http://www.hathitrust.org/access_use#pd-us-google
Digitized by Google
Original from UNIVERSITY OF CALIFORNIA

Lockere Jodoformdochtdrainage. Plastik nach Panse.

Der nachträglich eingelangte bakteriologische Befund (staatlich bakter.-diagnost. Untersuchungsstelle in Olmütz, Pros. Dr. Bertea): Sehr seltene Diplokokken (Pneumokokkentypus). Sehr viele Stäbchen, anaërob wachsend (Fäulnisbakterien).

8. III. Morgentemperatur 36,7°, nachmittags 36,9° bei kräftigem Puls, Benommenheit geringer, ebenso der Kopfschmerz. Die Spannung in den unteren Extremitäten hat nachgelassen.

10. III. Anhaltend fieberfrei. Sensorium frei, Reaktionszeit noch immer verlängert, Patellarsehnenreflexe leicht gesteigert. Kein Babinski. Kernig fast geschwunden. Leichte Lockerung des Jodoformgazedrains und Kürzung der Verbandstreifen im Mittelohr.

Weiterer Verlauf: Verbandwechsel jeden zweiten Tag unter Reinigung der Wundhöhle mit Peroxygenol und sorgfältiger Austupfung der Absceßhöhlen mit Jodoformgazestreifen. Innerhalb der nächsten 14 Tage reichliche Abstoßung der epiduralen Fetzen.

Am 1. IV. sind die Absceßhöhlen bis auf seichte Mulden verkleinert. Der duralose Gehirnanteil reicht nicht über das Niveau der Haut. Die fötide Sekretion ist vollkommen geschwunden. Die Radikaloperationshöhle beginnt ebenfalls schon rein zu granulieren. Pat. unternimmt bereits täglich Spaziergänge.

Status vom 10. V.: Wunde hinter dem Ohre fast geschlossen. Kein Prolaps. Geringes Sekret aus der Radikaloperationshöhle, die vom Gehörgang vollkommen beherrscht werden kann. Subjektives Wohlbefinden anhaltend.

Epikrise: Die klinischen Zeichen der manifest werdenden Spätmeningitis und die bei der chirurgischen Autoskopie erhobenen, besonders ausgebreiteten epiduralen Veränderungen lassen auf ein langes Bestehen der endokraniellen Komplikation schließen, so daß die Operation schon zu einem weit früheren Zeitpunkte angezeigt gewesen wäre.

II. O. Mauthner: **Innenohrerkrankung bei Knochenerkrankung des Unterkiefers** (wahrscheinliche Ostitis fibrosa Recklinghausen des Unterkiefers).

Fähnr. J. Sch., 22 Jahre alt, untersucht am 7. XI. 1917 an der Abteilung für Ohren-, Nasen- und Kehlkopfkranke des k. u. k. Garnisonspitals Nr. 6.

Anamnese: Erkrankte im März 1917 mit einer Schwellung des linken Unterkiefers und wurde im Mai und Juni 1917 an der Klinik Eiselsberg operiert, wo auch Drüsen entfernt wurden. Der Genannte war nie ohrenleidend und kam auch bloß zur chirurgischen Beurteilung ins Spital. Keine Ohrenkrankheit in der Familie. Außer Kinderkrankheiten keine nennenswerten anderen Krankheiten überstanden. Bemerkt eine seit einigen Monaten bestehende Hörverminderung, kein stärkeres Ohrensausen, kein Schwindel.

Der von der Klinik damals veranlaßte histologische Befund (Prof. Störk) lautet: Ziemlich zahlreiches fibröses Mark mit sehr reichlicher Neubildung spongiösen Knochens. Anhaltspunkte für eine neoplasmatische Bildung ist aus dem übersendeten Stück nicht zu gewinnen. Wahrscheinlich Ostitis fibrosa Recklinghausen.

Digitized by Google
Original from UNIVERSITY OF CALIFORNIA
Generated on 2019-10-24 15:49 GMT / http://hdl.handle.net/2027/uc1.b3252766
Public Domain in the United States, Google-digitized / http://www.hathitrust.org/access_use#pd-us-google

7. XI. 1917. Objektiv: Geringgradig katarrhalisch verändertes Trommelfell links. Normales Trommelfell rechts.

Funktionell: R. O.: v = 2,3 *m*, S = geringgradig verkürzt, R = negativ, W = nach rechts. Untere Tongrenze bei C (32 Schwingungen). Obere Grenze: Ga = 1,8.

Tongehör								
Erhobene Zahlen:	38″	40″	30″	62″	35″	15″	10″
	(C 64 Sch.)	(C 128 Sch.)	c^1	c^2	c^3	c^4	c^5
Normale Zahlen:	57″	58″	63″	88″	52″	37″	27″

L. O.: v = + 10 *m*. Tongehör zeigt eine analoge, wenn auch ganz geringgradige Verkürzung. Kein Spontannystagmus, keine Gleichgewichtsstörung.

Eine Röntgenuntersuchung des Knochensystems ergibt keine auffallenden Veränderungen.

Epikritisch wäre zu dem Falle Folgendes zu bemerken: Ich glaube wohl, daß mangels jeder anderen Ätiologie die Innenohrerkrankung mit der bestandenen Knochenerkrankung zusammengehalten werden muß. Dies vorausgesetzt, wäre am ehesten an eine auf derselben Allgemeinbasis entstandene, vielleicht über die miterkrankte Labyrinthkapsel zustande gekommene Innenohrerkrankung zu denken. War Mayer bei seinem Studium der Labyrinthkapselerkrankungen stets auf das Vorhandensein von Lokalisationen an anderen Körperstellen bedacht, so habe ich hier den umgekehrten Weg eingeschlagen. Mich hat die bestandene Knochenerkrankung des Unterkiefers veranlaßt, nach einer gleichzeitigen Erkrankung des Gehörorganes zu fahnden, und zwar klinisch. Vielleicht kann die fortgesetzte klinische Untersuchung auch bei anderen Knochenerkrankungen Innenohrerkrankungen feststellen.

III. E. Urbantschitsch: **Postoperative Labyrinthitis nach einfacher Aufmeißelung des Warzenfortsatzes.**

Elisabeth St., 19 Jahre alt; aufgenommen auf die Ohrenstation des k. k. Kaiser Franz Josef-Spitales am 28. III. 1918.

Anamnese: Früher ohrgesund. 19. III. 1918. Halsschmerzen, hohes Fieber; Verdacht auf Diphtheritis. Daher zunächst Aufnahme auf die Infektionsabteilung. Bakteriologischer Befund: Streptokokken, keine Diphtheriebacillen. Seit 24. III. Schmerzen im rechten Ohr und Druckempfindlichkeit des Warzenfortsatzes. 25. III. Spontanperforation, seither Otorrhoe. Konstant Fieber (39°).

26. III. Ohrbefund: Rechtes Trommelfell diffus gerötet und geschwollen, besonders hinten oben. Knapp vor dem Trommelfell, aus dem Antrum kommend, kleine Granulationen. Kleine Membranen am Trommelfell und an der Gehörgangswand. Nach Entfernung derselben leicht blutender Untergrund. Warzenfortsatz äußerlich normal, sehr stark druckempfindlich, in Antrumhöhe noch stärker als an der Spitze. R —, +; W ➤➤ r., S =, =. Kein spontaner Nystagmus, kein Fistelsymptom; kalorische Reaktion: nach 1 *l* kalten Wassers sehr schwach Nystagmus. v = 0, V = a. c. — Röntgenbefund: Verdunkelung des rechten, normale Helligkeit des linken Warzenfortsatzes.

Digitized by Google
Original from UNIVERSITY OF CALIFORNIA
Generated on 2019-10-24 15:49 GMT / http://hdl.handle.net/2027/uc1.b3252766
Public Domain in the United States, Google-digitized / http://www.hathitrust.org/access_use#pd-us-google

Operation am 29. III.: Warzenfortsatz durchwegs pneumatisch. In den Zellen freier Eiter, besonders an der Spitze und im Antrum, das breit aufgemeißelt wird. An der Spitze Granulationen. Dura und Sinus nicht freigelegt. Innere untere Seite des Warzenfortsatzes besonders stark erkrankt. Perisinuöse Zellen stark entzündet.

Bakteriologischer Befund: Streptokokken, keine Diplokokken.

Verlauf: 30. III. Kein Erbrechen. Auf Morphium gut geschlafen. Morgentemperatur 38,3°, mittags 39,2°.

31. III. Temperatur bis 39,8°. Mittags ißt Pat. noch mit Appetit. Um 2 Uhr Erbrechen, das bis zum 2. IV. früh dauert.

1. IV. Fieber bis 40°, Erbrechen, Schwindel beim Aufsetzen. Kopfschmerzen. Intern: Urotropin, Pyramidon.

2. IV. Allgemeinbefinden besser, Fieber im Abnehmen. Keine Kopfschmerzen. Schwindel. Spontaner Nystagmus II. Grades nach links. Komplette Taubheit rechts.

3. IV. Leichtes Fieber. Keine nennenswerten Kopfschmerzen, Schwindel nur beim Aufsetzen.

4. IV. 1. Verbandwechsel. Wundheilung sehr schön. Kein freier Eiter. Gehörgang trocken. Entfernung der Klammern, Heilung p. p. Rechts komplette Taubheit, spontaner Nystagmus II. Grades nach links. Nach Spülung mit 1 Liter heißen Wassers (42°) keine Änderung des spontanen Nystagmus. Skleren gelblich verfärbt. Harnbefund normal bis auf positiven Gallenfarbstoff. Subjektives Befinden gut; Schwindel nur beim Aufsetzen.

6. IV. Nystagmus I.—II. Grades nach links. Skleren weniger gelblich.

8. IV. Gehörgang trocken, Wundheilung sehr gut.

9. IV. Nystagmus I. Grades ↻ l. Schlaf gut. — Augenspiegelbefund (Dr. Friedland) normal.

10. IV. Status idem.

13. IV. Beim Aufsetzen noch Schwindel; kein spontaner Nystagmus, keine Übelkeiten. Zeitweise Temperaturerhöhung, Appetit gut, sehr viel Schlaf.

15. IV. Eiterung aus der Pauke und retroauriculär.

20. IV. Pat. schläft viel. Große Mattigkeit, zeitweise Temperaturerhöhung.

Interner Befund: Linker unterer Lungenrand respiratorisch weniger verschieblich als rechts. Schall etwas verkürzt. Auf der Höhe des Inspiriums Reiben.

11. V. Wundheilung langsam. In der Pauke noch etwas freier Eiter. Subjektiv besser.

13. V. Keine Tamponade mehr. 2mal täglich Fön (5 Minuten).

15. V. Sichtliche Verkleinerung der Wundhöhle.

25. V. Retroauriculär vollständig geheilt. Große trockene Perforation des Trommelfells. Komplette Taubheit. Drehreaktion beiderseits positiv, jedoch schwächer als normal. Rechts kalorische Unerregbarkeit. Bestes Wohlbefinden.

Epikrise: Bei der demonstrierten Pat. trat im Anschluß an eine einfache Aufmeißelung des Warzenfortsatzes eine postoperative Labyrinthitis mit konsekutiver bleibender kompletter Taubheit und Unerregbarkeit des Vestibularapparates auf, wie wir dies sonst gelegentlich nur nach

Digitized by Google
Original from UNIVERSITY OF CALIFORNIA
Generated on 2019-10-24 15:49 GMT / http://hdl.handle.net/2027/uc1.b3252766
Public Domain in the United States, Google-digitized / http://www.hathitrust.org/access_use#pd-us-google

Totalaufmeißelung der Mittelohrräume beobachten können. Hierin liegt das Besondere des Falles.

IV. F. Alt: **Sinus-Jugularisthrombose. Operation. Heilung.**

Der 12jährige Militär-Realschüler H. E. war 4 Wochen vor seiner Aufnahme in die Krankenanstalt Rudolfstiftung an einer linksseitigen akuten Mittelohrentzündung erkrankt. Er wurde mit einer Temperatur von 40° und Symptomen einer akuten Mastoiditis eingeliefert, welche eine sofortige Trepanation erforderte. Nach der Operation hielt das hohe Fieber an, es trat eine Schwellung über der linken Jugularis und ein Schüttelfrost auf, so daß eine Unterbindung der Vena jugularis notwendig wurde. Die freigelegte Jugularis erwies sich als thrombosiert, eine Abgrenzung des thrombosierten Gefäßes nach unten bis an die Clavicula war nicht möglich, so daß möglichst tief, knapp über der Clavicula, im thrombosierten Gebiet unterbunden werden mußte. Der sodann freigelegte und incidierte Sinus war gleichfalls thrombosiert.

Die hohen Temperaturen hielten an. Die Blutuntersuchung ergab Staphylococcus pyogenes albus. Es stellte sich Schwellung und Fluktuation des linken Ellbogengelenks ein, so daß das Ellbogengelenk eröffnet werden mußte (Prim. Funke). Im Gelenk Eiter mit spärlichen Kokkenherden. Kultur Streptokokken. Nach Ausheilung des Ellbogengelenks traten nach 8 Tagen Schmerzen im rechten Hüft- und Kniegelenk auf. Es wurde zunächst ein extrakapsulärer Abseeß des 2. Hüftgelenks eröffnet. Nach vorübergehendem Wohlbefinden traten nach 3 Wochen neuerlich Schmerzen im 2. Hüftgelenk auf und die Röntgenuntersuchung ergab Luxation des 2. Hüftgelenks infolge Eiterergusses. Das Hüftgelenk mußte eröffnet werden. Im Eiter mikroskopisch zahlreiche polynukleäre Leukocyten, spärlich Lymphocyten, kulturell Streptokokken. Endlich trat dauernde Entfieberung und Heilung ein. Der Kranke wurde zur Rekonvaleszenz in das Erzherzog Rainerspital transferiert.

Der Fall beweist, daß Fälle mit nach unten nicht abgrenzbarer Jugularisthrombose operiert werden sollen und ausheilen können. Alt hat zwei analoge Fälle publiziert. In dem einen trat sekundär ein Lungenabseeß auf, der gleichfalls von Prim. Funke mit Erfolg operiert wurde, im zweiten Fall mußte die Unterbindung auch im thrombosierten Gebiet ausgeführt werden; es trat keine Metastase ein und folgte rasche Entfieberung, weil die Stelle der Unterbindung schon im Bereiche eines nicht mehr infizierten Thrombus lag.

Diskussion.

E. Urbantschitsch: Man ist ja manchmal gezwungen, den Sinus zu eröffnen, ohne auch die Jugularis zu unterbinden; es würde das ungefähr dem entsprechen, wenn man nicht den ganzen Thrombus entfernen kann. Trotzdem sehen wir auch in solchen Fällen zuweilen ausgezeichnete Erfolge. Ich hatte erst vor kurzer Zeit Gelegenheit, einen derartigen Fall zu operieren, den ich im Folgenden mitteilen möchte.

V. E. Urbantschitsch: **Bezold-Mastoiditis, Sinusthrombose, Nephritis, Endocarditis, Pneumonie, Arthritis, Parotitis purulenta, Ascites, Lymphadenitis, psychische Aphasie und eitrige Coxitis im Verlauf von Scharlach. Wiederholte Operationen. Heilung.**

Digitized by Google
Original from UNIVERSITY OF CALIFORNIA
Generated on 2019-10-24 15:49 GMT / http://hdl.handle.net/2027/uc1.b3252766
Public Domain in the United States, Google-digitized / http://www.hathitrust.org/access_use#pd-us-google

Rosa St., 9 Jahre alt.

Anamnese: Anfangs Jänner 1918 schwere Angina, 10 Tage später Morbillen mit abermaliger schwerer Angina. 4. III. Scarlatina. 9. III. Kopf schief nach links geneigt. 10. III. Ohrenschmerzen links, Spontanperforation des Trommelfells. Erscheinungen seitens der Ohren minimal. Hohes Fieber, gegen 40°.

Ohrbefund am 17. III.: Links mäßig Eiter, etwas zäh; Trommelfell durch Auflagerungen nicht deutlich sichtbar. Sehr starke Druckempfindlichkeit des Warzenfortsatzes, besonders an der Spitze und hinteren Abdachung. Kein Ödem. Unterhalb des Unterkieferwinkels haselnußgroße Drüse. Linke seitliche Halspartie druckempfindlich.

Mattigkeit, hohes Fieber (40°) mit Remission (38°).

18. III. Operation (k. k. Kaiser Franz Josef-Spital): Warzenfortsatz kleinzellig, mit eingestreuten größeren Zellen, besonders an der Spitze. Die Zellen eitrig infiltriert, spärlich freier Eiter im Zentrum, etwas mehr, doch keineswegs sehr reichlich, an der Spitze, gegen den Bulbus sowie in isolierten Zellen hinten oben und im Antrum. Allenthalben blasse Granulationen. Sinuswand bohnengroß freigelegt, rötlichgrau, verdickt. Emissarblutung am oberen Knie. Warzenfortsatzspitze durchbrochen; bei Druck auf die seitliche Halspartie entleert sich ein Teelöffel dicker Eiter (Bezold-Mastoiditis).

Bakteriologischer Befund: Diplococcus lanceolatus.

Verlauf: 19. III. Andauernd hohes Fieber, große Mattigkeit, passive Rückenlage, Sensorium frei. Schmerzäußerungen bei passiven Bewegungen der Extremitäten. Schwellung der Handgelenke, Tonsillen zerklüftet, gerötet. Bewegung des Kopfs gegen die Brust schmerzhaft. Kieferwinkel bei Druck schmerzhaft. Verschärftes Vesiculäratmen nebst Giemen und Schnurren beiderseits. Herztöne über den Ostien etwas dumpf. Leises systolisches Geräusch an der Herzspitze, laut und blasend über der Basis, am deutlichsten über der Pulmonalis. Kein akzentuierter zweiter Pulmonaliston, kein pericardiales Reiben. Milz nicht erreichbar. Sehnenreflex nicht gesteigert. Esbach 1‰. Zahlreiche kurz hyaline, einige feingranulierte Zylinder und Leukocyten.

20. III. Konstant hohes Fieber. Phantasieren.

21. und 22. III. Unverändert.

23. III. Wundheilung sehr gut, kein freier Eiter. Trennung der Narbe.

24. III. Esbach geringer (¼‰). Ödem der Extremitäten und des Gesichts. Freier Erguß in die Bauchhöhle. Pyämische Temperaturen. Pat. spricht unzusammenhängend einzelne Wörter.

26. III. Somnolenz. — Pneumonie im linken Unterlappen.

26. III. Operation (ohne Narkose): Obturierender Thrombus (blaß) vom Bulbus bis über das obere Knie reichend. Ausräumung, soweit erreichbar. Von unten keine, von oben mäßige Blutung. Excision eines kleinen Stückes der Sinuswand. In Anbetracht der an diesem Tage aufgetretenen Pneumonie nahm ich von einer Jugularisunterbindung Abstand.

Bakteriologischer Befund: Im Thrombus Diplokokken; im Blut Streptokokken.

27. und 28. III. Fieber geringer, Schlaf besser, sonst unverändert.

29. III. Augenspiegelbefund (Dr. Friedland) normal. Lumbalpunktion: Druck nicht stark; Punktat klar.

Digitized by Google
Original from UNIVERSITY OF CALIFORNIA
Generated on 2019-10-24 15:49 GMT / http://hdl.handle.net/2027/uc1.b3252766
Public Domain in the United States, Google-digitized / http://www.hathitrust.org/access_use#pd-us-google

30. III. Verbandwechsel. Heilung sehr gut. Temperatur leicht subfebril. Pat. ist nicht bei sich.

Parotitis purulenta sinistra. Probepunktion positiv.

1. IV. Pneumonie abgelaufen.

2. IV. Parotisincision. — Psychische Aphasie. Pat. gibt seit dem 27. III. keinen Laut von sich. Nephritis im Abnehmen.

6. IV. Wundheilung sehr gut. Parotis stark geschwollen. Pat. spricht zum ersten Mal (ihren Namen). Temperatur 37—37,9°.

13. IV. Heilung sehr gut, doch profuse Parotiseiterung. Pat. spricht wie früher.

14. IV. Aus dem Spital entlassen.

21. IV. Wundheilung ohne Besonderheiten. Eiterung aus der Parotis noch profus. Starke Schmerzen im linken Hüftgelenk. Leichte Schwellung desselben.

18. V. Operation (Doz. Dr. Heyrowsky): Breite Incision des Hüftgelenksabscesses in Allgemeinnarkose.

21. V. Kein Verband mehr; zweimal täglich Fönbehandlung. Parotis geheilt.

27. V. Pat. ist zum ersten Mal außer Bett. Subjektives Wohlbefinden. Heilung günstig.

Epikrise: Im Verlaufe von Scharlach entwickelte sich eine klinisch leichtgradige Otitis media, die verhältnismäßig rasch zu Mastoiditis und Sinusthrombose führte. Den Fall zeichneten außerordentlich zahlreiche Komplikationen aus. Eine Unterbindung der Jugularis wurde mit Rücksicht auf den Allgemeinzustand (frische Pneumonie etc.) unterlassen. Trotzdem trat nach wiederholten operativen Eingriffen Heilung ein.

Bücherbesprechungen.

Die Chirurgie der Gesichts- und Kieferdefekte. Osteo-periostale Plastik. Gesichtsplastik. Transplantation. Transplantation mit biegsamem Transplantat. Beiträge zur Biologie der Knochentransplantation. Von Dr. Johann v. Ertl, Spezialarzt für Chirurgie in Budapest, derzeit königl. ung. Honved-Stabsarzt, Leiter der chirurgischen Abteilung des k. u. k. Reservespitals Nr. 6 in Budapest. Mit 101 Textabbildungen und 35 Tafeln. Anhang: Zahnärztliche Schienensysteme. Von Doktor Leopold Gadány, Stabsarzt, Kommandant des k. u. k. Reservespitals Nr. 6 in Budapest. Urban & Schwarzenberg, Berlin-Wien 1918.

Das Buch v. Ertls bringt eine reiche Kasuistik der im Reservespital Nr. 6 in Budapest operierten Fälle von Kieferschüssen. Es handelt sich hauptsächlich darum, zu zeigen, daß die vom Autor verwendete Art der Operation und Nachbehandlung von guten Dauerergebnissen gefolgt ist. Jeder einzelne Fall ist nach allen Richtungen untersucht und die kritischen Bemerkungen sind durch eingehende biologische und histologische Untersuchungen auf eine feste Grundlage gestellt worden. Mit Recht hebt v. Ertl die Notwendigkeit hervor, daß von Beginn der Behandlung an in Fällen von Schußdefekt des Unterkiefers der Chirurg und der Stomatolog harmonisch zusammenarbeiten müssen, vor allem in dem Sinne, daß der Stomatolog mehr die konservative, der Chirurg mehr die

Generated on 2019-10-24 15:49 GMT / http://hdl.handle.net/2027/uc1.b3252766
Public Domain in the United States, Google-digitized / http://www.hathitrust.org/access_use#pd-us-google
Digitized by Google
Original from UNIVERSITY OF CALIFORNIA

operative Seite der Behandlung innehat. Die günstigsten biologischen Bedingungen für solide Heilung im Bereiche des Wundkanals wurden in der Frühoperation und Anwendung von osteo-periostaler Plastik gefunden.

Aus der Abhandlung geht auch die bedeutende Rolle hervor, welche bei der Behandlung der Unterkieferbrüche der ununterbrochenen kontrollierenden Röntgenuntersuchung zukommt. Besonders durch den Ausbau und die exakte Einbeziehung dieser Methoden ist es v. Ertl und dem ihn unterstützenden Stomatologen Gadány gelungen, gute Heilungsresultate zu erlangen und in vielen Fällen Pseudarthrosenbildung zu verhindern.

Der Zeitpunkt, bis zu welchem der Autor die konservative Behandlung in der Erwartung guter Konsolidierung fortsetzt, beträgt acht Wochen. Ist bis dahin eine zufriedenstellende Heilung nicht erfolgt, so wird eine osteo-periostale Plastik vorgenommen. Das fehlende Stück des Unterkiefers wird auch bei umfangreichen Defekten stets in einer Sitzung durch eine aus der Tibia entnommene, entsprechend starke Knochenspange ersetzt. Das entnommene Tibiastück wird in die nötige Form gebogen und eignet sich für alle Fälle, so daß auch, wenn es nötig ist, den Unterkieferwinkel zu bilden, v. Ertl auf die Verwendung der Crista iliaca verzichten kann.

Die Methode der von den Autoren verwendeten osteo-periostalen Transplantation ist ausführlich beschrieben und durch eine Reihe von Bildern illustriert. Eine reiche Anzahl von Photographien der Kranken vor und nach der Behandlung zeigt auch den guten funktionellen und kosmetischen Erfolg der einzelnen Operationen.

Die Technik der Operation wird ausführlich mitgeteilt für die Transplantation mit starrem Transplantat und solche mit biegsamem Transplantat.

Bezüglich der biologischen Bedingungen der Einheilung der Transplantate bzw. der Heilung mit vollkommener Konsolidation ist vor allem wichtig, daß nur Gewebselemente homogener Struktur miteinander in Adaption gebracht werden. Von großer Bedeutung ist auch die offene Kanalisation der Berührungsflächen. Mit Recht verweist der Autor auf die Notwendigkeit, daß bei der Knochentransplantation die Havers-Volkmannschen Kanäle des Transplantates so viel als möglich geschont werden. Aus diesem Grunde muß auch die Blutstillung mit größter Vorsicht und unter Vermeidung von Quetschungen, Anbohren, Feilen, Fräsen oder Bolzen oder von Bildung von Extravasaten vorgenommen werden. Das schonendste Verfahren bei der Gewinnung des Transplantates bleibt die Meißelung. Zu diesem Ergebnisse sind ja die Otologen auf Grund ihrer Erfahrungen an Mastoidoperationen schon längst gekommen.

Die biegsamen Transplantate machen eine anfänglich geringgradige Nekrobiose durch, doch wird diese bald überwunden. Bei den biegsamen Transplantaten kann, wenn die kleinen Lamellen der aufeinandergeschlagenen Bänder des Transplantates untereinander lebensfähig verklebt sind, schon am 9. Tage das Periost mit dem inneren Lappen verwachsen gefunden werden. Das biegsame Transplantat widersteht infolge seiner guten Ernährungsverhältnisse einer Infektion besser als das starre. Von größter Wichtigkeit ist, daß die Dicke des Transplantates der Größe des Aufnahmegebietes entspricht und daß die Adaptierung mit größter Genauig-

Generated on 2019-10-24 15:49 GMT / http://hdl.handle.net/2027/uc1.b3252766
Public Domain in the United States, Google-digitized / http://www.hathitrust.org/access_use#pd-us-google
Digitized by Google
Original from UNIVERSITY OF CALIFORNIA

keit vorgenommen wird. Bei gut eingeheiltem starrem Transplantat zeigt sich rasch eine Verdickung des Knochens, die einer Verstärkung des transplantierten Objektes entspricht.

Aus der Abhandlung v. Ertls kann jeder Knochenchirurg reiche Anregung schöpfen. Alexander.

Referate.

I. Allgemeines.

Über die Infektion der Kriegswunden, latenten Mikrobismus und ruhende Infektion. Von Prof. Dr. Hart. (M. Kl. 1917. Nr. 27.)

Die klinische Scheidung in primär heilende — nicht infizierte — und eiternde — infizierte — Wunden ist vom pathologisch-anatomischen Standpunkt aus nicht aufrecht zu erhalten. Vielmehr muß man nach den diesbezüglichen Untersuchungen annehmen, daß die überwiegend größte Zahl der Schußwunden infiziert ist, selbst jene, welche scheinbar per primam heilen. Es läßt sich an der Hand mikroskopischer Untersuchungen nicht allzu alter Schußwunden feststellen, daß die wenigsten Schußwunden wirklich aseptisch sind, vielmehr auch in glatt verheilten Wunden noch nach verhältnismäßig langer Zeit Bakterienwirkungen sich äußern. Und daher darf man auch annehmen, daß in solchen heilenden Wunden ruhende pathogene Keime zu neuem Leben geweckt werden können oder sich schon früher metastatisch irgendwo an einem günstigen Orte im Organismus ansiedeln und auf die Zeit ihrer Kraftentfaltung warten, ein Prozeß, der uns ja von der Tuberkulose her geläufig ist. Den Umstand, daß ein großer Teil solcher infizierter Wunden ohne Störung heilt, ein anderer wieder zu den schwersten Infektionen des ganzen Organismus führt, kann man nicht einfach mit dem Hinweis auf eine starke Empfindlichkeit des menschlichen Organismus oder hohe Bakterienwirkung erklären. Wir müssen noch andere Momente zur Erklärung heranziehen. Ein wichtiger Umstand zur Hinderung der Heilung und zur Beförderung der Infektion der Wunde ist die Größe der Gewebszertrümmerung. Insbesondere die Sekretretention in schwer zertrümmertem Gewebe ist gefährlich und gebietet uns als erstes Gesetz, Wunden — insbesondere Gehirnwunden — offen zu behandeln und zertrümmertes Gewebe möglichst zu entfernen. Trotzdem bleiben häufig nach scheinbar vollkommener Heilung solcher Wunden in der Tiefe der Narben virulente Keime lange Zeit, selbst jahrelang zurück und geben nicht selten zu mehr oder weniger schweren Rezidiven Veranlassung. Äußerlich, also klinisch, sieht man der Narbe die latente Infektion gewöhnlich nicht an. Daß das Latentbleiben pathogener Keime im menschlichen Körper ebenso wie ihr Erwachen zu neuer Wirksamkeit in jedem einzelnen Falle seine besonderen

Generated on 2019-10-24 15:49 GMT / http://hdl.handle.net/2027/uc1.b3252766
Public Domain in the United States, Google-digitized / http://www.hathitrust.org/access_use#pd-us-google
Digitized by Google
Original from UNIVERSITY OF CALIFORNIA

Gründe haben muß, darin wird man Reinhardt ohne weiteres beistimmen müssen. Wir kennen sie auch größtenteils. Aber manches bleibt doch rätselhaft, wie vor allem die hohe Virulenz, die die zurückgehaltenen Keime noch nach langer Zeit plötzlich erschrecklich deutlich zeigen können.

Es wird im Folgenden der Begriff der ruhenden Infektion nach Melchior erörtert und vom älteren Ausdrucke des latenten Mikrobismus differenziert. Das „Ruhen" der Infektion ist nur ein scheinbares. Im mikroskopischen Bilde sehen wir, daß innerhalb der Narbe die Entzündung, wenn auch schwach und langsam, für den Kliniker unerkennbar fortschreitet. Beim „latenten Mikrobismus" ist der pathologische Prozeß abgeschlossen, und es sind nur noch virulente Bakterien vorhanden. Die Bedeutung einer solchen ruhenden Infektion hängt unter anderem von der Örtlichkeit ab.

Es wird nun die Frage erörtert, warum in manchen Fällen diese Latenz eine bleibende ist und zur definitiven Heilung führt, im anderen es zu stürmischen und oft lebensgefährlichen Rezidiven kommt. Neben der Virulenz der Bakterien kommt der Grad der Gewebsschädigung sehr in Betracht. Eine große Rolle beim Wiederaufflackern der Infektion spielen auch mechanische Momente selbst geringfügiger Natur (wie physiologische Bewegungen). Ein Trauma stellt stets auch der chirurgische Eingriff dar, was insbesondere bei Nachoperationen sehr in Betracht zu ziehen ist. So kann beispielsweise die Resektion versteifter Gelenke latente Keime mobilisieren und zu Eiterung bzw. Sepsis führen. Ein weiterer Anlaß für spätes Aufflackern von Entzündungs- und Eiterungsvorgängen bietet auch eine Änderung in den Existenzbedingungen der in einer Wunde lebenden Keime. Bei der häufigen Mischinfektion der Wunden kann es vorkommen, daß eine Bakterienart über die andere ein Übergewicht bekommt (so kann die Abstoßung nekrotischen Materials gewissen Keimen den Nährboden entziehen) und zu schweren Erscheinungen führt. Auch Infektionskrankheiten können latente Keime neu beleben.

Alle diese Momente muß der Arzt bei der Behandlung der Wunden in Betracht ziehen. Neben zweckmäßiger Wundbehandlung bleibt zunächst am wichtigsten die nicht zu frühzeitige Wiederbewegung verletzter Extremitäten, dann die Hinausschiebung aller Nachoperationen bis zu einem Zeitpunkt, wo man mit möglichster Sicherheit vor Aufflammen latenter Infektionsherde vorzugehen hoffen darf. R. Leidler.

Die neue Klinik und Poliklinik für Ohren-, Nasen- und Halskrankheiten in Kiel. Von Prof. Dr. P. Friedrich. Mit 3 Abbildungen. (Zschr. f. Ohrhlk. u f. d Krkh. d. Luftw. 76. H. 1 u. 2.)

Die neue Ohren-, Nasen- und Halsklinik ist als selbständige Klinik den akademischen Heilanstalten der Universität Kiel angeschlossen worden. Für Unterrichts- und poliklinische Zwecke ist in weitgehender Weise

Generated on 2019-10-24 15:49 GMT / http://hdl.handle.net/2027/uc1.b3252766
Public Domain in the United States, Google-digitized / http://www.hathitrust.org/access_use#pd-us-google
Digitized by Google
Original from UNIVERSITY OF CALIFORNIA

gesorgt. Die klinischen Räume sind zur Aufnahme von 21 Kranken vorgesehen. Drei Abbildungen auf zwei Tafeln illustrieren die Verteilung der Räume. Ernst Urbantschitsch.

Zur Beurteilung von Paresen. Von Doz E. Fröschels. (W. m. W. 1917. Nr. 37. Festschr. f. Hofr. Urbantschitsch.)

Verfasser beschreibt ein von ihm gefundenes Symptom, welches geeignet ist, zwei feste Gruppen, eine organische und eine psychische, unter den Fällen mit Extremitätenschwäche zu bilden. Es handelt sich um die Tatsache, daß Leute mit einer organisch bedingten Herabsetzung der Muskelkraft bei unmerklich wachsendem Widerstand von seiten des Untersuchers keine Erhöhung derselben aufbringen (also dem Widerstand durch Streckung der Extremität nachgeben), während solche mit psychogener Muskelschwäche mit Erhöhung der Muskelkraft reagieren. Der Verfasser nennt seine Untersuchungsart die Methode des unmerklich wachsenden Widerstandes. Leidler.

II. Äußeres Ohr und Mittelohr.

Beitrag zur Therapie der Mittelohrtuberkulose. Von Dr. M. Rauch. (W. m. W. 1917. Nr. 37. Festschr. f. Hofr. Urbantschitsch.)

Mitteilung von mehreren typischen Fällen von Mittelohrtuberkulose und Bemerkungen über die Therapie derselben. Außer einer neuen Methode (Instillationen von 30% Jequiritydekokt) bringt die Arbeit nichts wesentlich Neues. Leidler.

III. Labyrinth und Hörnerv.

Beitrag zur differentialdiagnostischen Bedeutung des Bárány schen Zeigeversuches. Von Artur Blohmke und Frieda Reichmann, Assistenten der Kliniken. (Aus der königl. Universitäts-Ohrenklinik [Direktor: Prof. Dr Stenger] und Nervenklinik [Direktor: Geheimrat Prof. Dr Meyer] zu Königsberg in Preußen.) (Arch. f. Ohren-, Nasen- u. Kehlkopfhlk. sowie d. angr. Geb 101. H. 1 u. 2)

Die Autoren sind zusammenfassend zu folgenden Schlüssen über die Möglichkeit der cerebralen Auslösung von Zeigereaktionen durch Läsion der fronto-temporo-pontinocerebellaren Bahnen gelangt:

1. Es gibt Zeigereaktionsstörungen infolge cerebraler Affektionen, die ohne ein gleichzeitiges Auftreten labyrinthärer oder cerebellarer Begleitsymptome, sei es direkt oder durch Fernwirkung bedingter Natur, zustande kommen können.

2. Es gibt cerebral ausgelöste Störungen der Zeigereaktionen, die nicht auf corticalen Lähmungserscheinungen oder Sensibilitätsstörungen beruhen.

3. Das cerebrale Vorbeizeigen unterscheidet sich vom cerebellaren durch sein Auftreten auf der zur Auslösungsstelle kontralateralen Seite. Hiermit scheint den Verfassern eine neue Begründung für den von Roth-

Digitized by Google
Original from UNIVERSITY OF CALIFORNIA
Generated on 2019-10-24 15:49 GMT / http://hdl.handle.net/2027/uc1.b3252766
Public Domain in the United States, Google-digitized / http://www.hathitrust.org/access_use#pd-us-google

mann und Oppenheim geltend gemachten Hinweis gegeben zu sein, daß der Bárány sche Zeigeversuch nur im Zusammenhang mit den übrigen Symptomen für die Lokaldiagnose verwertbar ist.

Ernst Urbantschitsch.

IV. Otochirurgie.

Anatomisch-pathologische und klinische Bilder von Neubildungen des Kleinhirns, des Kleinhirnbrückenwinkels und des Vierhügels. Von E. Herrman, Lodz. (Medycyna i Kronika Lekarska. 1916. Nr. 38, 39, 40, 41, 42, 43.)

Verf. bespricht pathologische Anatomie, Ätiologie, Lokalisation und klinische Bilder von Tumoren, wie Neurogliomen, Fibrogliomen, Sarkomen, Neurofibromata, Neuromata, Epitheliomata in den genannten Stellen des Zentralnervensystems. Als Symptome von a) Kleinhirntumoren werden näher auseinandergesetzt:

1. Allgemeine Symptome, Kopfschmerzen, Erbrechen, Stauungspapille, Hydrocephalus internus, Schwindelsymptome, Ataxia cerebellaris, Asynergia cerebellaris, Adiodochokinesis, manchmal auch Katalepsia cerebellaris. 2. Herdsymptome: Asthenia, Atonie und bis zu einem gewissen Grad auch Astasie. 3. Als von der Nachbarschaft herrührende Symptome: halbseitige Lähmung durch Druck auf die Pyramidenbahnen, Nystagmus, Parese der Augenmuskeln. Bei ausgedehnterer Kompression können Erscheinungen seitens sämtlicher Nerven auftreten, deren Kerne in der Medulla oblongata liegen, also vom V. bis zum XII. Nerven, Verlangsamung des Pulses, der Respiration, oft Hörstörungen, Sprachstörungen, Albuminurie, Diabetes, assoziierte Blicklähmung (Brückensymptome). Zu differenzieren sind Affektion des Wurmes, einer Kleinhirnhälfte, der oberen oder der unteren Oberfläche derselben, der Pedunculi cerebelli, die Lokalisation eines Kleinhirntumors nach Bárány schen Zeigeversuchen.

b) Bei Tumoren des Kleinhirnbrückenwinkels treten Störungen seitens des Acusticus (Ohrenrauschen, Schwerhörigkeit, Schwindel, Nystagmus, Erbrechen) in den Vordergrund, zu denen später solche der benachbarten Nerven, des Facialis, Trigeminus und des Kleinhirns hinzutreten.

c) Tumoren des Corpus quadrigeminum machen keine pathognomonischen Symptome. Charakteristisch sind ophthalmologische Erscheinungen neben cerebellarer Ataxie. — Aus der Literatur angeführte Beispiele und zwei ausführlich mitgeteilte Krankengeschichten illustrieren das Gesagte.

Spira.

Generated on 2019-10-24 15:50 GMT / http://hdl.handle.net/2027/uc1.b3252766
Public Domain in the United States, Google-digitized / http://www.hathitrust.org/access_use#pd-us-google
Digitized by Google
Original from UNIVERSITY OF CALIFORNIA

Laryngo-Rhinologischer Teil.

Original-Artikel.

Aus der oto-laryngologischen Universitätsklinik des Reichshospitals in Kristiania, Norwegen (Chef: Prof. V. Uchermann).

Über in der Speiseröhre eingeklemmte Zahnprothesen.

Von **Frithjof Leegaard**, 1. Assistenzarzt der Klinik.

(Mit 1 Figur.)

Im September-Oktoberheft 1917 hat O. v. Chiari eine interessante Mitteilung über einen Fall von Zahnprothese in der Speiseröhre gemacht.

Die Zahnprothese war tief unten in der Speiseröhre eingeklemmt, wurde ösophagoskopisch heraufgezogen und durch äußere Oesophagotomie entfernt. Der Fall nahm einen günstigen Verlauf. Die Patientin konnte zwei Wochen nach der Oesophagotomie mit einer kleinen granulierenden Stelle am Hals entlassen werden.

An der hiesigen Klinik hatte ich neulich Gelegenheit, einen Fall zu behandeln, der gewisse Ähnlichkeiten mit dem Fall Chiaris darbot.

Ich erlaube mir, die Krankengeschichte mitzuteilen, um daran einige Bemerkungen über solche Fälle, speziell deren Behandlung zu knüpfen.

August O., 61 Jahre alt, Kleinhändler aus Kristiania, war früher immer gesund, doch hatte er diesen Winter etwas Husten gehabt. Am 5. I. 1918 um 7 Uhr abends verschluckte er sein Gebiß während des Essens. Eine halbe Stunde später kam er in die Klinik und klagte über Schmerzen in der Gegend des Manubrium sterni. Bei der sofort vorgenommenen Röntgenaufnahme zeigte die Platte einen deutlichen Schatten in der Höhe des oberen Endes des Brustbeins. Man konnte deutlich beobachten, daß die Zähne nach oben sahen und daß die Prothese mit einem Haken an dem nach links liegenden Teil versehen war.

Nach 0,01 Morphium subcutan und Kokainisierung wurde dann mit dem Brüningsschen Instrumentarium die Oesophagoskopie vorgenommen. Zirka 20 *cm* von der Zahnreihe entfernt wurde die Prothese gesichtet, die zwei Zähne nach oben gekehrt. Das Gebiß wurde mit verschiedenen Zangen zu wiederholten Malen gefaßt. Während des Versuches, den Fremdkörper heraufzuziehen, wurde ein Zahn aus der Prothese gelockert und herausbefördert. Bei den Extraktionsversuchen wurde eine ganz beträchtliche Kraft angewandt, auch Brünings' Dilatationsöso-

Digitized by Google
Original from UNIVERSITY OF CALIFORNIA
Generated on 2019-10-24 15:50 GMT / http://hdl.handle.net/2027/uc1.b3252766
Public Domain in the United States, Google-digitized / http://www.hathitrust.org/access_use#pd-us-google

phagoskop und K a h l e r s Zerbrechungsinstrument (Gebißzertrümmerungszange) wurde versucht.

Trotz aller Bemühungen gelang es nicht, den Fremdkörper zu extrahieren. Nunmehr wurde die Prothese mit einer Zange gefaßt und nach unten in den Magen geführt. Das Hinunterführen derselben ging ohne Schwierigkeit und ohne Widerstand von statten. Patient hatte die nächstfolgenden Tage ein wenig Schmerzen in der rechten Brustseite, das Schlucken dagegen verursachte keine Schmerzen. Die ersten acht Tage mäßige Diarrhoe mit 1—3 dünnen Entleerungen im Tage. Bis 14. I. geringes Fieber (37,5—38,3°, vesp. in der Achselhöhle), später normale Temperatur.

Fig. 1.

Photographie der Zahnprothese. Natürliche Größe.

Röntgenogramme, am 8. und 16. I. aufgenommen, zeigten das Gebiß am Magengrund, unmittelbar oberhalb des Nabels liegend. Vor der letzten Röntgenaufnahme hatte der Patient Bariumbrei gegessen. Es zeigte sich auf der Platte, daß der Brei sich um das Gebiß herumgelegt hatte.

18. I. Die letzten zwei Tage ist der Patient so viel wie möglich, namentlich nach dem Essen, in rechter Seitenlage gelegen. Gestern abends um 8 Uhr ging das Gebiß ohne Beschwerden mit einer breiigen Abführung ab.

Die Zahnplatte hatte eine Größe von $3 \times 3\,cm$, war mit einem Zahn versehen und zeigte einen Haken an der einen Seite.

Wie in dem Fall C h i a r i s war auch bei unserem Patienten eine Zahnprothese in die Speiseröhre eingeklemmt und das Heraufholen derselben wollte nicht gelingen. Die Schwierigkeiten der Extraktion wurden in den zwei Fällen auf verschiedene Weise gelöst oder vielmehr umgangen.

Generated on 2019-10-24 15:50 GMT / http://hdl.handle.net/2027/uc1.b3252766
Public Domain in the United States, Google-digitized / http://www.hathitrust.org/access_use#pd-us-google
Digitized by Google
Original from UNIVERSITY OF CALIFORNIA

Es liegt mir ferne, eine Kritik der Behandlungsweise im oben genannten Falle Chiaris abzugeben. Es ist lediglich meine Absicht, an der Hand einer Krankengeschichte darauf hinzuweisen, daß man in Fällen diesbezüglicher Art auch auf andere Weise zum Ziele kommen kann.

In den letzten Jahren hatte ich Gelegenheit gehabt, eine Reihe von Fremdkörperfällen zu behandeln. Unter diesen befanden sich 8—10 Fälle von Zahnprothesen in der Speiseröhre.[1]) Die meisten wurden auf gewöhnliche Weise durch ösophagoskopisches Verfahren extrahiert. Einmal verschwand die Prothese im Magen, ohne daß dies beabsichtigt war. Ein anderes Mal wurde auf ähnliche Weise wie in der oben mitgeteilten Krankengeschichte vorgegangen. In allen diesen 3 Fällen passierte der Fremdkörper glatt den Gastro-Intestinaltrakt nach 2, resp. 8 und 12 Tagen. Einer von diesen Patienten erzählte auch, er habe einen Freund, der zweimal sein Gebiß verschluckt und ohne Beschwerden per vias naturales entleert hatte.

Es zeigt sich somit, daß ein Gebiß dann, wenn es einmal im Magen ist, große Aussicht hat, ohne weitere Schwierigkeiten den Magen-Darmkanal zu passieren.

Meiner Meinung nach — die ich auch an anderer Stelle ausgesprochen habe[2]) — ist es in gewissen Fällen am Platze, sich diese Fähigkeit des Magen-Darmkanales zu Nutze zu machen. Immerhin ist es für den Patienten das sicherste und für den Arzt das angenehmste, den Fremdkörper aus der Speiseröhre zu extrahieren. Die Situation ist nicht vollständig gerettet, wenn der Fremdkörper aus der Speiseröhre in den Magen befördert wird. Nichtsdestoweniger darf man meines Erachtens im Interesse des Patienten nicht allzu sehr darauf bestehen, den Fremdkörper heraufzuholen. Wenn es, wie in meinen Fällen, ohne Mühe gelingt, den Fremdkörper in den Magen hinunterzubringen, so ist dies, glaube ich, mit weniger Gefahr verbunden als ein Versuch, mit großer Gewalt den Gegenstand heraufzuziehen, und zwar wegen des Risikos von gefährlichen Läsionen der Speiseröhre. Man erinnere sich, daß die Gefahr der Situation in erster Line in Komplikationen (Mediastinitis etc.) liegt, die in der Brusthöhle infolge Oesophagusläsionen entstehen können und zu deren Bekämpfung wir nur kümmerlich ausgerüstet sind. Befindet sich der Gegenstand schon im Abdomen, dann ist es für den Abdominalchirurgen eine verhältnismäßig leichte Sache, nötigenfalls denselben zu entfernen, dies um so mehr, als man einem Fremdkörper, wie es ein Gebiß ist, mit Zuhilfenahme der Röntgenstrahlen folgen kann.

---

[1]) Einige hievon sind veröffentlicht. Cfr. Mschr. f. Ohrhlk. 1917. S. 626 u. 631.

[2]) Nordisk Tidskrift för Oto-Rhino-Laryngologi. 1916.

Digitized by Google
Original from UNIVERSITY OF CALIFORNIA
Generated on 2019-10-24 15:50 GMT / http://hdl.handle.net/2027/uc1.b3252766
Public Domain in the United States, Google-digitized / http://www.hathitrust.org/access_use#pd-us-google

Es scheint, als ob die schwierigste Passage die aus dem Magen nach dem Darme sei. In zwei unserer Fälle konnten wir die Zahnprothese lange Zeit mit dem Röntgenlicht im Magen beobachten. Um diese Zeit abzukürzen, haben wir versucht, den Patienten besonders nach dem Essen in rechter Seitenlage zu halten. Die Absicht dabei war, die Schwerkraft zu Hilfe zu nehmen, um dadurch die Prothese durch den Pylorus zu befördern. Wir hatten den Eindruck, daß dieses Vorgehen zweckmäßig war. Man darf wohl auch nicht von der Hand weisen, daß der Bariumbrei im beschriebenen Falle von einiger Bedeutung war.

Zusammenfassend möchte ich dann schließlich hervorheben, daß es Fälle von Fremdkörpern in der Speiseröhre gibt, bei denen die Extraktionsschwierigkeiten so groß sind, daß man berechtigt oder verpflichtet ist, andere Wege einzuschlagen. Man kann die äußere Oesophagotomie ausführen, die allerdings kein gleichgültiger Eingriff ist. In geeigneten Fällen kann man aber auch ohne äußere Eingriffe auskommen, wie meine Krankengeschichten zeigen. Glücklicherweise liegt seit alten Zeiten schon eine sehr reiche Erfahrung darüber vor, daß der Magen-Darmtrakt ein wunderbares Vermögen hat, sich von Fremdkörpern per vias naturales zu befreien.

Zum Schluß ist es mir eine angenehme Pflicht, meinem Chef, Herrn Prof. V. Uchermann, meinen besten Dank für das Überlassen der Krankengeschichte auszusprechen.

Ergebnisse der Abteilung für Hör-, Sprach-, Stimmstörungen und Tracheotomierte vom Kriegsschauplatze, mit einem rhino-laryngologischen Anhang.

Von Prof Dr. **A. Onodi**, Direktor der rhino-laryngologischen Universitätsklinik in Budapest, Leiter dieser Abteilung.

(Mit 97 Figuren.)

(Fortsetzung.)

II. Entwicklungsanomalien.

Markhaltige Nervenfasern waren 4mal bei Kriegsneurose in Verbindung mit Hypaesthesia acustica vorhanden.

Große temporale Conus fand ich in 18 Fällen in emmetropischen Augen in Verbindung mit Kriegsneurose, 1mal mit hysterischer Taubstummheit, 5mal mit Aphonie, 7mal mit Anaesthesia acustica und 3mal mit Stottern. Größere nasale Conus im emmetropischen Auge waren 2mal vorhanden, der eine in einem Falle von Kriegsneurose.

Sehr schiefe Papille im emmetropischen Auge war 1mal in einem Falle von Kriegsneurose vorhanden. Conus inferior und Coloboma chorioideae waren in 5 Fällen bei funktioneller Aphonie zu sehen.

Digitized by Google
Original from UNIVERSITY OF CALIFORNIA
Generated on 2019-10-24 15:50 GMT / http://hdl.handle.net/2027/uc1.b3252766
Public Domain in the United States, Google-digitized / http://www.hathitrust.org/access_use#pd-us-google

Eine besondere Entwicklungsanomalie war in einem Falle von Kriegsneurose merkbar.

Seitwärts der Papille war in der Größe einer solchen eine graue, halbkugelförmige, ein wenig vertiefte Stelle sichtbar, sonst war der Augenhintergrund ganz gesund.

Bindegewebslamelle, Meniscus auf der Papille und Retina waren 11mal zu konstatieren, diese kamen in ganz gesunden Augen bei normalen Visus vor, die retinalen Gefäße deckend, meistens waren sie so ausgedehnt, daß sie die Hälfte der Papille deckten und noch auf die Retina übergingen. In 9 Fällen war Kriegsneurose, 2mal Aphonie, 1mal Stottern und 4mal Anaesthesia acustica vorhanden. Großes ausgedehntes Pigment auf der Papille war in 9 Fällen zu sehen, in diesen Fällen waren weder auf dem Augenhintergrunde noch auf den retinalen Gefäßen pathologische Veränderungen vorhanden, es waren keine Spuren von Entzündungen, Visus war vollkommen, so daß man es nur als eine Entwicklungsanomalie betrachten kann.

In diesen 9 Fällen war 4mal Aphonie, 2mal Anaesthesia acustica, breite Pigmentringe um die Papille waren 11mal vorhanden, 2mal mit Aphonie, 2mal mit Stottern und 7mal mit Hypaesthesia acustica zusammen. Die stark gebogenen Arterien und Venen auf dem Augenhintergrunde sind ebenfalls nur als Entwicklungsanomalien zu betrachten, weil die Kranken vollkommenen Visus hatten und auf dem Augenhintergrunde keine entzündliche Erscheinung oder Stauung sichtbar war.

Diese Anomalien kamen in 3 Fällen mit Aphonie vor. Angeborene Decoloratio papillae auf beiden Augen mit normalem Visus und mit normalen Gefäßen war in einem Falle in Verbindung mit Hypaesthesia acustica vorhanden.

III. Aus direkten Verletzungen entstandene Veränderungen.

Macula corneae war in 8 Fällen (in allen 8 Fällen hat das Auge Granatexplosion getroffen) und die Macula corneae war als Rest des Ulcus corneae oder der Keratitis zurückgeblieben.

Als Rest der Iritis traumatica blieben Trübungen auf der vorderen Kapsel der Linse einmal zurück und war in diesem Falle eine enge, eckige Pupille zu sehen; in diesem Falle war das Auge infolge einer Bombenexplosion erkrankt.

Zweimal kam in der linken Linse feine, scharfe, partiale, strichförmige Trübung vor, das Auge des Kranken traf eine Granatexplosion.

Lähmung des Abducens war in 4 Fällen vorhanden, in 2 Fällen traf eine Kugel den Kranken und in 2 Fällen Granatexplosion.

Generated on 2019-10-24 15:50 GMT / http://hdl.handle.net/2027/uc1.b3252766
Public Domain in the United States, Google-digitized / http://www.hathitrust.org/access_use#pd-us-google
Digitized by Google
Original from UNIVERSITY OF CALIFORNIA

In 2 Fällen war die Lähmung des Abducens allein, ohne andere Augenveränderungen vorhanden, in einem Falle war die Lähmung mit Centralskotom, in dem vierten Falle mit mehreren Nervenverletzungen verbunden, in diesem Falle traf eine Kugel den Kopf, die Kugel ging neben dem Sternocleidomastoideus, neben dessen rechter Seite, durch die Mitte des Muskels und auf der linken Schläfenseite kam sie hervor.

Das rechte Auge war vollkommen gesund.

Auf dem linken Auge war Ptosis, Mydriasis, Lähmung des Abducens, Oculomotorius und Trigeminus, der Trochlearis war normal. Augenhintergrund normal, Visus vollkommen. Gesichtsfeld mit normaler Ausbreitung, Farbensinn ungestört.

Lähmung des Facialis und als Folge Lagophthalmus paralyticus war 12mal vorhanden. 10mal traf ein starker Luftdruck den Kranken und 2mal Kopfschuß.

Rechtsseitiger Anophthalmus war 1mal infolge Kopfschusses, Ectropium cicatriceum palpebrarum war 2mal nach Granatexplosion vorhanden. Die äußere Hälfte der Sklera war in einem Falle ganz schiefergrau und verdünnt vom Luftdruck.

Die Lähmung des Sympathicus kam in einem Falle vor, bei diesem Kranken traf ein Granatsplitter den Hals, Lähmung des Recurrens. Auf dem linken Auge war die Pupille und die Lidspalte eng und es war Enophthalmus bemerkbar. Augenhintergrund normal. Auf der linken Seite des Halses eingedrungene Granatsplitter verletzten den Recurrens und den Sympathicus. Neuritis nervi optici als Folge direkter Verletzung war 3mal vorhanden mit Centralskotom auf rot und grün, mit trüber Papillengrenze. In einem Falle ging die Neuritis optica in Atrophie über, es war auch Stottern vorhanden.

Atrophia nervi optici kam 2mal auf einem Auge vor, Granatsplitter drang durch die Schläfe. Zu diesen direkten Verletzungen gehört noch ein besonders interessanter Fall, den ich detailliert beschreibe, weil die Augenverletzung innig mit der Verletzung der Nasennebenhöhlen verbunden war.

Der Fall ist der folgende:

J. H., Fähnrich, wurde durch eine Kugel verletzt. Unter der rechten Schläfe in der Entfernung von beiläufig 2 *cm* ist der Eingang und auf der entgegengesetzten Seite in derselben Höhe auch unter der Schläfe der Ausgang des Geschosses. Das linke Auge ist vollkommen unversehrt, Visus desselben 5/5. Das rechte Auge schließt sich infolge einer Gesichtsnarbe mangelhaft. Dasselbe bewegt sich nach auswärts ein wenig schwer. An der bulbären Bindehaut ist eine größere Ergießung des Blutes sichtbar. Die Brechmedien sind rein; die Häute des Augapfels sind unversehrt. Visus von $1^1/_2 m$ Fingerzählen. Die obere Hälfte des Gesichtsfeldes ist ausgefallen. Die

Digitized by Google
Original from UNIVERSITY OF CALIFORNIA
Generated on 2019-10-24 15:50 GMT / http://hdl.handle.net/2027/uc1.b3252766
Public Domain in the United States, Google-digitized / http://www.hathitrust.org/access_use#pd-us-google

rechte Papille ist mäßig blaß, mit ein wenig trüben Rändern. Die Venen sind normal, der temporale seitwertige Zweig der Arteriae centralis retinae ist geschlossen, blutlos.

Um umgekehrten Bilde bei dem oberen Rande der Papille bedeckt die Gefäße eine kleine, markhaltige Nervenfaser; die Arterien an der Nasenseite sind leer, dünn, an der Nasenseite, neben der Papille ist die Retina trüb; auswärts der Papille in der Entfernung von beiläufig einer Papille ist ein chorioiditischer, gelber Fleck, über diesen ist Pigment und feine Chorioretinitis, über der Papille ist in mehreren großen Flecken eine hellrote, blutende Stelle, an der Retina eine größere Blutung, welche in der Größe von beiläufig 2—3 Papillen in den Glaskörper eindringt und mit den Augenbewegungen dort herumschwebt; von der blutenden Fläche zieht sich gegen die Nasenseite in schiefer Richtung in der Länge von 3—4 Papillen ein schmales Bindegewebe, welches weißglänzend ist, es dringen Adern durch dasselbe, das eine Ende hebt sich in den Glaskörper hinein, das andere Ende geht flach in einen chorioiditischen Fleck über.

Im umgekehrten Bilde ist daher die obere Hälfte der Retina verändert, in der Geraden ist die untere und dem entsprechend die obere Hälfte des Gesichtsfeldes ausgefallen.

Beiläufig 7 Wochen nach der Verletzung sind in der Retina statt der Blutungen schiefergraue Flecken und statt des Blutes ein grauer Qualm in dem Glaskörper sichtbar. Visus unverändert. Das Röntgenbild zeigt den Bruch der Wand der rechten Highmorshöhle, welche mit Knochensplittern voll ist. Eiter ist nicht vorhanden.

Ich glaube, daß der Opticus und die untere Hälfte der Retina dadurch verletzt wurde, daß während der Zerstörung der oberen Wand der Highmorshöhle ein Knochensplitter in den Opticus und in die Retina eingedrungen ist.

IV. Durch Luftdruck verursachte Veränderungen des Augenhintergrundes und der retrobulbären Region.

Diese Gruppe ist besonders deshalb interessant, weil in normalen Zeiten der Arzt solche Fälle kaum beobachten konnte. Bei den Gewerbszweigen wirkt ein starker Luftdruck allein selten auf das Auge und wenn es während einer Explosion auch geschieht, so schlagen auch Splitter fremder Körper ins Auge; es kann aber auch ohne Fremdkörper ein starker Luftdruck das Auge treffen.

Unsere 8 Fälle beziehen sich auf die durch Luftdruck verursachten Augenverletzungen. Die äußeren Schichten des Bulbus waren in allen 8 Fällen unversehrt, bloß der Augenhintergrund war verändert. Eine direkte Verletzung der Orbita haben wir nicht beobachtet. In einem Teile

Generated on 2019-10-24 15:50 GMT / http://hdl.handle.net/2027/uc1.b3252766
Public Domain in the United States, Google-digitized / http://www.hathitrust.org/access_use#pd-us-google
Digitized by Google
Original from UNIVERSITY OF CALIFORNIA

der Fälle war Neuritis retrobulbaris mit wohlerhaltenem Augenhintergrund und starker Abnahme der Sehschärfe mit Skotom oder Blindheit vorhanden.

Bei einer anderen Gruppe zeigte der Augenhintergrund eine Veränderung, es war Papillitis mit ausdrücklichen Symptomen, wie Papille mit rotem verwischtem Rande, mit ausgedehnten Gefäßen, in einzelnen Fällen mit Blutungen vorhanden. In einzelnen Fällen war Retinitis, Haemorrhagia retinae, Chorioretinitis; in einem Falle Ruptura choroideae in Verbindung mit Retinitis proliferans und in einem Falle eine Ruptur der Vortex vena vorhanden.

Die meisten all dieser Fälle heilten während einiger Wochen, das Sehvermögen kehrte vollkommen zurück, der Augenhintergrund und das Gesichtsfeld wurden wieder normal.

In diesen 8 Fällen traf kein Geschoß das Auge und die Orbita. Alle äußeren Schichten des Bulbus waren wohlbehalten, die Brechmedien waren rein, bloß auf dem Augenhintergrund oder bloß im Opticus war eine Veränderung.

In diesen 8 Fällen zeigten sich folgende Augenveränderungen: 2mal Neuritis retrobulbaris mit Skotomen; unter diesen 2 Kranken meldete sich der eine bloß einmal, über sein ferneres Schicksal wissen wir nichts. Der zweite, dessen Visus am kranken Auge 5/15 war, stand einige Wochen unter unserer Behandlung und ist vollkommen geheilt, mit 5/15 Visus entlassen worden.

Papillitis haben wir in 3 Fällen beobachtet, der eine Patient hatte am linken Auge nebst einem Visus von 5/15 eine rote, mit verwischtem Rande behaftete Papille mit Gesichtsfeldausfall, dieser Kranke wurde gänzlich geheilt.

Bei dem zweiten Kranken war auch das linke Auge angegriffen, Visus 5/15, Papillitis, Ptosis und Iridoplegia traumatica, auch dieser Kranke ist vollkommen genesen.

Der dritte Kranke hatte auch am linken Auge Papillitis mit Blutungen, Visus 5/50; Skotom, das Gesichtsfeld bis auf 10° konzentrisch verengt. Der Patient war in wenigen Wochen vollkommen geheilt, Sehschärfe 5/5.

Retinitis habe ich in zwei Fällen beobachtet, und zwar einen Fall von Retinitis partialis traumatica am rechten Auge mit großem Gesichtsfeldausfall; der Patient wurde gänzlich geheilt entlassen.

Im zweiten Falle war Retinitis in Verbindung mit einer Ruptur der Vortex vena vorhanden, hier schloß sich an die zerstreute Retinitis ein Bluterguß in der Größe einer Papille. Im Gesichtsfelde war auf mehreren Stellen ein Ausfall. Dieser Patient erschien bloß einmal zur Ambulanz, von seinem ferneren Schicksale wissen wir nichts.

Generated on 2019-10-24 15:50 GMT / http://hdl.handle.net/2027/uc1.b3252766
Public Domain in the United States, Google-digitized / http://www.hathitrust.org/access_use#pd-us-google
Digitized by Google
Original from UNIVERSITY OF CALIFORNIA

Der achte Fall war äußerst interessant, es handelte sich um eine sehr ausgebreitete Veränderung des Augenhintergrundes.

S. H., ein 24jähriger Unteroffizier, ist an der Front erkrankt. In die Region des rechten Unterkiefers drang eine Kugel, die durch den Mund herauskam, die Umgebung des Auges hat die Kugel verschont. Der Kranke erzählte, daß er außer diesem Schuß auf die Stirne einen heftigen Schlag erlitt und bewußtlos zusammenstürzte; als er zu sich kam, sah er am linken Auge nichts und konnte das linke obere Augenlid nicht heben.

Befund: Das rechte Auge gänzlich wohlbehalten. Am linken Auge ist kein Lichtgefühl, das linke, obere Augenlid hängt herab, der Patient kann es nicht heben, das Auge ist in seinen Bewegungen nach oben beschränkt. Cornea, Iris, Sklera, Linse, Pupille sind normal, die Brechmedien sind rein. Die linke Papille hat eine normale Farbe, ihre Nasenseite ist mit Pigment stark umgeben, auf der Schläfenseite ist neben der Papille ein pigmentierter Fleck in der Größe einer Viertelpapille, unten-innen ist einer in der Größe einer halben Papille.

Von der Papille abwärts, in der Entfernung von beiläufig einer Papillengröße ist in einer Länge von 4 und in der Breite von einer Papille die Chorioidea gespalten, der innere, äußere und untere Rand ist stark pigmentiert, der untere Pigmentfleck verbreitet sich nach unten in der Form eines Dreieckes. Am oberen, gegen die Papille blickenden Rande des Spaltes ist kein Pigment, sondern es begleitet die Hälfte der Spaltenlänge ein weißes, glänzendes Bindegewebe, indem es in den Glaskörper sich hineinhebt, hie und da dringen Blutadern durch, die auf der Schläfenseite liegende Hälfte aber begrenzen chorioretinale Flecken. Abwärts von dieser Spalte sind infolge der Chorioretinitis in der Retina einzelne, blasse, gefleckte Flächen sichtbar.

Diagnose: Ptosis, Ruptura chorioideae, Chorioretinitis traumatica, Retinitis proliferans, oculi sinistri. Das linke Auge ist erblindet und ist eine teilweise Lähmung des Oculomotorius vorhanden. Dieses Krankheitsbild ist von dem in der Region des rechten Unterkiefers eingedrungenen Geschosse und der Schußwunde unabhängig, es ist mit dem Stirnschlag und mit der darauffolgenden Commotion in Zusammenhang zu bringen.

Aus diesen 8 interessanten Fällen ist zu ersehen, daß die Macula, die zentralen Fasern des Opticus der empfindlichste Teil ist, der Eindrücken am wenigsten widerstehen kann; indem der Opticus auf starken Druck sich nach rückwärts schlägt, tritt in den zentralen Fasern eine Zirkulationsstörung ein, es tritt Ödem auf, welches auch schnell verschwindet, daher die schnelle und vollkommene Heilung der einzelnen Fälle, oder es kann

Digitized by Google
Original from UNIVERSITY OF CALIFORNIA
Generated on 2019-10-24 15:50 GMT / http://hdl.handle.net/2027/uc1.b3252766
Public Domain in the United States, Google-digitized / http://www.hathitrust.org/access_use#pd-us-google

auch in den Fasern eine Blutung eintreten, in diesem Falle ist die Absorption und die Heilung eine langsamere.

Es ist möglich, daß infolge des Schlages die Gefäße und Nerven der Chorioidea Kontusionen erleiden können und daher ist die Chorioretinitis erklärlich, die infolge der Nahrungsstörungen eintreten und sich zu einer Retinitis proliferans entwickeln kann.

Eine Blutung des Glaskörpers habe ich bei den durch Luftdruck entstandenen Augenverletzungen nicht gesehen, wahrscheinlich läßt der innere Druck und die große Elastizität des Auges die Adern der Retina nicht beschädigen, sondern es wird der Bulbus im ganzen nach rückwärts, gegen die hintere Wand der Orbita gedrückt und können die hinteren ciliaren Gefäße und Nerven gequetscht oder gelähmt werden und trophische Störungen in der Chorioidea und konsekutiv in der Retina entstehen.

Man könnte auch daran denken, daß der starke Druck das Kammerwasser nach rückwärts drängt, dieses weicht gleichmäßig gegen den Kammerwinkel aus und es entsteht Cyklodialysis, jedoch habe ich keinen einzigen solchen Fall beobachet.

Wahrscheinlich ist, daß die Berlin'sche Trübung der Retina bei denen häufig ist, wo das Auge einen starken Luftdruck erlitt, indem jedoch dies schnell verschwindet, kann es später schwer beobachtet werden.

IX. Hörstörungen.

Äußere Umstände haben die otologische Bearbeitung der Ohrenerkrankungen und Hörstörungen vom Kriegsschauplatz verhindert, aus diesem Grunde sind nur einzelne statistische Angaben zu erwähnen. Auf unsere Abteilung wurden mit Ohrenleiden und Hörstörungen 577 Fälle und mit Stimm-, Sprach- und Hörstörungen 180 Fälle aufgenommen und behandelt. Unter den 577 Fällen von Ohrenleiden und Hörstörungen sind 415 einrückig gemacht worden, 35 in andere Spitäler transferiert worden, 11 sind Invaliden geworden und gegenwärtig stehen 116 in Behandlung. Unter den 180 Fällen sind 132 einrückig gemacht worden, 38 in andere Spitäler transferiert worden, 8 sind Invaliden geworden und gegenwärtig stehen 2 in Behandlung.

Anhang.

In diesen Anhang gruppieren wir jene rhino-laryngologischen Fälle, welche wir an Soldaten teils von der Front, teils vom Hinterlande beobachteten. Wir erörtern ausführlicher die Tuberkulose und die Syphilis. Im Kapitel der Tuberkulose motivieren wir die Notwendigkeit der Kreierung einer chirurgischen Zentrale für die Behandlung der tuberkulösen Veränderungen der oberen Luftwege. Außer den tuberkulösen und syphilitischen

Generated on 2019-10-24 15:50 GMT / http://hdl.handle.net/2027/uc1.b3252766
Public Domain in the United States, Google-digitized / http://www.hathitrust.org/access_use#pd-us-google
Digitized by Google
Original from UNIVERSITY OF CALIFORNIA

Fällen haben wir die Eiterungen der Nasennebenhöhlen, die Schußverletzungen der Nase, des Gesichtes und des Halses, in der Nase Polypen, Deviation der Nasenscheidewand, Muschelhypertrophien, Choanenverschluß, in der Mundhöhle Pemphigus, Mandelhypertrophie, peritonsillären Abceß, Abceß der Zungentonsille, im Nasenrachenraum Fibrome, im Kehlkopfe eine große Anzahl von Katarrhen, Polypen, Papillome, Hämangiome, Pachydermie, Carcinome, Vorfall der Morgagnischen Tasche, Diaphragmen, Ödeme, ferner in den oberen Luftwegen Rhinosklerom, Lepra, schließlich Basedowsche Krankheit und Struma beobachtet. Diese Beobachtungen werden wir kurz mit Abbildungen interessanter Fälle besprechen.

I. Tuberkulose.[1])

Trotzdem für die Unterbringung der tuberkulösen Soldaten weitgehende Vorkehrungen getroffen sind, haben wir auf unserer Klinik bei 150 Soldaten tuberkulöse Veränderungen der oberen Luftwege feststellen und ihre entsprechende Unterbringung vorschlagen können.

Bevor wir unsere Frage ausführlich zu besprechen beginnen, schicken wir jene Tatsachen voraus, welche sowohl am Sektionstisch wie an Lebenden, die günstigen und ungünstigen Lebensverhältnissen ausgesetzt waren, beweisen, daß die spontane Heilung tuberkulöser Veränderungen eingetreten ist. Bezüglich der Spontanheilung im Gebiete der oberen Luftwege habe ich in der Literatur 25 Fälle gefunden; es waren tuberkulöse Kehlkopfgeschwüre. Bei mir hatte vor 22 Jahren ein Fachkollege in Nizza ein tuberkulöses Kehlkopfgeschwür konstatiert, welches ohne jede Behandlung in Mentone und San Remo spontan heilte. Diese geringe Zahl der Spontanheilungen erwähnen wir nur als eine interessante Tatsache. Wir müssen noch kurz die primären tuberkulösen Veränderungen der oberen Luftwege erwähnen, wo an Lebenden und in einigen Fällen auch bei der Sektion die Lungen vollständig intakt gefunden wurden. In der Literatur, die uns zur Verfügung stand, haben wir folgende primäre Fälle gefunden: im Kehlkopf 25, in der Nase 33, in der Mandel 11, im Rachen 9, in der Zunge 7, in den Nasennebenhöhlen 5, in der Luftröhre 4, im weichen Gaumen 3, in den adenoiden Vegetationen 3 und im Nasenrachenraum 1, zusammen 101 Fälle.

Die sekundären tuberkulösen Veränderungen der oberen Luftwege kommen zumeist im Kehlkopf vor. Nowicki hat unter 5095 Sektionen in 2076 Fällen Tuberkulose gefunden und unter diesen war in 448 Fällen der Kehlkopf tuberkulös erkrankt. Lamallerie fand unter 502 Lungen-

[1]) Referat.

Digitized by Google
Original from UNIVERSITY OF CALIFORNIA
Generated on 2019-10-24 15:50 GMT / http://hdl.handle.net/2027/uc1.b3252766
Public Domain in the United States, Google-digitized / http://www.hathitrust.org/access_use#pd-us-google

kranken 222mal auch den Kehlkopf tuberkulös. Willigk hat unter 1387 Sektionen in 237 Fällen den Kehlkopf tuberkulös erkrankt gefunden.

Fig. 28.

Infiltration, Ulzeration der Zunge.

Fig. 29.

Infiltration, Ulzeration der Zunge.

Dmochowski fand unter 500 tuberkulösen Leichen in 21 Fällen tuberkulöse Veränderungen im Nasenrachenraume. Strassmann hat unter

Digitized by Google
Original from UNIVERSITY OF CALIFORNIA
Generated on 2019-10-24 15:50 GMT / http://hdl.handle.net/2027/uc1.b3252766
Public Domain in the United States, Google-digitized / http://www.hathitrust.org/access_use#pd-us-google

21 tuberkulösen Leichen in 13 Fällen tuberkulöse Mandeln gefunden. Auf unserer Klinik waren unter 24.000 Ambulanten 733 tuberkulös Erkrankte, und zwar 682 im Kehlkopf, 32 in der Nase, 12 im Munde und 7 im Rachen. Wir erwähnen aus der Literatur folgende sekundäre tuberkulöse Veränderungen: im Kehlkopf in 66, in der Zunge in 87, in der Nase in einer sehr großen Anzahl, in den Nasennebenhöhlen in 36, im Rachen in 33, in der Mandel in 19, in dem weichen Gaumen in 12, in den adenoiden Vegetationen in 6, in der Luftröhre in 4 Fällen und in der Zungenmandel in 1 Falle. Wir müssen bemerken, daß diese Zahlen nicht vollkommen sein

Fig. 30.

Infiltration, Ulzeration des weichen Gaumens, der Uvula, der Mandeln.

Fig. 31.

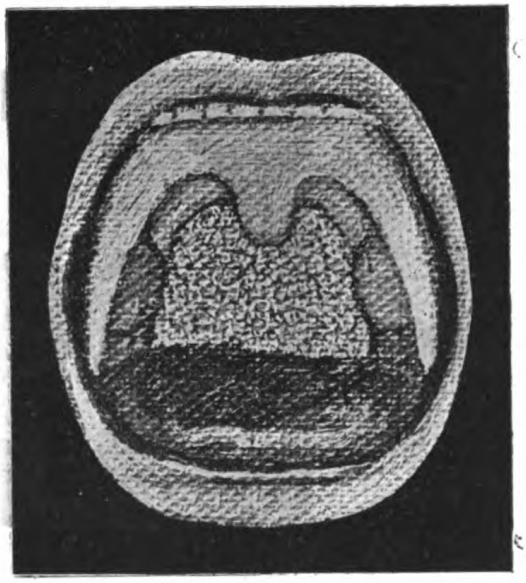

Miliartuberkulose der hinteren Rachenwand.

können, da von einem Überblick der ganzen Literatur nicht die Rede sein konnte. Yamaguchi und Harada nehmen 1½% der tuberkulösen Erkrankungen der oberen Luftwege an. Makamura nimmt 1% an. Wedenszki hat in der Literatur 110 Fälle der Zungentuberkulose gefunden und Heryng fand 90 Fälle von Nasentuberkulose in der Literatur. Alle diese Angaben haben wir nur zur Möglichkeit der Orientierung vorausgeschickt.

Was die Therapie der Tuberkulose der oberen Luftwege betrifft, so ist es bekannt, daß schon vor der Erfindung des Kehlkopfspiegels seit Trousseau und Belloc die Bepinselung, die Insufflation und die In-

Digitized by Google
Original from UNIVERSITY OF CALIFORNIA
Generated on 2019-10-24 15:50 GMT / http://hdl.handle.net/2027/uc1.b3252766
Public Domain in the United States, Google-digitized / http://www.hathitrust.org/access_use#pd-us-google

halation angewendet wurden. Es ist natürlich, daß durch die Kontrolle des Kehlkopfspiegels die lokale Behandlung präziser ausgeführt wurde. Mit der Erfindung des Kehlkopfspiegels ist in der ersten Zeit die Lapisbepinselung rasch in die Mode gekommen. Czermak machte sie zuerst. Aber schon im Jahre 1876 erhob Ziemssen sein Wort, daß man die ätzenden Mittel, den Lapis, fallen lassen müsse, und Stoerk erklärte im Jahre 1880, daß die lokale Behandlung des Kehlkopfes, die Ätzung, die Bepinselung, vollständig erfolglos ist und daß selbst ausgebreitete tuberkulöse Geschwüre mittelst Milchkur und in günstigen klimatischen Verhältnissen auch heilen können. Es hat sich bald die Ansicht verbreitet,

Fig. 32.

Miliartuberkulose des Nasenrachenraumes.

daß man den tuberkulösen Kehlkopf mit lokaler Behandlung und Ätzung nicht reizen darf; es wurde die Lapisätzung weggelassen, die Inhalation und die Narkotica wurden angewendet und die klimatischen Stationen, wie Madeira, Korfu und Venedig, wurden besucht.

Im Jahre 1880 hat Schmidt in die Therapie der Kehlkopftuberkulose die Anwendung der desinfizierenden Mittel eingeführt, so die 2%ige Karbolsäure und den Perubalsam. Dann wurden die verschiedenen Antiseptica versucht, wie das Kreosot, die Benzoesäure, das Thymol usw. und Mackenzie empfahl im Jahre 1887 das Sublimat. Das Jodoform, welches schon Lincoln im Jahre 1874 in die Laryngologie eingeführt, wurde auf Grund der Empfehlungen von Mosetig im Jahre 1880 sym-

Digitized by Google
Original from UNIVERSITY OF CALIFORNIA
Generated on 2019-10-24 15:50 GMT / http://hdl.handle.net/2027/uc1.b3252766
Public Domain in the United States, Google-digitized / http://www.hathitrust.org/access_use#pd-us-google

pathisch aufgenommen; 2 Jahre später machten schon 7 Beobachter Mitteilungen, 6 in günstigem Sinne, Fraenkel enttäuscht. Im Jahre 1886 empfahl Lublinski das Jodol. Im Jahre 1885 führte Krause die Milchsäure und im Jahre 1887 Rosenberg das Menthol ein. Beide Mittel erfreuen sich einer allgemeinen Beliebheit, so daß sie noch heute angewendet werden. Mit Koch kam im Jahre 1890 die Tuberkulinära mit ihren bekannten Erwartungen und Enttäuschungen. Damit wir uns eine Vorstellung über jene gewaltigen Anstrengungen machen können, mit welcher man die Kehlkopftuberkulose zu heilen bestrebt war, erwähnen wir die Heilmittel und die physikalischen Verfahren, welche zur Anwendung kamen, so der phosphorsaure Kalk mittelst Insufflation, die Heißluftkur,

Fig. 33.

Wucherungen der hinteren Kehlkopfwand.

Fig. 34.

Ulzeration der Stimmbänder, Wucherungen der hinteren Kehlkopfwand.

den Brown-Séquard schen Hodenextrakt mittelst Injektion, Thiosinamin mittelst Injektion, Fuchsin mittelst Spray, Kreosot mittelst submuköser Injektion, Hetol mittelst subcutaner und intravenöser Injektion, Guajacol mittelst intratrachealer und submuköser Injektion, Phenosalyl mittelst Pinselung, Karbolsäure mittelst Inhalation, Zincum sozojodolicum, Resorcin, Orthoform, alle mittelst Insufflation, Sonnenschein mittelst Bestrahlung, Anästhesin, Adrenalin, Biersche Stauung, Marmorek sches Serum, Trichlorsäure, Chromsäure, Ichthyol, Argyrol, Chlorphenol, Pyoktayin, Nosophen, Formalin, Jodvasogen, Nargol, Cycloform, Coryfin, Alumnol, Bacterium coli, Malachitgrün, ultraviolette Strahlung, Ulsanin, Friedmann sches Serum, Mesbé, Goldkantharidin, Kohlenbogenlichtbestrahlung und Diathermie. Zu dieser Liste ist ein Kommentar überflüssig, jedes

Generated on 2019-10-24 15:50 GMT / http://hdl.handle.net/2027/uc1.b3252766
Public Domain in the United States, Google-digitized / http://www.hathitrust.org/access_use#pd-us-google
Digitized by Google
Original from UNIVERSITY OF CALIFORNIA

Mittel und jedes Verfahren hatte seine Anhänger, es waren auch günstige und scheinbare Erfolge und schließlich sind manche aufgetaucht, um wieder zu verschwinden. Es sind auch Versuche mit den Röntgen- und Radiumbestrahlungen gemacht worden, einzelne haben ermunternde, andere völlig negative Resultate ergeben. Es wurde die Elektrolyse, verbunden mit dem innerlichen Gebrauch des Jodnatriums versucht; angeblich soll das frei werdende Jod günstig einwirken. Einzelne Beobachter haben über den günstigen Einfluß des künstlichen Pneumothorax auf die Kehlkopftuberkulose berichtet, W i n k l e r betont aber, daß der Kehlkopf auch nach dem Pneumothorax erkranken oder der erkrankte Kehlkopf sich verschlimmern kann. Viele Anhänger hat die Schweigekur teils bei günstigen klimatischen

Fig. 35.

Wucherungen der hinteren Kehlkopfwand.

Fig. 36.

Infiltration des Stimmbandes, Wucherungen der hinteren Kehlkopfwand.

Verhältnissen, teils bei Sanatoriumbehandlung. Die erwähnte Spontanheilung meiner Kehlkopfaffektion ist neben dem südlichen Meeresklima der strengen Schweigekur zuzuschreiben. In meinem Referate sind die Mischformen der Tuberkulose und der Syphilis nicht berührt.

Über die chirurgische Behandlung der tuberkulösen Erkrankungen der oberen Luftwege werden wir in einem besonderen Abschnitt sprechen. Ob es sich um eine lokale, physikalische, spezifische oder chirurgische Behandlung handelt, müssen wir betonen, daß der allgemeinen Behandlung eine große Rolle zufällt. Wo jene Kranken, bei denen die oberen Luftwege erkrankt sind, zumeist auch die Lunge, behandelt werden sollen, in Kurorten oder in Sanatorien, ist eine Frage, die nur die bemittelte Klasse betrifft; wir sind trotz gewisser Fehler auf Grund vieler hervorragender

Generated on 2019-10-24 15:50 GMT / http://hdl.handle.net/2027/uc1.b3252766
Public Domain in the United States, Google-digitized / http://www.hathitrust.org/access_use#pd-us-google
Digitized by Google
Original from UNIVERSITY OF CALIFORNIA

Vorteile für den Aufenthalt und für die Behandlung in Sanatorien, um so mehr, weil die erwähnten Heilverfahren durch die angestellten Spezialärzte auch ausgeführt werden. Der Kampf und der Schutz gegen die Tuberkulose für die Volksklassen macht bedingungslos den Gebrauch der Volkssanatorien notwendig. Die vielfachen Vorteile der Sanatoriumbehandlung beeinflussen günstig die Wirkung der spezialärztlichen Behandlung, da zumeist nicht schwere Veränderungen bei Anwendung der erwähnten Mittel und Verfahren heilten oder sich besserten. Die Spontanheilungen sind auch nur bei leichteren Fällen und oberflächlichen Geschwüren eingetreten, so daß man sich wundern mag, daß bei so vielen Heilmitteln und physikalischen Verfahren Heilerfolge zu erreichen waren, besonders neben günstigen kli-

Fig. 37.

Ulzeration des Stimmbandes, der hinteren Kehlkopfwand mit Wucherungen.

Fig. 38.

Infiltration des Stimmbandes, des Aryknorpels, Wucherungen an der hinteren Kehlkopfwand.

matischen Verhältnissen, zielbewußter und systematischer allgemeiner Behandlung. Schon im Jahre 1884 hatte Loesch auf histologischer Grundlage bewiesen, daß die Bacillen so tief in das tuberkulöse Gewebe eindringen können, daß eine tatsächliche Wirkung der angewendeten Heilmittel nicht anzunehmen ist. Diese Tatsache und die Schwere und Ausdehnung der tuberkulösen Veränderungen erklärten teils die Erfolglosigkeit der medikamentösen Behandlung, teils gaben sie der Therapie eine andere Richtung, worüber wir gleich verhandeln. Die Tuberkulinbehandlungen sind trotz der großen Enttäuschungen nicht ganz fallen gelassen worden; bei Anwendung verschiedener Tuberkuline, so in Fällen von Ulzerationen, sind Heilerfolge beobachtet worden. Es wird neben der Tuberkulinbehandlung die allgemeine und die lokale Behandlung empfohlen. Unter den physikalischen

Generated on 2019-10-24 15:50 GMT / http://hdl.handle.net/2027/uc1.b3252766
Public Domain in the United States, Google-digitized / http://www.hathitrust.org/access_use#pd-us-google
Digitized by Google
Original from UNIVERSITY OF CALIFORNIA

Verfahren verspricht am meisten Erfolg die Heliotherapie auf Grund der mitgeteilten Resultate, aber auch da wird es sich um leichtere Fälle handeln und nicht um tiefgreifende tuberkulöse Veränderungen. Die Röntgen- und Radiumbestrahlungen und die Diathermie sind zur Zeit noch im Stadium der Versuche. Von den genannten vielen Heilmitteln haben sich in der Praxis schon 30 Jahre die Milchsäure und das Menthol gehalten; es kann nicht geleugnet werden, daß beide die tuberkulösen Geschwüre und oberflächlichen Schwellungen günstig beeinflussen, aber bei tiefgreifenden Veränderungen führte ihre Anwendung nur nach erfolgtem chirurgischen Eingriffe zu Resultaten. Wir werden sehen, daß nach den chirurgischen Eingriffen mehrere von den erwähnten Heilmitteln zur Anwendung kamen.

Fig. 39.

Perichondritis, Ulzeration der hinteren Kehlkopfwand.

Fig. 40.

Perichondritis.

Die Schonung des erkrankten Kehlkopfes, die Schweigekur bis zur Stummheit in den Sanatorien oder in günstigen klimatischen Verhältnissen, übt entschieden einen günstigen Einfluß aus. Es ist interessant, daß schon Schönlein, Trousseau und Belloc sie empfahlen. Lasserre wies schon im Jahre 1824 darauf hin. Schmidt und Semon u. a. haben die Schweigekur in Verbindung mit der Sanatoriumbehandlung sehr warm empfohlen. Gegen die Schluckbeschwerden und Schmerzen werden die Anästhetica angewendet, wie Kokain, Alypin, Anästhesin, auch in Verbindung mit Adrenalin usw. in Form von Spray, Inhalation und Insufflation. Die von Hoffmann empfohlene Alkoholinjektion im Gebiete des oberen Kehlkopfnerven hat eine ausgebreitete Anwendung gefunden; Tage, ja Wochen hindurch sind die Schluckbeschwerden behoben worden. Einzelne

Generated on 2019-10-24 15:50 GMT / http://hdl.handle.net/2027/uc1.b3252766
Public Domain in the United States, Google-digitized / http://www.hathitrust.org/access_use#pd-us-google
Digitized by Google
Original from UNIVERSITY OF CALIFORNIA

haben auch die Novocain- und Stovaininjektionen versucht. Über die anderen Verfahren zur Beseitigung der Dysphagie wird im chirurgischen Abschnitt die Rede sein.

Was die chirurgische Behandlung der Tuberkulose der oberen Luftwege betrifft, so treffen wir schon in der ersten Zeit der Laryngologie endolaryngeale Eingriffe; im Jahre 1867 hatte Marcet bei tuberkulösen Infiltrationen auf die Skarifikation hingewiesen. Türck, Bruns führten sie auch bei ödematösen Schwellungen aus. Im Jahre 1880 wandte sie Schmidt und im Jahre 1882 Schech an. Krause u. a. haben zur Steigerung der Milchsäurewirkung auch Skarifikationen gemacht. In der vorlaryngoskopischen Zeit haben sich Desault und Bedingfeld schon

Fig. 41.

Perichondritis.

Fig. 42.

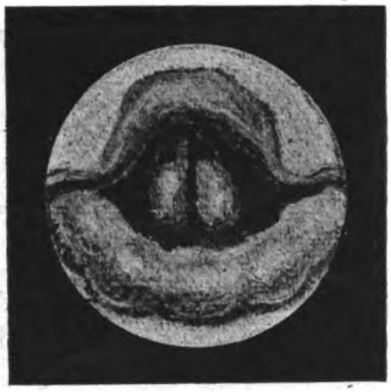

Perichondritis, Infiltration der Stimmbänder.

mit dem Gedanken der chirurgischen Entfernung tuberkulöser Kehlkopfteile befaßt. Türk und Semeleder haben in Fällen von Erstickungsgefahr die Tracheotomie ausgeführt und Bryant empfahl schon im Jahre 1868, daß die Tracheotomie in frühen Stadien der Erkrankung ausgeführt werden soll.

Nach dem Vorausgeschickten beginnen wir die Erörterungen der chirurgischen Behandlung in den einzelnen Gebieten.

Was die Zunge betrifft, haben wir aus der Literatur 7 primäre und 87 sekundäre Tuberkulosefälle zusammengestellt. Es unterliegt keinem Zweifel, daß die Auskratzung der tuberkulösen Gewebsteile und die Ätzung mit Milchsäure, ferner die galvanokaustische Zerstörung teils Heilung, teils wesentliche Besserung erzielte. In den Fällen von Geschwulstbildung und

Generated on 2019-10-24 15:50 GMT / http://hdl.handle.net/2027/uc1.b3252766
Public Domain in the United States, Google-digitized / http://www.hathitrust.org/access_use#pd-us-google
Digitized by Google
Original from UNIVERSITY OF CALIFORNIA

primärer Tuberkulose ist die radikale chirurgische Entfernung am Platze, ja es wurde sogar auch die totale Exstirpation ausgeführt.

Was die Tuberkulose des weichen Gaumens betrifft, so haben wir von 3 primären und 12 sekundären Fällen Kenntnis. Bei den primären Fällen ist die radikale Entfernung, bei den Geschwüren und Infiltrationen die Auskratzung mit Ätzung und die Galvanokaustik zu empfehlen.

Bezüglich der Mandeln haben wir 11 primäre und 19 sekundäre Fälle gefunden. In jedem Falle ist die radikale Entfernung am Platze. In mehreren Fällen hat erst die histologische Untersuchung der entfernten Mandeln die Tuberkulose nachgewiesen. Strassmann fand unter 21 tuberkulösen Leichen 13mal die Mandeln tuberkulös. Bezüglich der adenoiden

Fig. 43.

Infiltration, Ulzeration der Aryknorpel.

Fig. 44.

Infiltration des Kehldeckels und der Aryknorpel.

Vegetationen haben wir von 3 primären und 6 sekundären Fällen Kenntnis, die latente Tuberkulose stellt der histologische Befund der entfernten Gewebsstücke fest. Lewin hat in 200 Fällen die latente Tuberkulose in 5% gefunden. Piffl hat 100 Fälle von adenoiden Vegetationen histologisch untersucht und fand 3mal Tuberkulose. Die adenoiden Vegetationen sind schon wegen Freilegung der Nasenatmung radikal zu entfernen. Die Tuberkulose der Zungenmandel ist selten, sie ist bei tuberkulösen Individuen unbedingt zu entfernen. Bezüglich des Rachens haben wir 9 primäre und 33 sekundäre Fälle gefunden. Zumeist kommt die Auskratzung mit Ätzung und die Galvanokaustik zur Anwendung. Bei primären, diffusen Infiltrationen ist der energische Eingriff zu vermeiden.

Generated on 2019-10-24 15:50 GMT / http://hdl.handle.net/2027/uc1.b3252766
Public Domain in the United States, Google-digitized / http://www.hathitrust.org/access_use#pd-us-google
Digitized by Google
Original from UNIVERSITY OF CALIFORNIA

Was die Nasenhöhle betrifft, haben wir von 33 primären und 66 sekundären Fällen Kenntnis. Bei den Geschwüren, Infiltrationen und Granulationen wurde die Auskratzung mit Ätzung und die galvanokaustische Zerstörung angewendet. Die Resultate, die ziemlich häufigen Rezidiven, haben energischere Eingriffe notwendig gemacht. Außerdem kommen ziemlich häufig geschwulstartige tuberkulöse Veränderungen in der Nasenhöhle vor; solche Tumoren haben wir in 20, Heryng in 42 Fällen zusammengestellt. Auf der Tuberkulosekonferenz in Stockholm habe ich in Verbindung mit einem Tumorfall die Aufmerksamkeit auf die radikale chirurgische Aufklappung und Ausräumung gelenkt. Körner, Preysing, Eicken sind für den radikalen Eingriff. Bei isolierten

Fig. 45.

Perichondritis, Ulzeration der Stimmbänder.

Fig. 46.

Ulzeration der Stimmbänder.

tuberkulösen Veränderungen der Nasenscheidewand ist die von Körner empfohlene endonasale Septumresektion mit Erfolg ausführbar, wir halten jedoch bei Tumoren und ausgedehnteren Veränderungen auch in Bezug auf die latenten Herde die Aufklappung der Nasenhöhle und die temporäre Resektion der knöchernen Nasenhälfte unbedingt für notwendig. Nur mit diesem Verfahren können die manifesten und die latenten tuberkulösen Veränderungen entfernt werden, wie dies auch in meinem erwähnten Falle geschehen ist. Mit der radikalen Ausräumung verbinden wir die thermokaustische Ätzung der umgebenden Gewebe.

Bezüglich der Nasennebenhöhlen sind uns 5 primäre und 36 sekundäre Fälle bekannt. Die Erkrankungen der Nebenhöhlen hat Lichtwitz unter 59 tuberkulösen Leichen in 19 Fällen, Wertheim unter 106 tuberkulösen

Digitized by Google
Original from UNIVERSITY OF CALIFORNIA
Generated on 2019-10-24 15:50 GMT / http://hdl.handle.net/2027/uc1.b3252766
Public Domain in the United States, Google-digitized / http://www.hathitrust.org/access_use#pd-us-google

Leichen in 31 Fällen, Minder unter 17 tuberkulösen Leichen in 4 Fällen, E. Fraenkel unter 48 tuberkulösen Leichen in 9 Fällen, Dmochowski unter 29 Leichen in 3 Fällen und Oppikofer unter 31 Leichen in 25 Fällen gefunden. Die Tuberkulose der Nasennebenhöhlen kommt in folgendem Verhältnisse vor: in der Kieferhöhle in 25, in der Stirnhöhle in 4, in den Siebbeinzellen in 6, in der Keilbeinhöhle in 1, in der Kieferhöhle und in den Siebbeinzellen in 1, in den Siebbeinzellen und in der Keilbeinhöhle in 1, in der Kieferhöhle, in den Siebbeinzellen und in der Keilbeinhöhle in 1 und in sämtlichen Nebenhöhlen in 3 Fällen. In unserer Klinik wurde in einem Fall tuberkulös erkrankter sämtlicher Nebenhöhlen durch radikale Eröffnung und Ausräumung Heilung erzielt.

Fig. 47.

Ulzeration des Kehldeckels, der Stimmbänder.

Fig. 48.

Ulzeration des Kehldeckels, des Aryknorpels.

Es ist überflüssig, zu betonen, daß in den Fällen der Nebenhöhlentuberkulose bedingungslos radikale chirurgische Eingriffe am Platze sind. Bezüglich des Nasenrachenraumes haben wir von 1 primären und 8 sekundären Fällen Kenntnis. Dmochowski fand unter 508 tuberkulösen Fällen 21mal sekundäre Veränderungen, zumeist ulzerative Veränderungen, selten Tumor, wo die radikale Entfernung am Platze ist. Übrigens haben einige bei der Nasenrachenraumtuberkulose auch die Tuberkulinbehandlung in Anspruch genommen.

Wir kommen zur Besprechung der endolaryngealen und extralaryngealen chirurgischen Behandlung, wo die Meinungen und die Indikationsstellung sehr auseinandergehen. Zu den endolaryngealen Eingriffen gehören: Cürette, Galvanokaustik, Entfernung der Geschwülste, Amputation des Kehldeckels, die Arytaenoidektomie und die endolaryngeale Kompres-

Digitized by Google
Original from UNIVERSITY OF CALIFORNIA
Generated on 2019-10-24 15:50 GMT / http://hdl.handle.net/2027/uc1.b3252766
Public Domain in the United States, Google-digitized / http://www.hathitrust.org/access_use#pd-us-google

sion des oberen Kehlkopfnerven; die extralaryngealen Eingriffe sind: Tracheotomie, Laryngofissur, die partielle und totale Exstirpation und die Resektion des oberen Kehlkopfnerven.

Die endolaryngeale Auskratzung der tuberkulösen Geschwüre, Infiltrationen und Wucherungen hat im Jahre 1887 Heryng mit der Motivierung empfohlen, daß die unter der Submucosa im infiltrierten Gewebe vorhandenen tuberkulösen Herde nur mit dem scharfen Löffel entfernt und nachher mit der Milchsäure geätzt werden können. Unter 3000 tuberkulösen Kehlkopfkranken hat er in 270 Fällen sein Verfahren angewendet. Krause hatte 252 Fälle behandelt und nachher neben der Milchsäure auch das 2%ige Pyoktanin benützt. Heryng war in der Lage, im Jahr 1890

Fig. 49.

Perichondritis, Ulzeration der Stimmbänder.

Fig. 50.

Infiltration, Ulzeration der Stimmbänder, der hinteren Wand des Kehlkopfes.

an 2 Präparaten die vollständige Heilung des Kehlkopfes makroskopisch und mikroskopisch zu beweisen. Neben der großen Zahl seiner Anhänger hatte er auch Gegner. Gleitsmann machte von 21 geheilten Fällen Mitteilung. Lubliner beobachtete unter 92 Fällen 4 Heilungen, 30 wesentliche Besserungen und 58 nur vorübergehende Besserungen. In den 29 Fällen Freudenthals ist 4mal Heilung, 7mal Besserung und 18mal gar keine Besserung eingetreten. Pollatschek hat bei seinen 210 Fällen günstige Erfolge erreicht. Es wurden auch Reaktionen beobachtet, so mußte Moure in 2 Fällen nach der Auskratzung die Tracheotomie machen und auf meiner Klinik mußte in einem Falle, wo die Curettage in der Schwebelaryngoskopie ausgeführt wurde, die Tracheotomie gemacht werden und in einem ähnlichen Fall ist nachher eine rapide Verschlimmerung eingetreten.

Generated on 2019-10-24 15:50 GMT / http://hdl.handle.net/2027/uc1.b3252766
Public Domain in the United States, Google-digitized / http://www.hathitrust.org/access_use#pd-us-google
Digitized by Google
Original from UNIVERSITY OF CALIFORNIA

Trotzdem muß anerkannt werden, daß das Verfahren in gut ausgewählten Fällen schöne Erfolge zu sichern imstande ist und daß eine Reaktion und eine Nachblutung selten vorkommt.

Die Galvanokaustik führte im Jahre 1871 Voltolini ein und sie wurde im Jahre 1884 zur Behandlung der Kehlkopftuberkulose wiederholt empfohlen. In diesem Jahre wurde sie auch von Schmiegelow und Gougenheim empfohlen. Im Jahre 1893 konnte Srebreny schon über 11 mit Narbenbildung geheilte Fälle berichten. In diesem Jahre hatte Grünwald den galvanokaustischen Tiefenstich versucht und besprach ausführlich in seinem im Jahre 1895 erschienenen Werke sein Verfahren. Der Hauptvorteil seines Verfahrens ist, daß neben der punktförmigen Läsion

Fig. 51.

Tumorartige Infiltration des Stimmbandes.

Fig. 52.

Tumorartige Infiltration des Stimmbandes.

der Oberfläche eine tiefgreifende Zerstörung des tuberkulös infiltrierten Gewebes möglich ist. Die Galvanokaustik hatte auch Gegner, wie Schroetter und Gottstein, aber es gibt heute viele, die einen zurückhaltenden Standpunkt einnehmen. Bei Mermod und Siebenmann fand dieses Verfahren eine ausgebreitete Anwendung; der letztere berichtete auch über 60 geheilte Fälle. Killian machte darauf aufmerksam, daß energische galvanokaustische Eingriffe Reaktionsödeme nach sich ziehen können und deshalb macht er in einer Sitzung nur 2—3 Tiefenstiche, während Siebenmanns Standpunkt der ist, daß in einer Sitzung alles Krankhafte zerstört werden soll; er beobachtete keine ernsten Reaktionen. Seinen Standpunkt teilen auch Halle, Frese, E. Meyer und Noltenius. Rüedi wandte den Tiefenstich in 387 Fällen an; unter diesen

Generated on 2019-10-24 15:50 GMT / http://hdl.handle.net/2027/uc1.b3252766
Public Domain in the United States, Google-digitized / http://www.hathitrust.org/access_use#pd-us-google
Digitized by Google
Original from UNIVERSITY OF CALIFORNIA

zeigten keine Besserung 63, eine wesentliche Besserung 135, in Heilung begriffen 50 und Heilungen 139 Fälle. Die Galvanokaustik verband Heindl mit der Sonnenscheinbestrahlung, Luc mit der Schweigekur und Siebenmann mit der Röntgenbestrahlung. Es ist noch zu erwähnen, daß Megnon die Ätzung mit 1%igem Fluorsilber ausführte, Freudenthal und Albanus den Hochfrequenzstrom, die Thermopenetration anwendeten. Mit dem Grünwaldschen Tiefenstich sind ohne Zweifel in dem tuberkulös infiltrierten Gewebe bedeutende tiefgreifende Zerstörungen und schöne Erfolge zu erreichen, aber bei ausgedehnter und subglottischer Infiltration, ferner bei großen ulzerösen Prozessen ist die Galvanokaustik zu vermeiden.

Fig. 53.

Ulzeration, Infiltration des Kehldeckels, des Stimmbandes.

Fig. 54.

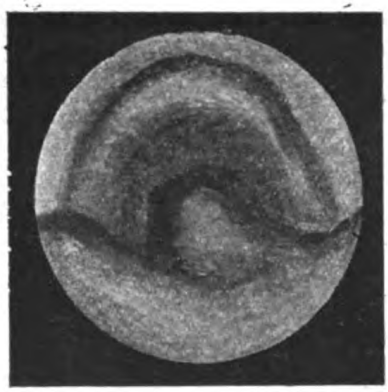

Infiltration, Stenose.

Bezüglich der sicheren und leichteren endolaryngealen chirurgischen Eingriffe stellt die Killiansche Schwebelaryngoskopie einen bedeutenden Fortschritt dar, welche bei der Kehlkopftuberkulose im allgemeinen mit schönem Erfolg angewendet wird. Sowohl mit dem Kehlkopfspiegel als mittelst der Schwebelaryngoskopie sind die Curettage, die Galvanokaustik, die Entfernung der Tumoren und Gewebsteile ausführbar und vorgenommen worden. Meines Wissens nach sind 5 Kehlkopfpolypen entfernt worden, wo die histologische Untersuchung erst den tuberkulösen Charakter feststellte, ebenso bei 7 Geschwülsten, unter denen 3 gestielt waren. Dann sind 5 Arytaenoidektomien und in 9 Fällen größere Gewebsteile auf endolaryngealem Wege entfernt worden.

Generated on 2019-10-24 15:50 GMT / http://hdl.handle.net/2027/uc1.b3252766
Public Domain in the United States, Google-digitized / http://www.hathitrust.org/access_use#pd-us-google
Digitized by Google
Original from UNIVERSITY OF CALIFORNIA

Zur Beseitigung der Schlingbeschwerden und der Schmerzen ist in 7 Fällen die Resektion des oberen Kehlkopfnerven ausgeführt worden und zu obigem Zwecke auch die erwähnte Arytaenoidektomie. Meines Wissens wurde in 70 Fällen die Amputation des tuberkulösen Kehldeckels teils mit Heilung, teils mit wesentlicher Besserung ausgeführt. St. Clair Thomson hat sich gegen die Amputationen geäußert. Blumenfeld hat zur Sicherung der Ernährung auf Grund von Leichenversuchen die Pharyngotomia subhyoidea empfohlen, die angeblich Semon auch ausgeführt hatte.

Was die Tracheotomie betrifft, so ist die Stellungnahme in der Vergangenheit und in der Gegenwart gleichfalls dieselbe, nämlich die aus vitaler

Fig. 55.

Hochgradige Ulzeration, Stenose.

Fig. 56.

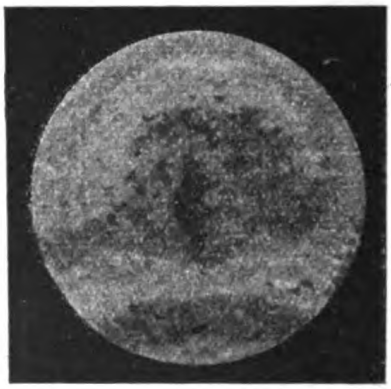

Hochgradige Zerstörung, Stenose.

Indikation ausgeführte Tracheotomie, gegen welche im Jahre 1894 auch Lennox Brown Stellung nahm. Die Ansichten über die kurative Tracheotomie gehen auseinander. Bryant hat schon im Jahre 1868 die Tracheotomie in früheren Stadien der Erkrankung empfohlen, damit das kranke Organ in Ruhe versetzt wird. Beverley Robinson hat auch die frühe Tracheotomie empfohlen, was Mackenzie im Jahre 1880 bestritt, da der Erfolg in 12 Fällen ungünstig war. Im Jahre 1886 stellte Schmidt folgende Indikationen auf für die Tracheotomie: die Kehlkopfstenose, große tuberkulöse Veränderungen, rapide Verschlimmerung der Kehlkopftuberkulose bei verhältnismäßig ziemlich gutem Lungenbefund und schließlich die gleichzeitig vorhandene Dysphagie. Er hatte in 3 Fällen auffallende Besserung beobachtet. B. Fraenkel hielt nur die vitale Indikation

Generated on 2019-10-24 15:50 GMT / http://hdl.handle.net/2027/uc1.b3252766
Public Domain in the United States, Google-digitized / http://www.hathitrust.org/access_use#pd-us-google
Digitized by Google
Original from UNIVERSITY OF CALIFORNIA

aufrecht und auch Gougenheim findet die Tracheotomie nur bei Dyspnoe berechtigt, ebenso Blumenfeld und Kronenberg. Mehrere, wie Killian, Percy, Kidd, Freitag, Mermod, Heryng, Kahler und Hajek haben beobachtet, daß die Lungenkranken die Tracheotomie nicht gut vertragen und daß dieselbe den Lungenbefund ungünstig beeinflußt. Gegen die kurative Tracheotomie sind Barclay, Baron, Pollatschek und Tóvölgyi, für dieselbe sind Henrici, Compaired, Hammond und Lénárt. Siebenmann empfiehlt ausnahmsweise bei schwerer Kehlkopftuberkulose die präventive Tracheotomie,

Fig. 57.

Miliartuberkulose des Kehlkopfes.

Fig. 58.

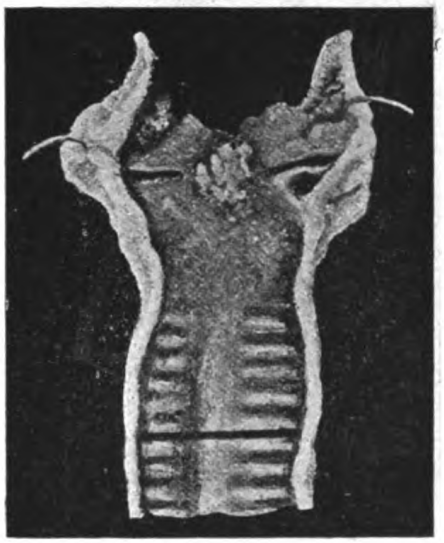

Ulzeration, Knorpeldefekt, Wucherungen des Kehlkopfes.

um die galvanokaustischen Eingriffe ungestört auszuführen. Gluck und Soerensen hatten unter 7 Fällen 4 Heilungen, unter 5 Fällen Siebenmanns heilten 2. Killian erzielte nur in 2 Fällen zufriedenstellende Resultate, weshalb er auch dagegen ist. In einem Fall beobachteten wir die Zurückbildung des Kehlkopfprozesses und in den anderen Fällen ist ein Stillstand des Kehlkopf- und Lungenprozesses eingetreten. Aus der Literatur haben wir 110 Fälle gesammelt; in 38 Fällen wurde der Kehlkopf in den Ruhestand gesetzt, in 2 Fällen nach einer Curettage, in den meisten, 77 Fällen wegen Stenose und Dyspnoe, in 13 Fällen wegen Tumoren und in 6 Fällen wegen Medianstellung der Stimmbänder die Tracheotomie aus-

Generated on 2019-10-24 15:50 GMT / http://hdl.handle.net/2027/uc1.b3252766
Public Domain in the United States, Google-digitized / http://www.hathitrust.org/access_use#pd-us-google
Digitized by Google
Original from UNIVERSITY OF CALIFORNIA

geführt. Es ist zu betonen, daß die Tracheotomie als vitale Indikation ihren Zweck erfüllt hat, andrerseits aber auch neben ungünstigen Erfolgen Heilung und Besserung erzielte. Wir erwähnen noch, daß Balwin und Claude in schweren Fällen der Kehlkopftuberkulose die Intubation versucht haben.

Was die Laryngofissur betrifft, so ist zu bemerken, daß sie im Anfang auf Grund einer Fehldiagnose ausgeführt wurde. Die erste Laryngo-

Fig. 59.

Infiltration, Ulzeration, Wucherungen des Kehlkopfes.

Fig. 60.

Infiltration, Ulzeration, Knorpeldefekt des Kehlkopfes.

fissur bei einem tuberkulösen Kehlkopf führte Billroth im Jahre 1870 aus. Im Jahre 1893 machte Piniaczek 2 Laryngofissuren und empfahl sie bei relativ gutem Zustand der Lunge. Die Laryngofissur empfiehlt Hélary, Sarason und Barlatier, Kronenberg ist dagegen. Schmiegelow führte sie in einem solchen Fall aus, wo erst nachträglich der tuberkulöse Charakter festgestellt wurde. Die Laryngofissur wurde meines Wissens in 19 Fällen bei Stenosen, Tumoren und in einem Fall bei Medianstellung der Stimmbänder ausgeführt. Es ist zu bemerken, daß einzelne die Laryngofissur mit anderen Heilverfahren verbunden haben, so

Generated on 2019-10-24 15:50 GMT / http://hdl.handle.net/2027/uc1.b3252766
Public Domain in the United States, Google-digitized / http://www.hathitrust.org/access_use#pd-us-google
Digitized by Google
Original from UNIVERSITY OF CALIFORNIA

Rosenthal mit der Heißluftbehandlung, Guyot mit der Kaustik und Röntgenbestrahlung, Goris mit dem Thermokauter und Siebenmann mit der Galvanokaustik. Hopmann machte bei einem Kranken zweimal die Laryngofissur mit Heilerfolg. Gluck und Soerenson erzielten in 5 Fällen viermal anhaltende Heilung. In Betracht genommen einerseits, daß wir von 25 primären Kehlkopftuberkulosefällen Kenntnis haben, andrerseits, daß bei sehr ausgedehnten tuberkulösen Infiltrationen Wucherungen und Geschwulstbildungen vorkommen, ist die Laryngofissur gerechtfertigt und hat auch schon teils Heilung, teils Besserung erzielt.

Fig. 61.

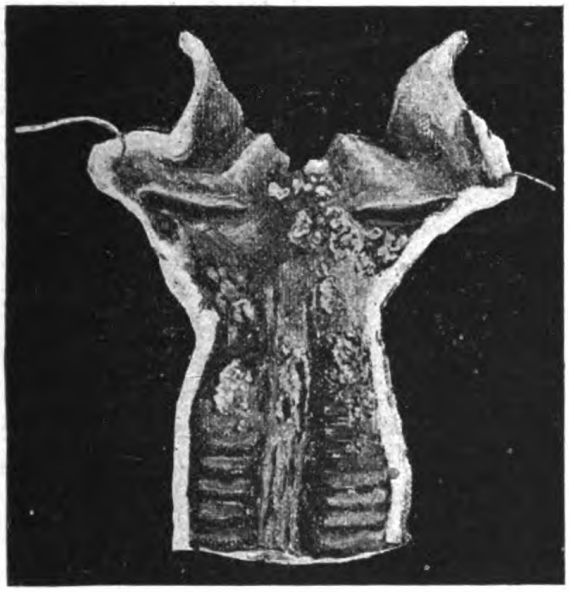

Ulzeration des Kehlkopfes und der Luftröhre.

Fig. 62.

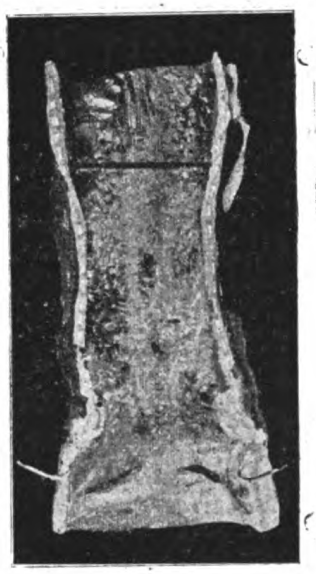

Miliartuberkulose der Luftröhre.

Was die partielle und die totale Exstirpation des Kehlkopfes betrifft, so hatte man anfangs auf Grund einer Fehldiagnose die totale Exstirpation ausgeführt. So Kocher im Jahre 1880, Gussenbauer im Jahre 1883, Bergmann im Jahre 1887. Den ersten Fall, wo die Exstirpation auf Grund einer Kehlkopftuberkulose gemacht wurde, veröffentlichte Hoffmann. Im Jahre 1885 machte E. Fraenkel bei Gelegenheit einer Sektion bei festgestellter primärer Kehlkopftuberkulose auf die totale Kehlkopfexstirpation aufmerksam. Sie wurde auch von Beetz, Massei empfohlen. Seiffert, Chiari, Moure, Kuttner und Jack nahmen

Generated on 2019-10-24 15:50 GMT / http://hdl.handle.net/2027/uc1.b3252766
Public Domain in the United States, Google-digitized / http://www.hathitrust.org/access_use#pd-us-google
Digitized by Google
Original from UNIVERSITY OF CALIFORNIA

dagegen Stellung. Marschik machte mit Erfolg eine totale Exstirpation, wo jedes andere Verfahren vollkommen aussichtslos gewesen wäre. Gluck und Soerensen machten in 2 Fällen eine halbseitige Kehlkopfresektion und in 20 Fällen eine totale Kehlkopfexstirpation. Nach der halbseitigen Kehlkopfresektion lebte der eine Kranke 17 Jahre und der andere 9 Jahre. Nach der totalen Kehlkopfexstirpation starb einer, bei den anderen trat ein Stillstand des Lungenprozesses ein und seit der Operation sind schon 12, 4½, 4 und 3 Jahre vorübergegangen. Wir haben eine Beobachtung, wo infolge der ganz diffusen Infiltration und großen Schlingbeschwerden die totale Kehlkopfexstirpation motiviert war. Die gelungene Operation und die schön begonnene natürliche Ernährung wurde durch eine Komplikation einer akuten Lungenentzündung gestört, die letal endete. Trotz der ermunternden Resultate Glucks ist derzeit eine zurückhaltende, ja sogar zurückweisende Stellungnahme zu beobachten.

(Fortsetzung folgt.)

Referate.

I. Allgemeines.

Über Mischgeschwülste der Speicheldrüse. Von E. Lewenstern, Warschau (Gazeta Lekarska. 1916. Nr. 40, 41, 42.)

Nach Anführung einschlägiger Fälle aus der polnischen und der fremden Literatur beschreibt Verf. den klinischen Verlauf, die histologische Struktur und die verschiedenen Ansichten über die histologische Genese dieser Tumoren und kommt auf Grund mitgeteilter zweier eigener und 6 Spitalsfälle zu folgenden Schlußfolgerungen:

1. Ein nicht schmerzhafter, beweglicher, im Gebiete einer Speicheldrüse befindlicher, langsam wachsender oder im Verlauf von Jahren sich gar nicht vergrößernder Tumor ist wahrscheinlich eine Mischgeschwulst.

2. Dieser anfangs gutartig verlaufende Tumor hat Neigung zu bösartiger Degeneration, deshalb soll

3. eine solche Geschwulst unverzüglich mitsamt der wenngleich scheinbar gesunden Speicheldrüse exstirpiert werden.

4. Gleich primär bösartige Neubildungen, Carcinom und Sarkom der Speicheldrüsen sind außerordentlich selten; die bösartigen Formen sind das Resultat einer Degeneration ursprünglich gutartiger Tumoren.

6. Das Auftreten von Schmerzhaftigkeit und rasches Wachsen eines solchen Tumors kündigen den Beginn einer bösartigen Degeneration an.

Spira.

Digitized by Google
Original from UNIVERSITY OF CALIFORNIA
Generated on 2019-10-24 15:50 GMT / http://hdl.handle.net/2027/uc1.b3252766
Public Domain in the United States, Google-digitized / http://www.hathitrust.org/access_use#pd-us-google

II. Larynx.

Tonsillotomie oder Tonsillektomie bei Kindern. Von M. Hertz. (Medycyna i Kronika Lekarska. 1916. Nr. 19, 20.)

Nach einer kurzen Übersicht über die Entwicklung dieser Operationsmethoden führt Hertz die oft widersprechenden Ansichten der Autoren über die Indikationen derselben an. Als wichtigste Indikationen für Tonsillektomie gelten: häufige peritonsilläre Abscesse, rezidivierende Anginen, die jedoch auch durch adenoide Vegetationen, durch cariöse Zähne, durch Nasen- und Nasennebenhöhleneiterungen oder durch exsudative Diathese bedingt sein und in solchen Fällen auch nach der radikalsten Exstirpation der Mandeln wiederkehren können; weiters fieberhafte Zustände unbekannter Herkunft, die jedoch auch nicht immer von den Tonsillen abhängen müssen. Die Tonsillektomie bedeutet für Kinder eine ernstere und schwerere Operation als für Erwachsene, und zwar wegen der dabei oft erforderlichen Narkose und der häufigeren Blutung während und nach der Operation, die jedenfalls häufiger vorkommt, als aus den publizierten Statistiken ersichtlich ist. Nach Ansicht des Verf. soll diese Operation bei Kindern in sitzender Position und in der Narkose und nur in einer Heilanstalt ausgeführt werden, wo der Pat. noch einige Tage nach der Operation verbleiben kann, da nur unter solchen Bedingungen eine eventuelle Blutung mit entsprechender Assistenz in wirksamer Weise beherrscht werden kann. Die Tonsillektomie ist ein sehr wohltätiger, oft bedrohliche pathologische Prozesse bekämpfender Eingriff, der bei Kindern jedoch nur vorgenommen werden darf bei sich wiederholenden, mit schweren Komplikationen allgemeiner Natur (Nephritis, Endocarditis, Rheumatismus) verlaufenden Anginen, bei unzweifelhaft von Mandelabscessen bedingten konsumierenden Fieberzuständen, was durch wiederholte gründliche Untersuchung der Mandeln festgestellt werden muß. In anderen Fällen, bei nur mechanischen Störungen seitens vergrößerter Tonsillen oder bei gewöhnlichen, nicht komplizierten Anginen reicht die bloße Tonsillotomie aus, die einen den kindlichen Organismus weniger angreifenden Eingriff darstellt, eine viel kürzere Rekonvaleszenz erfordert und in den meisten Fällen gleichfalls vorzügliche Resultate ergibt. Spira.

III. Stimme und Sprache.

Die Behandlung der Singstimme mit Hilfe von operativen Eingriffen (Decorticatio chordosoma). Von Heryng, Warschau. (Gazeta Lekarska. 1916. Nr. 6, 7.)

Verf. beschreibt die anatomischen Veränderungen, welche bei Sängern im Kehlkopf auftreten können, ihre Genese und ihre Ursachen, betont die wichtigen Dienste, welche die Untersuchung mit dem Kehlkopfprisma von Hirschberg in diagnostischer Beziehung leistet, und geht zur Be-

Digitized by Google
Original from UNIVERSITY OF CALIFORNIA
Generated on 2019-10-24 15:50 GMT / http://hdl.handle.net/2027/uc1.b3252766
Public Domain in the United States, Google-digitized / http://www.hathitrust.org/access_use#pd-us-google

sprechung der Behandlungsmethoden über. Nach Erörterung der Mängel der konservativen Methoden beschreibt Heryng 3 Fälle, in denen er die Abtragung der pachydermischen Veränderungen der Stimmbänder mit Hilfe einer scharfen Pinzette mit sehr gutem Erfolge ausgeführt hat, darunter bei einem Sänger ohne Schädigung der Singstimme. Diese Methode ist mit keiner Gefahr für die Singstimme verbunden, eignet sich jedoch nur bei Personen, die zur laryngoskopischen Untersuchung gut eingeübt sind, die Respiration beherrschen, einen weiten Rachen und eine abstehende Epiglottis haben und während der langdauernden Behandlung die nötigen Vorsichtsmaßregeln streng beobachten, wie längeres Schweigen, Vermeidung von Tabak, Alkohol, heißen und scharfen Speisen, schädlicher, unreiner Luft, physischen Anstrengungen usw., während der Operateur eine sichere Hand und ein gutes Auge mit großer Geduld und Energie verbinden muß. Wichtig sind während der Operation 1. eine möglichst starke Beleuchtung des Kehlkopfes, 2. absolute Anästhesie des Gaumens, des Pharynx und des Larynx und 3. eine tiefe und ruhige Atmung.

Die typischen pachydermischen Veränderungen an den Stimmfortsätzen können zunächst durch bloße typische Maßregeln, durch absolute Ruhe der Stimmbänder ausgeheilt werden. In hartnäckigen Fällen sind entsprechende lokale Eingriffe am Platze.

Eine raschere Heilung wird begünstigt durch klimatische Behandlung und durch therapeutische Berücksichtigung ätiologischer Momente, wie uratische Diathese, Gicht, Magenkatarrh mit Hyperchlorhydrie, Plethora abdominis usw.

Eine spezielle Behandlung erfordert gleichzeitig bestehender Nasen- und Rachenkatarrh.

Der chronische Verlauf der Krankheit und die Neigung zu Rezidiven gestattet nur eine reservierte Prognose. Spira.

Personalien.

Rektorswahl. Der Vorstand der Ohren-Nasen-Hals-Klinik in Lemberg Prof. Dr. Jurasz wurde für das Schuljahr 1918/19 zum Rektor der Universität Lemberg gewählt.

Für den wissenschaftlichen Teil verantwortlicher Redakteur: Dr. E. Urbantschitsch, Dr. H. Marschik.
Herausgeber, Eigentümer und Verleger: Urban & Schwarzenberg.

Druck von Gottlieb Gistel & Cie., Wien, III., Münzgasse 6.

Digitized by Google
Original from UNIVERSITY OF CALIFORNIA
Generated on 2019-10-24 15:50 GMT / http://hdl.handle.net/2027/uc1.b3252766
Public Domain in the United States, Google-digitized / http://www.hathitrust.org/access_use#pd-us-google

Bücherbesprechungen.

Seite

Dr. Johann v. Ertl und Dr. Leopold Gadány-Budapest: Die Chirurgie der Gesichts- und Kieferdefekte. Osteo-periostale Plastik. Gesichtsplastik. Transplantation. Transplantation mit biegsamem Transplantat. Beiträge zur Biologie der Knochentransplantation 299

Referate.

I. Allgemeines 301
II. Äußeres Ohr und Mittelohr 303
III. Labyrinth und Hörnerv 303
IV. Otochirurgie 304

Laryngo-Rhinologischer Teil.

Original-Artikel.

Frithjof Leegaard-Kristiania (Norwegen): Über in der Speiseröhre eingeklemmte Zahnprothesen. (Mit 1 Figur) 305
Prof. Dr. A. Onodi-Budapest: Ergebnisse der Abteilung für Hör-, Sprach-, Stimmstörungen und Tracheotomierte vom Kriegsschauplatze, mit einem rhino-laryngologischen Anhang. (Mit 97 Figuren.) (Fortsetzung) 308

Referate.

I. Allgemeines 334
II. Larynx 335
III. Stimme und Sprache 335

Personalien.

Rektorswahl 336

Otosclerol

(Cimicifugin 6,66% — Broms. 36,3% — Phosphors. 13,52%).

Das in Kliniken und in der Praxis erprobte Spezifikum gegen

Subjektive Ohrgeräusche

auf nervöser, sklerotischer und autointoxischer usw. Basis und
Mittelohrgeräusche.

Ordination:
3—4mal täglich 1—5 Tabletten à 0,3 (ev. ansteigend, beginnend mit 1 Tablette bis zu 5 Tabletten pro dosi) **nach den Mahlzeiten.**

Je nach Schwere des Falles längere Zeit zu nehmen.

Wenn luetische Verdachtsmomente vorliegen, verordne man
Jod-Otosclerol.

Literatur zu Diensten.

Münchner Pharmazeutische Fabrik, München 25.

Digitized by Google
Original from UNIVERSITY OF CALIFORNIA
Generated on 2019-10-24 15:50 GMT / http://hdl.handle.net/2027/uc1.b3252766
Public Domain in the United States, Google-digitized / http://www.hathitrust.org/access_use#pd-us-google

H. PFAU INH. L. LIEBERKNECHT,
Berlin NW. 6, Luisenstr. 48, Wien IX/2, Mariannengasse 17.

Monochord Struycken-Schaefer

:: bietet eine kontinuierliche Tonreihe und ersetzt die ::
Bezold'sche Stimmgabelreihe einschließlich der Galtonpfeife.

Ausführliche Prospekte auf Wunsch zu Diensten.

Operations- u. Untersuchungslampe nach Clar-Alexander (Wien). Konstr. Reiner. Neues Modell.

H. REINER, Wien
Fabrik IX/3, Van Swietengasse 10.
Niederlage I., Franzensring 22.

Erzeugt als Spezialität alle Ohren-, Nasen-, Hals- und Kehlkopfinstrumente in anerkannt vorzüglicher Qualität.

Sämtliche elektromedizinische Apparate. Komplette Einrichtungen.
•• Neueste Konstruktionen. ••
•••• Man verlange Spezialofferte. ••••

Farbwerke vorm. Meister Lucius & Brüning, Hoechst a. M.

SUPRARENIN

(o-Dioxyphenyläthanolmethylamin)

Mächtiges
Adstringens Hämostatikum Kardiotonikum

Eigenschaften:
Chemisch rein, gut haltbar, zuverlässig, konstant wirksam.

Indikationen und Dosierung:

INJEKTIONEN: Zusatz zu Lokalanästhetizis; Blutungen, toxische Blutdrucksenkung, Kollaps, Asthma, Osteomalazie usw.
0,05—1 ccm der Solutio 1:1000—10000.

INTERN: Interne Blutungen, bazilläre Dysenterie, Vomitus gravidarum, Pertussis, Urticaria usw.
1—4 ccm der Solutio 1:1000 bzw. 1—4 Tabletten zu 1 mg.

EXTERN: Lokale Blutungen und Entzündungen, Tubenkatarrh und blutende Mittelohrpolypen, Nebenhöhlenempyem, Epistaxis, Heufieber, Pruritus, Ekzeme. Bei Asthma als Inhalationsspray. Ferner zur diagnostischen Abschwellung.
1:1000—10000 als Lösung, Salbe, Schnupfpulver, Spray.

Originalpackungen:

LÖSUNG 1:1000. Flaschen mit 10 u. 25 ccm. 10 Ampullen zu 0,5 bezw. 1 ccm.
TABLETTEN 1 mg. Röhrchen mit 20 Stück.

Literatur und Proben stehen den Herren Ärzten zur Verfügung durch
Hoechster Farbwerke, G. m. b. H., Wien, VIII/2.

Druck von Gottlieb Gistel & Cie., Wien, III., Münzgasse 6.

Digitized by Google
Original from UNIVERSITY OF CALIFORNIA
Generated on 2019-10-24 15:50 GMT / http://hdl.handle.net/2027/uc1.b3252766
Public Domain in the United States, Google-digitized / http://www.hathitrust.org/access_use#pd-us-google

Monatsschrift

für

Ohrenheilkunde

und

Laryngo-Rhinologie.

Organ der Österreichischen otologischen Gesellschaft, der Wiener laryngo-rhinologischen Gesellschaft und der Münchener laryngo-otologischen Gesellschaft.

Mitbegründet von

GRUBER, RÜDINGER, VOLTOLINI, WEBER-LIEL, L. v. SCHROTTER, E. ZUCKERKANDL.

Unter Mitwirkung von

Prof. Dr. G. ALEXANDER (Wien), Prof. Dr. F. ALT (Wien), Prof. Dr. R. BÁRÁNY (Upsala), Priv.-Doz. Dr. O. BECK (Wien), Prof. Dr. A. BING (Wien), Priv.-Doz. Dr. G. BONDY (Wien), Prof. Dr. G. BRÜHL (Berlin), Prof. Dr. H. BURGER (Amsterdam), Prof. D. DEMETRIADES (Athen), Prof. Dr. J. FEIN (Wien), Priv.-Doz. Dr. H. FREY (Wien), Priv.-Doz. Dr. E. FRÖSCHELS (Wien), Dr. V. FRÜHWALD (Wien), Dr. S. GATSCHER (Wien), Priv.-Doz. Dr. E. GLAS (Wien), Prof. Dr. B. GOMPERZ (Wien), Prof. Dr. M. GROSSMANN (Wien), Prof. Dr. M. HAJEK (Wien), Prof. Dr. V. HAMMERSCHLAG (Wien), Dr. HEINZE (Leipzig), Prof. Dr. HEYMANN (Berlin), Prof. Dr. R. HOFFMANN (Dresden), Prof. Dr. HOPMANN (Köln), Prof. Dr. O. KAHLER (Freiburg i. Br.), Priv.-Doz. Dr. J. KATZENSTEIN (Berlin), Dr. KELLER (Köln), Hofrat Dr. KIRCHNER (Würzburg), Priv.-Doz. Dr. K. KOFLER (Wien), Prof. Dr. H. KOSCHIER (Wien), Prof. Dr. LICHTENBERG (Budapest), Dr. L. MAHLER (Kopenhagen), Prof. Dr. H. NEUMANN (Wien), Prof. Dr. H. NEUMAYER (München), Prof. Dr. ONODI (Budapest), Dr. Max RAUCH (Wien), Prof. Dr. L. RÉTHI (Wien), Dr. Ed. RIMINI (Triest), Prof. Dr. W. ROTH (Wien), Priv.-Doz. Dr. E. RUTTIN (Wien), Prof. Dr. J. SAFRANEK (Budapest), Dr. F. SCHLEMMER (Wien), Prof. Dr. A. SCHÖNEMANN (Bern), Dr. H. v. SCHRÖTTER (Wien), Dr. A. SIKKEL (Haag), Dr. SPIRA (Krakau), Dr. H. STERN (Wien), Dr. M. SUGAR (Budapest), Prof. Dr. A. THOST (Hamburg), Dr. WEIL (Stuttgart), Dr. M. WEIL (Wien)

herausgegeben von

A. JURASZ
Lemberg,

V. URBANTSCHITSCH
Wien.

Redakteure:

für Laryngo-Rhinologie:

Priv.-Doz. Dr. Hermann Marschik
Wien.

Priv.-Doz. Dr. Karl Kofler i. V. (Wien).

für Ohrenheilkunde:

Priv.-Doz. Dr. Ernst Urbantschitsch
Wien.

52. Jahrgang. 7/8. Heft.
(Juli-August.)

URBAN & SCHWARZENBERG

BERLIN N., FRIEDRICHSTRASSE 105b
WIEN I., MAXIMILIANSTRASSE 4

1918.

Monatlich erscheint 1 Heft.
Preis halbjährlich 20 M = 24 K. Ein einzelnes Heft kostet 4 M 50 Pf = 5 K 40 h.

Digitized by Google
Original from UNIVERSITY OF CALIFORNIA
Generated on 2019-10-24 15:50 GMT / http://hdl.handle.net/2027/uc1.b3252766
Public Domain in the United States, Google-digitized / http://www.hathitrust.org/access_use#pd-us-google

☛ *Originalbeiträge, Referate, Separatabdrücke und Rezensionsexemplare etc. otologischen Inhaltes bitten wir an Doz. Dr.* **Ernst Urbantschitsch,** *Wien, I., Schottenring 24, und solche rhino-laryngologischen Inhaltes an Priv.-Doz. Dr.* **Karl Kofler,** *Wien, IX., Lazarettgasse 14, einsenden zu wollen. Das Honorar für Originalien und Referate beträgt K 48.— für den Bogen zu 16 Seiten. Sonderabdrücke von Originalien werden zum Selbstkostenpreise berechnet. Für Bücherbesprechungen geht das betreffende Buch als Honorar in den Besitz des Besprechers über. Redaktion und Verlag.*

Inhaltsverzeichnis.

Laryngo-Rhinologischer Teil.

Original-Artikel.

Seite

Dr. Rudolf Steiner-Prag: Die Tonsillektomie und ihre Bedeutung für die Behandlung von Allgemeinerkrankungen. (Mit einer Tabelle) 337

Prof. Dr. A. Onodi-Budapest: Ergebnisse der Abteilung für Hör-, Sprach-, Stimmstörungen und Tracheotomierte vom Kriegsschauplatze, mit einem rhino-laryngologischen Anhang. (Mit 97 Figuren.) (Fortsetzung) 365

Referate.

I. Allgemeines 381

II. Nase und Nebenhöhlen 382

III. Nasenrachenraum, Pharynx und Mundhöhle 383

IV. Larynx 384

Chem. reine, säurefreie Wasserstoffsuperoxydlösungen

aus

PERHYDROL

sind empfohlen

zur **Desinfektion** und Blutstillung nach Operationen in Nase und Hals

zur **Prophylaxe** infektiöser Erkrankungen der Mund- und Rachenhöhle

zur **Behandlung** von eitriger Mittelohrentzündung und chronischem Ohrausfluß

zur **Entfernung** von Fremdkörpern aus dem Gehörgange

Spezialliteratur über Perhydrol zur Verfügung

E. MERCK, DARMSTADT.

Digitized by Google

Original from UNIVERSITY OF CALIFORNIA

Generated on 2019-10-24 15:50 GMT / http://hdl.handle.net/2027/uc1.b3252766
Public Domain in the United States, Google-digitized / http://www.hathitrust.org/access_use#pd-us-google

MONATSSCHRIFT FÜR OHRENHEILKUNDE
UND
LARYNGO-RHINOLOGIE.

52. Jahrg. 1918. 7. u. 8. Heft.

Nachdruck verboten.

Laryngo-Rhinologischer Teil.

Original-Artikel.

Aus dem laryngo-rhinologischen Institut der k. k. deutschen Universität in Prag.

Die Tonsillektomie und ihre Bedeutung für die Behandlung von Allgemeinerkrankungen.

Von Dr. **Rudolf Steiner**, Assistenten des Instituts.

(Mit einer Tabelle.)

Die Erkenntnis, daß die Ursache für rezidivierende Anginen und peritonsilläre Abscesse, ferner für Infektionen, wie Polyarthritis und Sepsis, sowie für eine Reihe allgemeiner Erscheinungen in einer chronischen Veränderung der Tonsillen zu suchen ist, hat immer mehr das Bestreben gefördert, diese unheildrohenden Depots in den Mandeln möglichst gründlich zu entfernen.

Von den Methoden, diese Tonsillen unschädlich zu machen, hat die vielfach zu diesem Zwecke ausgeführte Tonsillotomie wenig Aussicht auf Erfolg; denn auch in dem Stumpf bleiben die solche Mandeln durchziehenden charakteristischen tiefen Buchten und Schläuche zurück und es sind gerade die tiefsten Buchten, welche die krankmachenden Depots bergen.

Dagegen haben die radikalen Maßnahmen an den Gaumenmandeln durch die Allgemeineinführung der Totalausschälung, d. i. der Totalentfernung der Mandel samt ihrer bindegewebigen Kapsel (Tonsillektomie) eine wesentliche Bereicherung und Bedeutung erfahren.

Im Folgenden soll über Erfahrungen berichtet werden, die ich bei 110 im laryngologischen Institute und an der chirurgischen Universitätsklinik des Herrn Prof. Dr. Schloffer teils an Erwachsenen, teils an Kindern vorgenommenen Operationen gemacht habe.

Digitized by Google
Original from UNIVERSITY OF CALIFORNIA
Generated on 2019-10-24 15:50 GMT / http://hdl.handle.net/2027/uc1.b3252766
Public Domain in the United States, Google-digitized / http://www.hathitrust.org/access_use#pd-us-google

Ehe ich jedoch daran gehe, die Operation selbst und ihre Bedeutung zu besprechen, ist es notwendig, zunächst die Frage zu erörtern, ob wir denn überhaupt zu so strengem Vorgehen, wie es diese radikale Operation vorschreibt, berechtigt sind, da wir doch eigentlich immer noch nicht darüber im Klaren sind, was für eine physiologische Bestimmung die Mandeln haben, ob sie überhaupt eine lebenswichtige Bedeutung haben oder nicht, und ob wir in ihnen einen wirksamen Schutzapparat des Körpers oder im Gegenteil durch ihre Neigung zu Entzündungen und eitrigen Prozessen gegebenenfalls die Gesundheit des Organismus gefährdende, mitunter sogar höchst nachträgliche Gebilde zu erblicken haben.

Literatur und kritische Erörterungen zur Funktion der Tonsille und daraus resultierende Richtlinien für unser therapeutisches Handeln.

Überblickt man die laryngologische Fachliteratur der letzten Jahre, so gewinnt man den Eindruck, daß die Indikationen zur Totalexstirpation bei den meisten Autoren ganz wesentlich von den Anschauungen beeinflußt werden, die sie sich von der funktionellen Bedeutung der Gaumenmandeln gebildet haben.

Es ist ja einleuchtend, daß diejenigen, die den Mandeln eine wichtige Schutzfunktion zuschreiben, sie also als ein Abwehrorgan ansehen, nicht radikal vorgehen wollen, während die Anhänger der gegenteiligen Anschauung, nach der die Tonsillen als Eingangspforte der Infektionskrankheiten in Betracht kommen, nicht genug radikal sein können.

Aus der Legion der auf diesem Gebiete veröffentlichten Beobachtungen und Theorien hebt sich als histopathologisch wohl begründete und seither immer wieder bestätigte Tatsache die Stöhrsche (1) Entdeckung der Lymphocytendiapedese durch das Tonsillenepithel heraus.

Sie hat ihrerseits wieder zu zwei noch bis in die jüngste Zeit mit einander rivalisierenden und die Diskussion beherrschenden Hypothesen geführt, und zwar zu der der „physiologischen Wunde", indem nach Stöhr der beständige Durchtritt von Lymphocyten durch das Deckepithel der Tonsille eine Lockerung und Lückenbildung im Epithel zur Folge hat, wodurch die Tonsillen zur Ansiedlung und Einwanderung von Mikroorganismen besonders disponiert erscheinen (Infektionstheorie), und dann der von Brieger (2) und hauptsächlich von Görke (3) ausgebauten Abwehrtheorie, wonach die Tonsillen einen Schutz gegen die Infektionen darstellen. Diese Ausscheidung der Lymphocyten durch die Mandeln hat seit der Metschnikoffschen Entdeckung der Phagocytose insofern eine praktische Erklärung gefunden, als wir in der Mandel ein wirksames Schutzorgan sehen können, das am

Digitized by Google
Original from UNIVERSITY OF CALIFORNIA
Generated on 2019-10-24 15:50 GMT / http://hdl.handle.net/2027/uc1.b3252766
Public Domain in the United States, Google-digitized / http://www.hathitrust.org/access_use#pd-us-google

Eingange zu den oberen Luft- und Speisewegen gelegen, also an einer Stelle, an der der Organismus besonders häufigen Infektionen ausgesetzt ist, diesen von dem Eindringen von Krankheitserregern behüten und sich besonders notwendig im Kindesalter erweisen soll, das von gewissen Infektionskrankheiten vorzugsweise bedroht erscheint. Den an die Schutzwirkung gestellten erhöhten Anforderungen entspricht die geradezu in den Kinderjahren häufig zu beobachtende Hyperplasie der Tonsillen, die in dieser Zeit der stärksten Infektionsgefahr parallel läuft und als morphologischer Ausdruck erhöhter Arbeitsleistung im Dienste der Abwehr zu betrachten ist. Nach erlangter Immunität für die genannten Krankheiten, also gewöhnlich mit Abschluß der erlangten körperlichen Entwicklung des Individuums, wird dann die Schutzwirkung entbehrlich und es tritt mit dem Aufhören der Funktion auch die Atrophie der Mandel ein. (Lewinstein, Arch. f. Laryng. 22. 1909.)

Anschließend an die fundamentale Entdeckung Stöhrs (1882) von der dauernden Auswanderung der Leukocyten (Diapedese), nach der in den Tonsillen eine kontinuierliche Durchwanderung von großen Blutkörperchen, die aus den sogenannten „Keimzentren" herstammen, durch das Epithel der Tonsille hindurch nach der Oberfläche zu stattfindet, und die Feststellung von Brieger, daß es sich bei den durchwandernden Zellelementen hauptsächlich nicht so sehr um polynukleäre Leukocyten, sondern um die kleineren, im Gegensatz zu jenen nicht mit Eigenbewegung begabten Lymphocyten handelt, nimmt Görke mit seinen Anhängern einen Transport der Lymphocyten nach der freien Oberfläche durch einen alle Gewebsspalten ausfüllenden, dauernd in den Tonsillen vorhandenen, von innen nach außen gerichteten Lymphstrom an. Der Effekt dieses die Oberfläche der Tonsille fortwährend berieselnden Lymphstromes wäre da zunächst mechanisch aufzufassen, indem der normalen Mandel, wie eine Anzahl von Untersuchern [Hodenpyl (4), Goodale (5), Lexer (6), Menzer (7)] auf experimentellem Wege festzustellen sich bemühten, durch diesen sich fortwährend bewegenden Lymphocytenstrom die Fähigkeit zukäme, dem Eindringen fremder, corpusculärer Elemente sowie allerlei Schädlichkeiten, vorzüglich von solchen infektiöser Natur Widerstand zu leisten, derart, daß eine Festsetzung von Krankheitserregern zum mindesten erheblich erschwert werde.

Allerdings steht dieser Ansicht eine Reihe von Autoren [Hendelsohn (8), Frederizi (9) u. a.] gegenüber, die ebenfalls, gestützt auf ihre Untersuchungen, das Bestehen eines solchen Abwehrmechanismus leugnen und geradezu den Tonsillen eine Aufsaugungsfähigkeit gegenüber den in der Mundhöhle enthaltenen und mit ihnen in Berührung kommenden

Generated on 2019-10-24 15:50 GMT / http://hdl.handle.net/2027/uc1.b3252766
Public Domain in the United States, Google-digitized / http://www.hathitrust.org/access_use#pd-us-google
Digitized by Google
Original from UNIVERSITY OF CALIFORNIA

Flüssigkeiten, corpusculären Elementen sowie infektiösen Krankheitsstoffen zuschreiben.

Daß nicht nur die normale Mandel die Fähigkeit besitzt, dem Eindringen fremder Elemente Widerstand zu leisten, sondern ihr auch die Fähigkeit der Ausscheidung von solchen Fremdkörpern zukommt, ist nicht nur infolge der Lymphocytenemigration wahrscheinlich, sondern auch durch exakte Versuche experimentell gestützt worden. So hat Hendelsohn Rußemulsion in das Mandelgewebe injiziert und konnte an den excidierten Mandelstücken nachher mikroskopisch feststellen, „daß durch den breiten Strom der auswandernden Leukocyten Fremdkörper nach der Oberfläche geschleppt und wahrscheinlich auf diese eliminiert wurden".

Frederizi führt dafür zum Beweis an, daß in die Venen von Hunden injizierte Farbstoffe bereits einen Tag später in den aus den Tonsillen ausgewanderten Leukocyten nachgewiesen werden können. Läßt sich aber eine Exkretion durch die Tonsillen nicht in Abrede stellen, dann dürfen auch selbst diejenigen Tonsillen, in welchen man Mikroorganismen mikroskopisch nachweisen kann, nicht einseitig als Eintrittspforte der Infektion angesprochen werden, sondern wir müssen die Möglichkeit zugeben, daß vielmehr eine Elimination durch die Tonsillen vor sich geht. In diesem Sinne wäre also nach Frederizi die Mandel für die Abwehr des Organismus besorgt und müßte ihr die Bedeutung eines wichtigen Exkretionsorgans zugesprochen werden.

Dagegen sehen natürlich die Verfechter der Infektionstheorie, die in Hinsicht auf das unleugbar große klinische Tatsachenmaterial, nach welchem an den Tonsillen nicht nur lokal bleibende Infektionen sich abspielen, sondern auch die gefährlichsten Allgemeininfektionen von ihnen ausgehen, in der Tonsille einen Locus minoris resistentiae und eine ständige Gefahr für den Organismus.

In Konsequenz dieser Auffassung werden die Tonsillen vielfach als Brutstätten von Infektionskeimen und als Ausgangspunkt schwerster Allgemeininfektionen angesehen und sollen daher mit Stumpf und Stiel ausgerottet werden.

Als entschiedenster Gegner der Abwehrtheorie hat sich vor allen Schönemann (10) an verschiedenen Stellen und zuletzt in seiner literarischen Fehde mit Lewinstein (11) ausgesprochen, indem er in der Lymphocytendiapedese, die er zuvor zugibt, einen irrelevanten, in der Mucosa überall vorhandenen Vorgang sieht, die Tonsillen eben nur als auf den äußersten Posten vorgeschobene Halslymphdrüsen bezeichnet und in der inneren Zelltätigkeit, besonders ihrer Keimzentrumszellen, ihre eigentliche funktionelle Tätigkeit erblickt. Nach Schönemann wäre die Hyperplasie der Tonsille nichts anderes als eine chronische

Digitized by Google
Original from UNIVERSITY OF CALIFORNIA
Generated on 2019-10-24 15:50 GMT / http://hdl.handle.net/2027/uc1.b3252766
Public Domain in the United States, Google-digitized / http://www.hathitrust.org/access_use#pd-us-google

Lymphadenitis; letztere Anschauung teilt auch Piffl (12), der in den Tonsillen vermöge ihres anatomischen Baues und der stets vorhandenen Epitheldefekte der Oberfläche eine „Prädilektionsstelle" für das Eindringen von Krankheitskeimen in den Körper sieht; auch Lewinstein kommt in seiner Abhandlung über die Physiologie der Tonsille zu dem Schluß, daß dieselben auffallend häufig der primäre Sitz von Erkrankungen des Schlundes seien. Es muß jedoch hervorgehoben werden, daß Görke, der Hauptvertreter und scharfsinnigste Verteidiger der Abwehrtheorie, die von den Vertretern der Infektionshypothese immer und immer wieder gegen seine Ausführungen ins Treffen geführten klinischen Tatsachen, nach welchen die Tonsillen außerordentlich häufig die Eingangspforte für mannigfache Infektionskrankheiten darstellen, nicht geleugnet hat, und schon zu einer Zeit, wo die Totalausschälung als prinzipielle Methode noch nicht allgemeine Anerkennung gefunden hatte, für diese besonders plädierte; er hat auf Grund seiner physiologischen Erwägungen niemals die Abwehrtheorie als Einwand gegen die Tonsillektomie angesehen. Im Gegenteil hat dieser Autor darauf hingewiesen, daß die Funktion der Tonsille und Indikation zur Totalausschälung wenigstens beim Erwachsenen nichts mit einander zu tun haben, und für viele Fälle die Tonsillektomie ausdrücklich gefordert; er wollte nur die Indikation nach Möglichkeit eingeschränkt wissen; wo aber der kausale Zusammenhang zwischen den Erkrankungen der Mandeln und anderer Organe erwiesen sei, da sei die radikale Entfernung der Tonsille samt der Kapsel notwendig, ohne daß man befürchten müsse, nach Entfernung des ganzen lymphoiden Gewebes der Tonsille den Organismus höchst wichtiger Schutzorgane beraubt zu haben. Denn es wird vielfach angenommen, daß, so lange ein Schutzbedürfnis besteht, sich das lymphatische Gewebe immer wieder regeneriert. Görke betont, daß sich diese Regenerationskraft des lymphatischen Gewebes immer wieder so lange erneuert, als noch nicht der physiologische Involutionsvorgang dieser Regenerationstendenz ein Ende bereitet. Dann sind eben alle einen Schutzmechanismus auslösenden Faktoren in Wegfall gekommen. Nur bei Kindern bis etwa zum zwölften Lebensjahre erscheint diese Schutzwirkung besonders notwendig, da ja dieses Alter von Infektionskrankheiten vorzugsweise bedroht ist.

Was die klinischen Beobachtungen betrifft, so scheint die Häufigkeit der tatsächlich durch die Mandel erfolgenden Infektionen für die Infektionstheorie zu sprechen. Dem gegenüber gibt auch Görke zu, daß der Abwehrmechanismus geschädigt werden könne, z. B. durch Trauma, Erkältung, betont aber, daß ohne die

Digitized by Google
Original from UNIVERSITY OF CALIFORNIA
Generated on 2019-10-24 15:50 GMT / http://hdl.handle.net/2027/uc1.b3252766
Public Domain in the United States, Google-digitized / http://www.hathitrust.org/access_use#pd-us-google

Existenz des adenoiden Gewebes an einer der gefährdetsten Stellen des Körpers Infektionen noch viel häufiger, als es geschieht, vom Munde und Rachen ihren Ausgang nehmen würden. Zudem kann nach Menzer die Infektion durch das umgebende Gewebe stattfinden und die Tonsillen können dann sekundär erkranken. Das gehäufte Vorkommen von Infektionskrankheiten im Kindesalter, in dem die Tonsillen häufig hypertrophisch sind, muß noch nicht für Infektion durch die Mandel sprechen, sondern die Hypertrophie ist eine Folge des zu dieser Zeit gesteigerten Abwehrbedürfnisses. Umgekehrt tritt bei den Mandeln, nachdem sie ihre physiologische Rolle ausgespielt haben, also mit eintretender Immunität die Involution ein. Die Involutionsvorgänge können durch Veränderungen innerhalb der Mandeln (Kryptenbildung, Cystenbildung usw.) verzögert werden, so daß Mandeln mit zahlreichen Krypten und Cysten allerdings oft eine Quelle immerwährender Belästigung werden und ihre normale physiologische Tätigkeit wohl geschädigt wird, aber nicht, weil ihnen der Abwehrmechanismus mangelt, sondern weil er bei ihnen nicht so wirksam funktionieren kann.

Durch die Schutzhypothese will Görke keineswegs das Ziel unseres therapeutischen Handelns verschieben, vielmehr hält er, was hier nochmals ausdrücklich betont sei, daran fest, daß alle Tonsillen, die durch ihre Hyperplasie zu Störungen der Sprache, zu Störungen der Atmung und von Seite der Ohren usw. führen, radikal entfernt werden müssen; er sagt wörtlich — und darauf kommt es hier ganz besonders an: „Ferner bleibt die Indikation zur Entfernung aller solcher Mandeln bestehen, bei denen Vorgänge, die sich innerhalb der Mandeln abspielen, den Eintritt der Involution der Mandeln aufgehalten haben, während die zur Auslösung der Schutzfunktion notwendigen Faktoren schon lange nicht mehr wirksam sind. Hier werden wir die besten therapeutischen Erfolge erzielen, denn hier wird eine Regeneration nicht mehr eintreten, vorausgesetzt, daß wir alles Krankhafte entfernt haben; hier also werden wir möglichst radikal vorgehen müssen und können."

Neuestens haben sich dann Henke(13) und Amersbach(14) mit experimentellen Untersuchungen über die physiologische Bedeutung der Tonsillen beschäftigt, namentlich damit, ob der gesunden Mandel eine gewisse Schutzfunktion zugesprochen werden könne. Henke bejaht diese Frage; seine eigenen Untersuchungen umfaßten zunächst die Nachprüfung der Lénartschen (15) Tierversuche, die im Sinne von Brieger und Görke bestätigten, daß der von diesen Autoren angenommene kontinuierliche Lymphstrom die Tonsillen durchsetze und deren Oberfläche beriesle, derart, daß eine Festsetzung von

Digitized by Google
Original from UNIVERSITY OF CALIFORNIA
Generated on 2019-10-24 15:50 GMT / http://hdl.handle.net/2027/uc1.b3252766
Public Domain in the United States, Google-digitized / http://www.hathitrust.org/access_use#pd-us-google

Krankheitserregern durch die fortwährende Bewegung der Lymphe zum mindesten erheblich erschwert werde. Lénart hat, um die konsekutiven lakunären Mandelentzündungen, die nach allen Arten von Nasenoperationen aufzutreten pflegen, erklären zu können, eine Anzahl von Experimenten vorgenommen, mit denen er dartun konnte, daß corpusculäre Elemente, wie Ruß, Berlinerblau, Zinnoberkörnchen und Chinatusche, die er in geeigneten Emulsionen in die Nasenschleimhaut injizierte, in den tieferen Partien der Tonsillen mikroskopisch nachweisbar waren; er nahm dabei an, daß der Weg durch die Lymphgefäße der Tonsille erfolge, da die Lymphdrüsen vom Farbstoff ganz infiltriert waren. Durch die Oberfläche der Tonsille waren die Körnchen nicht eingedrungen. Die Lagerung der Rußteilchen sprach dafür, daß sie auf dem Lymphwege aus der Nase in die Tonsillen gelangt sind.

Die Feststellung Lénarts, daß Partikelchen, die in die Nasenschleimhaut injiziert werden, sich zum Teil in den Tonsillen wiederfinden, wurde zunächst durch die Untersuchungen Henkes (Königsberg) für den Menschen bestätigt. Henke hat zur Stütze der früher schon von der Briegerschen Schule aufgestellten Theorie eines Lymphstromes von der Nase nach der Tonsille und aus den Tonsillen heraus ins Freie feinste sterilisierte Rußaufschwemmungen und Zinnoberkörnchen, in einer geeigneten Flüssigkeit suspendiert, in die verschiedensten Teile der Nasenschleimhaut injiziert und den Ruß dann sowie die Zinnoberaufschwemmung in den Tonsillen nachgewiesen. Er stellte fest, daß nicht nur von der Nase, sondern auch von anderen Schleimhäuten, so vom Zahnfleisch, Lymphgefäße zu den Mandeln führen, so daß Rußteilchen in diese befördert werden. Weiter konnte er nachweisen, daß die Rußteilchen die Mandel bald verlassen, und zwar daß sie in feinster Verteilung zwischen den Epithelzellen, zum Teil auch in größeren Schollen nach der Oberfläche zu ausgeschwemmt werden. Auch hier sollte der Transport zur Tonsille stets nur auf dem Lymphwege stattfinden. Die Blutgefäße fanden sich mikroskopisch stets frei von Ruß. Das praktische Ergebnis der am lebenden Menschen und am Kadaver vorgenommenen Experimente glaubte somit Henke in der Bestätigung der Ansicht zu suchen, daß die gesunde Tonsille ein Schutzorgan sei, das unbedingt selbst geschützt werden muß. Er glaubte nachgewiesen zu haben, daß die Mandeln einerseits die Rolle von Lymphdrüsen spielen, andrerseits sich von diesen dadurch unterscheiden, daß ein Saftstrom an ihrer freien Fläche nach der Mundhöhle zu sich ergießt, der das Eindringen fremder Substanzen erschwert und wenigstens einen Teil der mit dem Lymphstrom in die Tonsille ge-

Digitized by Google
Original from UNIVERSITY OF CALIFORNIA
Generated on 2019-10-24 15:50 GMT / http://hdl.handle.net/2027/uc1.b3252766
Public Domain in the United States, Google-digitized / http://www.hathitrust.org/access_use#pd-us-google

langten Fremdkörper eliminiert. Demnach wäre der gesunden Mandel eine gewisse Schutzfunktion nicht abzuerkennen.

Demgegenüber stellte Amersbach (Freiburg i. B.), der Henkes Versuche nachprüfte, und zwar nicht nur an einer großen Anzahl von geeigneten Patienten, sondern auch an einer größeren Anzahl von Tieren, wiederholt fest, daß er nicht ein einziges Mal den in die Nase eingebrachten Ruß in den Tonsillen nachzuweisen vermochte. Ebenso wenig war es möglich, den bei Tieren zur Verwendung gelangten Zinnober in den Tonsillen nachzuweisen, während es ohneweiters gelingt, den Zinnober, den man in die Nase injiziert, in den submaxillaren Lymphknoten wiederzufinden. Durch ausgedehnte Schnittserien der Tonsille glaubt Amersbach somit den Nachweis erbracht zu haben, daß in die Nase eingebrachte corpusculäre Elemente nicht nach den Tonsillen transportiert werden sowie daß ein von der Nase nach den Tonsillen gerichteter Lymphstrom zum mindesten durch die Henkeschen Untersuchungen bis heute nicht bewiesen ist.

Die Kontroverse zwischen Henke und Amersbach erscheint mir auch in praktischer Hinsicht deswegen von Bedeutung, weil durch sie die bemerkenswerten und weittragenden klinischen Anschauungen sowie die therapeutischen Konsequenzen, die aus der Henkeschen Publikation gezogen wurden, insoferne eine Veränderung erfahren, als der früher im Sinne der Abwehrtheorie konservative Standpunkt zu Gunsten der Infektionstheorie verschoben wird.

Wir verfügen noch über kein Experiment, das in einwandfreier Weise zu beweisen imstande wäre, daß die Tonsillen die Fähigkeit besitzen, mit größerem Erfolge einem Eindringen von Infektionserregern entgegenzuarbeiten, als dies die Schleimhaut des übrigen Schlundes vermag. Auch für die Experimente Henkes sowie für dessen Auffassung der Tonsille als einer frei in die Mundhöhle ragenden Lymphdrüse und eines wichtigen Exkretionsorganes des Organismus ist uns also die Abwehrtheorie den Beweis schuldig geblieben, daß die Mandeln über einen besonders wirksamen Schutzmechanismus verfügen, der einer Infektion dieser Organe, die nach der klinischen Erfahrung des täglichen Lebens von allen Organen des Schlundes verhältnismäßig am leichtesten der Infektion anheimfallen, entgegenarbeite.

Ohne mich der Abwehrtheorie gegenüber strikte ablehnend zu verhalten, bin ich auch nicht für eine allgemeine Anerkennung derselben, denn ich stelle mir vor, daß eine solche unser therapeutisches Handeln nicht immer günstig beeinflussen würde; vielmehr könnte die sorgfältige Behandlung der Tonsillen, die ja nach dieser Theorie von Natur aus

Digitized by Google
Original from UNIVERSITY OF CALIFORNIA
Generated on 2019-10-24 15:50 GMT / http://hdl.handle.net/2027/uc1.b3252766
Public Domain in the United States, Google-digitized / http://www.hathitrust.org/access_use#pd-us-google

gegen Infektionen gut geschützt sind, öfters schwere Einbuße erleiden. Betrachtet man z. B. rezidivierende Anginen stets nur als sekundäre Infektionen der Mandeln und läßt ihnen einfach aus dem Grunde, weil sie nicht primär infiziert zu sein, also selbst an der Infektion unschuldig zu sein scheinen, eine weniger sorgfältige Behandlung angedeihen, so könnte diese Vernachlässigung zu sehr bedauerlichen Vorkommnissen führen. Meine weiteren Ausführungen werden die Anschauung bestätigen, den Gaumenmandeln als Infektionen gegenüber relativ widerstandsunfähigen Organen stets ein gewisses Mißtrauen entgegenzubringen.

Andrerseits muß ich zugestehen, daß die Infektionstheorie, zu deren Anhängern auch ich mich bekennen will, auch nur cum grano salis beurteilt werden darf; denn es geht nicht an, den größten Teil der Infektionskrankheiten, von denen der Mensch überhaupt befallen werden kann, auf eine primäre Infektion der Tonsillen zurückzuführen. Meine Erfahrungen sprechen nicht dafür, daß eine zu große Anzahl von Krankheiten ihren Weg durch die Tonsillen nimmt, wie dies manche Autoren behaupten, die als Verfechter der Infektionstheorie auf Grund ihrer Auffassung der Tonsillen als ständige Gefahr für den Körper den extremen Standpunkt einnehmen, daß diese Organe ähnlich dem Wurmfortsatze bei allen Menschen gänzlich auszurotten seien, ein keineswegs zu billigender Standpunkt, der lange Zeit namentlich von operationswütigen Amerikanern (u. a. Winslow) vertreten wurde.

Zum Schlusse dieses der Frage der physiologischen Funktion der Tonsillen gewidmeten Kapitels, in dem es mir besonders darauf ankam, die beiden letztgenannten Theorien einer kritischen Beleuchtung zu unterziehen, möchte ich ergänzend mit einigen Worten der alten, derzeit nicht mehr anerkannten Theorien Erwähnung tun.

Ich nenne da zunächst nach Lewinstein (Arch. f. Laryng. 23. H. 1. S. 115) die alte „Schleimtheorie", die aus der Auffassung der Tonsillen als einem Konglomerat von Drüsen und daraus produziertem Schleim hervorging (Fabritius, Tourtual), weiter die „Aufsaugungstheorie", welche den Tonsillen die Funktion zuschreibt, die überflüssige Speichel- bzw. Tränenflüssigkeit aufzusaugen und sie dem Kreislaufe wieder zuzuführen (Hingston, Fox, Scanes, Spicer); weiter ist zu nennen die Theorie von der „inneren Sekretion" der Tonsillen (Harrison, Allen, Massini, Kaldera), die wie die beiden vorhergehenden abzulehnen ist, da sie durch kein Argument gestützt ist. Schließlich ist noch die Theorie der hämatopoetischen Funktion der Mandeln zu nennen (Harrison, Allen, Kayser, Pluder usw.); man hat die

Digitized by Google
Original from UNIVERSITY OF CALIFORNIA
Generated on 2019-10-24 15:50 GMT / http://hdl.handle.net/2027/uc1.b3252766
Public Domain in the United States, Google-digitized / http://www.hathitrust.org/access_use#pd-us-google

Tonsillen als wichtige Blutbildungsstätten bezeichnet und deswegen auch ihre unbedingte Erhaltung gefordert.

Diese Theorie trifft insofern das Richtige, als es eine sicherlich feststehende Tatsache ist, daß in der normalen Mandel, und zwar in den Keimzentren der Follikel junge Lymphocyten gebildet werden. Allerdings spricht keine histologische Tatsache dafür, daß sie außer der Lymphocytenproduktion noch einen besonderen Einfluß auf die Blutbildung hätten, daß sie also zur Blutbildung andere Beziehungen hätten als die Lymphdrüsen. Mit Recht wendet aber Lewinstein dagegen ein, daß es nicht bewiesen ist, was weiter mit diesen Lymphocyten geschieht, ob sie wirklich dem Kreislaufe zugeführt werden oder nicht.

Auch Piffl hält es für sehr wahrscheinlich, daß die Mandeln eine blutbildende Funktion haben und daß sie zum Aufbau des jugendlichen Organismus in Beziehung stehen. Dafür spricht seiner Ansicht nach der Umstand, daß sie im späteren Alter, also wenn sie ihre Rolle ausgespielt haben, der Involution anheimfallen. Aus diesem Grunde fordert er auch, die rein hyperplastischen Gaumenmandeln bei Kindern nach Möglichkeit zu erhalten.

Therapeutische Stellungnahme zur chirurgischen Behandlung der Tonsillenaffektionen.

Aus den bisherigen Erörterungen geht einstweilen nur hervor, daß die Frage, ob die Tonsillen eine lebenswichtige Funktion haben oder nicht, noch immer nicht hinreichend gelöst ist. Wir sind auch heute noch nicht so weit, den Beweis dafür zu erbringen, daß die Tonsillen eine für den Organismus wichtige, ihnen eigentümliche Funktion zu erfüllen haben. So wenigstens lautete das Endergebnis der letzten größeren Arbeit O. Lewinsteins, die sich mit den bisherigen Theorien über die Tonsillenfunktion kritisch auseinandergesetzt hat. Diese Schlußfolgerung muß meines Erachtens auch heute noch aufrecht erhalten werden. Vielleicht gelingt es uns aber doch noch, den Beweis zu erbringen, wozu die Tonsillen da sind; denn es ist doch schwer einzusehen, daß Gebilde, wie Tonsillen und Adenoiden, die gerade in der Kindeszeit zu außerordentlicher Hyperplasie neigen, keinerlei bedeutungsvolle Funktion haben sollen. Die Hauptsache aber bleibt, wie ich glaube, daß die Tonsille, ob sie eine solche Funktion hat oder nicht, derselben nur dann nachkommen kann, wenn sie gesund ist. So lange dies der Fall ist, dürfen wir jedenfalls an der konservativen Anschauung von der

Digitized by Google
Original from UNIVERSITY OF CALIFORNIA
Generated on 2019-10-24 15:50 GMT / http://hdl.handle.net/2027/uc1.b3252766
Public Domain in the United States, Google-digitized / http://www.hathitrust.org/access_use#pd-us-google

Mandel als Schutzmechanismus festhalten, wobei wir die einfache Hyperplasie der Gaumenmandeln, der wir im Kindesalter so häufig begegnen, nicht als eine die Schutzfunktion aufhebende Erkrankung aufzufassen haben, sondern vielmehr in ihr nur eine Art Arbeitshyperplasie erblicken sollen. Schon daraus ergibt sich die Forderung, die hyperplastischen Gaumenmandeln bei Kindern als etwas Physiologisches nach Möglichkeit zu erhalten, und wir haben demgemäß keine Veranlassung, gegen sie operativ vorzugehen, so lange sie keinerlei Beschwerden verursachen und wir nicht genötigt sind, irgend welche Krankheitserscheinungen auf sie zu beziehen. Werden die Mandeln durch Raumbehinderung störend oder führen sie infolge entzündlicher Erscheinungen zu Störungen des Gehörorganes (akuten Mittelohrentzündungen, chronischen Tubenmittelohrkatarrhen etc.), so genügt es, den über die Gaumenbogen hervorstehenden Teil abzutragen, wobei der meist größere Teil, der in der Mandelnische liegt, seiner Funktion erhalten bleibt. Diesen kleinen Eingriff erledigen wir durch die klassische Tonsillotomie, wie wir sie seit langer Zeit üben. Bei der einfachen Tonsillenhyperplasie im Kindesalter bleibt also die alte Tonsillotomie nach wie vor zu Recht bestehen.

In dem Momente aber, wo die Tonsille erkrankt und ihre Schutzfunktion nicht mehr ausreicht, indem also an den Tonsillen nicht nur lokal bleibende Infektionen sich abspielen, sondern gerade durch die Tonsillen die gefährlichsten Allgemeininfektionen erfolgen, wie unsere täglichen klinischen Erfahrungen beweisen, darf man sich von einer radikalen Beseitigung der Mandeln im Notfalle selbst bei Kindern nicht abhalten lassen, da durch sie eine ständige Gefahr für den Organismus erwächst, wobei der durch die Operation gesetzte Ausfall einer oder auch beider Mandeln durch die Tätigkeit des übrigen Lymphgewebes des Waldeyerschen Rachenringes ersetzt werden kann. Andrerseits steht die eventuell ausfallende Funktion in gar keinem Verhältnisse zu der großen Gefahr, die dem Organismus durch eine derart kranke, funktionsuntüchtige Mandel entsteht, da hier ein Wuchern der Infektionskeime stattfindet und diese von hier aus in den ganzen Körper ausgestreut werden.

Wir sehen also, daß wir Praktiker, die unbekümmert um den Kampf der Theorie helfend eingreifen sollen, uns nur an die klinischen Beobachtungen und die Folgen unserer Eingriffe zu halten haben. Welche Rolle immer der Tonsille in der Kinderzeit zukommen mag, die Tatsache bleibt bestehen: Man muß sie eben exstirpieren, wenn sie für den Organismus gefährlich wird und sich nicht mehr bezüglich ihrer Funktion als ein Infektionen abwehrendes Organ erweist.

Digitized by Google
Original from UNIVERSITY OF CALIFORNIA
Generated on 2019-10-24 15:50 GMT / http://hdl.handle.net/2027/uc1.b3252766
Public Domain in the United States, Google-digitized / http://www.hathitrust.org/access_use#pd-us-google

Bedeutung der Tonsillen wie überhaupt des lymphatischen Rachenringes als Eingangspforte für Infektionen.

Es ist im Rahmen dieser Ausführungen unmöglich, das überaus große klinische Tatsachenmaterial anzuführen, das wir aus eigenen Erfahrungen täglich zu vermehren imstande sind und das uns zur Auffassung drängt, daß die Tonsillen als Eingangspforte für Krankheitsstoffe bei Infektionskrankheiten eine bevorzugte Rolle spielen.

Man muß sich vor Augen halten, daß der sogenannte lymphatische Rachenring mit seinen beiden Gaumentonsillen und der Rachenmandel die Einfallspforte für die allerverschiedensten Infektionen mannigfacher Art darstellt. Die in den Krypten der Mandeln so häufig vorhandene chronische Tonsillitis exacerbiert gelegentlich schwerer Erkältungen und Staubinhalationen und führt zum Eindringen septischer Erreger in Blut- und Lymphbahnen; die Folgen sind dann mitunter Polyarthritis mit Endocarditis, akute Nephritis, manchmal Polyneuritis und sogenannte kryptogenetische Septicopyämie, aber auch epidemische Genickstarre und andere Infekte sollen den Körper durch die Pforte der Mandeln betreten.

Von den akuten Infektionen, bei denen gewöhnlich die Tonsillarsymptome zu den hervorstechendsten Anzeichen gehören, nenne ich da nur: Morbillen, Scarlatina, Diphtherie usw.; aber auch eine ganze Anzahl von allgemeinen Infektionen und Erkrankungen entfernter Organe gibt es, die ebenfalls gelegentlich in den Tonsillen ihren Ursprung haben. In der Regel geht diesen Erkrankungen eine Anzahl von Halsentzündungen voraus oder es besteht die Neigung zu peritonsillären Abscessen (Angina phlegmonosa). In den meisten Fällen haben wir es bei diesen von den Tonsillen ausgehenden Infektionen mit chronischen Mandelentzündungen zu tun, die nicht, wie gewöhnlich angenommen wird, immer, im Gegenteil nach E. Barth (16) wohl nur selten die Folge einer Infektion von der Oberfläche der Mandel aus bilden, sondern wohl viel häufiger durch sekundäre, auf dem Lymphwege zugeleitete Infektionen entstehen. Besonders gehören hieher jene Formen der Tonsillitis chronica, die sich meist bei Erwachsenen finden, selten zur Hyperplasie führen, sondern eher zur Schrumpfung der Mandel, die meist den Gaumenbogen nicht überragt und überhaupt nur mit geeigneten hakenförmigen Instrumenten, die den vorderen Gaumenbogen zur Seite ziehen sollen, zugänglich gemacht werden kann. Man sieht auf diese Weise dann, wie die Tonsillen nicht die normale glatte, von den kleinen Lakunen siebartig durchlöcherte Oberfläche haben, son-

Digitized by Google
Original from UNIVERSITY OF CALIFORNIA
Generated on 2019-10-24 15:50 GMT / http://hdl.handle.net/2027/uc1.b3252766
Public Domain in the United States, Google-digitized / http://www.hathitrust.org/access_use#pd-us-google

dern in der Regel unregelmäßig zerklüftet sind und oft tiefe Buchten, Taschen (Krypten) aufweisen, in denen dicke, käsige, rahmig-eitrige, oft sehr übelriechende Massen sitzen (Mandelpfröpfe), oder in denen ein mehr dünnflüssiges Sekret stagniert. Wird mit dem Spatel oder einem stumpfen Instrument oben und außen an der Tonsille ein Druck ausgeübt, so zeigt es sich, daß schon rein anatomisch die zahlreichen, sich ziemlich tief ins Tonsillargewebe hinein erstreckenden Krypten und Taschen mit ihrem leicht stagnierenden Inhalt für die Retention und Entwicklung der massenhaft in der Mundhöhle vorkommenden Mikroorganismen die günstigsten Bedingungen bieten. Auch scheinen die Tonsillen, wie wir durch Stöhrs Untersuchungen wissen, dadurch zur Ansiedlung und Einwanderung von Bakterien besonders befähigt, weil der beständige Durchtritt von Lymphocyten durch das Deckepithel der Mandeln eine Lockerung und Lückenbildung im Epithel zur Folge hat und auf diese Weise ein Zustand physiologischer Verwundung zustande kommt.

Die Notwendigkeit der Totalexstirpation, d. h. der vollständigen Ausschälung solch kranker Mandeln aus ihrer Nische zwischen den Gaumenbogen, da sie sonst zu Erkrankungen entfernter Organe des Körpers in Form septischer Allgemeininfektionen führen können, ist durch zahlreiche klinisch-anatomische Beobachtungen der letzten Jahre in den Mittelpunkt des allgemeinen Interesses gerückt worden.

An der Spitze dieser Affektionen, die mit einer Angina eingeleitet werden oder auf dem Boden einer Tonsillitis chronica entstanden sind, steht vor allem der akute Gelenksrheumatismus. Man muß heute mit der klinischen Tatsache rechnen, daß ein hoher Prozentsatz der an Rheumatismus leidenden Patienten kranke Tonsillen hat. Wenn auch nicht, wie Gürich (18), Schichold (19), Curschmann (17) und namentlich Pässler, der radikalste Vertreter dieses Standpunktes, behaupten, alle Fälle von Polyarthritis rheumatica auf Mandelaffektionen zurückzuführen sind, so ist doch die Beobachtung als erwiesen anzusehen, daß bei der Pathogenese des Gelenksrheumatismus der chronischen Tonsillitis eine wichtige Rolle zukommt und daß unter allen Infektionen des Gesamtorganismus, die von den Mandeln herrühren sollen, für zahlreiche Erkrankungen an akutem Gelenksrheumatismus der tonsilläre Ursprung außer Zweifel steht, mag man auch die Möglichkeit anderer Eingangspforten für die genannte Infektion offen halten. Die Tonsillotomie hat sich in diesen Fällen nicht ausreichend erwiesen, um eine völlige dauernde Heilung zu erzielen, und nur die Tonsillektomie kommt hier in Betracht, so daß dann keine Mandelgrube mehr gefunden wird, in der Eiter und Zer-

Generated on 2019-10-24 15:50 GMT / http://hdl.handle.net/2027/uc1.b3252766
Public Domain in the United States, Google-digitized / http://www.hathitrust.org/access_use#pd-us-google
Digitized by Google
Original from UNIVERSITY OF CALIFORNIA

setzungsherde verborgen sind, hier gewissermaßen ein Depot haben, von dem die Krankheitserreger in den Kreislauf eintreten und spezifische Krankheitserscheinungen hervorrufen können. Es muß daran festgehalten werden, daß die gewöhnliche Tonsillotomie vielfach die Krypten uneröffnet läßt und nur Fälle zur Kritik herangezogen werden sollten, bei denen eine vollständige Ausrottung dieser Krankheitsherde stattgefunden hat.

Schon seit mehr als zwei Dezennien wiesen erfahrene Kliniker, wie z. B. Curschmann (Leipzig) in ihren klinischen Vorträgen auf die Beziehungen chronisch entzündlicher Mandelaffektionen zu anderen Erkrankungen des menschlichen Körpers hin; doch konnte sich im allgemeinen die Ansicht, daß auch septische Prozesse vom lymphatischen Rachenring aus erfolgen können, nicht durchsetzen. Und erst eine Reihe von späteren Abhandlungen (Gürich (18), Schichold (19) u. a.) zeigten, daß wir berechtigt sind, bei infektiösen Affektionen, ganz besonders bei rheumatischen Erkrankungen, und da wieder bei den häufig rezidivierenden, an eine Eiteransammlung in den Mandeln zu denken, da es nicht nur gelang, den Eiter in den Mandeln nachzuweisen, sondern auch die tonsilläre Erkrankung zu beeinflussen bzw. zur Heilung zu bringen. Schichold hat dann auf Anregung Gürichs und gestützt auf eigene, bei wiederholten Gelenksrheumatismen gemachte Erfahrungen auch bei anderen Erkrankungen, die mit einer Entzündung der Tonsillen einhergingen, insbesondere bei Nierenentzündungen, die energische Tonsillenbehandlung mit günstigem Erfolge angewendet; er fand, daß eine völlige Heilung und besonders auch eine Verhütung von Rezidiven nur durch eine radikale Entfernung der Tonsillen möglich sei. Hinsichtlich der Entstehung septischer Prozesse haben in der Tat heutzutage klinische Beobachtung und sorgfältigste Sektionstechnik das Gebiet der zumeist metastatischen Infektionen, die man gleichsam im Gefühl der Unfähigkeit, in einem bestimmten Falle den primären Ausgangspunkt zu finden, unter dem Begriff der „kryptogenetischen Septikämie" zusammenfaßte, wesentlich herabgesetzt, indem man insbesondere metastatische Infektionen mit der tonsillären Angina in einen innigen Zusammenhang brachte und sich nach und nach gewöhnte, beim Suchen nach der Quelle einer nicht offen zutage liegenden Sepsis den Mandeln besondere Aufmerksamkeit zu widmen und sie eingehend zu untersuchen. Deswegen ist es wichtig, in Fällen, in denen man es nicht mit vergrößerten kranken, sondern nur wenig oder fast gar nicht prominenten Mandeln zu tun hat, die sonst ziemlich unverdächtig aussehen und fast gar keine anginösen oder lakunären Erscheinungen merken lassen, gründlichst

Digitized by Google
Original from UNIVERSITY OF CALIFORNIA
Generated on 2019-10-24 15:50 GMT / http://hdl.handle.net/2027/uc1.b3252766
Public Domain in the United States, Google-digitized / http://www.hathitrust.org/access_use#pd-us-google

auf entzündliche Erscheinungen zu fahnden, die zu gewissen infektiösen Prozessen in ursächlicher Beziehung stehen könnten.

In pathologisch-anatomischer Hinsicht hat in neuerer Zeit namentlich Bachhammer (20) in einer Tabelle über 37 Fälle, die an verschiedenen sekundären Folgeerscheinungen, namentlich Septicopyämie zugrunde gegangen waren, akute und chronische Tonsillitis als Ursache der Allgemeinerkrankungen nachweisen können, wobei die Veränderungen der Mandeln nicht immer derartige waren, daß sie schon klinisch mit Sicherheit auf die drohende Gefahr hingewiesen hätten. Als solche Folgekrankheiten nennt er hauptsächlich: Septicopyämie und ihre abgeschwächten Formen, akuten Gelenksrheumatismus, Endocarditis, Nephritis, Appendicitis u. a. Ebenso energisch trat Jessen (21) für die Anschauung ein, daß von den Tonsillen aus schwere Allgemeininfektionen entstehen können; auch er konnte an der Hand von klinischem und anatomischem Material den Beweis erbringen, daß besonders bei rheumatischen oder, wie er sich ausdrückt, „septoiden" Erkrankungen die Tonsillen als Eingangspforte keinen seltenen Infektionsmodus bilden.

Von den chronischen Infektionen, die einer Erkrankung der Mandel ihren Ursprung verdanken können, nenne ich nur die Tuberkulose, und gerade diese Erkrankung lehrt hinsichtlich der Beurteilung der Tonsille als Schutzorgan, daß die Mandeln trotz der theoretisch geistreich begründeten Schutzfunktion gerade zur Zeit ihrer stärksten Inanspruchnahme bis zirka zum 12.—13. Lebensjahre sich nicht sehr schutzkräftig erweisen, da sie wenigstens die Invasion pathologischer Keime in dem kindlichen Körper nicht aufhalten können. (Allerdings meint Görke, daß Infektionen noch stärker und häufiger wären, wenn die Mandeln fehlten.)

Diese geringe Schutzkraft gegenüber der Tuberkuloseinfektion der Kinder ist durch die pathologisch-anatomischen Arbeiten von Ghon (22), Albrecht (23) sowie durch die klinischen Beobachtungen Hamburgers (24) festgestellt; diese Autoren, die sich namentlich um die Klärung der Frage des Infektionsweges der Tuberkulose besonders verdient gemacht haben, zeigten bekanntlich, daß die Tuberkuloseinfektion im Kindesalter stattfindet, und zwar schon vom zweiten Lebensjahre an in so rapider Weise fortschreitet, daß mit dem 14. Lebensjahre bereits 95% der Kinder als mit Tuberkulose infiziert angenommen werden können. (Die seinerzeitigen Untersuchungen bezogen sich auf die ärmere Bevölkerung von Wien in dem Alter von 12—14 Jahren.)

Berücksichtigt man dann ferner die aus Ghons Ergebnissen hervorgehende Seltenheit sicherer primärer Intestinaltuberkulose im Vergleiche

Digitized by Google
Original from UNIVERSITY OF CALIFORNIA
Generated on 2019-10-24 15:51 GMT / http://hdl.handle.net/2027/uc1.b3252766
Public Domain in the United States, Google-digitized / http://www.hathitrust.org/access_use#pd-us-google

zur ganz außerordentlichen Häufigkeit der Tuberkulose in der Lunge oder in den Tracheo-Bronchialdrüsen, so muß man wohl mit Ghon zur Annahme der „aerogenen" Infektion kommen, als dem weitaus häufigsten, direkt durch Inhalation in die tiefen Luftwege führenden Infektionsmodus. Diese Tatsachen angenommen, erlauben andrerseits den Schluß, daß den Tonsillen im Dienste der Verhütung einer Tuberkuloseinfektion eine bedeutende, wenigstens schutzkräftige Rolle nicht zugemessen werden kann. Was die Tuberkuloseinfektion der Mandeln selbst betrifft, lehren auch unsere Erfahrungen, daß manchmal bei Lymphadenitis colli tuberculosa auch Tuberkulose der Mandel gefunden wird und daß bei der Halslymphdrüsentuberkulose (Skrofulose) neben anderen Infektionsmöglichkeiten auch die Infektion von den Tonsillen aus eine Rolle spielt. Vielfach nimmt man an, daß in solchen Fällen die Tonsillartuberkulose als eine sekundäre Infektion durch tuberkulöses Sputum aufzufassen ist, namentlich wenn ausgesprochene Tuberkulose im Kehlkopf oder der Lunge vorhanden ist. Wir müssen aber mit der Tatsache rechnen, daß auch in anscheinend völlig normalen oder einfach hyperplastischen Tonsillen, die bei nicht an Tuberkulose leidenden Individuen exstirpiert oder von nicht an Tuberkulose Gestorbenen entnommen wurden, gelegentlich tuberkulöse Veränderungen gefunden werden. Auch unsere Tabelle (s. Z. 6, 10, 15) zeigt, daß es eine primäre, nur mikroskopisch diagnostizierbare („latente") Tuberkulose der Tonsillen gibt.

Bekanntlich hat eine Reihe von Autoren auf die Beziehungen der lymphatischen Halsorgane, besonders des Waldeyerschen Rachenringes zur Tuberkulose hingewiesen. Sehr lehrreich in dieser Hinsicht waren Pfiffls Resultate, die er durch mikroskopische Untersuchung von 100 exstirpierten Rachenmandeln von klinisch beobachteten Patienten erhielt, bei denen kein Umstand für einen kausalen Zusammenhang zwischen Tuberkulose und Hyperplasie sprach, und doch unter den 100 Fällen dreimal eine latente Rachenmandeltuberkulose nachgewiesen werden konnte. Und so wie die Rachenmandel in manchen Fällen die Rolle einer meist unentdeckt bleibenden Einbruchspforte für die latente Tuberkulose darstellt, so scheint diese mir auch für die übrigen Bestandteile des Waldeyerschen Rachenringes festzustehen; und so glaube ich, daß auch den Gaumentonsillen als Organen des lymphatischen Rachenringes die Rolle als Eintrittspforte der Tuberkulose in den Organismus, so namentlich bei der Halsdrüsentuberkulose, nicht abzusprechen ist.

Über die Bedeutung der Tonsillen als Eingangspforte für die Lungentuberkulose läßt sich bis jetzt nur so viel sagen, daß

Digitized by Google
Original from UNIVERSITY OF CALIFORNIA
Generated on 2019-10-24 15:51 GMT / http://hdl.handle.net/2027/uc1.b3252766
Public Domain in the United States, Google-digitized / http://www.hathitrust.org/access_use#pd-us-google

denselben eine große praktische Bedeutung namentlich für die Entstehung der Lungenschwindsucht— wenigstens bei Erwachsenen — nicht zukommt, obwohl es erwiesen ist, daß mitunter auch die Tuberkulose außer anderen Infektionswegen die Tonsille als Eingangspforte benützt. Natürlich erfordert auch die lokale Tuberkulose der Tonsille völlige Entfernung des Organes.

Nachdem ich mich durch vieljährige Behandlung chronisch kranker Mandeln von der Unmöglichkeit überzeugt hatte, mit den harmlosen konservativen Maßnahmen, zu denen ich auch die einfache Tonsillotomie zählen möchte, erfolgreich so schwer kranke Mandeln für den Organismus unschädlich zu machen, bin ich zur Tonsillektomie übergegangen. Dabei ging ich stets von dem Grundsatze aus, die Totalexstirpation, bei der man auch bei größter Vorsicht und einwandfreier Technik in weit höherem Maße mit unliebsamen Zwischenfällen, wie Nachblutungen, anhaltenden Drüsenschwellungen, septischen Komplikationen, hohem Fieber etc. rechnen muß als bei der einfachen Tonsillotomie, so lange zu vermeiden, als noch ein weniger eingreifendes Verfahren Aussicht auf Erfolg gewährt. Andrerseits ist die Tonsillektomie aber unvermeidlich und überall dort geboten, wo die technische Möglichkeit zu einer ausreichenden Tonsillotomie, dem bei weitem milderen Verfahren, nicht gegeben ist oder dieses trotz ordnungsgemäßer Ausführung versagt hat und wo der Ernst der Situation die Größe des Eingriffes rechtfertigt. Auf Grund eigener Beobachtungen möchte ich mich dahin aussprechen, daß nur jene Tonsillen die Indikation zur radikalen Operation geben, die die Quelle fortwährender, teils lokaler, teils in anderen Organen auftretender Beschwerden sind. Hierher gehören besonders die kleinen, sogenannten versenkten, stark zerklüfteten, mit tiefen Lakunen versehenen Tonsillen, bei denen durch infektiöse und chronisch entzündliche Prozesse der den Tonsillen gegen das Eindringen von Krankheitserregern in den Organismus zugesprochene Schutzmechanismus aufgehoben wird und die Gaumentonsillen umgekehrt als Eingangspforte für Infektionen des Körpers allgemeiner Art in Betracht kommen.

Neuere Literatur über den Zusammenhang zwischen chronischer Tonsillitis und anderen Erkrankungen des menschlichen Körpers.

In der Literatur der letzten Jahre, die die Zusammenhänge zwischen den Tonsillen und Erkrankungen fernliegender Organe resp. Allgemeinerkrankungen zu

Digitized by Google
Original from UNIVERSITY OF CALIFORNIA
Generated on 2019-10-24 15:51 GMT / http://hdl.handle.net/2027/uc1.b3252766
Public Domain in the United States, Google-digitized / http://www.hathitrust.org/access_use#pd-us-google

lösen bestrebt ist, gebührt von allen anderen Autoren Pässler das Verdienst, seit einer Reihe von Jahren immer wieder darauf hingewiesen zu haben, daß den Tonsillen wie überhaupt dem lymphatischen Rachenring neben der normalen Funktion als lymphatisches Schutzorgan des menschlichen Körpers in krankhaft entzündetem Zustand insofern eine Bedeutung zukommt, als sie die Eingangspforte für eine Reihe von Mikroorganismen bilden können, die dann auf dem Wege der Blutbahn Allgemeininfektion hervorrufen können. Schon im Jahre 1911 stellte er auf dem Kongreß für innere Medizin (25) unter Aufzählung möglicher Folgezustände von Infektionen der Mundhöhle, namentlich der Tonsillen, die Forderung auf, bei akut wie chronisch entzündlichen Vorgängen in den Mandeln nur ihre radikale Entfernung in Frage zu ziehen; damals bezeichnete er als sichere Folgezustände akuter oder chronischer Infektion der Tonsillen neben dem Gelenksrheumatismus Sepsis, Endo- und Myocarditis und Nephritis.

Er gab der Vermutung Raum, daß schleichend sich entwickelnde Herzveränderungen bei jungen Leuten zum Teil auf Tonsillarpfröpfe zurückzuführen sein dürften, und gibt an, daß bei diesen Patienten — natürlich nicht organische Veränderungen — wohl aber subjektive Klagen nach Entfernung sich gebessert hätten.

Gleichzeitig wies er darauf hin, daß in der großen Überzahl der Fälle akute Angina nichts anderes bedeutet als das akute Aufflackern einer chronischen Tonsillitis. Es handelte sich dabei um Individuen, die ganz regelmäßig an immer wiederkehrenden Anginen litten, und er konnte feststellen, daß der Übergang einer akuten Angina in einen chronischen Infektionszustand nicht nur nichts ungewöhnliches, sondern ein überaus häufiges Vorkommnis sei, mit dessen Eintritt man eigentlich bei jeder ersten Angina rechnen müsse. In therapeutischer Hinsicht gibt Pässler bei der Behandlung der chronischen Tonsillitis mit ihren Folgeerscheinungen der radikalen Tonsillektomie den Vorzug vor der konservativen Behandlung, da nur die gründliche Entfernung des chronisch infizierten Organs eine wirksame Hilfe bringe. Schon bei Beantwortung dieser Frage (1913) hatte er den Kreis der möglicherweise als Folgezustände der chronischen infektiösen Tonsillitis zu bezeichnenden Erkrankungen sehr viel weiter gezogen als zwei Jahre zuvor und außer den früher genannten Erkrankungen auch noch eine Reihe anderer als möglicherweise abhängig von der „permanenten Infektion der Mandelgruben" bezeichnet. Er nennt: Die echte rheumatische akute und chronische Polyarthritis, Ischias, Erythema nodosum, Peliosis rheumatica, Chorea minor, kryptogenetische Sepsis, ferner Schädigungen des Herzens von der Herzneurose bis zu ausgesprochener akuter und chronischer Endocarditis, Myocarditis, echte Nephritis, Dysurie, rezidi-

Digitized by Google
Original from UNIVERSITY OF CALIFORNIA
Generated on 2019-10-24 15:51 GMT / http://hdl.handle.net/2027/uc1.b3252766
Public Domain in the United States, Google-digitized / http://www.hathitrust.org/access_use#pd-us-google

vierende Appendicitis, nervöse Dyspepsie, Ulcus ventriculi, Neurasthenie, Erregungs- und Depressionszustände.

Vorbedingung für die Heilung ist in den meisten Fällen die Beseitigung der chronischen Tonsillitis durch radikale Tonsillektomie. Bleibt die Heilung aus, so ist nach anderen chronischen Infektionszuständen (Nebenhöhlen, Rachenmandel, Zähne) zu forschen. Pässler gibt an, daß er in vier Jahren mehrere hundert Fälle in dieser Weise behandelt habe, ohne jemals einen Todesfall oder ernstere Lebensgefährdung erlebt zu haben.

Im selben Jahre hielt Pässler (26) auf der letzten Versammlung deutscher Naturforscher und Ärzte in Wien einen Vortrag: „Sind die sogenannten Diathesen — Konstitutionsanomalien?", in welchem er die besondere Wichtigkeit der tonsillaren Eintrittspforte betonte und Beweise dafür zu erbringen suchte, daß eine große Reihe der sogenannten Diathesen durch die Beseitigung der Infektionsquelle sich gleichfalls beseitigen lasse. Seine Beobachtungen brachten ihn zu der Erkenntnis, daß die Grundlage der exsudativen Diathese, die sich durch die Neigung zu exsudativen Prozessen des lymphatischen Rachenringes manifestiere, nicht auf eine konstitutionelle Abweichung zurückzuführen ist, daß vielmehr die scheinbare Konstitutionsanomalie „nur der Ausdruck einer stets nachweisbaren chronischen Infektion vom Typus der chronischen Tonsillitis ist".

Pässler ist also überzeugt, daß auch bei manchen der sogenannten Diathesen ein ursächlicher Zusammenhang mit entzündlichen Veränderungen der Tonsillen zweifellos in Frage kommt.

Wenn auch diese Ausführungen nicht allgemein Anklang fanden, so muß doch zugestanden werden, daß die Anschauungen des Autors wenigstens für eine große Reihe von Fällen zutreffen.

Bekanntlich hat der Begriff der lymphatischen Diathese, wie er von Czerny (Berlin) aufgestellt wurde, verschiedenerseits zu dem Standpunkt geführt, daß bei lymphatischer Diathese überhaupt nicht operiert werden dürfe, sondern dabei durch allgemeine Maßnahmen die entzündliche Hyperplasie bekämpft werden müsse. Demgegenüber müssen wir Praktiker jedoch darauf hinweisen, wie wichtig es ist, auch in solchen Fällen oft durch einen einzigen Eingriff das zu heilen, was meiner Ansicht nach auch durch eine lange dauernde interne Behandlung bei lymphatischer Diathese nicht erreicht wird. So wissen wir, daß sich bei Hyperplasie der Rachentonsille und der Gaumenmandeln u. a. sehr häufig Gehöraffektionen entwickeln können, die dann später zu schweren Schädigungen des Gehörorganes führen. Aus diesem Grunde

Digitized by Google
Original from UNIVERSITY OF CALIFORNIA
Generated on 2019-10-24 15:51 GMT / http://hdl.handle.net/2027/uc1.b3252766
Public Domain in the United States, Google-digitized / http://www.hathitrust.org/access_use#pd-us-google

muß entschieden betont werden, daß wir bei lymphatischer Diathese gewiß allgemeine Maßnahmen anwenden müssen, daß wir aber andrerseits den Standpunkt vertreten sollen, die lokalen Erkrankungen, hier die kranke Mandel, unter allen Umständen, auch bei exsudativer Diathese, viel schneller durch geeignete Operation zu beseitigen. Diesen Standpunkt nimmt ja Czerny gegenwärtig selbst ein. 1914 berichtet Pässler in der Prager medizinischen Wochenschrift (27) über die Beziehungen zwischen akuter und chronischer Tonsillitis und mißt in ätiologischer Beziehung weniger dem Temperaturwechsel als der chronischen Reizung der Tonsillen durch Staub und Rauch die auslösende Bedeutung zu; er empfiehlt zunächst Gebirgs- oder Seeluft, rät aber bei Versagen dieser Therapie dringend zur Tonsillektomie.

Auf dem Kongreß für innere Medizin 1914 betont er in einem Beitrag (28) zur Sepsisfrage, daß der oft unscheinbare primäre Herd in den Tonsillen (chronische eitrige Tonsillitis) liege und die ganze Krankheit derart beherrsche, daß mit seiner Beseitigung (Tonsillektomie) der günstige Ausgang der Blutinfektion ohne weiteres entschieden wird. Neben den chronisch eitrigen Mandelentzündungen hat er (29) auch mit Nachdruck darauf hingewiesen, daß verschiedene **eitrige Erkrankungen der Nebenhöhlen, Zahnaffektionen,** und zwar alveoläre Pyorrhoe sowie Pulpitis und Wurzelsepsis mit ihren lokalen Folgeerscheinungen Momente abgeben, die zu schweren Störungen des Organismus führen können, und es handelt sich bei all diesen Zuständen, wie heute bereits feststeht, um Streptokokkeninfektionen, um eine Überschwemmung des Organismus mit pyogenen Streptokokken von vorwiegend geringerer Virulenz, nicht selten begleitet von Infektionen mit Pneumokokken, Streptokokken u. a., die beim Aufflackern eines chronischen Infektes im Munde vor sich geht. Pässlers Beobachtungen, die sich auf zahlreiche Fälle erstrecken, betreffen hauptsächlich den Gelenksrheumatismus und die rheumatischen Zustände überhaupt, aber auch verschiedene Störungen von Seite des Herzens und der Gefäße, ferner des uropoetischen Apparates, Störungen, die er als Folgezustände dieser Wundinfektion bezeichnet. Für die Entstehung all dieser Zustände kommt der chronischen Mundhöhlensepsis in allen ihren Formen die größte Bedeutung zu, besonders aber ist sie für die Entstehung des Gelenksrheumatismus verantwortlich zu machen. Gleichzeitig macht er auf die Bedeutung der chronischen Infektionen im Bereiche der Mundhöhle für die Wehrfähigkeit und für die Beurteilung von Rentenansprüchen ausdrücklich aufmerksam und hebt wiederum die Be-

Digitized by Google
Original from UNIVERSITY OF CALIFORNIA
Generated on 2019-10-24 15:51 GMT / http://hdl.handle.net/2027/uc1.b3252766
Public Domain in the United States, Google-digitized / http://www.hathitrust.org/access_use#pd-us-google

deutung selbst an und für sich geringfügiger Infektionsherde in der Mundhöhle hervor. Die Erfahrungen an Soldaten sind ihm ein neuer Beweis dafür, daß bei der chronischen Tonsillitis, die bekanntlich die Ursache der rekurrierenden Anginen ist, es sich um das Aufflackern einer chronischen Infektion handelt, die aber nicht durch klimatische Einflüsse (Erkältung), sondern hauptsächlich durch irgend welche lokale, namentlich rein mechanische Reizungen (Kohlenstaub) der Schleimhäute ausgelöst wird. Überall, wo Kohlenstaub und andere mechanisch reizende Staubarten fehlen, vermindert sich die Häufigkeit der Anginen. Je weniger aber akute Entzündungen an den Tonsillen und an den oberen Luftwegen auftreten, um so weniger kommt es auch zum Aufflackern aller chronischen Nebenhöhlenerkrankungen.

Pässler glaubt durch seine Erfahrungen zu der Forderung berechtigt zu sein, bei den Wehrpflichtigen in systematischer Weise und in möglichst großem Maßstabe die kausale Therapie bei allen hierhergehörigen Zuständen zur Durchführung zu bringen. Von vornherein ist bei den Wehrpflichtigen auf sorgfältigste Zahnbehandlung und vollkommene Sanierung des Gebisses, auf Behandlung der Nebenhöhleneiterungen und als einzig bei der chronischen Tonsillitis Erfolg versprechende Therapie auf radikale Ausschälung der infizierten Mandeln zu sehen; die Tonsillektomie hält er bei genügender Technik auf Grund seiner Erfahrungen für ungefährlich und durchaus indiziert. Auch hält er es für durchaus gerechtfertigt, wenn man Rentenansprechern, bei denen chronisch-septische Zustände der Mundhöhle bestehen, wegen der eben erwähnten Folgezustände von seiten des Herzens, der Gelenke usw. nur dann eine Rente zubilligt, wenn sie eine Sanierung der Mundhöhle zulassen und trotzdem die anderen Leiden nachher fortbestehen. Durch Befolgung dieser Einrichtungen werde erstens eine große Zahl von Wehrpflichtigen dienstfähig gemacht und zweitens bei erfolgter Erkrankung durch die oben genannte sachgemäße Behandlung eine Menge von späteren Rentenansprüchen verhindert.

Infolge der Überzeugung, daß alle diese entzündlichen Mandel- und Mundhöhlenprozesse tatsächlich in Heer und Marine sehr verbreitet sind und die von Pässler angeregte, konsequent und planmäßig durchzuführende Behandlung derart zu bessern sei, daß als Resultat dieser gründlich behandelten Fälle von chronischer Mundhöhlensepsis eine ganz bedeutende Vermehrung der Wehrkraft zu erwarten sei, liefert auch Brodzki (30) einen Beitrag, der eine Reihe von Marinesoldaten betrifft, die im Anschluß an eitrige Mandelentzündung

Digitized by Google
Original from UNIVERSITY OF CALIFORNIA
Generated on 2019-10-24 15:53 GMT / http://hdl.handle.net/2027/uc1.b3252766
Public Domain in the United States, Google-digitized / http://www.hathitrust.org/access_use#pd-us-google

Gelenksrheumatismus akquiriert haben; Brodzki betont den kausalen Zusammenhang zwischen Angina und Gelenksrheumatismus und macht auf deren mögliche Folgen für die Wehrfähigkeit aufmerksam. Unter 1200 Kranken sah er in 17 Kriegsmonaten 610 Anginen, in 61 Fällen, also in 10%, war akuter Gelenksrheumatismus als Folgekrankheit aufgetreten. Auch er nimmt an, daß die Einwirkung fremder Reizstoffe auf die Tonsillarschleimhaut, wie sie das Einatmen von Kohlenstaub z. B. mit sich bringt, ätiologisch neben Erkältung, also Temperatureinflüssen, in Betracht komme. Da die normale Tonsillenschleimhaut in der Tiefe wirklich bakteriendicht sei, die Schleimhaut der an Anginarezidiven Leidenden aber nicht, so müsse durch Tonsillektomie Narbengewebe und damit Bakteriendichtigkeit geschaffen werden. Die Tonsillitis ist, wie er sagt, in dem jungen Marinenachwuchse sicherlich die verbreitetste Krankheit und weil sie durch ihre schweren Folgeerscheinungen die Wehrfähigkeit so manchen hoffnungsvollen Schiffsjungen in Frage stellt, zweifellos auch eine Gefahr für den jungen Marineersatz.

Brodzki stellt daher dieselben Forderungen in Bezug auf prophylaktische Behandlung chronischer Mundhöhleninfektionen, speziell der Tonsillitis chronica, wie Pässler.

Über die Bedeutung der Tonsillektomie für die Wehrfähigkeit hat im letzten Jahre auch Weiss (31) seine Erfahrungen veröffentlicht, die wesentlich mit denen von Pässler übereinstimmen. Auch er rät dazu, bei jedem Rekruten mit chronischer Tonsillitis oder sonstigen chronisch-entzündlichen Prozessen seiner Mundhöhle von vornherein „eine Toilette der Mundhöhle" vorzunehmen; er ist der Ansicht, daß Brodzkis Angabe, bei frisch eingestellten Schiffsjungen von 610 Anginen in 61, d. i. 10% der Fälle Polyarthritis gesehen zu haben, zum Nachdenken in dem Sinne anregen müßte, wie viele dieser Patienten durch rechtzeitige Behandlung von Dauerstörungen ernsthafter Natur verschont bleiben können.

Er empfiehlt systematische prophylaktische Tonsillektomiemaßnahmen für Heer und Marine und hofft dadurch sowie durch Tonsillektomie eine Steigerung der Zahl der „Wehrfähigen und Wehrpflichtigen" zu erreichen. Für die Frage der Wehrkraft und Dienstfähigkeit wie für die Frage der Dienstbeschädigungsretenansprüche gewinnt auch meiner Ansicht nach die Tonsillektomie ideelle und materielle Bedeutung in prophylaktischer und therapeutischer Beziehung.

Zur Kasuistik. (Tabelle im Anhang.)

Ich verfüge über eine große Anzahl von Fällen mit Allgemeininfektionen, wo die Krankengeschichten in so manifester Weise die

Digitized by Google
Original from UNIVERSITY OF CALIFORNIA
Generated on 2019-10-24 15:53 GMT / http://hdl.handle.net/2027/uc1.b3252766
Public Domain in the United States, Google-digitized / http://www.hathitrust.org/access_use#pd-us-google

Beeinflussung des Allgemeinleidens durch die Tonsillenexstirpation erkennen ließen, daß ich berechtigt zu sein glaube, bei derartigen Affektionen als rationelle Hilfe nur die Tonsillektomie empfehlen zu müssen.

Wie aus der kasuistischen Tabelle meiner klinischen Fälle ersichtlich ist, habe ich die Tonsillektomie bei nachweislicher chronischer Tonsillitis mit oder auch ohne Mandelpfröpfe, ferner bei mit öfteren peritonsillären Abscessen, also mit Angina phlegmonosa vergesellschafteten Fällen ausgeführt, selbst dann, wenn sich bis dahin das Allgemeinbefinden nicht beeinflußt gezeigt hatte. Und zwar handelte es sich in weit mehr als der Hälfte der Fälle um weiter nicht komplizierte, einfach häufig rezidivierende peritonsilläre Abscesse, deren Nachschübe durch die Tonsillektomie verhindert wurden, so daß die Beschwerden, die zu der Ausschälung Veranlassung gegeben haben, überhaupt behoben oder wenigstens wesentlich gebessert worden waren.

In einer Anzahl meiner teils der Klinik, teils privater Praxis angehörenden Fälle waren aber neben der chronischen Tonsillitis auch andere krankhafte Affektionen vorhanden, wie rheumatische Infektionen verschiedenster Art; so bestand mitunter akuter oder chronischer Gelenksrheumatismus, Polyarthritis, in einzelnen Fällen auch Nephritis und Sepsis. Bei all diesen Fällen zeigte sich die günstige Wirkung der Tonsillektomie; ich habe in meiner kasuistischen Übersichtstabelle unter Verzicht auf alles Unwesentliche nur das mir wesentlich Dünkende in knappem Auszuge skizziert. Es erscheint mir daher nur berechtigt, wenn ich hier, um den Rahmen dieser Arbeit nicht zu überschreiten, auf mehr oder minder ausführliche Krankengeschichten verzichte.

Nur als Paradigmata seien hier einige Fälle angeführt, bei denen die günstige Wirkung der Tonsillektomie eine so auffallende ist, daß sie ohne weiteres für sich selbst spricht.

Fall I. Obenan stelle ich einen Fall von Tonsillektomie bei gewöhnlicher rheumatischer Affektion der Gelenke, der häufige Mandelentzündungen vorausgegangen waren.

Ernestine P., 18 Jahre alt, Arztenstochter, Sanatoriumbehandlung.

Anamnese: Immerfort Tonsillitis chronica mit Eiterpfröpfen. Trotz öfterer Ausquetschung der Tonsillen, Schlitzung und Tonsillotomie durch Spezialarzt kein Erfolg. Die Drüsenschwellungen am Halse bestehen weiter, die Anginen rezidivieren weiter. Letzte Halsentzündung im Herbst 1913, von Schüttelfrost begleitet und mit peritonsillärem Abceß der einen Halsseite einhergehend.

Digitized by Google
Original from UNIVERSITY OF CALIFORNIA
Generated on 2019-10-24 15:53 GMT / http://hdl.handle.net/2027/uc1.b3252766
Public Domain in the United States, Google-digitized / http://www.hathitrust.org/access_use#pd-us-google

Schon dreimal Gelenksrheumatismus, das erste Mal im Kindesalter (mit 7 Jahren), dann mit 8 Jahren und das letzte Mal mit 14 Jahren (1913). In diesem Jahre sehr starke rheumatische Beschwerden, ganz besonders Stechen im Rücken und Kreuz, auch starke Gelenkschmerzen in den Armen und Beinen. Scharlach im 6. Lebensjahre. Sonstige frühere Krankheiten bestanden nicht. Da die Patientin vor der Verlobung stand, konsultierte mich jetzt der Vater (Herbst 1913).

Befund: Mittelgroßes, gut entwickeltes Mädchen. Die Rachenuntersuchung ergab trotz der vor zwei Jahren vorangegangenen Tonsillotomie ziemlich stark vergrößerte und zerklüftete Tonsillen, die auf Druck reichliche Pfröpfe entleerten.

Die Untersuchung seitens eines bewährten Internisten ergab: Lungen und Herz gesund.

Röntgenbild der Lunge: Kein pathologischer Befund. Urin frei von Eiweiß und Zucker. Temperatur dauernd leicht erhöht. An den Gelenken kein objektiver Befund. Wegen der schon jahrelang bestehenden Drüsenschwellungen und ihrer Druckempfindlichkeit wird genaue Blutuntersuchung verlangt: Das Blutbild normal. Auffallend ist die hohe Zahl der Eosinophilen: 10%.

Verlauf: Wegen der Tonsillenveränderung bei häufig wiederkehrenden Anfällen von Gelenksrheumatismus, die jedesmal durch eine Tonsillitis eingeleitet wurden, wird am 15. X. über Wunsch des Vaters in Lokalanästhesie die totale Ausschälung beider Mandeln vorgenommen (Sanatorium). Das ganze Innere der tonsillektomierten Mandeln war so stark mit einer krümeligen, furchtbar übelriechenden Masse durchsetzt, daß vom Mandelgewebe selbst fast nichts mehr zu sehen war.

Ganz hervorragender Effekt der Tonsillektomie. Temperatur seither dauernd normal. Seit 4 Jahren keine Hals- und rheumatischen Beschwerden mehr; kein einziger Rückfall; Patientin ist seither verheiratet. Das Allgemeinbefinden ist sehr gut, über besondere Schmerzen klagt Patientin seither nicht mehr.

Fall II. Daß die Tonsille auch zum Ausgangspunkt septischer Erkrankungen werden kann, dafür bietet ebenfalls ein Fall meiner eigenen Praxis ein typisches Beispiel:

Gymnasiast Otto B., 13 Jahre alt; in Beobachtung gekommen Mai 1913. Sanatoriumsbehandlung.

Anamnese: Bis zum 10. Lebensjahre nie ernstlich krank gewesen.

Seit Herbst 1912 nach einem Sommeraufenthalt an der Nordsee bei elendem Wetter während starker Stürme und Winde unablässig rezidivierende Halsentzündungen mit Fiebererscheinungen, die den angeblich früher

Digitized by Google
Original from UNIVERSITY OF CALIFORNIA
Generated on 2019-10-24 15:52 GMT / http://hdl.handle.net/2027/uc1.b3252766
Public Domain in the United States, Google-digitized / http://www.hathitrust.org/access_use#pd-us-google

gut entwickelten Knaben sehr herabkommen ließen. Die Tonsillen seit dieser Zeit stets stark gerötet, hypertrophisch, sehr kryptenreich und zerklüftet, namentlich die linke, besonders stark mit der Umgebung verwachsene; zweimal im Verlauf von 7 Monaten phlegmonöse Prozesse, so daß vom Hausarzte daheim incidiert werden mußte. Unmittelbar nach der letzten Attacke im Herbst 1912 Schüttelfrost mit hohem Temperaturanstieg, auf 42,5°; frequenter Puls; stark ungleichmäßig und unregelmäßig, abends die Temperatur wieder abgesunken; auch in den nächsten Tagen nach Angaben des Hausarztes mehrmals Schüttelfröste mit remittierenden Temperaturen, erst am 12. Tage die Temperaturen allmählich abgeklungen. Während der ganzen Zeit stark unregelmäßige, manchmal aussetzende Herzaktion und Schmerzen in der Herzgegend, das Allgemeinbefinden sehr gestört. Trotzdem der Arzt den Transport als bedrohlich erklärt, will die Mutter des Knaben beim allmählichen Nachlassen der akuten lebensgefährdenden Erscheinungen den Jungen in ein Prager Sanatorium überführen, was auch Mitte Juni 1913 geschieht.

Befund (Prof. Münzer): Lunge ohne pathologischen Befund. Herz zeigt keine Verbreiterung der Grenzen, Herzaktion beträchtlich gesteigert (Endocarditis acuta), Milz nicht vergrößert.

Noch am Abend der Aufnahme erfolgte nach mehrtägiger Pause wieder ein starker Schüttelfrost mit intensivem Temperaturanstieg (41,5°), die Herzaktion ist ganz unregelmäßig, es bestehen starke Herzbeschwerden. Im Urin Spuren von Eiweiß. Patient klagt über starke Schmerzen beim Schlucken in der linksseitigen Halsgegend, worauf ich wieder zur Konsultation gerufen werde und die Tonsillen (16. VI.) stark gerötet und geschwellt finde. In der linken angewachsenen Tonsille, die besonders zahlreiche tiefe Krypten aufweist, zeigt sich deutlich ein Tonsillarabsceß. Noch an demselben Tage nehme ich Discission vor, worauf sich größere Mengen eines grünlich mißfärbigen jauchigen Sekretes entleeren. Nach der Schlitzung keine Besserung des Allgemeinbefindens, kein Nachlassen der Temperatur, dagegen starke Cyanose und Atembeschwerden.

Die vom Internisten veranlaßte bakteriologische Blutuntersuchung ergibt hämolytische Streptokokken, so daß es klar war, daß es sich um eine akute, septische Infektion handle, deren Herd wohl in den pathologisch verändert erscheinenden Tonsillen anzunehmen sei. Nach weiteren 8 Tagen, innerhalb welcher Patient sich erholt, nehme ich im Einverständnis mit dem Internisten in lokaler Anästhesie die radikale Ausschälung beider Mandeln vor, die von geradezu glänzendem Erfolg begleitet ist. Zunächst behielt die Temperatur durch zwei Tage noch ihre Höhe, dann aber herrschten vom 3. Tage an bis zur Entlassung am 15. Tage ganz normale Temperaturen. Auch die Puls-

Digitized by Google
Original from UNIVERSITY OF CALIFORNIA
Generated on 2019-10-24 15:53 GMT / http://hdl.handle.net/2027/uc1.b3252766
Public Domain in the United States, Google-digitized / http://www.hathitrust.org/access_use#pd-us-google

frequenz und die Herzaktion wurden ganz regelmäßig, über dem Herzen ganz normaler auskultatorischer und perkussorischer Befund. Eine Erweiterung der Herzgrenzen nicht mehr nachweisbar; das Allgemeinbefinden vollkommen gut, so daß Patient gesund in die Heimat entlassen wird.

Seit 4 Jahren keine Halsentzündungen, vollkommenes Wohlbefinden; der früher eher schwächliche Bursche hat sich zu einem gesunden kräftigen Jüngling entwickelt, der im heurigen Jahre als felddienstttauglich assentiert wurde. Gleichzeitig ist also dieser Fall auch in der Hinsicht lehrreich, als er zeigt, wie bedeutungsvoll die Tonsillektomie sich für die Wehrfähigkeit in manchen Fällen gestalten kann.

Es geht wohl auch aus dieser Krankengeschichte der in die Augen springende Erfolg der Tonsillektomie bei der durch die bakteriologische Blutuntersuchung mit Sicherheit gestellten Diagnose Streptokokkensepsis klar hervor und es ist ihr auch in diesem Fall der prompte Einfluß auf den ganzen Heilverlauf der Sepsis mit ihren Komplikationen (in diesem Fall Endocarditis und Nierenreizung) zuzuschreiben.

Es gibt sicherlich eine Anzahl chronischer Allgemeinerkrankungen, die augenscheinlich von der Krypteneiterung ausgehen. Völlig unabhängig von der Größe der Tonsillen werden diese Kryptenerkrankungen bedeutsam als Ausgangspunkt von chronischem und rezidivierendem Gelenksrheumatismus (siehe Fall I), ferner als Ausgangspunkt von septischen Erkrankungen, wie aus Fall II ersichtlich ist.

Fall III. Rosa A., 12 Jahre alt.

Anamnese: „Alle" Monate Anginen mit hohem Fieber, öfters auch mit Mittelohrentzündungen vergesellschaftet; 1912 als Folge einer Influenza Nephritis, die bei jeder Angina auftritt; das Kind wird von Prof. Ganghofner wegen der chronischen Tonsillitis zur Tonsillektomie empfohlen, doch ist diese von keinem Erfolge begleitet.

Befund: Beide Tonsillen pathologisch verändert, hypertrophisch und gerötet. Bei Abhebung der vorderen Gaumenbögen entleert sich beiderseits Eiter. Brustorgane gesund. Zu beiden Seiten des Unterkiefers und entlang dem Musc. sternocleidomastoideus größere Lymphdrüsenpakete. Urin: Eiweiß positiv (2 p. M. Essbach).

Erst seit Tonsillektomie (1915) sind die Anginen vollständig geschwunden, nicht einmal leichte Temperaturschwankungen kommen noch vor. Die Nephritis ist, seit die schweren Anginafälle ausgesetzt haben, vollständig geschwunden (3 Jahre).

Das Mädchen ist jetzt vollständig gesund und hat durch 3 Jahre, wie durch Nachfragen erhoben wird, keine Anginen gehabt, der Harn war 6 Wochen nach der Entlassung völlig eiweißfrei.

Generated on 2019-10-24 15:53 GMT / http://hdl.handle.net/2027/uc1.b3252766
Public Domain in the United States, Google-digitized / http://www.hathitrust.org/access_use#pd-us-google
Digitized by Google
Original from UNIVERSITY OF CALIFORNIA

Auch dieser kurze Krankengeschichtsauszug ist ein wirkungsvoller Beleg für den unverkennbaren Zusammenhang der Nephritis und der vorhergegangenen rezidivierenden Anginen sowie dafür, daß eine günstige Einwirkung der Tonsille auf die bestehende Nephritis erzielt werden kann. Es erscheint auch hier die Forderung begründet, daß bei der Frage der therapeutischen Beeinflussung nephritischer Prozesse, wie sie im Kriege bekanntlich gehäuft auftreten, der Untersuchung der Tonsillen größere Aufmerksamkeit zu schenken ist, als dies bisher üblich war.

Fall IV. Während in den vorangegangenen Fällen schon äußerlich die Tonsillen außer ihrer Größe durch ihre pathologischen Veränderungen auffielen, will ich jetzt das Krankheitsbild eines 17jährigen Mädchens kurz schildern, das monatelang andauernde Fiebererscheinungen aufwies, ohne daß die objektive Untersuchung der Mandeln auf irgend eine Erkrankung derselben hindeutete. Erst als durch längere Zeit den Eltern des Mädchens ein übler Mundgeruch auffiel, wurden die Rachenorgane untersucht und nach einem versteckten Herde gefahndet. Es wurde von seiten eines Facharztes in R. Adenoiditis konstatiert und die Rachenmandel entfernt (1915); trotzdem bestanden der Mundgeruch und die Fiebererscheinungen weiter fort, ohne daß die ganz kleinen, förmlich geschrumpften Gaumenmandeln irgend welche akute Reizerscheinungen aufwiesen oder jemals zu einer peritonsillären Erkrankung geführt hätten.

In Beobachtung genommen September 1915.

Keine vorausgegangene ernstliche Erkrankung; außer ab und zu auftretenden leichten Halsbeschwerden dauernde Temperatursteigerungen.

Befund: Gut genährtes, kräftiges Mädchen, von Internisten mehrfach untersucht und für gesund befunden worden.

Tonsillen klein, geschrumpft, nur wenig zerklüftet; zurzeit ohne Pfropfbildung, erst nach gründlicher Untersuchung entleeren sich bei der Tonsillenschlitzung reichliche Eiterpfröpfe aus den Krypten, rechts mehr als links. Keine adenoiden Vegetationen vorhanden. Kein Eiweiß. Herz und Lungen gesund.

Nach 4 Wochen wird mir das Mädchen wieder zugeführt, das Allgemeinbefinden ist **nicht** besser, da tägliche Temperaturschwankungen zwischen 37,2—37,9° vorkommen.

Wegen der chronischen Tonsillitis führe ich die Tonsillektomie aus; bei der Operation ergibt sich, daß beide Tonsillen pathologisch verändert sind und im Gegensatze zu früher, wo sie den Eindruck von kleinen geschrumpften Mandeln machten, jetzt sogar als mächtig

Digitized by Google
Original from UNIVERSITY OF CALIFORNIA
Generated on 2019-10-24 15:53 GMT / http://hdl.handle.net/2027/uc1.b3252766
Public Domain in the United States, Google-digitized / http://www.hathitrust.org/access_use#pd-us-google

große, stark zerklüftete Gebilde imponieren. Die beiden makroskopisch kaum pathologisch veränderten Tonsillen erwiesen sich bei der histologischen Untersuchung (Prof. Ghon) als durch chronisch entzündliche Hyperplasie erkrankte Gebilde.

Prompter komplikationsloser Heilungsprozeß. Die Temperaturen sind bis jetzt — 1½ Jahre nach der Operation — vollkommen normal geblieben, sehr gutes Allgemeinbefinden, Anginen traten keine mehr auf.

Für die Abhängigkeit lang dauernder und sich wiederholender Temperatursteigerungen von der Erkrankung der Mandeln sprechen auch die in meiner Tabelle angeführten klinischen Fälle Nr. 1, 9, 16, 19, 23, 25, 30; in all diesen Fällen von Tonsillitis chronica mit fieberhaften Zuständen habe ich nach erfolgloser Schlitzung aller verdächtigen Vertiefungen der Mandeln sowie nach teilweise erfolgloser Entfernung der erkrankten Teile als letztes therapeutisches Mittel die gründliche Ausschälung der ganzen Mandel vorgenommen und hat sich die Tonsillektomie als das rationellste Verfahren bewährt.

Diese Fälle sind besonders dadurch lehrreich, weil sie meine schon früher immer vertretene Ansicht von der Erfolglosigkeit der Tonsillenschlitzung oder ihres manchmal sogar verschlimmernd auf den Krankheitsprozeß wirkenden Einflusses bestätigen, andrerseits die prompte günstige Wirkung der radikalen Entfernung der Gaumenmandeln bei Tonsillitis chronica mit fieberhaften Zuständen glänzend rechtfertigen. Meiner Ansicht nach handelt es sich in dem letzt beschriebenen Fall um chronische Entzündungsprozesse in den Tonsillen, die zu keiner besonderen lokalen Komplikation geführt hatten und die, trotzdem sie niemals besondere akute Reizerscheinungen boten, dennoch für die andauernden Temperaturerhöhungen als verantwortlich angesehen werden mußten.

Ein Analogon zu diesen durch rezidivierende Entzündungen narbig geschrumpften kleinen Gaumenmandeln, für die Riedel (32) (Jena) noch knapp vor seinem Tode die Indikation zur Radikaloperation namentlich auch bei Kindern besonders betonte, bildet das von mir auf der letzten Tagung deutscher Laryngologen (Kiel 1914) beschriebene, chronisch-rezidivierende Krankheitsbild der Rachenmandeln, das ich als „chronische Adenoiditis" bezeichnet habe.

Bekanntlich hat F. Schleissner (Prag) (Adenoiditis acuta. W. kl. W. 1911. Nr. 9) zuerst vor Jahren auf das klinisch vielfach verkannte Krankheitsbild der „akuten Adenoiditis" hingewiesen und es erschien mir nun von praktischem Interesse, an einem großen Material im Prager Kinderspital (damals unter Leitung weiland Prof. Ganghofner)

Digitized by Google
Original from UNIVERSITY OF CALIFORNIA
Generated on 2019-10-24 15:53 GMT / http://hdl.handle.net/2027/uc1.b3252766
Public Domain in the United States, Google-digitized / http://www.hathitrust.org/access_use#pd-us-google

die Untersuchungen gemeinsam mit Schleissner auszuführen. Die genaue Untersuchung der Rachenmandel wurde mit Hilfe des in neuerer Zeit von Flatau konstruierten Pharyngoskops vorgenommen, welches fast in allen Fällen, in denen die Rhinoscopia posterior nicht gut durchführbar war, die Untersuchung wesentlich erleichtert; ich konnte nun bei einer großen Anzahl solcher, von wiederholten Entzündungen der Rachenmandel heimgesuchten Kindern keineswegs eine deutliche Vergrößerung des Organes sowohl palpatorisch als auch durch Inspektion mit Hilfe des Pharyngoskops konstatieren, ein Umstand, der gegen die Annahme einer entzündlichen Vergrößerung spricht.

In klinisch-therapeutischer Beziehung ergäbe sich daraus, daß wir für die Adenotomie nicht nur in der reinen Hyperplasie und den durch sie bedingten mechanischen Veränderungen eine Indikation zur Entfernung der Rachenmandel sehen müssen, wie ich schon im Kieler Vortrage betont habe, sondern auch in wiederholt auftretenden Entzündungen des adenoiden Gewebes, die nicht zur Hyperplasie, vielmehr zur narbigen Schrumpfung geführt haben. Dementsprechend sind nach meinem Dafürhalten gleichfalls die durch rezidivierende Entzündungen verkleinerten, narbig geschrumpften, chronisch kranken Gaumenmandeln der radikalen Exstirpation zuzuführen, um endlich das kranke Individuum vor den immer neuen entzündlichen Schüben zu bewahren.

(Fortsetzung folgt.)

Ergebnisse der Abteilung für Hör-, Sprach-, Stimmstörungen und Tracheotomierte vom Kriegsschauplatze, mit einem rhino-laryngologischen Anhang.

Von Prof Dr. **A. Onodi**, Direktor der rhino-laryngologischen Universitätsklinik in Budapest, Leiter dieser Abteilung.

(Mit 97 Figuren.)

(Fortsetzung.)

Ich war bestrebt, in dem Vorgeführten die schwere Frage der medikamentösen physikalischen, spezifischen und chirurgischen Behandlung der Tuberkulose der oberen Luftwege zu beleuchten. Es ist die erschreckende Mortalitätszahl der Lungenkranken bekannt, welche der staatliche und gesellschaftliche institutionelle Schutz entsprechend der Größe seiner Intensität zu vermindern vermag. Der alte Glaube, daß die Lungen- und Kehlkopftuberkulose unheilbar ist, ist verschwunden, die Tuberkulose der oberen

Digitized by Google
Original from UNIVERSITY OF CALIFORNIA
Generated on 2019-10-24 15:53 GMT / http://hdl.handle.net/2027/uc1.b3252766
Public Domain in the United States, Google-digitized / http://www.hathitrust.org/access_use#pd-us-google

Luftwege, abgesehen von der verschwindend geringen Zahl der primären Erkrankungen, ist sekundär aufgetreten und es steht daher ihre Heilbarkeit in engem Zusammenhang mit dem Lungenbefund, mit dem Zustand und der Widerstandsfähigkeit des Organismus und mit günstigen und ungünstigen Verhältnissen der erkrankten Individuen. Die verschwindend geringe Zahl der Spontanheilungen ist nur eine ermunternde Erscheinung, daß die Kranken in die günstigsten klimatischen und ärztlichen Verhältnisse versetzt werden sollen, wo alle ärztlichen Heilfaktoren zur Verfügung stehen. Die Lungenheilanstalten — abgesehen von gewissen Fehlern, worüber ein anderes Mal die Rede sein wird — sind die allein zum Ziel führenden Institutionen, nicht nur weil ihnen die die Heilbarkeit sichernden gesamten Heilfaktoren zur Verfügung stehen und die Kranken die strenge Selbstdisziplin und die entsprechende Lebensart erlernen, welche nicht nur im geheilten Zustande notwendig ist, sondern auch dort, wo nur der Stillstand des Prozesses zu erreichen war, sondern auch vom Standpunkte der individuellen und allgemeinen Infektion. In diesem hochwichtigen volkshygienischen Schutz haben die Volkssanatorien eine Rolle zu erfüllen, für deren Errichtung und Förderung bei uns der Krieg den ersten größeren Anstoß gab. Die begonnene großangelegte Bewegung hat schon schöne Erfolge gezeitigt und wir können mit vollem Vertrauen in die Zukunft blicken und sicher hoffen, daß nach dem Kriege die hochwichtige Angelegenheit der Volkssanatorien entsprechend ihrer volkserhaltenden Bedeutung institutionell gesichert und gefördert wird.

Mit der von mir erörterten Frage hängt eine Idee zusammen, die ich unserem tiefverehrten Herrn Präsidenten Baron Alexander K o r á n y i im Juli des vorigen Jahres unterbreitete mit der Bitte, ihre Verwirklichung anzustreben.

Wenn wir die Geschichte der Entstehung und der Wirkung der Sanatorien betrachten, so sehen wir, wie langsam sich die Anstellung eines Kehlkopfspezialisten in den einzelnen Sanatorien verwirklichte. Ihr Wirkungskreis erstreckte sich zumeist auf die medikamentöse und physikalische Behandlung, einzelne haben dann auch die gefundenen atmungsstörenden Veränderungen beseitigt und endolaryngeale Eingriffe gemacht. Die in den einzelnen Privatsanatorien, klimatischen Stationen und Städten wirkenden Fachmänner waren und sind in der Lage, die erwähnten streng indizierten chirurgischen Verfahren auszuführen. Bei uns sind bis jetzt für 10.000 Kranke Volkssanatorien errichtet. In diesen sich noch vermehrenden Volkssanatorien wird die Anstellung eines Arztes, der die Untersuchung und die Behandlung der oberen Luftwege versteht, die Kontrolle, die medikamentöse und die physikalische Behandlung ausführt, unbedingt nötig sein. Dabei halte ich

Generated on 2019-10-24 15:53 GMT / http://hdl.handle.net/2027/uc1.b3252766
Public Domain in the United States, Google-digitized / http://www.hathitrust.org/access_use#pd-us-google
Digitized by Google
Original from UNIVERSITY OF CALIFORNIA

die Zentralisierung der chirurgischen Behandlung unbedingt für notwendig. Die erwähnten chirurgischen Eingriffe sind neben den mit der strengsten Kritik aufgestellten Indikationen berechtigt, da wir sehr oft ganz ohnmächtig diesen Unglücklichen gegenüberstehen, die wir mittelst Operation retten oder ihnen eine Besserung und wenigstens eine Erleichterung verschaffen könnten. Dieses chirurgische Zentrum würde das chirurgische Material der zerstreuten Volkssanatorien zusammenfassen. Einerseits würden hier die bei der Aufnahme gefundenen, auf den Organismus und auf die Atmung schädlich einwirkenden Veränderungen beseitigt werden, andrerseits würden hier die erwähnten chirurgischen Eingriffe bei den tuberkulösen Veränderungen der oberen Luftwege ausgeführt werden. Es kann nicht geleugnet werden, daß in den einzelnen Sanatorien gut geschulte Fachmänner den Verhältnissen entsprechend chirurgische Eingriffe ausführen können, aber wo es sich um zerstreut gelegene Stationen einer Landesinstitution handelt, dort besteht die Notwendigkeit der Errichtung eines chirurgischen Zentrums mit entsprechender Einrichtung und geschultem Hilfspersonal. Daß wir heute den Standpunkt des Nihilismus aufgeben müssen und im gegebenen Falle auf Grund einer gewissenhaft, mit strenger Kritik aufgestellten Indikation den chirurgischen Eingriff ausführen müssen, kann nicht bestritten werden.

Was die Indikationen betrifft, so gehen die Meinungen, wie wir gesehen haben, auseinander. Bei jedem chirurgischen Eingriff ist in erster Reihe der allgemeine Zustand des Organismus und der Lungenbefund maßgebend. Selbstredend ist die radikale chirurgische Beseitigung der primären Tuberkulose ebenso wie die Entfernung der Tumoren, die sich zwar nachträglich als tuberkulös erwiesen. Es bildet die aus vitaler Indikation ausgeführte Tracheotomie keine Streitfrage und schließlich können wir den Kranken den peinlichen Schluckbeschwerden und Ernährungsschwierigkeiten nicht überlassen. Übrigens haben die auf Grund sorgfältig aufgestellter Indikationen ausgeführten chirurgischen Eingriffe den Kranken zumeist nur Gutes getan, Heilung, Besserung und Erleichterung gebracht. Leider hängt das Endresultat vieler Fälle von dem allgemeinen Zustand und der Widerstandsfähigkeit des Organismus, von der Ausbreitung und dem Verlauf des Lungenprozesses ab. Zu den atmungshindernden Veränderungen bei tuberkulösen Individuen gehören: Hypertrophie der Muscheln, Synechie, Atresie, Spina, Crista, Deviatio septi, Gaumen-, Rachen- und Zungenmandel, gutartige Geschwülste der Nasenhöhle, des Nasenrachenraumes, des Rachens und des Kehlkopfes. Ihre Beseitigung kann auch in dem Wirkungskreise des chirurgischen Zentrums eingefügt werden. Wir müssen betonen, daß nur die Herstellung der gestörten Atmung das Ziel sein kann, weshalb geringere Störungen, leichte Verbiegungen der Nasen-

Digitized by Google
Original from UNIVERSITY OF CALIFORNIA
Generated on 2019-10-24 15:53 GMT / http://hdl.handle.net/2027/uc1.b3252766
Public Domain in the United States, Google-digitized / http://www.hathitrust.org/access_use#pd-us-google

scheidewand, den Gegenstand der Eingriffe nicht bilden dürfen, ebenso bei schweren und vorgeschrittenen Zuständen dürfen Entfernungen der Mandeln, Resektionen der Muscheln und andere Eingriffe nicht ausgeführt werden. Für den Wirkungskreis des chirurgischen Zentrums haben wir Folgendes zusammengefaßt:

1. Im Naseneingang, an der Scheidewand und in der Nasenhöhle befindliche tuberkulöse Ulcerationen, Wucherungen, Tuberkulome, Perichondritis, Knochenveränderungen und die tuberkulösen Erkrankungen der Nasennebenhöhlen erfordern den chirurgischen Eingriff teils auf endonasalem Wege, teils mittelst radikaler Aufklappung.

2. Die tuberkulösen Ulcerationen, Infiltrationen und Geschwulstbildungen im Nasenrachenraume und in der Mundrachenhöhle machen chirurgische Eingriffe notwendig.

3. Im Kehlkopf vorkommende tuberkulöse Infiltrationen, Ulcerationen, Geschwulstbildungen und Perichondritiden, isoliert und kombiniert, erfordern chirurgische Eingriffe. Hierher gehören:

a) die Galvanokaustik, die Curettage im allgemeinen bei geringeren tuberkulösen Infiltrationen, Geschwüre und Wucherungen;

b) die Amputation des Kehldeckels bei großen Infiltrationen, Geschwüren und Wucherungen des Kehldeckels;

c) bei Schlingbeschwerden Alkoholinjektion im Gebiet des oberen Kehlkopfnerven, ferner endolaryngeale Kompression oder Resektion des oberen Kehlkopfnerven;

d) die Killian-sche Schwebelaryngoskopie zur Beseitigung isolierter und minder ausgebreiteter Infiltrationen, Geschwüre, Wucherungen und Geschwulstbildungen;

e) die Tracheotomie als vitale Indikation bei Stenosen und eventuell zur Sicherung der Ruhe des Kehlkopfes;

f) die Laryngofissur bei ausgedehnteren tuberkulösen Infiltrationen, Wucherungen und Geschwulstbildungen;

g) die partielle und totale Exstirpation des Kehlkopfes bei tiefgreifenden tuberkulösen Infiltrationen, Geschwüren, Geschwulstbildungen, Knorpelnekrosen und hochgradigen Dysphagien.

Die Idee des chirurgischen Zentrums für die Volkssanatorien habe ich im vergangenen Sommer motiviert und vertrauensvoll in die Hände unseres tiefverehrten Herrn Präsidenten Prof. Baron Alexander Korányi gelegt, der sie unterstützte und dem Präsidenten des Kriegsfürsorgeamtes, dem

Digitized by Google
Original from UNIVERSITY OF CALIFORNIA
Generated on 2019-10-24 15:53 GMT / http://hdl.handle.net/2027/uc1.b3252766
Public Domain in the United States, Google-digitized / http://www.hathitrust.org/access_use#pd-us-google

Herrn Grafen Kuno Klebelsberg befürwortend unterbreitete. In der Zuschrift vom 21. III. 1917 stellte Seine Exzellenz die Verwirklichung der Idee in Aussicht mit der Anschaffung der geeigneten Räumlichkeiten in Budapest oder in seiner Umgebung. Mit der Verwirklichung dieser Idee, mit der Errichtung eines chirurgischen Zentrums wird die großangelegte ungarische Institution durch eine neue Schöpfung vervollkommnet werden. Unsere Bilder geben eine Serie der tuberkulösen Veränderungen der oberen Luftwege, welche geeignet sind, die erörterten Fragen zu beleuchten.

2. Syphilis.[1])

Wir haben auf unserer Klinik bei 78 Soldaten syphilitische Veränderungen der oberen Luftwege beobachten und ihre entsprechende Unterbringung vorschlagen können. Wir beginnen mit lehrreichen statistischen Angaben. Sendziak sammelte bis zum Jahr 1900 3767 primäre Affektionen aus der Literatur; unter diesen Fällen fallen auf die Mundhöhle 2741 (auf die Lippen 2189), auf den Rachen 790 (auf die Mandeln 599), auf die Nase 118, auf den Nasenrachenraum 88 und auf den Kehlkopf 2 Fälle. Gerber hat unter 73.663 Nasen-, Rachen-, Kehlkopf- und Ohrenkranken eine primäre Affektion nur in 4 Fällen beobachtet, sekundäre und tertiäre Veränderungen kamen in der Mundrachenhöhle in 481, in der Nase in 231, im Nasenrachenraum in 59 und im Kehlkopf und in der Luftröhre in 115 Fällen vor. Wir beobachteten unter 24.000 Nasen-, Rachen- und Kehlkopfkranken nur in 1 Falle eine primäre Affektion, in 747 Fällen sekundäre und tertiäre Veränderungen; unter diesen fielen auf die Mundhöhle 311, auf die Nase 160, auf den Rachen 118 und auf den Kehlkopf 79 Fälle, ohne nähere Bezeichnung kamen 79 Fälle vor. Müncheimer sammelte 10.265 extragenitale Syphilisfälle, unter diesen fielen auf die Lippen 2285, auf die Mundhöhle 751 und auf das Zahnfleisch 57 Fälle. Hoppmann sammelte 10.000 extragenitale Fälle; unter diesen fielen auf die Mandeln 428, auf den Rachen 81 und auf den Nasenrachenraum 54 Fälle. Nach Gerhardt haben 10% der syphilitischen Kranken ein spezifisches Kehlkopfleiden. Nach Lewin waren unter 20.000 syphilitischen Fällen 575, nach Mackenzie waren unter 10.000 syphilitischen Fällen 3008 Kehlkopfleidende.

Nase und Nebenhöhlen.

Als primäre Affektion erscheint meistens an der Nasenscheidewand das charakteristische harte Geschwür. Unter den sekundären Affektionen

[1]) Vortrag.

Digitized by Google
Original from UNIVERSITY OF CALIFORNIA
Generated on 2019-10-24 15:53 GMT / http://hdl.handle.net/2027/uc1.b3252766
Public Domain in the United States, Google-digitized / http://www.hathitrust.org/access_use#pd-us-google

begegnen wir dem Erythem, am häufigsten an der Nasenscheidewand, den grauweißen oder gelblichen Papulae und ihrem Zerfall. Am häufigsten kommt die tertiäre Veränderung in Form von Gumma, diffuser Infiltration oder circumscriptem Tumor vor. Der Lieblingsort der gummösen Infiltration

Fig. 63.



Defekt der Nase, narbige Atresie der linken Nasenöffnung, 2 *mm* weite narbige Stenose der rechten Nasenöffnung.

ist die Nasenscheidewand und der Boden der Nasenhöhle; sie zerfällt schnell und bildet ein tiefes, speckiges, scharfrandiges Geschwür. An der Nasenscheidewand ist häufig die Perforation, die Knochennekrose, das Einsinken des Nasenrückens usw. In der Nase, besonders am Boden der Nasenhöhle, ist die Knochennekrose und die Sequesterbildung von einem starken

Digitized by Google
Original from UNIVERSITY OF CALIFORNIA
Generated on 2019-10-24 15:53 GMT / http://hdl.handle.net/2027/uc1.b3252766
Public Domain in the United States, Google-digitized / http://www.hathitrust.org/access_use#pd-us-google

Gestank begleitet. Der Prozeß des Siebbeines und des Keilbeines kann sich auf die Augenhöhle und auf die Schädelhöhle fortsetzen. Im Gebiet der Nasenöffnungen und der Nasenhöhle können die Zerstörungen Verwachsungen und Verengerungen verursachen. In malignen Fällen können die äußere Nase und die Nasenhöhle von ausgedehnten Zerstörungen betroffen werden.

Fig. 64.

Eingesunkene Nase.

In differentialdiagnostischer Beziehung kann das Rhinosklerom nur dann Schwierigkeiten bieten, wenn der Prozeß sich auf das Naseninnere bezieht und nicht alt ist; in solchen Fällen entscheidet der mikroskopische Befund, in späteren Stadien erleichtern die Diagnose die Veränderungen des Nasenrachenraumes und des Rachens, die kulissenartigen Narben, die zirkuläre Infiltration des Naseneinganges, die charakteristische Formveränderung und die Härte der äußeren Nase und der eigentümliche Geruch.

Digitized by Google
Original from UNIVERSITY OF CALIFORNIA
Generated on 2019-10-24 15:53 GMT / http://hdl.handle.net/2027/uc1.b3252766
Public Domain in the United States, Google-digitized / http://www.hathitrust.org/access_use#pd-us-google

Das Tuberkulom wird durch seine blasse, knötchenförmige Beschaffenheit, durch die Symptome der Tuberkulose, die diagnostischen Hilfsreaktionen und die pathohistologische Untersuchung festgestellt. Differentialdiagnostisch sind die unregelmäßige Form, der ausgehöhlte Rand des tuberkulösen Geschwürs, die Granulationen an dem Rand und am Boden des Geschwürs, das Fehlen der entzündlichen Symptome in der Nachbarschaft, die Schmerzlosigkeit und die langsame Entwicklung charakteristisch, da die syphilitischen Geschwüre einen scharfen Rand, eine entzündliche Zone der Um-

Fig. 65.

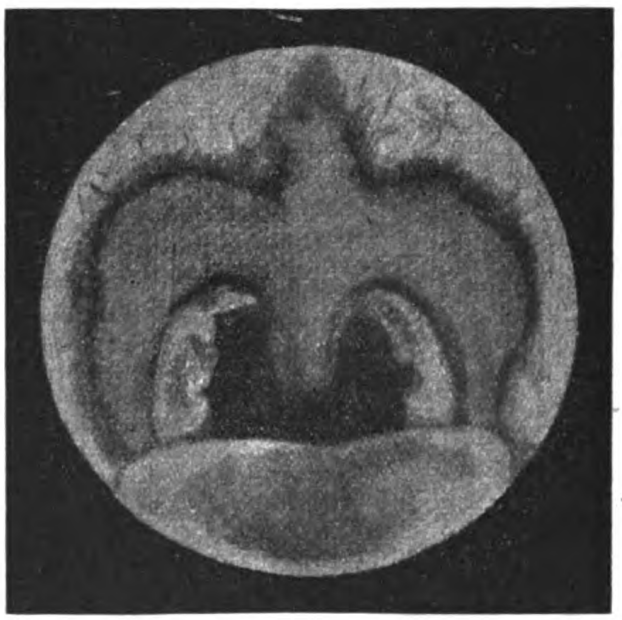

Angina syphilitica.

gebung zeigen, der Grund des Geschwürs ist speckig, Fötor und Schmerzhaftigkeit sind vorhanden, ferner ist der Lieblingsort des tuberkulösen Prozesses der knorpelige Teil, des syphilitischen Prozesses der knöcherne Teil der Nasenscheidewand. Das Sarkom und das Carcinom erscheinen selten in Form eines glatten Tumors; der Zustand der Halsdrüsen kann auch ein Wegweiser sein, bei malignen Tumoren können die Halsdrüsen noch nicht infiltriert sein oder ihre Infiltration ist schmerzhaft, während die syphilitisch infiltrierten Halsdrüsen schmerzlos sind. In zweifelhaften Fällen kann die mikroskopische Untersuchung Aufklärung geben, andrerseits

Generated on 2019-10-24 15:53 GMT / http://hdl.handle.net/2027/uc1.b3252766
Public Domain in the United States, Google-digitized / http://www.hathitrust.org/access_use#pd-us-google
Digitized by Google
Original from UNIVERSITY OF CALIFORNIA

sichert der Nachweis der Spirochaeta pallida und die positive Wassermannsche Reaktion die Diagnose der Syphilis. Schließlich kann die Granulationsbildung um den Fremdkörper in der Nase irreführen; hier können wir auch Fötor und Entzündung antreffen, aber gewöhnlich kommen die Fremdkörper bei Kindern vor und können mit der Sondierung festgestellt werden.

Was die Therapie betrifft, so kann die antiluetische Behandlung auch lokal unterstützt werden; den Schanker der äußeren Nase bedecken wir mit Quecksilberpflaster, die Geschwüre werden nach Befeuchtung mit Koch-

Fig. 66.

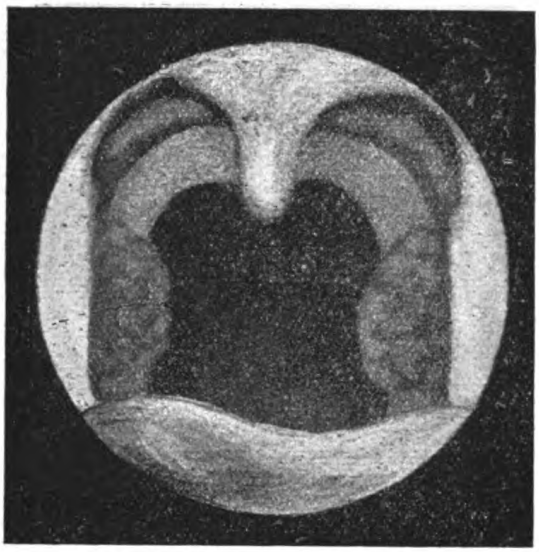

Angina syphilitica.

salzlösung mit Calomel bestreut; bei denselben Veränderungen der Nasenhöhle wird dieselbe mit 3% Borlösung oder mit Kalium hypermanganicum 1:1000 Lösung gereinigt und nachher mit Calomel oder Jodoform, Jodol, Europhen usw. bestäubt. Bei sekundären papulösen Eruptionen genügen auch diese Behandlungen; Rhagaden werden mit Höllenstein oder Chromsäure geätzt und mit Unguentum praecipitatum album bedeckt. Bei Quecksilberbehandlungen muß man besonders die Mundhöhle und die Zähne pflegen, um einer Stomatitis vorzubeugen oder sie zu beseitigen. In tertiären Fällen besteht neben der Reinigung der Nasenhöhle die lokale Behandlung hauptsächlich in der Entfernung des Sequesters, welche wir

Generated on 2019-10-24 15:53 GMT / http://hdl.handle.net/2027/uc1.b3252766
Public Domain in the United States, Google-digitized / http://www.hathitrust.org/access_use#pd-us-google
Digitized by Google
Original from UNIVERSITY OF CALIFORNIA

mit entsprechenden Zangen nur dann entfernen, wenn sie schon beweglich sind. Besondere Achtung ist bei den am Nasendach befindlichen Sequestern notwendig. Bei der Rhinitis atrophicans syphilitica kommt die bei der Ozaena übliche Behandlung in Anwendung; Synechien, Verengerungen der Nasenhöhle bedingen chirurgische Eingriffe, eingesunkene Nasenrücken können mittelst subcutanen Paraffineinspritzungen ausgeglichen werden, die partiellen und totalen Defekte können mittelst plastischen Operationen oder mittelst künstlichen Nasen mit schönem Erfolg korrigiert werden. Wenn bei den Eiterungen der Nasennebenhöhlen die Gefahr oder schon

Fig. 67.

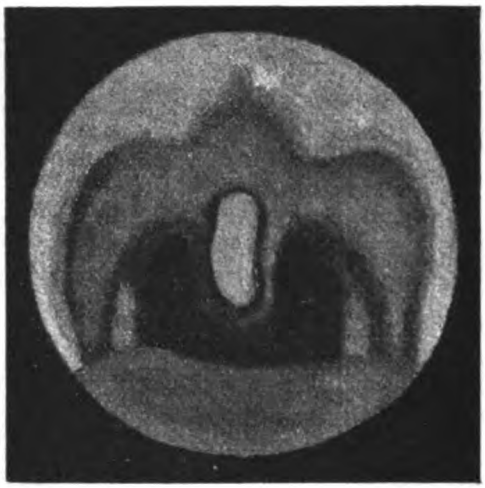

Angina syphilitica, Gumma uvulae.

Symptome intrakranieller, cerebraler und optischer Komplikationen vorhanden sind, dann ist ohne Versäumnis der radikale chirurgische Eingriff sofort einzuleiten.

Die Mund- und Rachenhöhle.

Die syphilitischen Veränderungen der Mund- und Rachenhöhle sind sehr häufig und sind in 50—70% der Fälle anzutreffen. Der primäre Affekt in der Mund- und Rachenhöhle ist fast so häufig wie die extragenitale Affektion an anderen Körperteilen zusammengenommen. Am häufigsten sind die Geschwüre an den Lippen, an den Mandeln und an der Zunge anzutreffen; sie kommen aber auch am Zahnfleisch, an der Wange, am

Digitized by Google
Original from UNIVERSITY OF CALIFORNIA
Generated on 2019-10-24 15:53 GMT / http://hdl.handle.net/2027/uc1.b3252766
Public Domain in the United States, Google-digitized / http://www.hathitrust.org/access_use#pd-us-google

Gaumen, an der hinteren Rachenwand und im Nasenrachenraum vor. Im Nasenrachenraum wird die Infektion meistens durch Instrumente (Tubenkatheter) verursacht, sonst kommt die Infektion durch Küsse, sexuelle Perversitäten, infizierte Instrumente und bei Säuglingen durch das Säugen zustande.

Die sekundären Symptome in der Mund- und Rachenhöhle gehören zu den häufigsten lokalen Eruptionen der allgemeinen Syphilis und erscheinen manchmal schon vor den Hautsymptomen. Auch hier finden wir das Erythem und die Papeln. Das Erythem kommt am weichen Gaumen,

Fig. 68.

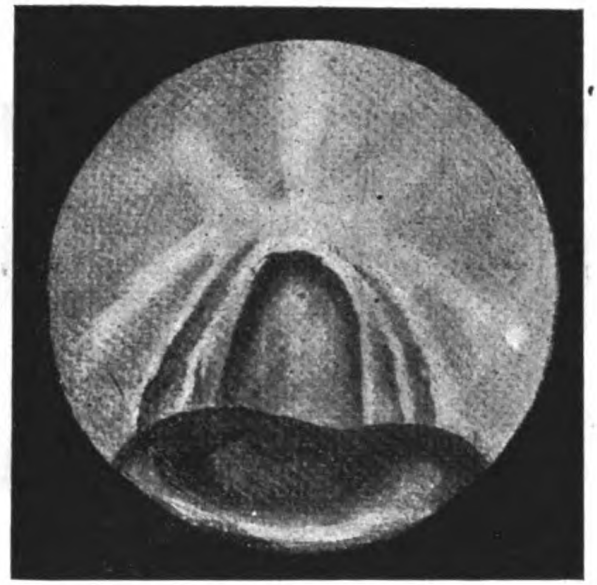

Defekt des weichen Gaumens, narbige Verwachsungen.

an den Mandeln und an den Gaumenbögen vor. Häufiger sind die Papeln, die Plaques und die oberflächlichen Geschwüre an der inneren Fläche der Lippen, in den Mundwinkeln, an der Zunge, an den Mandeln, an der Uvula und ausnahmsweise an der hinteren Rachenwand anzutreffen.

Die tertiären Erscheinungen kommen an der Zunge und am Gaumen vor, selten an den Lippen und in den Mundwinkeln, häufig an der hinteren Rachenwand und auch im Nasenrachenraum. Die gummösen diffusen Infiltrationen und das Gumma zerfallen rasch, die gummöse Infiltration bildet ein sich flach ausbreitendes und mit oberflächlich verdicktem Rande versehenes, schmutzig-speckiges Geschwür, das Gumma ein tiefgreifendes,

Generated on 2019-10-24 15:53 GMT / http://hdl.handle.net/2027/uc1.b3252766
Public Domain in the United States, Google-digitized / http://www.hathitrust.org/access_use#pd-us-google
Digitized by Google
Original from UNIVERSITY OF CALIFORNIA

kraterartiges, rundes, mit scharfem Rande versehenes Geschwür. Der gummöse Zerfall am harten und weichen Gaumen kann zu einer Perforation führen. Das in der Tiefe der Zunge sitzende Gumma kann an der Oberfläche durchbrechen, es kann sich auch resorbieren und infolge der Schrumpfung kann die Zunge eine eigentümliche Furchung und eine lappige Beschaffenheit zeigen. An der hinteren Rachenwand, besonders lateral, sind die gummösen Erscheinungen häufig, der Prozeß kann die Körper der Halswirbel berühren und infolge der Zerstörung der knöchernen Teile können cerebrospinale Läsionen auftreten, andrerseits können infolge der Arrosion der Carotis interna, der Arteria vertebralis Verblutungen eintreten. Öfters finden wir die durch syphilitische Destruktionen verur-

Fig. 69.

Papula chordae vocalis.

Fig. 70.

Papula chordarum voc.

sachten narbigen Verwachsungen zwischen dem weichen Gaumen und der hinteren Rachenwand, zwischen der Zunge und der hinteren Rachenwand, zwischen der Zunge und dem weichen Gaumen und schließlich zwischen dem weichen Gaumen, der Zunge und der hinteren Rachenwand.

Vom differentialdiagnostischen Standpunkt ist zu bemerken, daß an eine Verwechslung zwischen Carcinom und Gumma zu denken ist. Die Halsdrüsen zeigen eine schmerzlose Schwellung, beim Carcinom sind die regionären Drüsen schmerzhaft, der Zerfall ist beim Gumma ein rascherer und tieferer, beim Carcinom kommen die unregelmäßigen Konturen, die höckerige, gespaltete Oberfläche, die Schmerzhaftigkeit, die Blutung, die langsame Entstehung und das Alter in Betracht. In zweifelhaften Fällen sind wir auf die pathohistologische Untersuchung angewiesen. Die Herpes-

Generated on 2019-10-24 15:53 GMT / http://hdl.handle.net/2027/uc1.b3252766
Public Domain in the United States, Google-digitized / http://www.hathitrust.org/access_use#pd-us-google
Digitized by Google
Original from UNIVERSITY OF CALIFORNIA

eruptionen, die Aphthen, sind leicht auszuschließen infolge ihrer blasigen Entstehung, gruppenartigen Anordnung, großen Schmerzhaftigkeit und

Fig. 71.

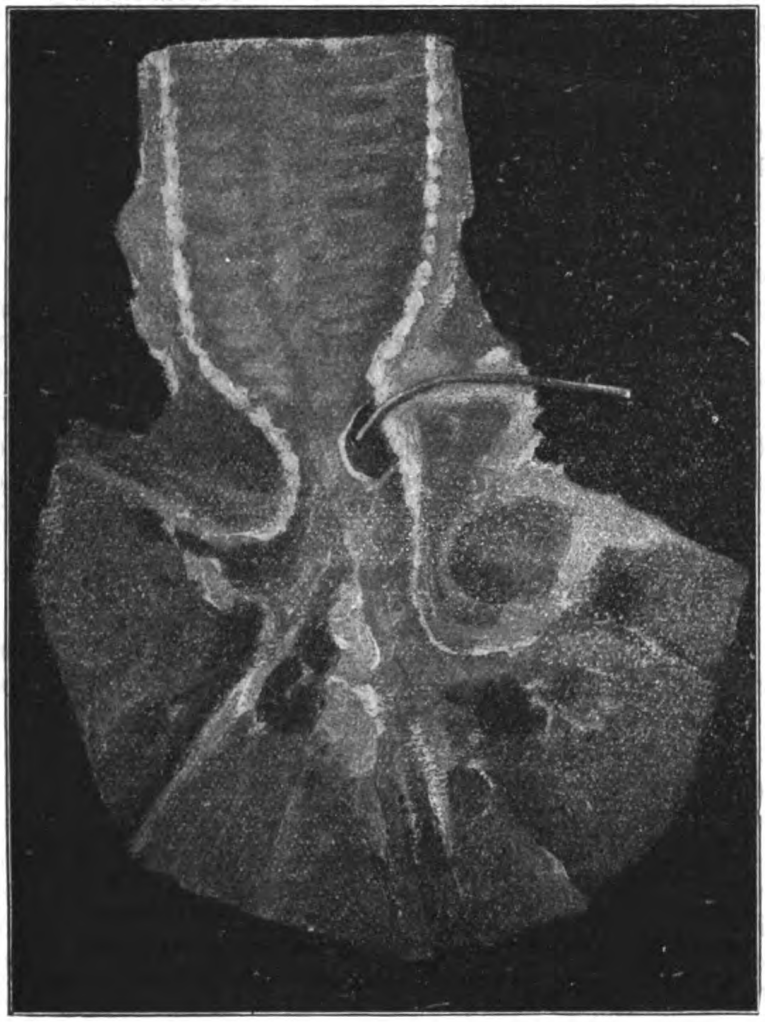

2 *mm* weite narbige Stenose des linken Bronchus.

Empfindlichkeit und auch Fieber. Der Tonsillarschanker ist nicht schwer von der Diphtherie und von der Gangrän zu trennen. Die bekannten

Digitized by Google
Original from UNIVERSITY OF CALIFORNIA
Generated on 2019-10-24 15:53 GMT / http://hdl.handle.net/2027/uc1.b3252766
Public Domain in the United States, Google-digitized / http://www.hathitrust.org/access_use#pd-us-google

Symptome, der Verlauf und die bakteriologische Untersuchung sichern die Diagnose. Ausgeprägte Kondylome sind nicht zu verwechseln. Papeln können mit der Leukoplakie verwechselt werden, die begrenzten graulich-weißen gelblichen Flecken sind persistent bei der Leukoplakie, die Papeln verbreiten sich schnell oder verschwinden. Verwechslungen sind auch mit dem Lichen ruber planus vorgekommen; bei dem letzteren sind gleichzeitig an der Haut Veränderungen zu finden und der Lichen reagiert auf Arsen prompt. Die tertiären Erscheinungen, die gummösen Knoten, können mit Tumoren, tief liegenden Abscessen und Carcinomen verwechselt werden. Die Multiplizität der Knoten spricht für Syphilis. Über die tuberkulösen und syphilitischen Geschwüre war schon bei der Nase die Rede. Stark wuchernde, schmerzlose Geschwüre, welche kleine Knötchen umgeben und an einzelnen Stellen eine Neigung zu spontaner Vernarbung zeigen, sprechen für Lupus. Der Lieblingsort des carcinomatösen Geschwürs ist der Rand der Zunge. Was die Therapie betrifft, so wird die allgemeine antiluetische Behandlung mit einer lokalen unterstützt. Die Papeln, Erosionen und Ulcerationen werden mit Chromsäure oder Lapis (10—20%) geätzt. Besondere Aufmerksamkeit verlangt die Reinigung der Mundhöhle und der Zähne (Kalium chloricum-, Hydrogenium hyperoxydatum- usw. Lösungen). Die narbigen Verwachsungen müssen operativ beseitigt werden, die Perforationen des Gaumens werden mittelst Plastik und Obturator verschlossen.

Kehlkopf und Luftröhre.

Im Kehlkopf und in der Luftröhre kommen die syphilitischen Veränderungen seltener vor, die primäre Affektion ist eine äußerst seltene Erscheinung an der Epiglottis und an den aryepiglottischen Falten. Von den sekundären Symptomen, wie Papeln, Erythemen, Plaques, oberflächlichen Geschwüren, sind die letzteren besonders am Rande des Kehldeckels, in der Mitte der Stimmbänder und an der hinteren Kehlkopfwand anzutreffen. Die tertiären Erscheinungen sind diffuse, gummöse Infiltration, die circumscripten gummösen Knoten, Geschwüre, Perichondritis und Narbenbildung. Diese Veränderungen können Stimmstörungen, Schmerzen, Atembeschwerden, Knorpelnekrose, Verwachsungen, narbige Verengerungen verursachen. Es kann auch eine Störung der Stimmbandbewegungen infolge der syphilitischen Erkrankung des Gehirnes, der Muskeln, Nerven und Gelenke des Kehlkopfes vorkommen. In der Luftröhre führt der gummöse Zerfall zu Narbenbildung und Verengerung. Der Abscеß der peritrachealen Drüsen kann in das Mediastinum, in den Oesophagus und in die großen Gefäße durchbrechen. Schließlich kann eine narbige Bronchostenose vorkommen.

Generated on 2019-10-24 15:53 GMT / http://hdl.handle.net/2027/uc1.b3252766
Public Domain in the United States, Google-digitized / http://www.hathitrust.org/access_use#pd-us-google
Digitized by Google
Original from UNIVERSITY OF CALIFORNIA

Differentialdiagnostisch ist die Verwechslung der Tuberkulose und des Carcinoms zu beachten, worüber schon wiederholt gesprochen wurde. Es ist zu bemerken, daß die gemischte Infektion der Tuberkulose und Syphilis vorkommen kann und daß der hartnäckige Kehlkopf- und Luftröhrenkatarrh bei luetischen Personen auf einen spezifischen Prozeß verdächtig ist.

Die allgemeine antiluetische Behandlung kann mit einer lokalen unterstützt werden. Perichondritische Abscesse werden incidiert, Knorpelsequester werden entfernt, bei Gefahr eines Erstickungsanfalles Tracheotomie. Den innerlichen Gebrauch des Jod vertragen einzelne nicht; es kann ein Jodödem auftreten, was die sofortige Einstellung der Jodbehandlung notwendig macht. Die Erweiterung der Verengerungen wird mit verschiedenen Verfahren ausgeführt, erst nach Verschwinden der infiltrativen und entzündlichen Erscheinungen, wo möglich im Anfangsstadium der Schrumpfung, da mehr Erfolg zu hoffen ist, als wenn wir mit konsolidierten Narben zu tun haben. In diesen letzteren Fällen ist der operative Eingriff zu machen. Schließlich ist noch zu bemerken, daß in Fällen von Mischinfektion der Tuberkulose und Syphilis die Behandlung beider Erkrankungen im Auge zu behalten ist und daß das Ehrlichsche Verfahren eine auffallende Verschlimmerung der Tuberkulose zur Folge hat.

3. Die Eiterungen der Nasennebenhöhlen.

Als ätiologische Faktoren spielen neben den Schußverletzungen alle jene bekannten schädlichen Einflüsse eine Rolle, welche mit dem militärischen Dienst und dem Leben am Kriegsschauplatze so eng verbunden sind. Die direkte und indirekte Infektion und Entzündung der Nasennebenhöhlen können als direkte Erkrankungen der Nebenhöhlen oder als Rezidiven der schon früher behandelten und scheinbar geheilten Fälle auftreten, die direkten Schußverletzungen aber können zur Infektion, zur Erkrankung der durchbrochenen und eröffneten Nebenhöhlen oder in einzelnen Fällen zu spontaner aseptischer Heilung führen. 70 Fälle standen unter unserer Beobachtung. Unter diesen waren in 32 Fällen die Kieferhöhle, in 17 Fällen die Stirnhöhle, in 5 Fällen die Siebbeinzellen, in 1 Fall die Kieferhöhle und die Stirnhöhle, in 3 Fällen die Kieferhöhle und die Siebbeinzellen, in 4 Fällen die Stirnhöhle und die Siebbeinzellen, in 3 Fällen die Kieferhöhle, die Stirnhöhle und die Siebbeinzellen, in 1 Fall die Keilbeinhöhle, in 1 Fall die Stirnhöhle, die Siebbeinzellen und die Keilbeinhöhle und in 3 Fällen die sämtlichen Nebenhöhlen erkrankt.

Infolge von Gesichtsverletzungen ist in 5 Fällen Eiterung der Kieferhöhle eingetreten, Substanzverlust und Fistel hielten die Höhlen

Generated on 2019-10-24 15:53 GMT / http://hdl.handle.net/2027/uc1.b3252766
Public Domain in the United States, Google-digitized / http://www.hathitrust.org/access_use#pd-us-google
Digitized by Google
Original from UNIVERSITY OF CALIFORNIA

offen. In einem Falle rezidivierte die vor Jahren behandelte und operierte Kieferhöhle und an der Stelle des zweiten Molarzahnes bildete sich eine Fistel. In einem Falle trat das Leiden nach Typhus und in einem Falle nach Influenza auf, sonst kamen sie zumeist von der Front. In 5 Fällen entstand infolge einer Schußverletzung eine Fistel. In 12 Fällen wurde die Denkersche Radikaloperation ausgeführt, in 8 Fällen wurde die

Fig. 72.

Kieferhöhle endonasal eröffnet. In den anderen Fällen führten die konservativen Verfahren, Kokain-Tonogen-Spray, Ausspülungen, elektrische Lichtbäder usw. zum Ziele. Die Eiterung der Siebbeinzellen ist in 4 Fällen festgestellt worden, 2 kamen nicht zur Behandlung, in 2 Fällen wurden endonasale Eingriffe gemacht, nach Resektion der mittleren Muschel wurde die Ausräumung der Siebbeinzellen ausgeführt. Die Eiterung der Stirnhöhle ist in 17 Fällen vorgekommen; unter diesen Fällen waren 4 Schuß-

Digitized by Google
Original from UNIVERSITY OF CALIFORNIA
Generated on 2019-10-24 15:53 GMT / http://hdl.handle.net/2027/uc1.b3252766
Public Domain in the United States, Google-digitized / http://www.hathitrust.org/access_use#pd-us-google

verletzungen mit Fistel, in 1 Falle war eine Stirnhöhlenfistel ohne Verletzung, in 2 Fällen Syphilis und in 3 Fällen Polyposis der Nebenhöhle vorhanden. In einem Falle ist die Stirnhöhleneiterung auf beiden Seiten vorgekommen. Die Killiansche radikale Stirnhöhlenoperation wurde in 5 Fällen ausgeführt, in den anderen Fällen meistens endonasale Eingriffe, teils Entfernung der Polypen der mittleren Muschel, teils Kokain-Tonogen-Spray, elektrisches Lichtbad waren von Erfolg begleitet. 22 Fälle kamen nicht zur Behandlung. In 1 Falle kam die Eiterung der Keilbeinhöhle vor.

In 16 Fällen beobachteten wir die Erkrankung mehrerer Nebenhöhlen. In 2 Fällen von Stirnhöhlen- und Kieferhöhleneiterung wurde die Kieferhöhle radikal ausgeräumt und die Stirnhöhle endonasal und mittelst elektrischem Lichtbade behandelt. In 3 Fällen sahen wir die gleichzeitige Eiterung der Kieferhöhle und der Siebbeinzellen, in 2 Fällen wurden endonasale Eingriffe gemacht. Wir beobachteten in 5 Fällen die Eiterung der Stirnhöhlen und der Siebbeinzellen, in 1 Falle wurde die radikale Killiansche Stirnhöhlenoperation ausgeführt, in 4 Fällen führten endonasale Eingriffe, Muschelresektion, Ausräumung der Siebbeinzellen zum Ziele. In 1 Falle sahen wir die Eiterung der Siebbeinzellen und der Keilbeinhöhle, 1 endonasaler Eingriff führte zur Heilung. Die Eiterung der Kieferhöhle, der Stirnhöhle und der Siebbeinzellen kam in 2 Fällen vor; es wurde die radikale Operation der Kieferhöhle, die endonasale Ausräumung der Siebbeinzellen und die Dilatation der Stirnhöhlenmündung ausgeführt. Schließlich beobachteten wir in 3 Fällen die Eiterung der sämtlichen Nebenhöhlen, zweimal auf beiden Seiten, einmal auf der einen Seite; in diesen Fällen wurde die radikale Killiansche und Denkersche Operation ausgeführt.

Die Figur 72 illustriert die eröffnete kranke Kieferhöhle und am Boden anomal entwickelte Zähne.

(Fortsetzung folgt.)

Referate.

I. Allgemeines.

Über Erfahrungen an Ohren-, Nasen-, Halskranken im Felde. Von Oberstabsarzt Dr. Anderessa in Hamburg. Vortrag am 5. IV. 1917 auf der Tagung niederländischer Ohren-, Nasen-, Halsärzte in Hamburg. (Zschr. f. Ohrhlk. u. f. d. Krankh. d. ob. Luftw. 76. H. 3 u. 4.)

Verfasser berichtet in Kürze über seine Erfahrungen als Chefarzt einer Ohren-, Nasen-, Halsstation an der Front, die er von Dezember 1914 bis März 1916 leitete. Ernst Urbantschitsch.

Digitized by Google
Original from UNIVERSITY OF CALIFORNIA
Generated on 2019-10-24 15:53 GMT / http://hdl.handle.net/2027/uc1.b3252766
Public Domain in the United States, Google-digitized / http://www.hathitrust.org/access_use#pd-us-google

Die gonorrhoische Infektion der oberen Luft- und Speisewege. Von Dr. E. Schlittler in Basel, früher 1. Assistent der Klinik. (Aus der oto-laryngologischen Klinik in Basel, Vorsteher Prof. Dr. Siebenmann.) (Zschr. f. Ohrhlk. u. f. d. Krankh. d. ob. Luftw. 76. H. 3 u 4.)

Nach Besprechung der in der Literatur angeführten einschlägigen Fälle teilt Verfasser einen selbst beobachteten Fall mit, in dem es sich um ein erwachsenes männliches Individuum handelt, welches 14 Tage nach Einsetzen einer Urethralgonorrhoe unter den objektiven und subjektiven Erscheinungen einer akuten Stomato-Pharyngo-Laryngitis erkrankte und bei dem sowohl die Ätiologie als der außergewöhnliche klinische Verlauf, äußerst heftige, schmerzhafte Entzündungserscheinungen mit profuser Eiterung, lange Krankheitsdauer und ebenso die bakteriologische Untersuchung für eine spezifisch gonorrhoische Affektion genannter Partien der oberen Luft- und Speisewege sprechen.

Klinisch charakterisiert sich die Erkrankung durch sehr heftige Schmerzen, stark gestörtes Allgemeinbefinden, äußerst intensive Schwellung und Rötung der Schleimhaut, verbunden mit profuser eitriger Sekretion, oberflächliche Ulzeration und protrahierten Verlauf.

Die bakteriologische Diagnose ist nicht ganz leicht, mindestens nicht im Beginn der Erkrankung.

Im Allgemeinen ist die Diagnose zu stellen, wenn die Infektion der oberen Luft- und Speisewege unmittelbar im Anschluß an eine akute Gonorrhoe entstanden ist und das klinische Bild, das Ausgangsmaterial, Ausstrichpräparat und die Reinkultur für den Gonococcus sprechen.

Die Prognose ist hinsichtlich des Ausganges absolut günstig, doch die Dauer der Erkrankung mitunter eine äußerst lange.

Therapeutisches Vorgehen ergibt Analogie zur Behandlung der Urethral- und Konjunktivgonorrhoe. Ernst Urbantschitsch.

II. Nase und Nebenhöhlen.

Rhinogene Opticusaffektion. Von A. Galtung, Kristiania. (Meddelelser Fra Rikshospitales Ore-, Naese-, Halsavdeling, Kristiania [Overlaege: Prof. V. Uchermann].) (Nordisk Tidskrift för Oto-Rhino-Laryngologi. 2. Nr. 2 u. 3.)

Aus Onodis anatomischen Untersuchungen geht hervor, daß der Nervus opticus mit den hinteren Nebenhöhlen der Nase (den hinteren Ethmoidalzellen und Sinus sphenoidalis) oft in naher Verbindung steht. Außerdem finden sich manchmal physiologische Dehiscenzen in der Wandung des Opticuskanales vor. Der Canalis opticus der einen Seite kann in Verbindung mit den hinteren Nebenhöhlen derselben Seite oder der anderen Seite stehen, bisweilen kann jeder der Kanäle mit den hinteren Nebenhöhlen beider Seiten in Verbindung stehen; desgleichen die beiderseitigen hinteren Nebenhöhlen mit dem Chiasma.

Generated on 2019-10-24 15:54 GMT / http://hdl.handle.net/2027/uc1.b3252766
Public Domain in the United States, Google-digitized / http://www.hathitrust.org/access_use#pd-us-google
Digitized by Google
Original from UNIVERSITY OF CALIFORNIA

Es zeigt sich, daß es oft, wie man meinen sollte, unschuldige Krankheitsprozesse der hinteren Nebenhöhlen sind, die die Veranlassung zu ziemlich ernsten Sehstörungen werden.

Die Entzündung verpflanzt sich entweder per continuitatem durch den Knochen zum Nervus opticus hinüber oder auch durch Gefäßvermittlung. Im Sehnerven ist entweder eine Entzündung vorhanden oder die Funktion des Nerven leidet als Folge eines kollateralen Ödems.

Die Sehstörung kann sich binnen weniger Tage entwickeln, doch auch im Laufe von Monaten bis Jahren.

Bedeutung für die Diagnose der rhinogenen Opticusaffektion hat van der Hoeves peripapilläres Skotom, das allein auftreten kann oder auch im Verein mit dem von Birch-Hirschfeld beschriebenen zentralen Skotom bei Leiden der hinteren Nebenhöhlen der Nase.

Mit Bezug auf das Verhalten des Gesichtsfeldes bei den rhinogenen Opticusaffektionen herrschen geteilte Ansichten.

Der Autor hebt hervor, daß man sich über den Zustand der Nebenhöhlen nur äußern kann, wenn man dieselben öffnet.

Bisweilen können Sehnerven- und Nebenhöhlenaffektionen — ohne in Verbindung miteinander zu stehen — gleichzeitig auftreten.

Die Behandlung kann sich in akuten Fällen, wo van der Hoeves Symptom positiv, Augengrund und Sehschärfe aber normal sind, auf konservative Maßnahmen beschränken, deren Zweck ist, dem Schleim oder Eiter Ablauf zu schaffen. Ist die Sehschärfe aber schon herabgesetzt, findet sich ein zentrales Skotom oder Veränderungen des Augengrundes vor, sollten die kranken Höhlen, ob die Krankheit eine akute ist oder nicht, bloßgelegt werden.

Der Ansicht des Autors nach sollte jegliches Tamponieren unterbleiben, da selbst die leichteste Tamponade eine Stagnation entzündlicher Flüssigkeit veranlassen und dadurch das Abklingen des Prozesses, das nach der Operation stattfinden soll, bis nach der Entfernung der Tamponade hinausschieben muß.

Der Erfolg der Nasenbehandlung wird von dem Zustand des N. opticus zu Anfang der Behandlung abhängen.

Der Autor führt zum Schluß einen von ihm in der Universitätsklinik für Ohren-, Nasen-, Halskrankheiten zu Kristiania behandelten Fall doppelseitiger rhinogener retrobulbärer Neuritis an.

Ernst Urbantschitsch.

III. Nasenrachenraum, Pharynx und Mundhöhle.

Beiträge zur stomatologischen Therapie kriegschirurgischer Fälle. Von Josef v. Arkövy, Budapest. (Zschr. f. Mund- u. Kieferchir. 2. H. 1 u. 2.)

Die Arbeit hat rein zahnchirurgisches Interesse. Cäsar Hirsch.

Digitized by Google
Original from UNIVERSITY OF CALIFORNIA
Generated on 2019-10-24 15:54 GMT / http://hdl.handle.net/2027/uc1.b3252766
Public Domain in the United States, Google-digitized / http://www.hathitrust.org/access_use#pd-us-google

Dehnungsbehandlung bzw. blutige Durchtrennung und Reposition ungünstig verwachsener Unterkieferschußfrakturen. Von B. Mayrhofer, Innsbruck. (Zschr. f. Mund- u. Kieferchir. 2. H. 1 u. 2.)

Die Arbeit hat rein zahnchirurgisches Interesse. Cäsar Hirsch.

Zur Therapie stomatologischer Kriegsverletzungen. Von Eduard Hans Urbantschitsch, Klagenfurt. (Zschr. f. Mund- u. Kieferchir. 2. H. 1 u. 2.)

Die Arbeit hat rein zahnchirurgisches Interesse. Cäsar Hirsch.

Mitteilungen aus dem Reservelazarett „Zahnklinik" Würzburg. Von A. Michel und A. Klughardt, Würzburg. (Zschr. f. Mund- u. Kieferchir. 2. H. 1 u. 2.)

Die Arbeit hat rein zahnchirurgisches Interesse. Cäsar Hirsch.

Die chronische Hypertrophie der Gingiva. Von W. Bauer, Innsbruck. (Zschr. f. Mund- u. Kieferchir. 2. H. 3.)

Beschreibung eines Falles von chronischer Hypertrophie der Gingiva, die sich klinisch in Form zweier großer Wülste am harten Gaumen äußerte. Die histologische Untersuchung der abgetragenen Tumoren ergab nur geringe entzündliche Erscheinungen und mehr das Bild elephantiastischer Wucherung der Mundschleimhaut, deren Ätiologie unbekannt ist. Man hat daher nach Bauer zu unterscheiden zwischen jenen Fällen von Hypertrophie des Zahnfleisches, bei welchem die Entfernung eines chronischen Reizes, gleichgültig in welcher Form, einen therapeutischen Erfolg hat, und solchen, die erst nach der Extraktion aller Zähne in weiter Umgebung und nach der operativen Entfernung zur Ausheilung kommen.

Cäsar Hirsch.

Ist der Nervus facialis an der Innervation des Gaumens beteiligt? Von Dr. Eichhorn, 1. Assistenten. (Aus der Ohren- und Kehlkopfklinik in Rostock. Direktor: Geh. Med.-Rat Prof. Dr. Körner.) (Zschr. f Ohrhlk. u f. d. Krkh. d. Luftw. 76. H. 1 u. 2.)

Verfasser bestätigt die Lehre Rethis, daß der Vagus die Gaumeninnervation besorgt, und widerlegt die Behauptung Manns, daß bei akuten Mittelohrentzündungen relativ häufig Gaumenlähmungen zu beobachten sind. Ernst Urbantschitsch.

IV. Larynx.

Kehlkopffraktur durch Verschüttung. Von Dr. Cäsar Hirsch in Stuttgart, zurzeit an einem Reservelazarett, Abteilung für Hals-, Nasen- und Ohrenkrankheiten. (Zschr. f. Ohrhlk. u. f. d. Krankh. d. ob. Luftw. 76. H. 3 u. 4.)

Der sofort tracheotomierte Patient ging an einer Aspirationspneumonie nach 20 Stunden zugrunde. Bei der Obduktion fand sich der Schild- und Ringknorpel vielfach zersplittert, außerdem noch ein Riß im Oesophagus hinter dem Ringknorpel. Ernst Urbantschitsch.

Generated on 2019-10-24 15:54 GMT / http://hdl.handle.net/2027/uc1.b3252766
Public Domain in the United States, Google-digitized / http://www.hathitrust.org/access_use#pd-us-google
Digitized by Google
Original from UNIVERSITY OF CALIFORNIA

Otologischer Teil.

Original-Artikel.

Aus der Abteilung für Kopfschüsse und Sprachstörungen des k. u. k. Garnisonsspitales Nr. 2 (Kommandant: OStA. I. Kl. Dr. Johann Scheidl).

Die sprachärztliche Therapie im Kriege.

Von Privatdozent Dr. **Emil Fröschels**, Chefarzt der Abteilung.

II. Teil. Dysarthrien, traumatische Taubstummheit, Mutismen, hysterische Aphasien.

(Mit 20 Figuren.)

Einleitung.

In dem vorliegenden zweiten Abschnitte der „sprachärztlichen Therapie im Kriege" werden folgende Sprach- und Stimmstörungen von Kriegsteilnehmern vom therapeutischen Gesichtspunkte aus besprochen werden: Die organischen und die funktionellen Dysarthrien[1]) der Sprache und der Stimme, die funktionelle traumatische Taubstummheit, die Mutismen und die hysterischen Aphasien. Wenn es auch auf den ersten Blick scheinen könnte, als ob hier Krankheitsgruppen vereinigt werden würden, welche keine innere Verwandtschaft miteinander haben, so ergibt sich bei näherem Zusehen doch manche Wesenbeziehung. Die sogenannten funktionellen Dysarthrien der Sprechmuskulatur sind mit den organischen peripheren Dysarthrien dadurch verwandt, daß in der Kindheit, in welcher sie entstehen, vielfach organische Abnormitäten des Ansatzrohres ihr Auftreten vielleicht bedingen, mindestens aber unterstützen. So sind die funktionellen Sigmatismen (Fehler in der Aussprache der S-Laute) häufig bei abnormen Kieferstellungen zu beobachten. Diese können sich nun unter Umständen im Wachstum ausgleichen, während der Sprachfehler zurückbleibt. Ist aber im einzelnen Falle keine die Entstehung der Dysarthrie begünstigende Abnormität des Ansatzrohres vorhanden, dann müssen zentrale Gründe vorliegen, und ein solcher Fall ist dann wieder der Gruppe der zentralen Dysarthrien zuzurechnen. Es blieb in Anbetracht dessen, daß ja solche Sprachfehler häufig ohne jeden sonstigen zentralen Defekt vorkommen, bisher immer unaufgeklärt, welcher Art die zu supponierende

[1]) Unter „Dysarthrie" versteht man das Fehlen oder die falsche Aussprache von Lauten (Vokalen und Konsonanten). Wie weit die Dysarthrien mit den Aphasien zusammenhängen, soll hier nicht erläutert werden.

Generated on 2019-10-24 15:54 GMT / http://hdl.handle.net/2027/uc1.b3252766
Public Domain in the United States, Google-digitized / http://www.hathitrust.org/access_use#pd-us-google
Digitized by Google
Original from UNIVERSITY OF CALIFORNIA

zentrale Veränderung ist. Speziell pathologisch-anatomische Befunde fehlen, so daß es dahingestellt bleiben muß, ob solche Dysarthrien nicht doch „funktionell", dann freilich zentral-funktionell sind. Andrerseits wird auch jede periphere Dysarthrie bald zur Gewohnheit, was nichts anderes heißt, als daß nunmehr zentrale Bahnungen das immerwährende Auftreten der falschen Sprechbewegungen mitbegünstigen, woraus sich dann eine neue Beziehung zwischen peripheren und zentralen Dysarthrien ergibt.

Ganz ähnlich sind die Beziehungen zwischen organischen und funktionellen Dysarthrien der Kehlkopfmuskeln. Was speziell die funktionellen Aphonien anbelangt, so läßt es sich weiters nicht ausschließen, ob nicht im einzelnen traumatisch ausgelösten Krankheitsbilde auch geringfügige zentrale Läsionen eine Rolle spielen. Aus diesen Gründen ist die Besprechung der „funktionellen" Aphonien im Rahmen der anderen hier zu behandelnden Sprach- und Stimmstörungen wohl begründet. Weiters lehrt die Beobachtung, daß Aphonien in Mutismen und daß andrerseits Mutismen in Aphonien übergehen, so daß die Annahme, es lägen hier nur graduelle Unterschiede vor, plausibel erscheint. Ähnliches gilt von den Beziehungen zwischen traumatischer „funktioneller" Taubstummheit und Mutismus bzw. Aphonie. Auch sie geht oft in Mutismus bei gutem Gehör oder in Aphonie über. Die Verwandlung einer Aphonie oder eines Mutismus in Taubstummheit ist mir allerdings noch nicht untergekommen.

Wenn endlich auch noch die hysterische Aphasie hier besprochen werden soll, so geschieht dies deshalb, weil ich sie für dem Mutismus eng verwandt halte. Da diese Ansicht der anderer Autoren widerspricht, soll sie bei der Verwertung meiner Fälle ausführlich begründet werden.

Auch das traumatische Stottern zeigt vielfache Beziehungen zu den in diesem Abschnitte vorzuführenden Krankheitsbildern. Doch soll es aus äußeren Gründen erst in einem dritten Aufsatze über die sprachärztliche Therapie im Kriege behandelt werden.

Die organischen Dysarthrien sind in zentrale und periphere zu teilen. Jene entstehen durch angeborene Defekte oder erworbene Läsionen des die Sprechmuskulatur im weitesten Sinne versorgenden Teiles des Zentralnervensystems, diese durch Defekte oder Verletzungen der Nerven oder der Sprechwerkzeuge selbst. Wir wollen uns auch hier nicht auf theoretische Erörterungen oder lokalisatorische Fragen einlassen, sondern uns vornehmlich mit den äußeren Symptomen und besonders der sprachärztlichen Therapie befassen.

Es werden in diesem Abschnitte eine Anzahl von Kurven veröffentlicht werden, welche die pathologische Funktion teils der Sprechatmung, teils einzelner Teile des engeren Sprechapparates (Kehlkopf, Ansatzrohr) demonstrieren sollen. Die Pneumogramme wurden mit dem Gutzmann-

Digitized by Google
Original from UNIVERSITY OF CALIFORNIA
Generated on 2019-10-24 15:53 GMT / http://hdl.handle.net/2027/uc1.b3252766
Public Domain in the United States, Google-digitized / http://www.hathitrust.org/access_use#pd-us-google

schen Gürtel aufgenommen. Die Bewegungen des Kehlkopfes registrieren wir mit einer vorne am Halse befestigten Kapsel, die der Lippen bzw. der Zunge mit einer Gummiolive, wie sie auf Augentropfröhrchen verkauft wird. Sie stülpen wir auf ein beiderseits offenes Glasröhrchen von etwa 8 *cm* Länge, über dessen anderes Ende der zur Marey schen Kapsel führende Schlauch gezogen wird. Solche Kurven sind vor allem geeignet,

Fig. 1.

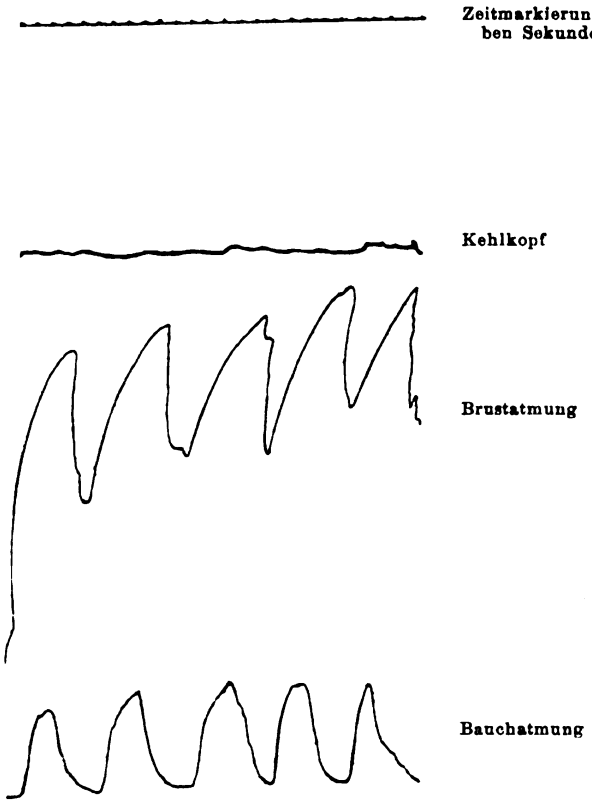

Ruheatmung. Es besteht eine deutliche Inkongruenz zwischen Brust- und Bauchatmung, indem der Ausatmungsschenkel der thorakalen Kurve weit steiler abfällt als der der abdominalen.

die Bewegungsstörungen und besonders die beiden Komponenten Kraft und Tempo bzw. Rhythmus viel deutlicher festzustellen, als dies mit dem Ohre möglich ist.

Fall 1. L. B.

Anamnese: Pat. war nach der vor 5 Monaten erlittenen Verletzung angeblich 9 oder 10 Tage bewußtlos. Anfängliche Parese der rechten oberen Extremität ging bald zurück.

Digitized by Google
Original from UNIVERSITY OF CALIFORNIA
Generated on 2019-10-24 15:54 GMT / http://hdl.handle.net/2027/uc1.b3252766
Public Domain in the United States, Google-digitized / http://www.hathitrust.org/access_use#pd-us-google

19. VI. 1917. Status praesens: In der Mitte zwischen dem Tuber parietale links und der Mittellinie befindet sich eine zirka kronengroße, tief eingezogene Knochennarbe. Der Defekt wölbt sich bei Hustenstößen vor. In der Mitte der Wange unterhalb des Jochbogens eine 5 *cm* lange, bis zum Kinn reichende Narbe, die mit der Unterlage verwachsen ist. An der rechten oberen Extremität Hypästhesie der Hypalgesie, auch wird komplette Astereognosie angegeben. Pat.

Fig. 2.

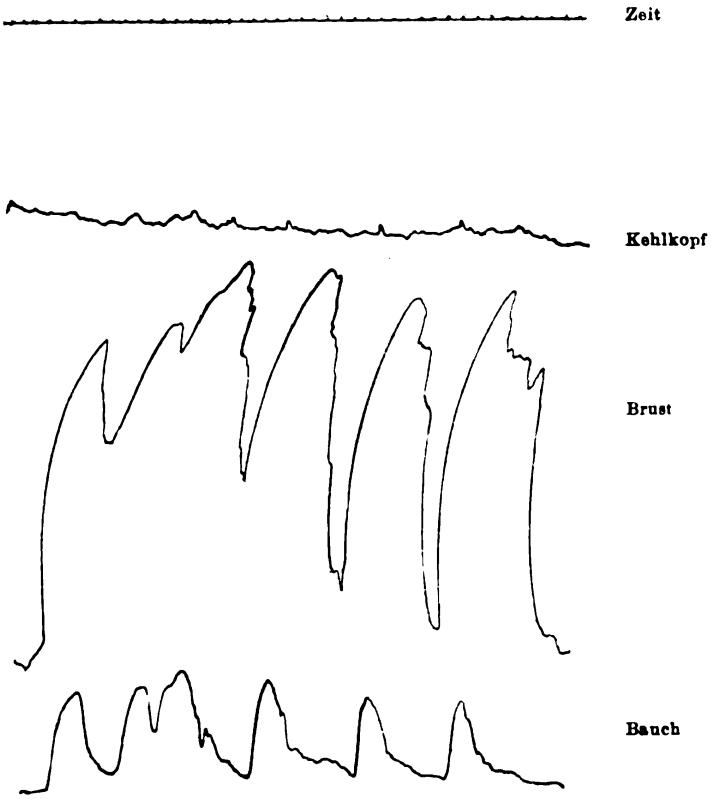

Sprechatmung. Auch hier ähnliche Inkongruenz zwischen Brust- und Bauchatmung wie bei der Ruheatmung. Besonders in der ersten Hälfte der Kurve geht die Brustkurve nicht bis zum Nullpunkt zurück, es wird also mitten in der Ausatmung neuerdings ausgeatmet. Außerdem wird überhaupt sehr oft eingeatmet. Pat. sprach nur 18 Worte. Dazu bedarf ein Normaler nur 2—3 Atemzüge.

ist sehr oft deprimiert. Sonst neurologisch und intern mit Ausnahme der Sprache keine Besonderheiten.

Sprache: Pat. spricht langsam, häsitierend mit häufiger Paraphrasie. Vorgehaltene Gegenstände und deren Funktion werden richtig erkannt. Die Aussprache der einzelnen Worte ist mit Schwierigkeiten verbunden. Das S gleicht einem Sch. Beim Lesen tritt dieselbe Sprachstörung zutage wie beim spontanen Sprechen (siehe Fig. 1, 2, 3).

Generated on 2019-10-24 15:54 GMT / http://hdl.handle.net/2027/uc1.b3252766
Public Domain in the United States, Google-digitized / http://www.hathitrust.org/access_use#pd-us-google
Digitized by Google
Original from UNIVERSITY OF CALIFORNIA

Augenbefund: normal.

Röntgenbefund: Alte Schußfraktur des linken Scheitelbeines, der Schläfe und des Jochbeines. Keine Projektile.

Fig. 3.



Atmung beim Lesen. Ähnliche Verhältnisse wie beim freien Sprechen.

Fig. 4.

Ohrenbefund 23. VI. 1917: Laesio auris internae beiderseits. Gehör für akzentuierte Fl.-Spr. (v) = 4 *m*.

Diagnose: Parietalläsion, Sensibilitätsstörung und Astereognosie der rechten oberen Extremität. Laesio auris internae beiderseits. Zentrale Dysarthrie.

Digitized by Google
Original from UNIVERSITY OF CALIFORNIA
Generated on 2019-10-24 15:54 GMT / http://hdl.handle.net/2027/uc1.b3252766
Public Domain in the United States, Google-digitized / http://www.hathitrust.org/access_use#pd-us-google

Therapie: Faradisation der rechten oberen Extremität mit der Rolle. Faradisation beider Ohren. Systematische Artikulationsübungen. Der Pat. wird dreimal täglich durch je 20 Minuten, vor dem Spiegel sitzend, angehalten, Laute, Silben, Silbenverbindungen und Wörter mit möglichst scharfer Artikulation nachzusprechen. Die optische Kontrolle der eigenen Sprechbewegungen vor dem Spiegel bzw. der Vergleich dieser mit denen des Arztes ergibt oft sofort eine so überraschende Besserung, daß dieses Hilfsmittel sehr empfehlenswert ist.

Der Pat., welcher sich noch in Behandlung befindet, hat durch dreimonatliche Übungen sehr deutliche Fortschritte gemacht. Er spricht unter besserer Ausnützung

Fig. 5.



Pat. spricht dada wie tsatsa, die Zunge artikuliert einerseits nicht genug kräftig und wird andrerseits nicht genügend energisch wieder zurückgezogen.

des Atems schneller und exakter artikulierend. Beweis dafür ist die Kurve, welche aus letzter Zeit stammt (Fig. 2).

Fall 2. D. Franz.

Anamnese: Pat. kam am 22. IX. 1915 an die italienische Front, wo er gleich durch den Luftdruck einer Granatexplosion bewußtlos niederfiel. Beim Erwachen konnte er nur einzelne Wörter hervorbringen, was sich erst im Laufe eines Jahres besserte. Im September 1916 kam er wieder an die italienische Front, nach 5 Wochen wegen Magenleidens ins Hinterland, im Dezember 1916 nach Rumänien, wo er bis März 1917 blieb, wegen Verbrennung an der rechten Hand mußte er wieder ins Hinterland transferiert werden. Wurde nach erfolgter Heilung der Hand der Kraftwagenschule in Innsbruck zugeteilt, dann in dieselbe nach Wien. Von dort wegen mangelhaften Sprechens in die Dietrichschule. Familie gesund.

Ohr: Rechts normal. v + 6 *m*. Links chronischer Mittelohrkatarrh. v + 1 *m*.

Nase: Starke Hypertrophie beider unteren Nasenmuscheln mit wesentlicher Behinderung der Nasenatmung.

Sprache: Deutlich Rhinolalia aperta, Sprache zeitweise verschwommen

Sehen: gut.

Sonstiger Augenbefund: normal.

Facialis: normal.

Chvostek: 0

Trigeminus: nicht druckempfindlich.

Mundorgane: oberes Gebiß schadhaft, sonst ohne Besonderheiten. Würgreflex lebhaft.

Digitized by Google
Original from UNIVERSITY OF CALIFORNIA
Generated on 2019-10-24 15:54 GMT / http://hdl.handle.net/2027/uc1.b3252766
Public Domain in the United States, Google-digitized / http://www.hathitrust.org/access_use#pd-us-google

Extremitäten: Kraft erhalten.
P. S. R.: vorhanden.
Sonstige Reflexe: normal.
Fußklonus: 0.
Hoden- und Bauchdeckenreflexe: vorhanden.
Fußsohlenreflex: 0.
Sensibilität: gleich.
Nasenspitzenversuch: normal.
Romberg: 0.
Interner Befund: normal.
Psychischer Befund: Störung der Retention und Reproduktion und des Rechnens.[2])
Diagnose: Leichte bulbäre Dysarthrie, links chronischer Mittelohrkatarrh.
Behandlung und Verlauf: Leichte Faradisation des Halses. Artikulationsübungen mit zugehaltener Nase.[3]) Unterricht gegen die Gedächtnisstörung.
Nach 3 Monaten Sprache deutlicher.
Psychischer Befund negativ. Sprache näselnd verwaschen.

Fall 3. S. J. Holzschlagverletzung im Zivil.
Anamnese 8. XII. 1916: Pat. war 9 Monate an der russischen Front. Verwundet durch Schrapnellschuß am 20. VII. 1916, war 2 Stunden bewußtlos und verstand einige Tage nicht, was zu ihm gesagt wurde. Er empfindet verlangsamtes Sprech- und Denkvermögen seit der Verwundung. Beruf: Kutscher.
Verwundung: Über dem rechten Stirnhöcker ist in einer Ausdehnung von 3 *cm* Höhe und 2 *cm* Breite Impression des Knochens nach Holzschlag. Die Uvula ist total gespalten, knapp vor ihr ist ein Defekt, nicht penetrierend, von dreieckiger Gestalt und 3 *cm* Höhe im weichen Gaumen. Am rechten Warzenfortsatz vor der Spitze auf den Hals verlaufend eine 4 *cm* lange, verschiebliche Operationsnarbe.
Ohr: Trommelfell normal. Rechts Erkrankung des inneren Ohres. v: links + 6 *m*.
Nase: normal.
Kehlkopf: normal.

---

[2]) Siehe Fröschels, Die Kopfverletzungen im Kriege. Bei M. Perles & Co., Wien 1918.

[3]) Der Pat. hatte eine leichte Gaumenlähmung. Dagegen empfiehlt Liebmann (Vorlesungen über Sprachstörungen. H. 2. Berlin 1898) Artikulationsübungen mit zugehaltener Nase. Wie sich jeder an sich selbst überzeugen kann, wenn er etwa ein M lange spricht, bei dem bekanntlich das Velum physiologischerweise sich nicht hebt, und sich dabei die Nase zuhält, strömt nach einiger Zeit die Luft, wenn die Nase schon mit ihr gefüllt ist, aus dem Nasopharynx in den Mund zurück und hebt das Gaumensegel. Ebenso geschieht dies bei Paresen des weichen Gaumens. Dadurch entsteht eine Art Massage dieses muskulösen Organes. Gleichzeitig aber hat der Pat. ein deutliches Gefühl von der Hebung, was dazu beiträgt, das willkürliche Heben, welches angestrebt wird, zu erleichtern.

Digitized by Google
Original from UNIVERSITY OF CALIFORNIA
Generated on 2019-10-24 15:54 GMT / http://hdl.handle.net/2027/uc1.b3252766
Public Domain in the United States, Google-digitized / http://www.hathitrust.org/access_use#pd-us-google

Sprache: Rhinolalia aperta.
Augenmuskel: keine Augenmuskellähmung. Pupillen reagieren.
Facialis: normal.
Chvostek: 0.
Mundorgane: ohne Besonderheit. Würgreflex vorhanden.
Extremitäten: Kraft erhalten.
P. S. R.: vorhanden.
Sonstige Reflexe: normal.
Fußklonus: 0.
Hoden und Bauchdeckenreflex: normal.
Fußsohlenreflex (Babinski): normal.
Sensibilität: gleich.
Nasenspitzenversuch: normal.
Romberg: 0.
Interner Befund: Herz normal. Über beiden Lungenspitzen bronchitisches Giemen.
Harnbefund: Eiweiß in geringen Spuren; sonst 0.
Diagnose: Rhinolalia aperta nach Kopfschuß. Rechter Warzenfortsatz trepaniert. Erkrankung des inneren Ohres rechts, links normal. Holzschlagverletzung der rechten Stirn mit Knochendefekt.
Behandlung und Verlauf: Faradisation des Ohres. Artikulationsübungen. Nach 2 Monaten Rhinolalia aperta geheilt.

Fall 4. Leutnant Sch., Advokaturskandidat.

Anamnese: Am 11. X. 1916 akut unter Appetitlosigkeit und Fieber erkrankt. Pat. ist über einige Zeit amnestisch; Fieberanstieg. Pat. konnte lange

Fig. 6.



Normales dada . . .

Fig. 7.

Normales baba . . .

nicht sprechen. Allmählich sich einstellende Lähmungen erst des rechten Armes, dann des linken Beines. Wegen wirrer Reden wurde er nach Wien-Steinhof transferiert.

Generated on 2019-10-24 15:54 GMT / http://hdl.handle.net/2027/uc1.b3252766
Public Domain in the United States, Google-digitized / http://www.hathitrust.org/access_use#pd-us-google
Digitized by Google
Original from UNIVERSITY OF CALIFORNIA

Status praesens (Abt. Prof. Redlich) 28. XII. 1916: Rechter Deltoideus atrophisch, Atrophie der kleinen Handmuskeln rechts. Alle Schulter- und Handbewegungen rechts eingeschränkt. Auch in der linken oberen Extremität geringe Kraft, daselbst kleine Handmuskeln etwas atrophisch. E. A. R. fast in allen Muskel-

Fig. 8.



Die Artikulation ist so kraftlos, daß fast überhaupt kein Ausschlag des Schreibers erfolgt.

gruppen der rechten oberen Extremitäten. Linke untere Extremität Hypotonie, Knie frei beweglich, geringe Kraft, Sprung- und Zehengelenke eingeschränkt. P. S. R. l. > r. Achillessehnenreflex rechts lebhaft, links 0, Babinski 0, E. A. R. fast in allen Muskelgruppen der linken unteren Extremität. Sensibilität und Tiefen-

Fig. 9.



sensibilität besteht. Keine Ataxie. Kein Intentionstremor. Aufstehen aus dem Bett nur mit Mühe, beim Gang wird das linke Bein nachgesetzt, das linke Knie knickt ein. Allmähliche Besserung des Ganges und der Kraft im linken Arm, besonders stellt sich gute Funktion im Triceps und ziemlich freier Gang ein.

Vom 14. VII. 1917 bis 17. IX. 1917 Kur in Bad Gastein.

Digitized by Google
Original from UNIVERSITY OF CALIFORNIA
Generated on 2019-10-24 15:54 GMT / http://hdl.handle.net/2027/uc1.b3252766
Public Domain in the United States, Google-digitized / http://www.hathitrust.org/access_use#pd-us-google

20. XII. 1917: Deutliche Besserung bezüglich Abduktion, Opposition und Streckung des rechten Daumens. Pat. klagt über Sprachstörung und wird deshalb in das k. u. k. Garnisonsspital Nr. 2 am 21. I. 1918 transferiert.

Fig. 10.



Dada . . . Pat. spricht jaja . . .

22. I. 1918: Sprache: Die Artikulation klingt etwas undeutlich, das Tempo der einzelnen Silben ist manchmal so, daß eine übermäßig kurz ausfällt und fast verschluckt wird. Leichte Rhinolalia aperta. Schneller wiederholter Lippenschluß

Fig. 11.



Kurve von baba nach 4wöchentlicher Behandlung.

sehr unregelmäßig im Tempo und scheinbar Kraft. Schnelles wiederholtes Anlegen der Zungenspitze an die Oberzähne im Sinne eines T gelingt nicht. Es erfolgt diese Aufgabe vielmehr sehr langsam. Uvula etwas nach links verzogen. Zunge

Fig. 12.

Kurve von dada . . . nach 4wöchentlicher Behandlung.

deviiert nicht, keine fibrillären Zuckungen. Rechte Nasolabialfalte etwas seichter als links.

Diagnose: Zentrale Dysarthrie nach Polyencephalitis.

Therapie: Massage und Faradisation des weichen Gaumens mit dem Palatoelektromasseur (Firma F. Reiner & Co., Wien) von Fröschels. Artikulationsübungen.

Generated on 2019-10-24 15:54 GMT / http://hdl.handle.net/2027/uc1.b3252766
Public Domain in the United States, Google-digitized / http://www.hathitrust.org/access_use#pd-us-google
Digitized by Google
Original from UNIVERSITY OF CALIFORNIA

Der Pat., welcher zurzeit noch auf unserer Abteilung weilt, spricht wesentlich besser, wie beistehende Kurven zeigen.

Fall 5. Inf. K. A.

Anamnese: Eingerückt 1916, im Felde 3 Monate. Nach der Verletzung Bewußtlosigkeit und Bluten aus Nase, Mund und Ohren; im Feldspital operiert. Vom Feldspital über Bozen nach Reservespital Nr. 10 Wien, von dort hieher. Jetzige Klagen über Kopfschmerzen.

Fig. 13.

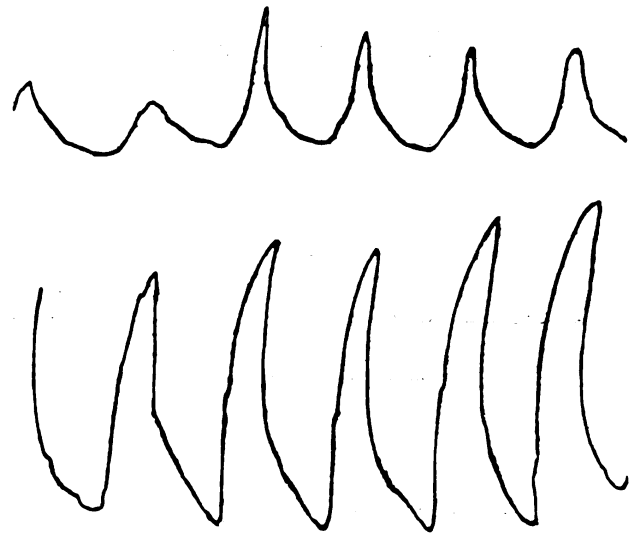

Ruheatmung. Annähernd normal.

Art der Verletzung: Schrapnellverletzung am Hinterhaupt links, 3 *cm* lang, verschieblich, nicht druckempfindlich, in Heilung begriffen (schorfbildend).

Status praesens 9. II. 1918: Interner Befund 0.

Neurologisch: Romberg +, sonst 0.

Psychischer Befund: Retentions-, Reproduktions- und Rechenstörung. Leistungsfähigkeit der Hände äußerst gering.

Ohrenbefund (Doz. Dr. Leidler) vom 15. II. 1918: normal.

Augenbefund (Garnisonsspital Nr. 2) vom 27. II. 1918: normal.

Sprache: Verwaschen, kraftlos in Bezug auf Stimme und Artikulation, Sprechatmung gestört.

Generated on 2019-10-24 15:54 GMT / http://hdl.handle.net/2027/uc1.b3252766
Public Domain in the United States, Google-digitized / http://www.hathitrust.org/access_use#pd-us-google
Digitized by Google
Original from UNIVERSITY OF CALIFORNIA

Therapie: Allgemeine Klasse, Schnitzerei- und Rechenklasse. Artikulationsübungen.

Fig. 14.



Sprechatmung. Sehr stürmische Atmung zu Beginn des Redens. Starke Inkongruenz zwischen thorakaler und abdominaler Atmung. Die Einatmungen erfolgen so häufig, daß die ganze Kurve eher einer Ruheatmung ähnelt. Im abdominalen Anteile wird der Nullpunkt nur zweimal erreicht; das Zwerchfell dehnt sich also nur zweimal vollkommen aus.

Seit der Niederschrift dieser Publikation ist völlige Heilung der Sprache eingetreten.

Fig. 15.



Pat. spricht papa . . . kraftlos und in unregelmäßigen Intervallen.

Fall 6. Jäger R. L.

Anamnese: Eingerückt 10. III. 1917. Im Feld vom 22. VI. bis 5. X. 1917. Kam mit Typhus in die k. u. k. Isolierbaracke in Cilli, blieb dort bis 1. XII. 1917.

Digitized by Google
Original from UNIVERSITY OF CALIFORNIA
Generated on 2019-10-24 15:54 GMT / http://hdl.handle.net/2027/uc1.b3252766
Public Domain in the United States, Google-digitized / http://www.hathitrust.org/access_use#pd-us-google

kam an diesem Tage in das Reservespital in Kecskemet, 17. XII. in die Übungsschule in St. Pölten, 30. I. 1918 in das Rekonvaleszentenheim in St. Pölten, wo er bis jetzt blieb. Nach dem Typhus, der zu 14tägiger Bewußtlosigkeit führte, Sprachstörung.

Status praesens: Lebhafte, gesteigerte P. S. R. beiderseits bis zum Patellarklonus, Bauchdecken- und Cremasterreflex rechts schwächer, leichtes Schwanken beim Romberg nach rechts, sonst neurologisch und intern 0.

Sprache: Verzögerung der Lautbildung bei den Konsonanten, zuweilen auch bei Vokalen. M wird häufig am Anfang der Worte ausgelassen. Statt S wird Sch gesprochen. Auch F wird zuweilen ausgelassen.

Fig. 16.



Diagnose: Occipitalläsion. Gedächtnisstörung. Zentrale Dysarthrie.
Therapie: Unterricht, Beschäftigung (Schnitzarbeiten), Artikulationsübungen.
Der Kranke, welcher seit 4 Wochen bei uns ist, macht deutliche Fortschritte.

Die beiden nächsten Fälle sind zentrale Dysarthrien, welche seit der Kindheit bestehen.

Fall 7. B. F.

Anamnese: Pat. war nicht im Felde, hat seit Geburt Sprachfehler. Hat keinerlei Krankheiten gehabt. Mutter an Nierenleiden gestorben. 2 Brüder augenleidend.

Status praesens: 11. VI. 1917.

Verwundung: 0.

Ohr: a) Hörfunktion, b) statisches Labyrinth normal.

Sprache: Als der Pat. hier zum ersten Male untersucht wurde, sprach er überaus leise, unter dem tonischen Stottern ähnlichen Unterbrechungen und mit artikulatorischen Fehlern, welche aber nicht konstant waren, indem er z. B. manches K und G durch T ersetzte, andere wieder nicht. Daraufhin wurde ihm Simulation vorgehalten, worauf er sofort viel besser sprach. — Heute besteht nur mehr eine Sprachstörung im Sinne des Stammelns, also Fehlen einzelner Laute und Ersatz einzelner durch andere. Diese kann in Anbetracht des leicht imbezillen Zustandes als echt bezeichnet werden.

Generated on 2019-10-24 15:54 GMT / http://hdl.handle.net/2027/uc1.b3252766
Public Domain in the United States, Google-digitized / http://www.hathitrust.org/access_use#pd-us-google
Digitized by Google
Original from UNIVERSITY OF CALIFORNIA



Fig. 17.

Legatmung. Der Pat. atmet während 44 Worten siebzehnmal ein; ein Kontrollversuch mit einem Normalen ergab sechs Inspirationen. Außerdem Inkongruenzen zwischen beiden Teilen der Atmung.

Digitized by Google
Original from UNIVERSITY OF CALIFORNIA
Generated on 2019-10-24 15:54 GMT / http://hdl.handle.net/2027/uc1.b3252766
Public Domain in the United States, Google-digitized / http://www.hathitrust.org/access_use#pd-us-google

Sehen: gut.
Sonstiger Augenbefund: Pupillenreaktion prompt.
Augenmuskel: keine Lähmung.

Fig. 18.

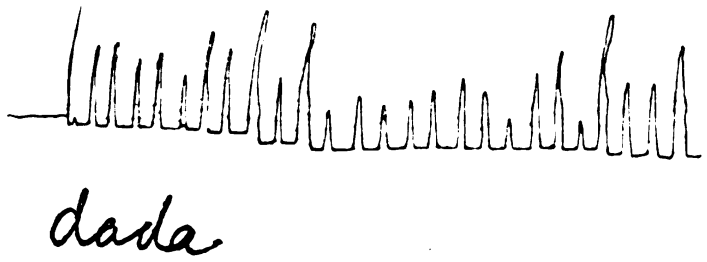

Facialis: keine Lähmung.
Chvostek: 0.
Trigeminus: nicht druckempfindlich.
Cornealreflex: vorhanden.

Fig. 19.



Der Pat. sollte s s s . . . sagen; er sprach sch, sch, sch . . ., hatte also im Rahmen der allgemeinen Dysarthrie einen Sigmatismus. Die Registrierung erfolgte so, daß die eine Öffnung des Glasröhrchens — ohne Ballon — vor die mittleren Schneidezähne gehalten wurde, so daß die Sprechluft in das Röhrchen strömte. Man sieht wieder ungleich hohe Erhebungen und ungleiche Intervalle.

Mundorgane: ohne Besonderheit.
Zunge: weicht nicht ab.
Würgreflex: vorhanden.
Extremitäten: Kraft erhalten.

Generated on 2019-10-24 15:54 GMT / http://hdl.handle.net/2027/uc1.b3252766
Public Domain in the United States, Google-digitized / http://www.hathitrust.org/access_use#pd-us-google
Digitized by Google
Original from UNIVERSITY OF CALIFORNIA

P. S. R.: lebhaft.
Sonstige Reflexe: an den oberen Extremitäten nicht gesteigert.
Fußklonus: 0.
Hoden- und Bauchdeckenreflexe: vorhanden, gleich.
Fußsohlenreflex: kein Babinski.
Sensibilität: nicht gestört.
Nasenspitzenversuch: normal.
Romberg: 0.
Gang: sicher.
Interner Befund: ohne Besonderheiten.
Anmerkung: Turmschädel, Pat. macht einen leicht imbecillen Eindruck.
Diagnose: Imbecille Dysarthrie.
Therapie: Artikulationsübungen.
Verlauf: 15. VI. 1917 Pat. soll einzelne Silben nachsprechen, kann jedoch Selbstlaute zu Ende eines Wortes oder einer Silbe nicht aussprechen. So sagt er z. B. statt etel = ete, statt ehet = ehe usf.

20. VI. Pat. bemüht sich vergebens, laut zu sprechen, ist heiser. Er setzt an Stelle ihm schwer zusagender Buchstaben ganz fremde ein, die man aber wegen seiner undeutlichen Aussprache nicht genau erkennen kann.

25. VI. Pat. kann weder lesen noch schreiben, behauptet, nur die Unterschule besucht zu haben.

28. VI. Keine Veränderung, keine Besserung zu bemerken. Pat. wird mit Konstatierungsbefund entlassen.

Fall 8. Sch. K.

Anamnese: 18. I. 1917. Pat. war nicht im Felde, gibt an, daß er als Kind an Gehirnerschütterung erkrankte und seither den Sprachfehler hat. In der Familie alle gesund.
Ohr: normal.
Nase: normal.
Kehlkopf: normal.
Sprache: G, K, Sch kann Pat. nicht aussprechen, kein Stottern.
Augenbefund: Strabismus convergens.
Facialis: normal.
Chvostek: keiner.
Trigeminus: Druckpunkte nicht empfindlich. Cornealreflex vorhanden
Mundorgane: ohne Besonderheiten.
Extremitäten: normale Kraft.
P. S. R.: vorhanden.
Sonstige Reflexe: keine Steigerung.
Fußklonus: keiner.
Hoden- und Bauchdeckenreflexe: vorhanden.
Gang: sicher.
Interner Befund: Herz, Lunge gesund. Anämie mittleren Grades.
Diagnose: Infantile Dysarthrie; es fehlen G, K, Sch, sie werden durch D, C bzw. S ersetzt.

Digitized by Google
Original from UNIVERSITY OF CALIFORNIA
Generated on 2019-10-24 15:54 GMT / http://hdl.handle.net/2027/uc1.b3252766
Public Domain in the United States, Google-digitized / http://www.hathitrust.org/access_use#pd-us-google

Therapie: Typische künstliche Lautbildung.[4])

20. I. Mit Spachtel gelingt es, G und K zu erzeugen.

1. II. Pat. ist bei Aufmerksamkeit in der Lage, G und K isoliert auszusprechen, zeigt aber trotz aller Bemühung der Behandelnden keine Absicht, die Laute auch wirklich zu verwerten.

15. II. Pat. kann die Laute G und K schon in Silben sprechen, zeigt aber ausgesprochenen Widerstand gegen gutes Sprechen. Wird mit Konstatierungsbefund entlassen.

Die peripheren Dysarthrien.

Die Benennung „periphere Dysarthrie" kann sich in des Namens reiner Bedeutung eigentlich immer nur auf die ursprüngliche Entstehungsursache des Sprachfehlers beziehen. Das kann man z. B. aus Fällen der Friedenspraxis erkennen. Hat etwa ein Kind durch abnorme Kieferform, z. B. einen seitlichen Zahnbogen, von frühester Jugend an das S so gesprochen, daß die Luft durch diesen Bogen durchstrich (Sigmatismus lateralis), so wird eine Kieferregulierung den Sprachfehler nicht mehr beheben können. Da ja unsere Bewegungen Eindrücke im Gehirn hinterlassen, wird der Bewegungsmechanismus zentral fixiert, er wird „zur Gewohnheit". Dann liegt aber eigentlich keine periphere Dysarthrie mehr vor. Bei den durch Verletzungen der Sprechmuskeln im Kriege entstandenen wird sich aber, zumal wenn seit der Verletzung noch nicht viel Zeit verstrichen ist, der Ausdruck „periphere Dysarthrie" noch am ehesten in der reinen Bedeutung verwenden lassen.

Fall 9. K. J.

Anamnese: Pat. war zweimal im Felde. Das erste Mal im Jahre 1914 durch einen Monat. Er bekam damals einen Schuß ins linke Bein. Das zweite Mal im Jahre 1915 vom 17. III. bis 2. IV; da bekam er einen Gewehrdurchschuß durch den Mund und einen ins Knie. Pat. wurde in Budapest im Munde operiert. Es fehlt ihm ein Stück Zunge. Er kann schlecht sprechen und beim Essen hat er im Mund Schmerzen.

Status praesens: 29. II. 1916. Prothese der rechten unteren Prämolaren und Molaren nach Kieferschuß. Die Zunge ist in ihrer rechten Hälfte, und zwar etwa in der Mitte des Mundteiles mit der Unterlage narbig verwachsen und selbst durch den Kieferschuß narbig eingezogen.

Sprache: Das S wird seitlich gesprochen.

Diagnose: Sigmatismus lateralis nach Kieferschuß.

Therapie: Behandlung des Sigmatismuses durch Stentsplatte. Artikulationsübungen.

Sigmatismen nennt man die S-Fehler. Drückt jemand beim S die Zungenspitze an die Schneidezähne, so ergibt das einen Sprachfehler, den man

---

[4]) Siehe Fröschels, Lehrbuch der Logopädie. Wien, Leipzig 1913. — Derselbe, Grundlage für die Pflege von Sprach- und Stimmkranken. Wien. klin. Rdsch. 1916.

Digitized by Google
Original from UNIVERSITY OF CALIFORNIA
Generated on 2019-10-24 15:54 GMT / http://hdl.handle.net/2027/uc1.b3252766
Public Domain in the United States, Google-digitized / http://www.hathitrust.org/access_use#pd-us-google

Sigmatismus addentalis nennt. Kommt die Zungenspitze zwischen die Zahnreihen, so entsteht der interdentale Sigmatismus; liegt die Zunge nicht flach im Munde, hebt sie sich vielmehr auf einer Seite und verläßt die Luft den Mund nicht in der Mitte, sondern eben auf dieser Seite, so liegt Sigmatismus lateralis (dexter oder sinister) vor.

Die Behandlung erfolgt nach Fröschels folgendermaßen: Man nimmt eine unter dem Namen „Stents“ käufliche Wachsplatte, wie sie die Zahnärzte

Fig. 20.

verwenden, zerbricht sie in vier Sektoren und erweicht einen davon in heißem Wasser. Dann legt man ihn über der Zunge des Pat. so tief in den Mund, daß nur die Spitze des Sektors herausragt, und läßt kräftig zubeißen. Dadurch entstehen in der Masse die Eindrücke der oberen und unteren Zähne. Man nimmt den Sektor heraus, schneidet mit einer scharfen Schere entsprechend den Eindrücken der beiden mittleren Schneidezähne ein Stück so aus, daß dieses abgeschnittene Stück, welches ja der Spitze des Sektors entspricht, eine rhombische Form hat. Nun härtet man den übrigen Sektor in kaltem Wasser und gibt ihn dem Pat. wieder

Generated on 2019-10-24 15:54 GMT / http://hdl.handle.net/2027/uc1.b3252766
Public Domain in the United States, Google-digitized / http://www.hathitrust.org/access_use#pd-us-google
Digitized by Google
Original from UNIVERSITY OF CALIFORNIA

in den Mund, wobei man darauf achtet, daß die Zähne in die entsprechenden Eindrücke neuerdings einbeißen. Läßt man nun den Pat. ein S sprechen, so klingt es richtig, da jetzt folgende physiologische Bedingungen vorhanden sind. Die Zunge muß flach im Munde liegen, sie kann weder an noch zwischen die Zahnreihen gelangen und die Luft kann nur an der Stelle des ausgeschnittenen Stückes, also genau in der Mitte, den Mund verlassen.

25. III. Pat. spricht das S isoliert fehlerlos.

12. IV. Die Sprache des Pat. ist wesentlich gebessert.

10. V. Sprache fast normal.

2. VII. Mit normaler Sprache entlassen.

Für schwere Zungenschädigungen infolge narbiger Verwachsungen nach Kieferschüssen verwenden wir das in Fig. 20 abgebildete Instrument. Es ist ein mittelst Gummibändern an den Ohren befestigtes Plättchen, das an den Lippen anliegt und welches der Pat. nun mit der Zunge wegstoßen muß. Oft sind die Verwachsungen so stark, daß man die Zunge manuell bewegen muß, um so die Verwachsungen zu dehnen und die Zunge beweglicher zu machen.

Auch bei Kieferdefekten, zumal solchen des Oberkiefers und Gaumens, bin ich während des Krieges oft zu Rate gezogen worden. Ich fungiere als Konsiliararzt der Kieferstation der I. chirurgischen Klinik Hofrat Freiherr v. Eiselsberg und der Leiter dieser Station, Herr Fregattenarzt Dr. H. Pichler, hat mich bei zahlreichen plastischen Operationen zu Rate gezogen, damit die Operation auch in Bezug auf die Sprache ein möglichst günstiges Resultat ergebe. In der Tat kommt es sehr darauf an, die phonetischen Verhältnisse zu berücksichtigen. Manches Loch im harten Gaumen z. B. ist von großer, ein anderes, vielleicht ausgedehnteres, von geringer Bedeutung für die Sprache. Mancher Defekt des weichen Gaumens wäre eventuell gut zu decken oder zu vernähen; doch lassen Umstände vom Standpunkte des Spracharztes ratsamer erscheinen, einen Obturator anzufertigen. Ich hoffe, über diese Fragen einmal mit Herrn Dr. Pichler gemeinsam ausführlich berichten zu können. Vorläufig verweise ich nur auf meine Abhandlung „Über die Beziehungen der Stomatologie zur Logopädie" in der Österr. Zschr. f. Stomatologie 1914.

Die nächste Krankengeschichte ist ein Beispiel für durch periphere Nervenläsion entstandene Gaumenlähmung.

Fall 10. N. W.

Anamnese: Pat. erlitt am 2. VII. 1915 einen Durchschuß des Kiefers.

Status praesens: Einschuß unterhalb des rechten Ohres, Ausschuß unterhalb des linken Ohres, Wunden erbsengroß, geheilt. Es besteht eine Lähmung des Gaumensegels und geringe Kiefersperre; Perkussion ergibt hinten und vorne hellen vollen Schall, Auskultation normales Atmen. Herzgrenzen normal, Herztöne rein. Sehnenreflexe gesteigert. Chvostek 0, Fußsohlenreflex normal, Pupillenreaktion prompt, linke Pupille ist etwa ein Drittel enger als die rechte. Lichtreaktion positiv. Völlige Parese des weichen Gaumens. Lähmung der linken Zungenhälfte.

Sprache: Starkes offenes Näseln; Zungenartikulation schwach.

Digitized by Google
Original from UNIVERSITY OF CALIFORNIA
Generated on 2019-10-24 15:54 GMT / http://hdl.handle.net/2027/uc1.b3252766
Public Domain in the United States, Google-digitized / http://www.hathitrust.org/access_use#pd-us-google

Diagnose: Rhinolalia aperta durch Lähmung des weichen Gaumens infolge von Gesichtsdurchschuß.

Therapie: Elektrisierung und Massage des Gaumensegels, Artikulationsübungen, auch mit geschlossener Nase.

Da dieses therapeutische Verfahren wohl die Zungenspitzenartikulation in befriedigendem Maße besserte, während nur die rechte Hälfte des Velums zu funktionieren begann, wurde gegenüber der gelähmten linken ein Paraffindepot in die hintere Rachenwand eingespritzt. Dadurch wurde die Sprache völlig normal. Genaueres über diesen Fall findet man in Fröschels „Über die Behandlung von Gaumenlähmungen mit kombinierter Sprachgymnastik und Paraffininjektion". Mschr. f. Ohrhlk. 1916. H. 1 und 2.

Eine Dysarthrie durch Nervenläsion des Kehlkopfes bot der Fall 10. Pat. M. J. Er hatte im August 1917 einen Bajonettstich in die linke Halsseite erhalten und wurde nach Heilung der Wunde auf meine Abteilung geschickt. Er zeigte eine $1^1/_2$ *cm* lange, vertikale, verschiebliche Hautnarbe über der linken Schildknorpelplatte und Zurückbleiben des linken Stimmbandes bei der Phonation in Kadaverstellung. Er sprach aphonisch. Wir verwendeten Vokal-, Silben- und Wortübungen unter Seitendruck gegen beide Schildknorpelplatten. Auf diese Weise erleichterten wir ihm die kompensatorische Annäherung des gesunden Stimmbandes gegen das gelähmte über die Mittellinie. Die Übungsbehandlung dauerte vier Wochen und ergab statt Aphonie heisere, aber laute Sprache. Weitaus schneller waren die Fortschritte bei einem zweiten Falle, der schon nach zwei Sitzungen von seiner Aphonie befreit war. Ich habe ihn im Jahre 1917 in der k. k. Gesellschaft der Ärzte in Wien vorgestellt. Damals wurde mir von Herrn Prof. Hajek entgegnet, diese Kompensation wäre auch von selbst eingetreten. Das läßt sich nun kaum entscheiden, sicher aber ist, daß sie durch die Therapie beschleunigt wurde. Auch Großmanns Aufsatz „Heilmethode zur Verbesserung der Stimme bei einseitiger Stimmbandlähmung" (Mschr. f. Ohrhlk. 1916), welcher eine kompensatorische Tätigkeit des gesunden Stimmbandes überhaupt für unmöglich hält, muß ich meine Fälle entgegenstellen. Besonders bei dem zuletzt erwähnten Pat. war der Erfolg der Drucktherapie so schnell und eklatant, daß er meine Hilfskräfte in Erstaunen versetzte.

Ein Fall (11) wurde mir wegen seiner Fistelstimme zugewiesen. Sie war nicht die Folge eines Traumas, sondern eine Folge der Mutation. Der 19jährige E. F., Kanonier, ein körperlich ausgezeichnet entwickelter, völlig gesunder junger Mann, sprach mit überaus schwacher und hoher Stimme. Er hatte die Offiziersschule gut absolviert, konnte

Generated on 2019-10-24 15:54 GMT / http://hdl.handle.net/2027/uc1.b3252766
Public Domain in the United States, Google-digitized / http://www.hathitrust.org/access_use#pd-us-google
Digitized by Google
Original from UNIVERSITY OF CALIFORNIA

aber wegen seiner zum Kommandieren ungeeigneten Stimme nicht avancieren. Die Untersuchung des Kehlkopfes ergab normale organische Verhältnisse. Es handelte sich also um eine Mutationsstörung, persistierende Fistelstimme genannt, welche man sich auf folgende Weise erklärt: Bekanntlich ist sowohl der im Stimmband verlaufende Musculus vocalis als auch der Musculus cricothyreoideus externus befähigt, die Stimmlippen zu spannen. Während jener diese Funktion in den tieferen Stimmlagen ausübt, fällt sie diesem in den höheren zu. Während der Mutationsperiode, in welcher die männlichen Stimmbänder etwa um ein Drittel ihrer Länge zunehmen, versagt der Vocalis, den ja das Wachstum hauptsächlich betrifft, in gewissen, etwas stürmisch verlaufenden Fällen, so daß die Stimmbänder sehr schlaff sind und der Jüngling im sogenannten Strohbaß spricht. Um diesen zu vermeiden, übernimmt nun rein instinktiv der Cricothyreoideus externus die Spannung, wodurch aber die Stimme wieder zu hoch wird. Wechseln die beiden Stimmlagen häufig in der Rede ab, so bezeichnet man dieses Schwanken in den Extremen als Stimmbruch. Besorgt der Externus aber die Spannung kontinuierlich, so spricht man von Fistelstimme. Besteht sie auch über die Mutation hinaus, indem der Externus dem Internus seine Funktion nicht mehr überläßt, so besteht die Stimmstörung, an welcher unser Pat. litt, die sogenannte persistierende Fistelstimme. Die Untersuchung seiner Atmung ergab eine deutliche Inkongruenz zwischen Brust- und Bauchkurve, weiters eine mangelhafte Ökonomie; es wurde oft überflüssigerweise neue Luft aufgenommen, andrerseits wieder Luft verschwendet. Ich glaube, daß diese auch bei anderen analogen Fällen vorhandene Art der Atemstörung hauptsächlich eine Folge der Stimmstörung ist. Jeder Mensch, welcher etwa akut heiser ist und die heisere Stimme nach Möglichkeit vermeiden will und der nicht phonetisch geschult ist, sucht instinktiv ein Mittel dafür in der Atmung. Er inspiriert stärker als sonst, atmet mehr als sonst aus, um lauter zu sprechen etc. Man kann nun annehmen, daß der gleiche Grund auch der Atemstörung der persistierenden Fistelstimme anfangs zugrunde liegt und daß sie bald habituell wird. Inwieweit etwa in Bezug auf die Sprechatmung von jeher minder Begabte für Stimmstörungen infolge der Mutation besonders empfänglich sind, läßt sich vorläufig wegen Mangels an Beobachtungen nicht entscheiden. Es ergibt sich aus den wichtigsten Symptomen, daß die Therapie vor allem auf eine Regulierung der Atmung und eine Entspannung des Musculus cricothyreoideus externus hinarbeiten muß. Wir machten also Atemübungen vom Typus der Sprechatmung, d. h. kurz, tiefe, lautlose Einatmung und langsame, gleichmäßig hörbare Ausatmung. Beides mußte der Pat. erlernen, da, abgesehen von den schon beschriebenen Abnormitäten, auch die Einatmung geräuschvoll vor sich

Generated on 2019-10-24 15:54 GMT / http://hdl.handle.net/2027/uc1.b3252766
Public Domain in the United States, Google-digitized / http://www.hathitrust.org/access_use#pd-us-google
Digitized by Google
Original from UNIVERSITY OF CALIFORNIA

ging. Das ist ein Zeichen einer, wie Gutzmann sagt, „habituellen Parese" der Abduktoren. Denn beim physiologischen Inspirieren ist die Glottis so weit geöffnet, daß die Luft sozusagen in die Trachea hineinstürzt, ohne sich an den Stimmbändern zu reiben. Wird also hörbar eingeatmet, so ist es ein Zeichen einer nicht genug weiten Öffnung der Glottis, also, wie Gutzmann annimmt, einer mangelhaften Funktion der Abduktoren. Es besteht allerdings auch die Möglichkeit, daß die Antagonisten, also die Adduktoren, nicht genügend erschlaffen und speziell in Fällen wie dem meinigen, wo während des Sprechens eine übermäßige Spannung der Stimmbänder vorliegt, ist daran zu denken. Dies um so eher, als auch die Ausatmung nicht unter jenem weichen Reibegeräusch vor sich ging, wie es normalerweise auftritt, sondern unter einem scharfen Reiben, das wieder auf eine zu enge Glottis schließen ließ. Wir mußten mit kräftigem Frontaldruck auf die Schildknorpelkante nachhelfen, um die nötige Entspannung der Stimmlippen bzw. die richtige Weite der Stimmritze beim Ein- und Ausatmen zu erzielen. Daß diese Art der Übung dann nach wenigen Tagen dazu führt, normale Atmungsverhältnisse zu schaffen, mag auf den ersten Blick wundersam erscheinen. Man wird sich wohl nicht wundern, wenn ein Klavierschüler die richtige Bewegung der Finger erlernt, nachdem sie der Lehrer ihm gezeigt hat, da ja die Fingermuskulatur in dem Sinne willkürlich arbeitet, daß man mit ihr die beabsichtigte Fingerhaltung mehr oder weniger vollendet erzeugen kann, wobei die optische Kontrolle mithilft. Die Kehlkopfmuskeln kann man nun auch willkürlich bewegen, aber nicht im Sinne einer uns bekannten oder bekannt werdenden Stellung der Stimmbänder, sondern nur im Sinne eines gewollten Tones bzw. Geräusches und erst nach vieler Übung auch mit einem gewissen Grade von Muskelgefühl. Demnach ist die Differenz zwischen der willkürlichen Finger- und der willkürlichen Stimmbandbewegung in der Art der Kontrolle gelegen, welche uns physiologischerweise zur Verfügung steht. Hier die optische, dort die akustische, hier schon von Natur aus die kinästhetische, also die verschiedenen sensiblen Komponenten, wie Muskel-, Gelenk-, Tiefensensibilität, dort eine ähnliche erst, wenn man in längerer Übung die Aufmerksamkeit auf die sensiblen Komponenten gelenkt hat. Allerdings dürfte im letzteren Falle das Gefühl auf den Grad der Spannung der Muskulatur beschränkt bleiben, während die Form der Glottis kinästhetisch nicht bewußt wird. Wenn also nach kurzer Übung das gewünschte akustische Resultat von selbst gelingt, so ist es nicht wahrscheinlich, daß hier schon die bewußten sensiblen Komponenten mithelfen; man wird vielmehr annehmen müssen, daß sie erst ganz unbewußt ihre regulierende Aufgabe erfüllen, wobei sie von der akustischen Selbstkontrolle wesentlich unterstützt werden.

Generated on 2019-10-24 15:54 GMT / http://hdl.handle.net/2027/uc1.b3252766
Public Domain in the United States, Google-digitized / http://www.hathitrust.org/access_use#pd-us-google
Digitized by Google
Original from UNIVERSITY OF CALIFORNIA

Nach der Besserung der Atmung begannen Vokalübungen, wobei die beim Exspirium schon eingetretene Entspannung der Glottis in der Weise zu Hilfe genommen wurde, daß der betreffende Vokal im Anschluß an kurzes Exspirium versucht wurde, das heißt also mit dem „gehauchten Einsatz" oder, laienhaft ausgedrückt, unter vorangehendem H. Demnach sind diese Übungen schriftlich folgendermaßen wiederzugeben: Tiefe Einatmung, dann ha, he oder hi etc. Allerdings mußte auch hier wieder mit dem Frontaldrucke nachgeholfen werden, da die Gewohnheit immer wieder, obwohl beim H keine übermäßige Spannung der Stimmlippen mehr bestand, die übermäßige Dehnung durch den Musculus cricothyreoideus externus hervorrief. Nach einigen Tagen gelangen auch diese Übungen ohne manuelle Nachhilfe richtig, worauf zum „weichen Einsatz" fortgeschritten wurde. Darunter versteht man den direkten Übergang von der Einatmung in den Vokal, welcher also nicht von einem Hauchen, aber auch nicht hart, explosiv, sondern weich beginnen muß. Auch dabei ist noch ab und zu der Frontaldruck nötig. Die nächste Stufe wären Silben, und zwar zuerst solche mit einem auf einen Vokal folgenden Konsonanten, also z. B. ab, ed, if etc. Es wird nicht wundersam erscheinen, daß auch hier wieder Fehler unterliefen, wenn man bedenkt, daß ja die Silbenbildung außer in den zentralen Bahnungen für die Vokale und Konsonanten noch in anderen abläuft, welche eben der Verbindung beider Teile dienen. Danach wurden Silbenverbindungen, dann erst Wörter und Sätze geübt. Die Einschaltung von Silbenverbindungen im Übungsgang zwischen einzelne Silben und Wörter bietet den Vorteil, daß Wörter das Produkt zahlloser assoziativer Verbindungen sind, von denen jede zu dem früheren gewohnten falschen Stimmechanismus in Beziehung steht, so daß die Gefahr droht, daß dieser falsche Mechanismus durch diese oder jene assoziative Komponente assoziativ angeregt wird. Da nun ohnedies die Verbindung mehrerer Silben von einer einzelnen ähnlich verschieden ist wie ein einzelner Vokal von einer Silbe, das heißt, daß wieder andere, bisher noch nicht richtig geübte Bahnungen hinzutreten, welche einen Rückfall in die alte Gewohnheit begünstigen, so ist es um so vorteilhafter, wenn andere derartige Fehlerquellen, nämlich die anderen assoziativen Bahnungen, welche zum Wort gehören, fürs erste ausgeschaltet werden. Ist nach einiger Zeit die richtige Art der Silbenverbindungsbildung geübt, so können bzw. müssen sodann auch die übrigen, das Wort ausmachenden Assoziationen herangezogen werden.

Anfangs war die Stimme noch schwach und unrein, da ja eine gewisse Inaktivitätsatrophie der Stimmbänder vorlag.

Das Resultat der fünfwöchentlichen Übungsbehandlung war, daß der Pat. mit völliger Sicherheit über eine sonore, kräftige Sprech- und Kommandostimme verfügt.

Digitized by Google
Original from UNIVERSITY OF CALIFORNIA
Generated on 2019-10-24 15:54 GMT / http://hdl.handle.net/2027/uc1.b3252766
Public Domain in the United States, Google-digitized / http://www.hathitrust.org/access_use#pd-us-google

Funktionelle Aphonien sehen wir sehr häufig. 70 Fälle habe ich selbst untersucht und behandelt und habe sie in die folgende Tabelle zusammengefaßt.

Die Aphonien sind teils nach Gewalteinwirkungen entstanden, teils wird Erkältung mit oder ohne Beteiligung der Lungen, in zwei Fällen Typhus als Ursache angegeben. Andere Fälle wissen überhaupt keinen Grund für die Stimmlosigkeit. Gerade 35 von unseren Pat., also 50%, führen sie auf Erkältung zurück, 14, d. i. 20%, auf Gewalteinwirkung, 3, bei denen eine Ursache nicht bezeichnet werden konnte, hatten schon früher wiederholt die gleiche Stimmstörung, 2, bei welchen Gewalteinwirkung als Auslösungsursache angegeben wurde, zeigten in der Vorgeschichte ebenfalls wiederholte Anfälle von Aphonie. Bezüglich der verhältnismäßigen Seltenheit der Aphonien nach Gewalteinwirkung weicht meine Statistik von denen anderer Autoren, z. B. Imhofer (Betrachtungen über die funktionelle Aphonie im Kriege. Mschr. f. Ohrhlk. 51. H. 3/4) nicht wesentlich ab. Es verdient das übereinstimmende Ergebnis der relativen Seltenheit, mit welcher Gewalteinwirkungen als Ursache der funktionellen Kriegsaphonie angegeben werden, besonders deshalb hervorgehoben zu werden, weil ja andere Kriegssprachstörungen, wie Taubstummheit, Mutismus und Stottern, meistens auf Gewalteinwirkungen zurückzuführen sind.

Unter meinen Fällen sind die verschiedensten Altersklassen vom 19. bis zum 47. Lebensjahre vertreten, desgleichen allerlei Berufe (welche in die Tabelle nicht aufgenommen wurden). Hervorhebenswert erscheint mir, daß kein einziger Offizier darunter ist, was auch andere Autoren an ihrem Beobachtungsmaterial übereinstimmend fanden, so Onodi (Arch. f. Ohrhlk. 1916. S. 247) und Imhofer (Mschr. f. Ohrhlk. 1917. H. 3/4).

Der laryngoskopische Befund zeigt verschiedene Formen der Glottis, so die annähernd dreieckige Ausatmungsform, eine ovale oder Spindelform, das Offenbleiben der Glottis intercartilaginea wie beim physiologischen Flüstern, auch ein Offenbleiben der hinteren Hälfte oder zweier Drittel der Stimmritze. Es findet sich aber auch Preßverschluß der Stimmbänder, und zwar sowohl der echten als der falschen, oder aber ein schnelles Wandern von einer Stellung in die andere, wie von loser Berührung zur maximalen Entfernung. Die grobe Beweglichkeit der Stimmlippen während der Atmung ist meist erhalten; nur einmal sah ich einen Fall, der sie selbst beim Ausatmen nicht bewegte, sondern in Einatmungsstellung beließ. Sehr häufig findet man mehr oder weniger starke Rötungen und Schwellungen der Taschenbänder, Stimmbänder oder anderen Partien des Larynx und auch des Pharynx und diese Befunde sind es, welche oft zu der Fehldiagnose „Kehlkopfkatarrh" Veranlassung geben. In der Tat sind

Generated on 2019-10-24 15:54 GMT / http://hdl.handle.net/2027/uc1.b3252766
Public Domain in the United States, Google-digitized / http://www.hathitrust.org/access_use#pd-us-google
Digitized by Google
Original from UNIVERSITY OF CALIFORNIA

derartige Erscheinungen meist nur als Folge der abnormen Bewegungsverhältnisse im Kehlkopfe aufzufassen, wie daraus hervorgeht, daß sie nach Heilung der Stimme ohne weitere Therapie zurückzugehen pflegen. Jedenfalls aber sind solche Symptome nicht als Grund der Aphonie aufzufassen; sind sie auch einmal vor der Aphonie vorhanden und bildet sich die Aphonie auf Basis eines Katarrhes aus, so kann der Katarrh bzw. die Rötung und Schwellung im Pharynx und Larynx nur einen begünstigenden Faktor abgeben, nie und nimmer sind sie — wenn nicht eben sehr schwere organische Veränderungen vorliegen — geeignet, für sich allein eine Stimmlosigkeit zu erklären.

Ich habe als Therapie in der Regel die Faradisation angewendet, und zwar lag ein Pol intralaryngeal oder im Munde, der zweite am Halse in der Gegend des Schildknorpels, oder aber beide an dieser Stelle. Intralaryngeal wurden nur sehr schwache Ströme angewendet. Wurde damit kein Erfolg erzielt, so wurde die Larynxelektrode auf die Zunge zurückgezogen und ein stärkerer Strom versucht. Manchmal wurde von vornherein ein stärkerer Strom außen am Halse appliziert. So konnte ich öfters in einer Sitzung, ab und zu erst nach wiederholten Faradisationen an aufeinanderfolgenden Tagen die in der Tabelle ersichtlichen Erfolge erreichen. In einzelnen Fällen versuchte ich Isolierung, ohne aber dadurch zum Ziel zu gelangen. Freilich ist die Abteilung nicht mit mehreren Isolierräumen versehen, so daß ich mir mangels genügend großen Materials über den Wert dieser Behandlungsart kein Urteil anmaße. Ich glaube jedoch, daß jede mit genügender Konsequenz durchgeführte Art der Therapie, wenn sie suggestiven Wert hat, oftmals ergebnisreich sein dürfte. Den günstigen Einfluß der schmerzhaften Sensationen, welche stärkere Ströme erzeugen, auf Aphonien im Gegensatz zum Stottern, suchte ich in meiner Abhandlung „Zur Frage der Entstehung des tonischen Stotterns und zur Frage der Wirkungslosigkeit des elektrischen Stromes in den meisten Fällen von Stottern“ (M. Kl. 1917) damit zu erklären, daß ich die Aphonie auf Ausschaltung der betreffenden corticalen Zentren zurückführte, den auftretenden Schmerzschrei auf Funktionieren der subcorticalen.

„Wenn man nun mit dem elektrischen faradischen Strom dem Aphoniker unangenehme Sensationen erzeugt, so steht für eine Lautäußerung, meist ist dies ein plötzlicher Schrei, noch manche subcortical gelegene Station zur Verfügung. Bedenken wir doch, daß der Neugeborene schreit, daß der Bewußtlose schreien kann, daß menschliche Anencephalen noch Schreilaute hervorbringen und daß Tiere, denen das Großhirn bis unter das Mittelhirn (Vierhügel) abgetragen wurde, noch schreien, quaken, krähen können (basales Lautzentrum). Man kann nun sehr wohl annehmen, daß der Pat., der von der Großhirnrinde aus den Impuls zum Phonieren nicht

Digitized by Google
Original from UNIVERSITY OF CALIFORNIA
Generated on 2019-10-24 15:54 GMT / http://hdl.handle.net/2027/uc1.b3252766
Public Domain in the United States, Google-digitized / http://www.hathitrust.org/access_use#pd-us-google

mehr zustande bringt, den unbewußten, subcorticalen Schreimechanismus unter dem Einfluß des elektrischen Stromes innerviert. Daß er dann aber meist sofort, manchmal nach einigem Zureden bzw. Überreden auch laut sprechen kann, ist die Folge dessen, daß der — psychologisch ungeschulte — Pat. von der Tatsache, daß er laut schreien konnte, einen sehr mächtigen suggestiven Einfluß empfing. So unklar das Gebiet der Hysterie und das Gebiet der Suggestion noch sind, wir sind gewöhnt, die bei jener vorhandenen Ausfallserscheinungen mit dem Satze: der Kranke glaubt, nicht schlucken, hören, gehen, rufen usw. zu können [5]), die Hypnose aber mit den Worten: ich habe ihn überzeugt, daß er fähig ist usw., zu beschreiben. Diese Worte: Glaube und Überzeugung sind uns nun vertraut, und ihre Anwendung auf Hysterie und Suggestion hat den Vorteil, daß sie sich in der Tat als den betreffenden Erscheinungen sehr entsprechende Ausdrücke erweisen. Der Kranke, der glaubte, nicht laut sprechen zu können, wurde durch sein Schreien vom Gegenteil überzeugt. Darunter kann man sich wenigstens ebenso viel vorstellen wie unter „Glauben" und „Überzeugung" unter physiologischen Verhältnissen. Wenn man darauf hinweisen sollte, daß traumatische Aphoniker manchmal deutliche Zeichen zentraler Blutungen aufweisen (Szarbo, Fröschels u. a.), so daß der Einfluß der Suggestion die Heilung nicht zu erklären vermöge, so weise ich darauf hin, daß ich in meiner Publikation „Über traumatische Sprachstörungen" [6]) sagte, daß ein erhöhter Willensimpuls auch in geschädigten Bahnen zum gleichen Resultat führen könne wie ein nicht erhöhter in normalen.

Wie liegen nun die Verhältnisse beim Stottern? Man bekommt ja in der Regel im Kriege solche von gemischt tonisch-klonischem Typus zu sehen, wir werden uns also hier nur mit diesem befassen. Der Pat. spricht eine Summe von Lauten oder Silben, ja manchmal ganze Worte gut, bis er plötzlich hängen bleibt. Wenn nun überhaupt anzunehmen wäre, daß hier Faradisation wirkt und man sich die Wirkung — wie das immer wieder geschieht — analog mit der bei Aphonie vorstellt, so wäre es nötig, einen prophetischen faradischen Apparat zu besitzen, der in dem Augenblick zu arbeiten beginnt, in dem der Kranke nicht weiter kann. Aber, was wäre — immer die Analogie mit der Aphonie vorausgesetzt — bestenfalls die Folge? Daß statt des Lautes, bei dem er hängen blieb, ein Schreilaut auftaucht. Und wenn dies geschehen wäre, wovon wäre der Pat. am Ende der Sitzung überzeugt? Von der Tatsache, daß

[5]) v. Wagner-Jauregg (W. m. W. 1917) spricht von „Nichtwollenkönnen".

[6]) W. m. W. 1916. Nr. 17.

Digitized by Google
Original from UNIVERSITY OF CALIFORNIA
Generated on 2019-10-24 15:54 GMT / http://hdl.handle.net/2027/uc1.b3252766
Public Domain in the United States, Google-digitized / http://www.hathitrust.org/access_use#pd-us-google

er schreien kann — was er schon früher wußte. Von daher kann also eine Suggestivwirkung nicht erwartet werden."

37 von meinen 70 Fällen wurden durch Faradisation allein, einer durch Faradisation und Überredung, ein weiterer durch Faradisation und Übungsbehandlung geheilt. 13mal ergab die elektrische Behandlung wesentliche Besserungen.

Ich verschließe mich ebenso wenig wie andere Autoren der Erwägung, daß mancher von den geheilten und gebesserten Fällen im Dienste wieder rückfällig werden dürfte. Doch dürfte das nicht allzu oft zutreffen, da uns nur ein einziges Mal einer dieser Pat. zum zweiten Mal zur Behandlung zugewiesen wurde.

Die nächste Tabelle berichtet über 19 Fälle von traumatischer funktioneller Taubstummheit und Mutismus. Daß wir nur so wenige dieser Sprachstörungen zu sehen bekamen, dürfte daran liegen, daß sie sich häufig im Laufe der Zeit, welche vergeht, bis die Pat. in die Spezialabteilung kommen, völlig zurückbilden oder in Aphonien oder Stottern übergehen. Unsere traumatischen funktionellen Taubstummen sind aber wohl auch deshalb wenige, weil sie vielfach den Ohrenabteilungen zugewiesen werden. Von den 19 Fällen sind 14 durch Granatverschüttungen stumm bzw. taubstumm geworden, 2 gaben Schreck als Ursache an, die anderen beiden konnten sich einer Ursache nicht erinnern. Jedenfalls überwiegen hier die Traumatiker im Gegensatze zu den Aphonien.

Die Resultate der von E. Urbantschitsch[7]) eingeführten Therapie sind 11 Heilungen und 7 Übergänge in andere Sprachstörungen. Einmal verschwand die Taubstummheit von selbst nach einem hysterischen Krampfanfalle.

Wenn ich meine Fälle von hysterischer Aphasie im Anschluß an die Mutismen und nicht im Anschluß an die im ersten Abschnitt besprochenen organischen Aphasien abhandle, so geschieht dies, weil ich der Ansicht bin, daß sie mit den Mutismen enge verwandt sind. Diese Ansicht bedarf einer näheren Begründung und ich werde deshalb hier die einschlägige Literatur der letzten Jahre ausführlich durchgehen.

Lewy-Brühl stellte im Jahre 1908 in der Société de neurologie de Paris einen Fall von rechtsseitiger hysterischer Hemiplegie mit hysterischer reiner motorischer Aphasie vor, welcher die Krankheit vor 10 Jahren durch einen Sturz erworben hatte. Es fehlten trotz der Hemiplegie Reflexdifferenzen zwischen beiden Körperhälften und alle Symptome verschwanden

[7]) Im Kriege erworbene hysterische Taubheit bzw. Taub-Stummheit, durch Faradisation geheilt. (Sitzungsber. der Österr. otolog. Ges. Oktober 1914.)

Digitized by Google
Original from UNIVERSITY OF CALIFORNIA
Generated on 2019-10-24 15:54 GMT / http://hdl.handle.net/2027/uc1.b3252766
Public Domain in the United States, Google-digitized / http://www.hathitrust.org/access_use#pd-us-google

durch Elektrisieren. Über eine Pat., welche nach einem Schrecken und darauffolgender Ohnmacht unter ganz ähnlichen Erscheinungen erkrankt war, berichtet G. Marinesco (Semaine médicale. 1909. Nr. 16). Auch hier fehlten Reflexdifferenzen. Die Pat. sprach einzelne Laute, auch Worte, hatte aber agrammatische Erscheinungen. Weiters beschreibt Th. Becker ein derartiges Krankheitsbild, welches an Intensität wechselte und am stärksten im Affekt zutage trat (D. m. W. 1911. Nr. 19). Eine andere einschlägige Beobachtung stammt von Schönfeld (Zur Kenntnis der hysterischen corticalen motorischen Aphasie. W. kl. W. 1912. Nr. 30); auch hier fehlten alle cerebralen Herdsymptome. H. Stern sucht (Über die verschiedenen Formen der Stummheit. W. m. W. 1910) die Unterscheidung zwischen hysterischer Aphasie und hysterischem Mutismus folgendermaßen festzulegen. Hysterische Aphasie: 1. Verfügt meist über einige Silben. 2. Nicht aphonisch. 3. Mimik sehr gering. 4. Intelligenz leidet öfter. 5. Widerwille gegen schriftliche Gedankenäußerung. Hysterischer Mutismus: 1. Unmöglichkeit jeder Lautbildung. 2. Meist ganz aphonisch. 3. Mimik sehr lebhaft. 4. Intelligenz meist nicht beeinträchtigt. 5. Verständigen sich gerne schriftlich. Diese Aufstellung Sterns entspricht ganz den von Bastian (Über Aphasie und andere Sprachstörungen. Leipzig 1902) festgelegten Symptomen des hysterischen Mutismus, nur daß Bastian ihm lediglich die organische Aphasie gegenüberstellt. Auch Lewandowsky (Die Hysterie. Berlin 1914) kennt nur eine Art von hysterischer Stummheit und sie nennt er Mutismus. „Man hat von hysterischer Aphasie gesprochen, wofür aber jetzt wohl allgemein die Bezeichnung hysterischer Mutismus gebraucht wird." Auch ich glaube, daß die Teilung in zwei Krankheitsbilder, wie sie Stern vorschlägt, schon an praktischen Schwierigkeiten scheitern wird. Denn man sieht oft ein Symptom oder einige Symptome der einen Art mit solchen der zweiten vereint. So hat mein sogleich zu beschreibender Fall, der nicht aphonisch war und über die Silbe chä verfügte, keinerlei Widerwillen gegen schriftliche Gedankenäußerung und lebhafte Mimik. Ebenso mein zweiter Fall, bei welchem die funktionelle Stummheit, wie gezeigt werden wird, wahrscheinlich aus einer organischen Aphasie hervorging. Andrerseits sah ich Fälle (Tabelle 2, Fall 8), die so stumm waren wie ein Fisch, also auch aphonisch und keiner Silbe mächtig, die nicht zum Schreiben zu bewegen und nahezu amimisch waren. Oppenheims Lehrbuch der Neurologie kennt die Trennung in hysterische Aphasie und hysterischen Mutismus ebenfalls nicht, so daß ich glaube, es ist, wenigstens so lange nicht etwa verläßliche differentialdiagnostische Merkmale gefunden wurden, nur einer der beiden Ausdrücke zu verwenden oder beide im Bewußtsein dessen, daß es sich um Synonyma handelt.

Digitized by Google
Original from UNIVERSITY OF CALIFORNIA
Generated on 2019-10-24 15:54 GMT / http://hdl.handle.net/2027/uc1.b3252766
Public Domain in the United States, Google-digitized / http://www.hathitrust.org/access_use#pd-us-google

Fall 101. Ein 32jähriger Oberleutnant hatte durch einen Schuß das rechte Auge verloren. Er hat eine Hautknochennarbe in der rechten Schläfengegend. Das Geschoß wurde seinerzeit aus der Nase extrahiert. Die Schußverletzung ist älteren Datums; er erkrankte im Mai 1917 plötzlich unter Krämpfen und Bewußtseinsstörung an einer vollkommenen Sprachlosigkeit. Er vermochte jedoch schriftlich sich gut auszudrücken und das Sprachverständnis war anamnestisch nicht gestört. Sein Zustand wurde trotz genauester Untersuchung in zwei Spitälern als motorische Aphasie diagnostiziert und der Pat. wurde am 20. V. dem Garnisonsspital Nr. 2 zur sprachärztlichen Behandlung zugewiesen. Der Nervenbefund ergab ein lebhaftes Zucken der linken Körperhälfte bei Prüfung der Sehnenreflexe und des Fußsohlenreflexes; es zeigte jedoch die genauere Beobachtung, daß hier nicht eine einseitige Steigerung der Sehnenreflexe im gewöhnlichen Sinne vorlag, vielmehr eine Art von Mitbewegungen. Der Pat. sprach keinen Laut und war auch nicht imstande, einen solchen nachzusagen; es kam vielmehr nur krampfartiges Öffnen des Mundes mit einer Art Schnarchlaut zustande. Machte schon diese Tatsache die Richtigkeit der Diagnose: „Motorische Aphasie" fraglich, da erfahrungsgemäß selbst die allerschwersten Fälle noch über einzelne Laute und sogar Silben verfügen, so veranlaßte mich besonders der Umstand, daß das Sprachverständnis vollkommen intakt war, zur Diagnose: Hysterischer Mutismus. Denn ich habe niemals einen Fall hochgradiger sogenannter motorischer Aphasie gesehen, bei welchem völlig normales Sprachverständnis vorhanden gewesen wäre. Meines Erachtens hängt nicht nur die motorische Sprache vom Sprachverständnis, sondern auch das Sprachverständnis von der motorischen Sprache ab. Denn auch von den vielen Hunderten motorisch hörstummer Kinder, welche ich zu behandeln Gelegenheit hatte, hat kein einziges ein seinem Alter angemessenes Sprachverständnis gehabt. Es ist auch höchst wahrscheinlich, daß ein Mensch, welcher eine fremde Sprache so lernen würde, daß er sie selbst niemals spräche, sondern nur hörte, eine viel geringere Sicherheit im Verstehen aufweisen würde als jemand, welcher sie sprechend erlernt hätte. Die Diagnose auf hysterischen Mutismus wurde durch die Therapie bestätigt, da der Pat. durch zwei Hypnosen vollkommen geheilt wurde. Erwähnenswert ist noch, daß die beschriebene Pseudosteigerung der Reflexe auf einer Seite in den Anfangsstadien der Hypnose verschwand.

Fall 102. H. J.

Anamnese: Laut Vormerkblatt des Reservespitals Nr. 5 in Wien am 25. VIII. 1917 verwundet durch Granate. Steckschuß im Halse.

Röntgenbefund: Größerer Splitter vor der Trachea, im Unterkiefer zwei kleinere, tief vor der Wirbelsäule liegend. Unter dem Kinn zahlreiche kleine Splitter und zwei in der Wange. Am linken Schläfenbein eine kleine Rißwunde. Fraktur des Knochens. Druckpuls. Reflexe vorhanden. Aphasie.

1. IX. 1917. Revision in Chloroformnarkose (RA. Dr. Fibich): Eine lochförmige kleine Öffnung. Gleich nachdem die Umgebung abgemeißelt ist, Luer entfernt wird, erscheint eine starke Blutung der Lochwunde. Dura ist ebenfalls lochförmig perforiert. Aus der Verletzung fließt Hirnwasser. Unter der Ver-

(Fortsetzung des Textes auf Seite 422.)

Digitized by Google
Original from UNIVERSITY OF CALIFORNIA
Generated on 2019-10-24 15:54 GMT / http://hdl.handle.net/2027/uc1.b3252766
Public Domain in the United States, Google-digitized / http://www.hathitrust.org/access_use#pd-us-google

Erklärung der Abkürzungen

In der Anamnese: M. = Monate seit dem Beginn der Stimmstörung. Gran.: = (offene Glottis intercartilaginea), P. = Preßstellung der Stimmbänder, R. = Erfolg: + =

Fall Nr.	Alter in Jahren	Anamnese	Körperlicher Befund mit Ausnahme des Kehlkopfes	Reflexsteigerung		Sensibilitätsstörung
				einseitig	beiderseitig	
12	24	Über Nacht, wie schon früher öfters.				
13	20	Erkältung 3 M.				
14	23	Erkältung 5 M.				
15	18	Über Nacht beim Kader.				r. > l.
16	19	Plötzlich 5 M.				
17	25	Wiederholt durch Erkältung, jetzt 5 M.				
18	38	Gran. 6 M.	Hautnarbe l., Stirnhöcker.			r.
19	30	Erkältung 3 M.				
20	23	Gran. 2 M. Mutter und Vater an Tbc. laryng. gestorben, wurde damals heiser, seit 2 Jahren neuerlich.				
21	26	11 Monate Typhus, zuerst stumm.				
22	34	Allmählich seit 10 Jahren.				
23	33	Allmählich seit 6 Jahren.				
24	34	Seit 20 Jahren.				
25	26	22 M. plötzlich.				r.
26	28	Erkältung.				
27	28	Apicitis 15 M.	Apicitis.			
28	33	Oft Apicitis, seit Jahren aphonisch.	Apicitis.			
29	32	2 J.	Siebbeineiter.			
30	27	26 M. Typhus.				
31	20	12 M. Gran., zuerst stumm.	Hirnnarbe seit der Jugend.			r.
32	21	6 M. allmählich heiser.				
33	34	3 M. Gran., zuerst stumm.				
34	21	5 M. Gran.				

*) Siehe Fröschels: Zur Beurteilung von Paresen. W. med. W. 1917 (Fest-

Digitized by Google
Original from UNIVERSITY OF CALIFORNIA
Generated on 2019-10-24 15:54 GMT / http://hdl.handle.net/2027/uc1.b3252766
Public Domain in the United States, Google-digitized / http://www.hathitrust.org/access_use#pd-us-google

in der Tabelle.

Granatverschüttung. — Kehlkopf: o. = ovale Glottis, Fl. = Flüsterstellung Rötung, S. = Schwellung. — Therapie: F. = Faradisation, I. = Inhalieren. — normale Stimme.

Sonstiges Neurologisches	Kehlkopf	Therapie	Erfolg
	Fl., leichte R. der Stimmbänder.	transferiert	
	o.	I.	+
	o., leichte R. des Kehlkopfes.	I.	+, manchmal aphonisch.
	Während Laryngoskopie normale Stimme.		+
	o., leichte R. d. Stimmbänder.	I.	+
	o., R. und S. der Stimm- und Taschenbänder.	I.	+
	o., starke R. und S. der Stimmbänder.	F.	Keiner.
	o., R. u. S. der Stimmbänder.	I.	+
	o.	I.	+, manchmal aphonisch.
	o., starke R. und S. der aryepigl. Falte.	I.	+
	o., R. und S. der Luftröhre.	F.	Keiner.
	o., starke R. und S. der Stimmbänder.	Pinselung.	Transferiert.
	P.	I., Kaltwasser	+
Hyst. Anfälle.	o., R. u. S. der Stimmbänder.	I.	Heiserkeit.
Würgrefl. fehlt.		F.	+
	P.	F.	Stimme hoch, oft aphonisch.
	o., chronischer Katarrh.	F.	Besserung.
	o., R. der Stimmbänder.	F.	+
	o.	F.	Noch in Behandlung.*)
Neurasthenisches Muskelsymptom.	o.	F.	+
	P.	F.	Leise Stimme, noch in Behandlung.
	o.		Während der Laryngoskopie normale Stimme.
	o.	F.	Stimme halblaut.

schrift für Hofrat Urbantschitsch).

Digitized by Google
Original from UNIVERSITY OF CALIFORNIA
Generated on 2019-10-24 15:55 GMT / http://hdl.handle.net/2027/uc1.b3252766
Public Domain in the United States, Google-digitized / http://www.hathitrust.org/access_use#pd-us-google

Fall Nr.	Alter in Jahren	Anamnese	Körperlicher Befund mit Ausnahme des Kehlkopfes	Reflexsteigerung		Sensibilitätsstörung
				einseitig	beiderseitig	
35	30	3 M. Im Anschluß an Bluthusten.				
36	30	Schrapnellverletzung am Schädel vor 2 Jahren. Vor 14 M. Typhus, seither aphonisch.	8 *cm* lange Hautnarbe r. am Scheitel.			
37	38					Hypästhesie an den unteren Extremitäten.
38	21	Gran. 2 M.				
39	40	Gran. 2 M.				
40	28	Allmählich seit 10 M.				
41	22	Erkältung 10 M.				
42	23	Erkältung 6 M.				
43	22	Erkältung 3 M.				
44	21	Erkältung 5 M.				
45	24	Erkältung 2 M.				
46	25	Erkältung 2 M.				
47	34	Erkältung 4 M.				
48	26	Erkältung 29 M.				
49	25	Erkältung 8 M.				
50	19	Erkältung 2 M.				
51	23	Gran. 9 M.	Klingendes Rasseln über den Lungenspitzen.			r. obere Extr.-Hypalgesie.
52	34	Angeblich Erkältung vor 13 M.				
53	19	Erkältung 4 M.				
54	23	Erkältung 20 M.				Hypästhesie links.
55	21	Allmählich seit 6 M.				
56	46	Plötzlich nach Trinken kalten Wassers vor 4 M.				
57	40	Gran. 24 M.				
58	38	Gran., zuerst taubstumm, nach 8 Tagen kam das Gehör, nach 14 Tagen Aphonie.				
59	21	Erkältung 3 M.				

Digitized by Google
Original from UNIVERSITY OF CALIFORNIA
Generated on 2019-10-24 15:55 GMT / http://hdl.handle.net/2027/uc1.b3252766
Public Domain in the United States, Google-digitized / http://www.hathitrust.org/access_use#pd-us-google

Sonstiges Neurologisches	Kehlkopf	Therapie	Erfolg
	o.	F.	+
	o.	F.	+ nach 10, sehr stürmischen Sitzungen.
	Zusammenpressen der falschen Stimmbänder.	F.	Wegen Aufregungszuständen transferiert auf die psychiatrische Klinik.
	o.	F.	Nur während der Behandlung normale Stimme; dann immer wieder aphonisch.
	Bei Laryngoskopie normale Stimme.		
	o., R. der Stimm- und Taschenbänder.	F.	+
	o., leichte R. d. Stimmbänder.	F.	Keiner.
	o.	F.	+
	o.	F.	+
	o.	F.	+
	o.	F.	+
	o., leichte R. d. Stimmbänder.	F.	+
	Fl., R. der Stimmbänder.	F.	Keiner.
	o., R. und S. der Taschenbänder.	F.	+
	o.	F.	+
	Glottis in Ausatmungsform.	F.	+
	o., R.	F.	+
	o.	F.	+
	o., R. der Stimmbänder.	F.	+
	Fl., R.	F.	+
	o., R. der Stimmbänder.	F.	Keiner.
	Schwellung der Taschenbänder; Stimmbänder flattern beim Versuch zu phonieren und entfernen sich nach geringer Annäher. sofort wieder.	F.	Keiner.
	Glottis in Ausatmungsform.	F.	+
	o., R. und S. der Taschenbänder, geringere der Stimmbänder.	F., I.	+
	o., R. der Stimmbänder.	F.	+

Digitized by Google
Original from UNIVERSITY OF CALIFORNIA
Generated on 2019-10-24 15:55 GMT / http://hdl.handle.net/2027/uc1.b3252766
Public Domain in the United States, Google-digitized / http://www.hathitrust.org/access_use#pd-us-google

Fall Nr.	Alter in Jahren	Anamnese	Körperlicher Befund mit Ausnahme des Kehlkopfes	Reflexsteigerung		Sensibilitätsstörung
				einseitig	beiderseitig	
60	31	Erkältung 6 M.				
61	37	Seit Kindheit oft heiser. Jetzt ohne erkennbare Ursache seit 28 M.				
62	25	Gran. 1 M.				
63	39	Erkältung, 2 Jahre.				
64	34	Erkältung, 1 Jahr.				
65	34	Seit Kindheit angeblich oft heiser, jetzt seit Sturz eines Brettes auf die Brust. 3 M.				
66	24	Seit 6 M. ohne bekannte Ursache.				
67	40	Minenexplosion 1 M.				
68	39	Erkältung 3 M.				
69	18	Erkältung 2 M.	Sehr schwächlich und anämisch.			
70	49	Erkältung 4 M.				
71	31	Erkältung 3 M.	Schallverkürzung über der l. Lungenspitze.	P. S. R. l. > r.		l. > r., nur am obersten Oberschenkel r. > l.
72	37	Erkältung 4 M.				
73	22	Erkältung 1 M.				
74	29	Angeblich seit Jugend heiser.	Spaltung des 2. Tones über allen Herzostien.			
75	22	Erkältung 4 M.	Stark rachitisches defektes Gebiß.			
76	24	Nach Halsschuß, 10 M.	Hautnarbe links am Sternocleidomast.			
77	26	Erkältung 6 M.				
78	26	Erkältung 21 M.				
79	37	Erkältung 3 M.				
80	28	Erkältung 2 M.				
81	38	Angeblich seit Jugend.	Sehr anämisch.			

Digitized by Google
Original from UNIVERSITY OF CALIFORNIA
Generated on 2019-10-24 15:55 GMT / http://hdl.handle.net/2027/uc1.b3252766
Public Domain in the United States, Google-digitized / http://www.hathitrust.org/access_use#pd-us-google

Sonstiges Neurologisches	Kehlkopf	Therapie	Erfolg
	Glottis in Ausatmungsform.	F.	Halblaute Stimme.
	o., R., S. (katarrhal. Komponente) der Stimmbänder.	F.	+. Geringe Rauheit der Stimme.
	o., R. der Stimmbänder.	F.	+
	P., R. und S. der Taschenbänder und Stimmbänder.	F.	+
	o., R. der Stimmbänder.	F.	+
	Fl., R. der Stimmbänder.	F.	Stimme tritt auf, ist aber sehr hauchig.
	o., R. der Stimmbänder.	F.	+
	o.	F.	+
	o., R. der Taschen- und Stimmbänder.	F., Übungsbehandlung	Keiner.
	o., R. und S. der Taschen- und Stimmbänder.	F.	+
	P., R. und S. der Taschen- und Stimmbänder.	F.	+
	R. des rechten Stimmbandes, Glottis in Ausatmungsform.	F.	Keiner.
	Vorwiegend die Taschenbänder nähern sich beim Versuch zu phonieren. R. des ganzen Kehlkopfes.	Ohne Therapie	Besserung im Verlaufe von 2 Wochen.
	Fl., R. der Stimmbänder.	F.	+
Beiderseits Chvostek-sches Phänomen.	Fl.	F.	Geringe Besserung.
	o., R. und S. der Taschen- und Stimmbänder.	F.	Ergibt laute Stimme; weitere Übungsbehandlung führt zur Heilung.
	Fl.	F.	Leise Stimme.
	Fl., leichte R. der Taschenbänder.	F.	Keiner.
	o., R. der Stimmbänder.	F.	Gepreßte Stimme.
	Fl.	F.	+
	o.	F.	Leise Stimme, lebhaftes Zureden ergibt Heilung.
	Glottis in Ausatmungsstellung. R. der Stimmbänder.	F.	+

Digitized by Google
Original from UNIVERSITY OF CALIFORNIA
Generated on 2019-10-24 15:55 GMT / http://hdl.handle.net/2027/uc1.b3252766
Public Domain in the United States, Google-digitized / http://www.hathitrust.org/access_use#pd-us-google

Generated on 2019-10-24 15:55 GMT / http://hdl.handle.net/2027/uc1.b3252766
Public Domain in the United States, Google-digitized / http://www.hathitrust.org/access_use#pd-us-google

Traumatische funktionelle Taubstummheiten und Mutismen.

Fall Nr.	Alter in Jahren	Anamnese	Einseitige Reflexsteigerungen	Beiderseitige Reflexsteigerungen	Sensibilitätsstörung	Sonstiges Neurologisches	Somatisches	Therapie	Erfolg
82	30	Während einer Beschießung seiner Stellung verlor er die Sprache. 2 M.		P. S. R.		Mutismus.	Schallverkürzung über der linken Lungenspitze.	F.	+
83	33	Granate. 2 M.				Mutismus.		F.	+
84	18	Granate. 2 M.				Taubstumm.			Pat. bekam einen hysterischen Anfall und hörte und sprach danach normal.
85	40	Granate. 2 Wochen.				Taubstumm.		F.	+
86	38	Durch Schreck, als ein Eisenbahnzug ihn fast überfuhr. 2 Wochen.	r. oben.		r. > l. an den Extremitäten.	Mutismus.		F.	+
87	32	Granate. 3 M.				Taubstumm.		F.	+, nur leichtes Stottern.
88	33	Granate. 2 M.				Taubstumm.		F.	+, nur leichtes Stottern.
89	25	Granate. 4 M.				Taubstumm.	Schleimhaut in Kehlkopf und Trachea gerötet und leicht geschwollen. Stimmbänder pressen sich beim Versuche des Phonierens erst aneinander, gehen aber dann sofort in starke Abduktionsstellung.	F.	+, nur leichtes Stottern.

Digitized by Google
Original from UNIVERSITY OF CALIFORNIA

90	18	Granate. 2 Wochen.	r. oben			Taubstumm.	Stimmbänder beim Phonationsversuch in Ausatmungsstellung.	F.	+, nur leichtes Stottern.
91	22	Granate. 2 M.				Mutismus.		Übungstherapie.	+
92	47	Sturz von 4 *m* Höhe.				Mutismus.	Lipom am r. untersten Sternalrande.	F.	+
93	43	Granate. 3 M.		l. > r. an den Extremitäten.		Kraft der ob. Extr. herabgesetzt, von neurasth. Typ., Mutismus		F.	+
94	29	Granate. 3 M.				Steifigkeit des rechten Beines auf hyst. Grundlage, Mutismus.		F.	+
95	36	Nach Ohnmachtsanfall, ohne bekannte Ursache. 1 M.				Mutismus.		F.	+, nur gepreßte Stimme.
96	35	Ohne bekannte Ursache Sprachverlust vor 3 Jahren.				Mutismus.	Stimmbänder bleiben, wenn Pat. phonieren soll, in Ausatmungsstellung.	F.	+
97	25	Granate. 6 Wochen.			Anästhesie Analgesie am ganzen Körp.	Mutismus.	Schlottern der Stimmbänder beim Versuch zu phonieren.	F.	+
98	21	Granate. 1 M.				Zittern der Hände, Mutismus.		F.	+, schweres Stottern, das sich unter Übungsbehandlung allmählich bessert. Pat. steht noch in Behandlung.
99	38	Granate. 2 M.		An den ob. und unt. Extr.		Kraft der Extr. herabgesetzt, von neurasth. Typus, Mutismus.		F.	+
100	27	Granate. 5 M.		An allen Extr.		Hautnarben vor dem l. Ohr und am r. Handrücken, Mutismus.		F.	+, mit starkem klonischen Stottern. Noch in Behandlung.

Generated on 2019-10-24 15:55 GMT / http://hdl.handle.net/2027/uc1.b3252766
Public Domain in the United States, Google-digitized / http://www.hathitrust.org/access_use#pd-us-google
Digitized by Google
Original from UNIVERSITY OF CALIFORNIA

letzung ist eine Zertrümmerungshöhle, walnußgroß, ausgefüllt mit Hirnbrei und Knochenstücken. Einführung von Streifen, teilweise Naht.

4. IX. Paralyse des rechten Armes.

20. IX. Wunde bis auf kleine Fläche verheilt. Aphasie dauert an.

6. X. Röntgenbefund: Kronenstückgroßer, anscheinend penetrierender, unregelmäßig begrenzter Defekt der linken Schläfenbeinschuppe. Mehrere hirsekorngroße Projektilsplitter innerhalb des Schädels und in den Weichteilen.

12. X. Parese der rechten oberen und unteren Extremitäten. Am 19. XI. in das Garnisonsspital Nr. 2 transferiert.

20. XI. Status praesens: Auf Fragen antwortet der Kranke nur immer wieder mit ze ze ze, das er mehr oder weniger oft wiederholt. Von vorgesagten Vokalen gelingt ihm nur ein a und ein o annähernd. Er versteht einfache Aufträge auch ohne mimische Hilfe, macht nur selten einen kleinen Fehler. Auch gelingt es ihm, schriftlich Aufträge zu geben. Von mehreren Gegenständen reicht er, schriftlich dazu aufgefordert, immer den richtigen. Seinen Namen schreibt er richtig, beantwortet aber Fragen schriftlich mit für den Dolmetsch (tschechisch) sinnlosen Wörtern. Buchstaben auf Diktat gut; auch einzelne einfache Worte, einige Male jedoch schreibt er nur teilweise richtig, so z. B. für hodyni honych, für pero — pez, für doma — damo. Rechnen mit zwei kleinen Zahlen gut, mit drei Zahlen: 2 + 4 + 4 richtig, 6 + 7 + 8 = 20, 5 + 4 + 3 = 11.

Wunde: Einen Querfinger oberhalb des linken oberen Ohransatzes beginnend, zieht über das Planum temporale nach hinten auf das Os occipitale eine 8 *cm* lange, in ihrem hinteren Anteil tief eingezogene, vorne lineare, mit dem Knochen verwachsene Narbe.

Apraxie der Lippen und Mundmuskulatur beim Beißen, Pfeifen und Husten. Apraxie der Hände scheint nicht zu bestehen. Pupillen ohne Störung. Scheint die von rechts sich annähernde Hand nicht zu sehen. Hemianopsie zweifelhaft, doch bleibt auch der Blinzelreflex von links aus. Der rechte Facialis bleibt beim Zähnezeigen etwas zurück. Zunge gerade. Sensible Reflexe vorhanden. Leichte Parese der rechten oberen Extremität. Keine Differenz der tiefen Reflexe. Mäßige Parese der rechten unteren Extremität. Zehenbewegungen rechts etwas eingeschränkt, sonst sehr kräftig. Keine Differenz der Hautreflexe. Kein Babinski. Keine Sensibilitätsstörung. Bei Augen- und Fersenschluß Fallen nach rückwärts. Puls 78. Keine Verlangsamung beim Bücken.

Hier war die Differentialdiagnose dadurch erschwert, daß die Wunde in der Sprachregion saß. Nichtsdestoweniger war sofort der Verdacht auf hysterische Aphasie vorhanden, da der Pat. immer wieder eine stereotype Silbe unter Zeichen heftiger Anstrengung sprach. Das aber paßt nicht in das Bild einer organischen Aphasie. Organisch Aphasische sprechen manchmal unter heftiger Anstrengung, was man ihnen vorsagt, richtig oder falsch nach, oder sie bemühen sich, etwas spontan zu sagen; kommt aber eine stereotype Silbe vor, so kommt sie

Generated on 2019-10-24 15:55 GMT / http://hdl.handle.net/2027/uc1.b3252766
Public Domain in the United States, Google-digitized / http://www.hathitrust.org/access_use#pd-us-google
Digitized by Google
Original from UNIVERSITY OF CALIFORNIA

oft gegen den Willen des Kranken leicht und ungehemmt zum Vorschein. Weiters hatte der Pat. analog den früheren ein zu gutes Sprachverständnis.

Hier wurde der faradische Strom versucht, der nach zweimaliger Anwendung eine fast normale Sprache erzeugte. Die Sprache war nur verlangsamt und diese Verlangsamung erwies sich als eine organisch bedingte Dysarthrie. Gegen sie wird mit Artikulationsübungen vorgegangen. Auch die Paragraphie verschwand durch energisches Zureden.

Auch Hemianopsie ist zurzeit nicht mehr nachweisbar.

Wir dürfen uns wohl vorstellen, daß hier anfangs wirklich eine organische Aphasie oder doch eine schwere Dysarthrie vorlag, die bald zurückging, was aber nicht zutage treten konnte, da sie von einer hysterischen abgelöst wurde.

Wenn ich trotz meiner Ansicht, daß hysterischer Mutismus und hysterische Aphasie von einander nicht abgeschieden werden können, die beiden letzten Fälle gesondert besprach, so geschah dies, weil hier infolge des Schädelschusses die Differentialdiagnose schwer war und daher einiges Interesse beanspruchen kann und weil ich vermute, daß gerade derartige diagnostische Komplikationen (eventuell auch eine Pseudoparese einer Körperhälfte) die Abtrennung der hysterischen Aphasie vom hysterischen Mutismus manchen Autoren wünschenswert erscheinen ließ.

Aus dem 5. Feldspital der I. Division der bulgarischen Armee.

Eine neue Methode der klinischen Anwendung des auropalpebralen Reflexes (Bechterew).

Von Dr. **S. Belinoff**, Vorstand des Spitals.

(Mit 2 Figuren.)

Der auropalpebrale Reflex bei Normalhörenden.

Bei der Untersuchung meiner Patienten mit dem Bárányschen Lärmapparat habe ich folgende Erscheinung beobachtet: Führt man den Apparat in den Gehörgang ein und setzt man plötzlich und für den zu Untersuchenden unerwartet den Mechanismus in Bewegung, so löst sich fast in allen Fällen mit normalem Hörvermögen ein Lidschlag aus. Ja, sogar bei Annäherung des Lärmapparates auf eine Distanz von 10—15 *cm* an das Ohr (ohne Einführung in den Gehörgang) ruft der Lärm in vielen Fällen einen Augenlidschluß hervor.

Auf diese Weise habe ich Hunderte von Normalhörenden verschiedenen Alters untersucht und bei zirka 90% positives Resultat erhalten.

Analysieren wir diese Erscheinung.

Digitized by Google
Original from UNIVERSITY OF CALIFORNIA
Generated on 2019-10-24 15:55 GMT / http://hdl.handle.net/2027/uc1.b3252766
Public Domain in the United States, Google-digitized / http://www.hathitrust.org/access_use#pd-us-google

Bei Einwirkung des Lärmapparates wird zuerst und am stärksten der N. acusticus resp. sein Ramus cochlearis erregt. Diese Erregung pflanzt sich in das Zentrum des N. cochlearis in die Medulla oblongata fort; von hier aus geht die Erregung auf das Zentrum des Gesichtsnerven über und verbreitet sich durch den Stamm desselben zuletzt auf den Nervus resp. Malus palpebralis, dessen Erregung das Schließen der Augenlider bewirkt.

Es handelt sich also um einen Reflex, dessen Bogen wäre: Nervus cochlearis, Zentrum desselben im verlängerten Mark, sensibler Teil, Zentrum des Gesichtsnerven, N. facialis, motorischer Teil.

Ist nun diese Voraussetzung wahr, so muß nicht nur der Lärmapparat, sondern auch andere Schallquellen denselben Reflex hervorrufen.

Ich habe folgende Instrumente angewendet:

1. eine große Trommel,
2. eine kleine Trommel,
3. drei verschieden klingende Autohuppen,
4. Schlag auf die Fensterscheibe, auf den Tisch usw.

Bei dieser Einrichtung des Versuches habe ich in ca. 80% der Fälle ein positives Resultat beobachtet.

Bei verschiedenen Tieren rufen die starken Schallquellen auch einen deutlichen Lidschluß hervor (Pferde, Hunde, Katzen).

Nur die harmonischen Töne, wenn noch so stark (Harmonika, Orgel, Glocke), lösen keinen reflektorischen Lidschluß aus.

Der Reflex in pathologischen Fällen.

Nun entstand natürlich die Frage, wie sich der Reflex in pathologischen Fällen verhält. Zuerst war ich neugierig, labyrinthlose Patienten zur Untersuchung heranzuziehen.

Ich lasse die Krankengeschichte einer labyrinthlosen Patientin folgen, die ich in der Wiener Universitätsklinik beobachtet habe.[1])

1. Poldi Z., 19 Jahre alt.

Anamnese: Linkes Ohr eingezogenes Trommelfell. Rechtes Ohr Otitis med. suppurat. chronica seit Kindheit.

Am 23. X. 1917 Radikaloperation. Am 31. XI. 1917 Labyrinth nach Neumann operiert (Dozent Ruttin).

Status pr.: Hinter dem rechten Ohre große Operationshöhle, teilweise epidermisiert. Total taub. (Links fast normales Hörvermögen). Spontaner Nystagmus nach beiden Seiten rotatorisch.

[1]) An dieser Stelle möchte ich dem Vorstand der Klinik, Hofrat Professor V. v. Urbantschitsch für die liebenswürdige Förderung meiner Arbeit, indem er mir nicht nur sein Krankenmaterial zur Verfügung stellte, sondern auch mit Rat und Tat meine Studien unterstützte, meinen innigsten Dank ausdrücken.

Digitized by Google
Original from UNIVERSITY OF CALIFORNIA
Generated on 2019-10-24 15:55 GMT / http://hdl.handle.net/2027/uc1.b3252766
Public Domain in the United States, Google-digitized / http://www.hathitrust.org/access_use#pd-us-google

1. V. 1918	0	L.	0[2])
	1	Mt.	0
2. V. 1918	2	L.	0
	2	Mt.	0
4. V. 1918	4	L.	0
	1	Mt.	0
5. V. 1918	0	L.	0
	1	Mt.	0
6. V. 1918	1	L.	0
	3	Mt.	0
7. V. 1918	0	L.	0
	1	Mt.	0

Die Patientin wurde 6 Tage nacheinander untersucht und hat auf der kranken Seite stets negativen Ausfall des auropalpebralen Reflexes gezeigt. Die rechte Seite hat positiv reagiert.

Taubstummheit.

Taubstumme habe ich zirka 100 untersucht, dabei folgendes Resultat erhalten: 35% haben positive, 65% negative Reaktion gegeben.

Bei allen Taubstummen mit positivem Ausfall des auropalpebralen Reflexes sind Hörreste nachgewiesen worden.[3]) Bei den übrigen wurde keine Spur von Reflex beobachtet.

Anschließend einige Krankengeschichten.

2. Marco Ch., 22 Jahre alt.

Anamnese: Surdo mutitas congenita.

Status pr.: Gut entwickelt. Innere Organe ohne Besonderheiten.

Otoskopischer Befund: Membr. tympani normal. Keine Hörreste. Labyrinth kalorisch und auf Drehung nicht erregbar.

0 L. 0
0 Mt. 0

Keine Spur von Reflex weder mit L. (Lärmapparat) noch mit Mt. (Mikrotympanon).

3. Albert G., 12 Jahre alt.

Anamnese: Surdo mutitas congenita.

Status pr.: Entwicklung dem Alter entsprechend. Keine Rachitis. Innere Organe ohne Besonderheiten.

Otoskopischer Befund: Links Otitis media supp. chron. Totale Destruktion des Trommelfells. Keine Hörreste. Labyrinth kalorisch nicht erregbar.

---

[2]) L. = Lärmapparat. Mt. = Mikrotympanon. Die Zahlen zeigen, wie oft sich der Reflex hintereinander wiederholt hat.

[3]) Das Verhalten des auropalpebralen Reflexes bei Taubstummen stellt großes theoretisches Interesse dar, weshalb ich die Absicht habe, dieser Frage eine spezielle Studie zu widmen.

Digitized by Google
Original from UNIVERSITY OF CALIFORNIA
Generated on 2019-10-24 15:55 GMT / http://hdl.handle.net/2027/uc1.b3252766
Public Domain in the United States, Google-digitized / http://www.hathitrust.org/access_use#pd-us-google

0 L. 0
0 Mt. 0

Keine Spur von Reflex.

4. Sp. J.[1]), 11 Jahre alt. Taubstumme und schwerhörige Verwandte. Von 13 Geschwistern 4 taubstumm, 2 schwerhörig.

Status pr.: Entwicklung dem Alter entsprechend.

Otoskopischer Befund: Trommelfell normal. Kalorische und Drehreaktion des Labyrinths normal. Hörreste.

\+ c 0
\+ g 0
\+ g2 +
\+ c3 0
\+ g4 +

Die Untersuchung mit L. und Mt. am

9. V. 1918	6	L.	5
	5	Mt.	4
12. V. 1918	0	L.	3
	1	Mt.	2
14. V. 1918	∞	Mt.	∞

In diesem Falle reagieren beide Ohren auf Lärmapparat und Mikrotympanon, dabei ist aber auch kalorische und Drehreaktion des Labyrinths normal und auch Hörreste wurden ganz deutlich durch die kontinuierliche Tonreihe konstatiert.

5. K. J., 13 Jahre alt.

Anamnese: Eltern nicht verwandt, hat einen Bruder, der taubstumm ist. Rachitis.

Status pr.: Blasses Kind. Körpergewicht 30½ *kg*, Körperlänge 135 *cm*. Innere Organe ohne Besonderheiten.

Otoskopischer Befund: Trommelfell beiderseits eingezogen. Drehreaktion negativ. Neurotischer Einstellungsnystagmus. Kleine Hörreste. Kalorische Reaktion rechts negativ, links typisch.

\+ g 0
\+ c 0
\+ c2 +

9. V. 1918	0	L.	0
	0	Mt.	3
12. V. 1918	2	L.	1
	0	Mt.	0
13. V. 1918	0	L.	0
	0	Mt.	1

Wieder positive Cochlearreaktion mit Hörresten beiderseits.

---

[1]) Die Studien an Taubstummen habe ich größtenteils im Israel. Taubstummeninstitut in Wien gemacht und spreche dem Direktor der Anstalt, Herrn kais Rat Dr. S. Krenberger, meinen aufrichtigen Dank aus.

Digitized by Google
Original from UNIVERSITY OF CALIFORNIA
Generated on 2019-10-24 15:55 GMT / http://hdl.handle.net/2027/uc1.b3252766
Public Domain in the United States, Google-digitized / http://www.hathitrust.org/access_use#pd-us-google

Paralysis nervi facialis.

Die dritte Gruppe von pathologischen Fällen, die mich interessierte, war die Paralysis n. facialis.

Ich erlaube mir, wieder 2 typische Krankengeschichten anzuführen.

6. Dimitria B., 50 Jahre alt.

Diagnose: Paralysis n. facialis d.

Anamnese: Vor 2 Jahren bekam Patientin plötzlich Schmerzen im rechten Ohr und 2 Tage nachher wurde der Mund schief. Gleichzeitig hat sich das rechte Auge „geöffnet" und begann Tränenfließen.

Status pr.: Schwach genährtes Weib, innere Organe ohne Besonderheiten. Das rechte Auge ist weit offen. Beide Augenlider immobil. Der Augapfel geht beim Versuch, das Auge zu schließen, weit hinauf. Alle 3 Äste des Facialis gelähmt. Das Hörvermögen normal. M. tympani etwas eingezogen.

0 L. ∞
0 Mt. ∞

Keine Spur von Reflex auf der rechten Seite, während die linke Seite sehr stark und ad infinitum (∞) den Reflex zeigt.

7. David K., 24 Jahre alt.

Diagnose: Paresis n. facialis dextri. Vor 4 Wochen Kopfschmerzen, Schmerzen im rechten Ohr, dann Facialislähmung.

Status pr.: Junger, kräftiger Mann. Innere Organe ohne Besonderheiten. Linkes Ohr normal. Rechtes Ohr M. tympani hinten unten perforiert. Mäßige eitrige Sekretion ohne Geruch. Processus mastoideus unempfindlich. Das obere Augenlid schließt das Auge nicht vollständig, ist aber teilweise beweglich.

\+ L. +
\+ Mt. +

Reflex beiderseits vorhanden, nur rechterseits schwächer als links, und zwar kommen links beide Lider in Berührung; rechts zuckt nur der Rand des oberen Lides.

Also in frischen Fällen von Facialislähmung ist der Gesichtsnerv auf akustischem Wege erregbar. Das kann wahrscheinlich prognostische Bedeutung haben.

Diese drei Gruppen von pathologischen Fällen boten großes theoretisches Interesse dar. Außer der Möglichkeit, den Reflexbogen experimentell zu prüfen, habe ich denselben an pathologischem Material zu beweisen versucht. Es hat sich nun erwiesen, daß der Reflex nur in 2 pathologischen Gruppen vollständig fehlt, und zwar:

1. einerseits bei Labyrinthlosen und Taubstummen ohne Hörreste und
2. andrerseits bei kompletter Facialislähmung.

Im ersten Falle fehlt das Cortische Organ (sensibler Teil des Reflexbogens), im zweiten Falle ist der motorische Teil der Reflexbahn paralysiert.

Generated on 2019-10-24 15:55 GMT / http://hdl.handle.net/2027/uc1.b3252766
Public Domain in the United States, Google-digitized / http://www.hathitrust.org/access_use#pd-us-google
Digitized by Google
Original from UNIVERSITY OF CALIFORNIA

Diese pathologischen Gruppen können als „Experimentum naturae" angesehen werden und wir haben Recht anzunehmen, daß die uns interessierende Erscheinung ein Reflex mit oben erwähnten Bogen darstellt.

Die wichtigsten pathologischen Gruppen, an welchen ich weiter den auropalpebralen Reflex ausprobiert habe, sind folgende:

1. Surditas und Surdomutitas psychoneurotica,
2. die simulierte Stummheit,
3. Otitis media supp. chron. und die übrigen Erkrankungen des Mittelohres usw.

Nun folgen 4 Krankengeschichten.

8. Nikola S.

Anamnese: Am 18. März 1916 ist eine Granate neben ihm geplatzt. Hat gleich starken Kopfschmerz verspürt, fiel in Ohnmacht und wurde taubstumm. Dieser Zustand dauerte 9 Monate.

Status pr.: Jetzt hört der Patient nur mit dem linken Ohr, das rechte ist total taub.

N.	Trommelfell	N.
0	C. Sp. 1 Meter	
	C	+
	W	➤➤
	R	+
+	A	+
+	T	+

9. Christo B.

Anamnese: Im. September 1916 wurde Patient durch Explosion einer Granate taub Die Taubstummheit dauerte 1 Jahr. Ohnmächtig war er nach der Explosion 5 Tage. Vier Monate nachher begann er zu sprechen und nach 8 Monaten mit dem linken Ohr zu hören.

Status pr.: Schwach genährtes Individuum mit gesteigerten Sehnen- und Hautreflexen, leidet an Schwindel und Sausen im Kopfe. Tremor palpebrarum. Hört nur mit dem linken Ohr, und zwar ad concham.

N.	Trommelfell	N.
0	C.	Sprache ad concham
0	C.	0
0	W.	0
0	R.	0
?	A.	?
?	T.	?
?	L.	?
?	Mt.	?

Der Tremor palpebrarum ist so stark, daß der Reflex nicht beobachtet werden kann. Musculus orbicularis oculi ist sehr stark gespannt, so daß die Hand, auf die Augenlider gelegt, nicht das Zittern zurückhalten kann, sondern die Be-

Generated on 2019-10-24 15:55 GMT / http://hdl.handle.net/2027/uc1.b3252766
Public Domain in the United States, Google-digitized / http://www.hathitrust.org/access_use#pd-us-google
Digitized by Google
Original from UNIVERSITY OF CALIFORNIA

wegungen der Lider mitmacht. Musculus orbicularis oculi scheint hypertrophiert. Das ist der einzige Fall, wo der Reflex nicht beobachtet werden konnte.

10. Galiläus M. Am 15. I. 1917 durch Granatexplosion ertaubt.

Status pr.: Gut genährtes Individuum, stottert und hört mit dem linken Ohr wenig. Rechts total taub. Das linke Ohr ist kalorisch erregbar.

N.	M. tympani	N.
	C. Sp. 1 Meter	
	C. ½ „	
	W nicht tangiert	
+	A.	+
+	L.	+
+	Mt.	+

Der Patient wurde von mir psychisch und galvanisch behandelt, aber ohne jeden Erfolg.

11. Elias K.

Anamnese: Am 21. VIII. 1916 explodierte eine Granate neben ihm, er fiel gleich in Ohnmacht und blutete aus Ohren und Nase.

Status pr.: Mäßig genährtes Individuum, leidet an Tremor der ganzen Körpermuskulatur. Spastisch paretischer Gang. Schwindel, Dermographismus, gesteigerte Hautreflexe.

N.	M. tympani.	N.
0	C. Sp.	0
0	C.	0
0	W.	0
0	R.	0
0	A.	0
0	L.	0
0	Mt.	0

Keine Spur von Reaktion. Hier ist Fractura cranii aus der Anamnese zu vermuten. In diesem Falle ist eine Läsion des Cochlearapparates mit Wahrscheinlichkeit anzunehmen. Die Untersuchung wurde längere Zeit hindurch täglich vorgenommen und das Resultat war jedes Mal negativ.

12. D., 25 Jahre alt.

Anamnese: Am 10. III. 1917 Kontusion während eines Trommelfeuers; 5 Tage war er stumm, dann begann er zu sprechen, taub ist er aber noch bis jetzt. Hört die stärksten ins Ohr geschrienen Worte nicht.

Status pr.:

N.	Mt.	N.
0	S. Sp.	0
0	C.	0
0	W.	0
0	R.	0
+	A.	+
+	L.	+
+	Mt.	+

Digitized by Google
Original from UNIVERSITY OF CALIFORNIA
Generated on 2019-10-24 15:55 GMT / http://hdl.handle.net/2027/uc1.b3252766
Public Domain in the United States, Google-digitized / http://www.hathitrust.org/access_use#pd-us-google

Die Prognose wurde günstig gestellt und schon nach 2 psycho-therapeutischen Sitzungen hörte der Patient Konversationssprache ad concham.

In der Mehrzahl der von mir untersuchten Fälle von psycho-neurotischer Taubheit resp. Taubstummheit (im ganzen sind 18 Fälle untersucht worden) fiel der Reflex positiv aus. Nur in 2 Fällen war das Resultat negativ, und zwar war im ersten Falle (Nr. 11) eine organische Läsion zu vermuten, im zweiten (Nr. 9) hat der Tremor der Augenlider die Beobachtung des Reflexes ganz verhindert. Die Patienten waren leider nur sehr kurze Zeit unter meiner Beobachtung. Darum halte ich mich zurück, eine endgültige Meinung über das Verhalten des Reflexes bei der psycho-neurotischen Taubheit auszusprechen.

Simulation.

Die Fälle von simulierter Taubheit sind in unserer Armee verhältnismäßig selten. Doch kann ich zwei typische Krankengeschichten anführen.

13. C. T., 25 Jahre alt.

Anamnese: Der Patient gibt an, mit dem rechten Ohr nichts zu hören. Die Stimmgabel vernimmt er auch nur mit dem linken Ohr. Das Trommelfell ist normal, die kalorische Reaktion normal, das Nervensystem zeigt keine pathologischen Veränderungen.

Status pr.:

N.	M. tympani	N.
0	C. Sp. Z. E.	
0	C.)	
0	W. ➤➤)	
0	R.)	
+	A.)	
+	+)	normal.
+	L.)	
+	Mt.)	

Reflex energisch. Stenger auffallend positiv.

Der angeführte Fall stellt eine grobe Simulation dar; beim Weber gibt der Patient an, den Ton nur mit dem gesunden Ohr wahrzunehmen. Beim Rinneschen Versuch und überhaupt bei Untersuchung des rechten Ohres gibt der Patient dieselbe Antwort: „Nein." Der Stenger ist aber auffallend positiv. Der auropalpebrale Reflex weist auf die Integrität des Schneckennerven hin.

14. C. H., 38 Jahre alt.

Anamnese: Seit 10 Tagen hat Patient Schmerzen im linken Ohr, am zweiten Tage der Krankheit ist er angeblich total taub geworden; er gibt an, auch früher mit dem linken Ohr schwach gehört zu haben. Vor 2 Jahren hat er eine Eiterung aus dem linken Ohr gehabt, jetzt klagt er über totale Taubheit links.

Digitized by Google
Original from UNIVERSITY OF CALIFORNIA
Generated on 2019-10-24 15:55 GMT / http://hdl.handle.net/2027/uc1.b3252766
Public Domain in the United States, Google-digitized / http://www.hathitrust.org/access_use#pd-us-google

N.	Mt.	N.
10 M.	C. S.	0
	C.	0
	W.	0
+	R.	+
+	T.	+

Der Reflex ist nicht nur bei Einführung des Lärmapparates, sondern in einer Distanz von ca. 15 *cm* sehr energisch. Bei Entlarvung der Simulation halte ich folgendes Prinzip für wichtig:

Erstens die Eigenliebe des Patienten nicht zu verletzen, zweitens sein Vertrauen zu gewinnen, damit der Patient unsere Meinung dann allein bestätigen kann. Jedenfalls ist die Methode, den Patienten gleich als Simulanten zu behandeln, unrichtig.

Beim Patienten G. haben wir so getan, als ob wir die Taubheit anerkennen würden. Gleichzeitig machten wir den Patienten darauf aufmerksam, daß wir ein neues und sicheres Mittel besitzen, um sogar die absolute Taubheit zur Ausheilung zu bringen, und machten jeden Tag eine kalte Ausspülung des tauben Ohres. Dem Patienten wurde gesagt, daß in 6 Tagen das Hörvermögen vollkommen wieder hergestellt sein wird. Nach Ablauf der vorausgesagten Frist hat der Patient tatsächlich die Flüstersprache in 10 *m* Entfernung gehört.

Die Rindenreflexe.

Oben wurde schon erwähnt, daß die uns interessierende Erscheinung als Reflex betrachtet werden kann. Aus der Psychologie ist bekannt, daß Reflex jede unwillkürliche Bewegung genannt wird, die durch sensorielle Reize hervorgerufen wird, wobei die Nervenenergie von der sensorischen auf die motorische Bahn übergeht.

Wir unterscheiden spinale und bulbäre Reflexe. Zu den ersten gehören: der „Patellar-", Cremasterreflex usw.; zu den zweiten: der „Pupillenreflex". Die allgemeine Eigenschaft derselben ist die fast vollständige Unabhängigkeit vom Willen und unendliche Wiederholbarkeit durch denselben Reiz.

Anders verhält sich der cochleopalpebrale Reflex, insbesondere, wenn derselbe durch den Lärmapparat oder durch andere Schallquellen, die den Lärm durch die Luft und nicht gleichzeitig durch den Knochen an das Ohr leiten, ausgelöst wird. Wird der Reflex auf diese Weise ausgelöst, so zeigt er sich inkonstant und wiederholt sich nur einige Male. Dabei beeinflussen ihn verschiedene psychische Momente so stark (Gewohnheit, Wille, Aufmerksamkeit etc.), daß seine klinische Bedeutung wesentlich herabgesetzt wird. Nur mit dem Mikrotympanon werden alle diese un-

Digitized by Google
Original from UNIVERSITY OF CALIFORNIA
Generated on 2019-10-24 15:55 GMT / http://hdl.handle.net/2027/uc1.b3252766
Public Domain in the United States, Google-digitized / http://www.hathitrust.org/access_use#pd-us-google

günstigen Bedingungen größtenteils beseitigt, worüber weiter unten die Rede sein wird. Sehr oft rückt der Patient bei dem Einführen des Lärmapparates in den Gehörgang mit dem ganzen Körper, den unangenehmen Schall vermeiden wollend. Das ist eine Schutzbewegung rein corticalen Ursprungs. Es ist höchstwahrscheinlich, daß bei einem rindenlosen Tiere dieser Reflex nicht beobachtet werden kann. Leider können wir auf dem Kriegsschauplatze keine physiologischen Experimente dieser Art anstellen.

Wenn diese Voraussetzung sich aber bestätigt, werden alle Eigenschaften des cochleopalpebralen Reflexes leicht erklärlich. In dieser Beziehung existiert wahrscheinlich zwischen der Seh- und Gehörfunktion des menschlichen Organismus vollständige Analogie. Mir scheint, daß der cochleopalpebrale Reflex mit dem sogenannten Drehreflex (Lidschluß bei Annäherung eines Gegenstandes an das Auge) Ähnlichkeit besitzt. Beim Drehreflex gewöhnt sich der Organismus auch sehr rasch und dann kommt der Reflex nicht zustande; hier ist auch ein Rücken mit dem ganzen Körper oft zu beobachten usw. Über den Drehreflex finden wir bei Brodmann[5]) Folgendes:

„Der sogenannte Drehreflex oder Blendungsreflex (Lidschluß bei Annäherung eines Gegenstandes oder greller Beleuchtung) gehört zu den sogenannten Rindenreflexen, die als automatische, von der Sehrinde selbst ausgelöste Antwortbewegungen auf optische Reize gelten.

Bei rindenblinden Hunden schwinden nach Ausschaltung beider Sehnerven diese beiden Reflexbewegungen vollständig und dauernd. Bei einseitiger Zerstörung fällt nur der Drehreflex auf der gekreuzten Seite.

Der corticopetale Schenkel der optischen Reflexe verläuft vom Sehnerv über die Sehstrahlung zur Sehrinde, dagegen bleibt es nach Hitzig unentschieden, ob der corticofugale Reflexschenkel von der Sehrinde direkt oder auf dem Umwege über das corticale Facialiszentrum der motorischen Zone zum Facialiskern in den Hirnstamm gelangt. Es wäre auch denkbar, daß für jene Reflexbewegungen ein besonderes Reflexzentrum in der Nachbarschaft des Sehzentrums gelegen wäre, das erst die Vermittlung durch Schaltzellenneurone von der sensorisch optischen Sphäre auf das eigentliche motorische Zentrum überträgt."

Der cochleopalpebrale Rindenreflex.

Derselben Natur dürfte mutatis mutandis der cochleopalpebrale Reflex sein.

Der akustische Reiz verläuft vom Cochlearnerv zur Hörrinde (sensibler Teil des Reflexbogens). Der motorische Teil desselben wäre:

[5]) Neue Deutsche Chirurgie. 11. S. 220.

Digitized by Google
Original from UNIVERSITY OF CALIFORNIA
Generated on 2019-10-24 15:55 GMT / http://hdl.handle.net/2027/uc1.b3252766
Public Domain in the United States, Google-digitized / http://www.hathitrust.org/access_use#pd-us-google

„Zentrum des Gesichtsnerven in der Rinde, Zentrum desselben in der Medulla oblongata und Nervus respektive Musculus palpebralis."

Diese Theorie braucht aber, wie gesagt, durch entsprechende Experimente bewiesen zu werden. Übrigens hängen die Eigenschaften des cochleopalpebralen Reflexes im bedeutenden Maße von dem Instrument ab, das wir benützen. Am wenigsten konstant ist der Reflex bei Untersuchung mit verschiedenen Schallquellen, die den Schall durch die Luft leiten und aus der Entfernung einwirken. Konstanter fällt der Reflex bei Untersuchung mit dem Lärmapparat aus. Am konstantesten ist der Reflex bei Untersuchung mit dem Mikrotympanon.

Mikrotympanon.

Das ursprüngliche Modell des Instrumentes, welches ich auf dem Kriegsschauplatze konstruiert habe, ist aus dem beifolgenden Bilde zu sehen.

Das Instrument besteht aus einer kleinen Trommel von zirka 6 *cm* Durchmesser. An der Seite ist ein Loch durchbohrt, in welchem ein

Fig. 1.



Gummischlauch angebracht wird. Am Ende des Schlauches wird eine Olive angesetzt, die in den Gehörgang eingeführt wird. Ein kleiner Hammer dient dazu, die Trommel zu schlagen.

Das zweite Modell, welches von der Firma Karl Reiner & Lieberknecht in Wien, IX., Mariannengasse 13, konstruiert worden ist, stellt wesentliche Vorteile dar, die aus dem Bilde leicht zu ersehen sind.

Erstens ist der Hammer an der Trommel angebracht und fällt automatisch beim Druck auf den Knopf herunter, so daß der Untersuchende mit einer Hand manipulieren kann.

Digitized by Google
Original from UNIVERSITY OF CALIFORNIA
Generated on 2019-10-24 15:56 GMT / http://hdl.handle.net/2027/uc1.b3252766
Public Domain in the United States, Google-digitized / http://www.hathitrust.org/access_use#pd-us-google

Zweitens kann die Stärke des Schlages vermöge der Feder wechseln, und zwar in 5 verschiedenen Abstufungen. Wenn wir einen Vergleich zwischen dem Lärmapparat und dem Mikrotympanon ziehen, so können wir Folgendes sagen:

Der Reflex, durch den Lärmapparat hervorgerufen, ist nicht so konstant wie mit dem Mikrotympanon. Ferner gehört, um mit dem Lärmapparat zu manipulieren, eine gewisse Erfahrung. Die Schläge müssen kurz sein und in Intervallen nacheinander folgen. Die Aufmerksamkeit des Patienten muß abgelenkt werden. Wenn der Untersuchende zufälligerweise den Knopf des Lärmapparates andrückt und der zu Untersuchende den Lärm vor der Einführung des Instrumentes in den Gehörgang hört, so

Fig. 2.



kommt der Reflex nicht mehr zustande. Andrerseits wird der Reflex, wenn der Knopf zu lange gedrückt wird, nicht beobachtet. Wenn die Feder schwach aufgezogen ist, so kommt der Reflex auch nicht zustande. In allen diesen Fällen gibt das Mikrotympanon sichere Resultate, was durch die Eigenschaft des Schalles des Mikrotympanons leicht erklärlich ist.

1. Der Schall des Mikrotympanons ist kurz und imperativ, weil er nur aus einem Schlag besteht.

2. Die Stärke des Schalles kann wechseln und vermöge der automatischen Feder gemessen werden.

3. Das zufällige Herunterfallen des Hammers geschieht selten und wenn es geschieht, so beeinflußt es den Reflex nicht.

4. Mit dem Lärmapparat beobachtet man bei Normalhörenden 5- bis 10mal, selten unzählige Male den Reflex. Mit dem Mikrotympanon aber wiederholt sich der Reflex unzählige Male fast regelmäßig.

Generated on 2019-10-24 15:56 GMT / http://hdl.handle.net/2027/uc1.b3252766
Public Domain in the United States, Google-digitized / http://www.hathitrust.org/access_use#pd-us-google
Digitized by Google
Original from UNIVERSITY OF CALIFORNIA

5. Mit dem Lärmapparat vermindert sich jedesmal die Energie der Kontraktion, mit dem Mikrotympanon ist diese Verminderung der Energie weniger bemerkbar.

6. Noch wichtiger ist folgender Umstand. Wenn $\frac{\text{M. T.}}{1}$ (erste Stufe) schon keinen Effekt gibt, kann $\frac{\text{M. T.}}{5}$ (5. Stufe) sehr oft ein positives Resultat aufweisen und dann kann man auch mit $\frac{\text{M. T.}}{1}$ (erste Stufe) den Effekt hervorrufen.

Für klinische und insbesondere für wissenschaftliche Zwecke ist das sehr wichtig, weil wir imstande sind, die Erscheinung unzählige Male zu beobachten und dadurch verschiedene Fehler zu vermeiden, die mit anderen Instrumenten, wo der Reflex kurz beobachtet wird, unvermeidlich sind. Wir sehen also, daß das Mikrotympanon den Reflex ziemlich konstant gestaltet, die Beobachtung desselben erleichtert und den hemmenden Einfluß der psychischen Momente in bedeutendem Maße herabsetzt.

Untersuchung.

Wir können zweierlei Untersuchungen des cochleopalpebralen Reflexes vornehmen: eine ausführliche für wissenschaftliche Zwecke und eine klinische. Die erste wird in einem Zimmer ausgeführt, welches womöglich lärmlos sein muß. An der Wand hängen und auf dem Tisch stehen die verschiedenen Instrumente: kleine und große Trommel, Autohuppen, Glocken, Lärmapparate usw. Der Kranke sitzt dem Arzt gegenüber, wie bei der gewöhnlichen otologischen Untersuchung. Der Arzt beleuchtet die Augen des Patienten. Dieser hält den Kopf rückwärts geneigt, die Augen werden nach oben gerichtet und ad maximum geöffnet.

Diese Bedingung ist sehr wesentlich: beim Blick nach vorn sind wir nicht imstande, die kleinen Bewegungen der Augenlider zu bemerken, die öfters nur fibrillär sind oder sich nur auf den Rand des Augenlides beschränken. Beim Blick in die Höhe wird die Augenspalte ad maximum geöffnet und die kleinsten Bewegungen der Augenlider mit Leichtigkeit und Genauigkeit auf dem weißen Untergrund der Sklera wahrgenommen. Die Untersuchung fangen wir mit verschiedenen Instrumenten an. Wenn es sich um einen Simulanten handelt, so beginnen wir mit dem sichersten Instrument, d. h. mit dem Mikrotympanon; handelt es sich um einen Taubstummen, so fangen wir mit der Trommel an usw.

Ich halte mich an folgende Anordnung:

Digitized by Google
Original from UNIVERSITY OF CALIFORNIA
Generated on 2019-10-24 15:55 GMT / http://hdl.handle.net/2027/uc1.b3252766
Public Domain in the United States, Google-digitized / http://www.hathitrust.org/access_use#pd-us-google

M. t.[6])
L.
A.
H.
T.
t.

Die Zahlen, die neben den Buchstaben stehen, zeigen die ununterbrochene Wiederholung des Reflexes.[7])

Wenn die Untersuchung, welche mit allen diesen Instrumenten vorgenommen wurde, ein negatives Resultat gibt, wenn die Dreh- und kalorische Reaktion negativ ausfällt und die Bezold-Edelmann sche Tonreihe auf Abwesenheit jedes Hörvermögens hindeutet, so können wir mit großer Wahrscheinlichkeit sagen, daß im gegebenen Falle der Cochlearapparat nicht erregbar ist.

Wichtiger vom klinischen Standpunkt aus ist der positive Ausfall des auropalpebralen Reflexes, der fast mit Sicherheit auf die Integrität des Bogens acusticus facialis deutet. Ob der taktile Eindruck dabei auch eine Rolle spielt, ist noch nicht klar. Ich habe bei Taubstummen durch Klopfen mit kleinem Perkussionshammer auf die Ohrmuschel, auf die Regio praeauricularis und überhaupt auf die ganze Trigeminusgegend interessante Beobachtungen gemacht, die ich später publizieren werde. Für alltägliche klinische Praxis ist das lärmlose Zimmer und die Anwendung der obengenannten Instrumente überflüssig. Wir begnügen uns mit einem Mikrotympanon und einem Lärmapparat. Die Untersuchung kann am Bette des Kranken und an jedem beliebigen Orte vorgenommen werden. Dabei merken wir nur:

$$\frac{\text{M. T.}}{\text{D.}}$$

Der Grad der Erregbarkeit des Cochlearapparates wird ausgedrückt:

1. durch die Intensität der Augenliderzuckungen,

2. durch die Länge der Reaktion, die wir mit der Zahl der hintereinander ununterbrochen folgenden Kontraktionen messen. Wir unterscheiden 5 Grade der Intensität der Cochlearreaktion.

---

[6]) M. T. = Mikrotympanon, L. = Lärmapparat, A. = Autohuppe, H. = Harmonika, T. = große Trommel, t. = kleine Trommel.

[7]) Z. B.: 6 L 5 bedeutet: rechts Reflex 6mal, links 5mal nacheinander beobachtet usw. Die Ziffer, die als Nenner unter Mt. (Mikrotympanon) steht, zeigt, von welcher Höhe der Hammer auf die kleine Trommel herabfallen gelassen wird, z. B. Mt. — erste Abstufung, Mt. — fünfte Abstufung usw.

Digitized by Google
Original from UNIVERSITY OF CALIFORNIA
Generated on 2019-10-24 15:56 GMT / http://hdl.handle.net/2027/uc1.b3252766
Public Domain in the United States, Google-digitized / http://www.hathitrust.org/access_use#pd-us-google

1. Schutzbewegung des ganzen Körpers.

2. Kontraktion des ganzen Musculus orbic. oculi.

3. Kontraktion nur der beiden Augenlider.

4. Kontraktion nur des Randes des Lides.

5. Fibrilläre Kontraktion des Musculus palpebralis inferioris ohne Kontraktion des Lidrandes.

Wenn die Zahl der Kontraktion mehr als 15 ist, so wird sie durch das Zeichen ∞ angemerkt, weil in diesen Fällen erfahrungsgemäß die Reaktion nicht aufkommt, wie lange auch die Untersuchung fortgesetzt wird.

Literatur.

Der größte Teil dieser Arbeit ist auf dem Kriegsschauplatze, wo mir gar keine Literatur zur Verfügung stand, ausgeführt worden. Nur später habe ich erfahren, daß der Reflex von Bechterew schon im Jahre 1903 beschrieben wurde. Leider habe ich das Original der Arbeit des russischen Gelehrten nicht in die Hand bekommen können und es ist mir unbekannt, welche Schallquellen er angewendet hat, um den Reflex hervorzurufen.

Andrerseits hat Dr. Gault 1916 („Presse Médicale" 1916, Nr. 25) denselben Reflex unter dem Namen „R. cochleo-orbiculaire" beschrieben. Er hat zum Hervorrufen des Phänomens eine Radfahrertrompete angewendet. Sowohl Bechterew als auch Gault haben nur die Luftleitung in Anspruch genommen, um den Reflex hervorzurufen.

Bei Anwendung des Lärmapparates nach dem von uns vorgeschlagenen Verfahren oder bei Anwendung des Mikrotympanons wird nicht nur die Luft-, sondern auch die Knochenleitung in Tätigkeit gesetzt. Das ist ein sehr wichtiger Umstand und mir scheint, daß gerade darin das Neue und das Wesentliche der Methode, die wir angeben, besteht. Die Beteiligung der Knochenleitung macht den Reflex konstant und erleichtert die Entdeckung der kleinsten Hörreste, die mit anderen Methoden und Instrumenten nicht nachweisbar sind.

Außerdem ist sowohl der Lärmapparat als auch das Mikrotympanon handlich und für die praktischen Zwecke sehr bequem. Die Resultate sind genau und sicher. Wir können uns den Umstand, daß der Reflex für klinische Zwecke bis jetzt gar nicht angewendet wurde, nicht anders erklären, als durch Abwesenheit eines handlichen Instruments.

Das oben Gesagte können wir in folgenden Sätzen kurz zusammenfassen:

Generated on 2019-10-24 15:56 GMT / http://hdl.handle.net/2027/uc1.b3252766
Public Domain in the United States, Google-digitized / http://www.hathitrust.org/access_use#pd-us-google
Digitized by Google
Original from UNIVERSITY OF CALIFORNIA

1. Der von Bechterew beschriebene cochleopalpebrale Reflex stellt ein objektives Zeichen dar, welches über den Zustand des N. cochlear. die Möglichkeit, ein Urteil zu gewinnen, gibt.

2. Derselbe kann nur durch spezielle Instrumente klinische Verwendung finden.

3. Das Mikrotympanon hat sich für diesen Zweck als brauchbarstes Instrument bewährt.

4. Der cochleopalpebrale Reflex hat nicht nur praktische, sondern auch theoretische Bedeutung und verdient in diesem Sinne weiter studiert zu werden.

Bücherbesprechungen.

Taschen-Lexikon für das klinische Laboratorium. Von Dr. Karl Kloss und Doktor Leo Hahn. Mit 18 Textfiguren. Urban & Schwarzenberg, Berlin-Wien 1918. Preis: br. 8 K, geb. 9 K 60 h.

„Das vorliegende Taschenlexikon ist als schnell orientierendes Nachschlagebuch für die Arbeiten im klinischen Laboratorium gedacht. Es enthält demgemäß in übersichtlicher, kurzgefaßter Form die Anleitung zur Ausführung und die wissenschaftliche Grundlage der wichtigsten Untersuchungsmethoden, die der klinische Betrieb und die Bedürfnisse des praktischen Arztes erfordern."

Die Autoren erfüllen vollauf ihre Absicht. Das im Anhang angeführte Verzeichnis der notwendigsten Reagentien, gewisse Angaben für bakteriologische Arbeiten sowie so manche Daten aus der Physiologie ergänzen den praktischen Wert des Büchleins, das allen Ärzten sowie Studierenden, die sich mit Laboratoriumsarbeiten beschäftigen, wärmstens empfohlen werden kann.

Weitere Auflagen dürften noch einzelne Ergänzungen bringen; so findet sich z. B. unter den Blutgerinnungsproben die genaueste (nach Wright) gar nicht erwähnt. Ernst Urbantschitsch.

Lehrbuch der spezifischen Diagnostik und Therapie der Tuberkulose. Für Ärzte und Studierende von Dr. Bandelier und Prof. Dr. Roepke. 9. Auflage. Mit 25 Temperaturkurven und 7 lithographischen Tafeln, 2 farbigen lithographischen Tafeln und 6 Textabbildungen. Würzburg und Leipzig 1918. Verlag von Kurt Kabitzsch.

Das rühmlichst bekannte Lehrbuch von Bandelier und Roepke liegt nunmehr in der neunten Auflage vor. Im theoretischen Teil behandeln die Autoren die Tuberkulinreaktion und die Heilfaktoren durch Tuberkulinwirkung. Bezüglich der ersteren erscheint auch heute noch die Wassermannsche Theorie wissenschaftlich gut begründet. Sie stellt die Spezifität der Tuberkulinreaktion und des Tuberkulins überhaupt fest, eine Tatsache, die heute als Axiom hingenommen werden muß. Das Konstante und Gleichartige bei allen Tuberkulosen ist der Gehalt an Antistoffen, das Wechselnde und graduell Verschiedene die Überempfindlichkeit. Die Spezifität der Tuberkulinreaktion beruht auf den Beziehungen zwischen dem

Digitized by Google
Original from UNIVERSITY OF CALIFORNIA
Generated on 2019-10-24 15:55 GMT / http://hdl.handle.net/2027/uc1.b3252766
Public Domain in the United States, Google-digitized / http://www.hathitrust.org/access_use#pd-us-google

eingeführten Tuberkelbacillenpräparat und dem mit Antistoffen durchtränkten tuberkulösen Körper bzw. auf dem Phänomen der Überempfindlichkeit.

Die Autoren geben eine eingehende Beschreibung der verschiedenen diagnostischen Tuberkulinproben, vor allem der überaus verwendbaren v. Pirquetschen Cutanreaktion. Ihre Anwendung kann auf alle Verhältnisse der Praxis und Klinik ausgedehnt werden, denn sie ist für den Arzt höchst einfach und jederzeit in der Sprechstunde ausführbar, auch bei fiebernden und bettlägerigen Kranken zu verwenden. Sie ist das einzige sichere Tuberkulosediagnostikum in der Kinderpraxis. Aus dem positiven Ausfall der Moroschen Salbenprobe kann man auf das Vorhandensein eines tuberkulösen, wenn auch eventuell ganz bedeutungslosen Herdes im Körper des Reagierenden schließen, ohne allerdings über den Sitz oder die Frage der Aktivität der Infektion unterrichtet zu werden. Aus dem negativen Ausfall folgt dagegen keineswegs das Fehlen von Tuberkulose. Die Probe versagt fast meist im frühen Säuglingsalter und auch beim Erwachsenen kann die negative Salbenprobe diagnostisch nicht verwertet werden.

Die intracutane Tuberkulinreaktion hat als Anwendungsgebiet hauptsächlich das frühe Kindesalter. Die positive Conjunctivaltuberkulinprobe beweist das Vorhandensein eines tuberkulösen Herdes im Körper des Impflings. Sie vermag über die Aktivität der Tuberkulose nichts auszusagen, ihr negativer Ausfall ist diagnostisch nicht verwertbar.

Die subcutane Tuberkulinprobe endlich ist die souveräne diagnostische Methode jenseits des Kindesalters, sie ermöglicht die Frühdiagnose der Tuberkulose. Die Verfasser heben mit Recht hervor, daß das Tuberkulin als Diagnostikum noch keinen rechten Eingang in die Ohrenheilkunde gefunden hat. Es hat dies darin seinen Grund, weil die Diagnose der Ohrtuberkulose mit einem ziemlichen Grad der Sicherheit aus dem örtlichen und dem Allgemeinbefund, aus dem Nachweis des tuberkulösen Grundleidens, dem Anfangsstadium der Erkrankung, das wir allerdings recht selten zu Gesicht bekommen, und auch durch den Tuberkelbacillenbefund im Ohrsekret gestellt werden kann. Die Cutanimpfung ist besonders im Kindesalter zu empfehlen. Der diagnostische Wert der negativen Reaktion ist dabei größer als der der positiven, weil die letztere nur im Vereine mit den klinischen Verdachtsmomenten die Diagnose der Ohrtuberkulose zu sichern vermag.

Die tuberkulösen Erkrankungen des äußeren Ohres sowie der äußeren Nase bereiten diagnostisch nur selten Schwierigkeiten. Bestehen solche, so kann eine subcutane Tuberkulinprobe mit nachfolgender sorgfältiger Kontrolle einer etwaigen Herdreaktion Klarheit schaffen. Mit Recht weisen die Autoren auf die Notwendigkeit der Frühdiagnostik der Nasentuberkulose hin. Nur durch die Frühdiagnostik wird die Zahl der Opfer, welche der Lupus der Nase alljährlich fordert, zurückgehen. Bei der Tuberkulose des Nasenrachenraumes, der Luftröhre und des Kehlkopfes handelt es sich wie bei der Tuberkulose der Nase meist um sekundäre Tuberkulose. Auch hier ist nach den Erfahrungen der Anstaltsärzte noch heute das Hauptaugenmerk auf die Frühdiagnose zu lenken. Bei der Frühdiagnostik der Kehlkopftuberkulose und der Tuberkulose der Mundhöhle verdient die Überlegenheit der subcutanen Methode hervorgehoben zu werden. Die

Digitized by Google
Original from UNIVERSITY OF CALIFORNIA
Generated on 2019-10-24 15:56 GMT / http://hdl.handle.net/2027/uc1.b3252766
Public Domain in the United States, Google-digitized / http://www.hathitrust.org/access_use#pd-us-google

Zeichen der Herdreaktion im Anschlusse an die subcutane Tuberkulinprobe sind im Kehlkopfe die der Entzündung, bei geschlossenen Herden der entzündlichen Schwellung und Rötung, bei offenen die der Nekrobiose. Die Untersuchung mit dem Kehlkopfspiegel, die fallweise mehrmals täglich vorgenommen werden muß, erlaubt eine so genaue Beobachtung der reaktiven Vorgänge, daß auf der Grundlage der cutanen Reaktion man zu einer unzweideutigen Diagnose auch in Frühfällen gelangen kann.

In dem Abschnitte über die spezielle Therapie der Tuberkulose werden die verschiedenen bekannten Heilmittel in der für das vorliegende Lehrbuch längst bekannten Genauigkeit und klaren Objektivität beschrieben. In dem Kapitel über die Therapie der Ohrtuberkulose verzeichnen die Autoren unter anderem die günstigen Erfahrungen von Voss, Siebenmann und Cemach. Der letztere hat in dem Tuberkulomucin ein Heilmittel von bedeutendem therapeutischen und diagnostisch-prognostischen Werte gefunden. (In letzter Zeit haben wir Versuche mit Dostal-Tebecin unternommen. Dasselbe scheint in manchen Fällen von guter Wirkung zu sein. Manche Fälle von tuberkulöser Mittelohreiterung reagieren im Beginn der Behandlung prompt günstig. Die Versuche werden derzeit fortgesetzt und nach Abschluß publiziert werden. Anm. d. Ref.) In der Therapie der Kehlkopftuberkulose beklagen Bandelier und Roepke, daß bei der spezialistischen Behandlung der Kehlkopftuberkulose die Behandlung der Lungentuberkulose vielfach zu kurz kommt, während bei der Behandlung der Lungentuberkulose eine eventuell gleichfalls vorhandene Kehlkopftuberkulose stets sorgfältige therapeutische Beachtung findet. In vielen hierhergehörigen Fällen ist die Tuberkulinmedikation am Platze. Da es therapeutisch das erstrebenswerte Ziel ist, lokale Reaktionen am Krankheitsherde unter Vermeidung von Allgemeinreaktionen hervorzurufen, so ist in der Möglichkeit der Kontrolle durch den Spiegel ein besonderer Vorzug gelegen. Allerdings ist zu bedenken, daß die Kehlkopftuberkulose meist mit Lungentuberkulose verbunden ist. Die Tuberkulinreaktion wird jedoch dort am besten hervortreten, wo eine schwerere Form von Kehlkopftuberkulose mit einer nur leichten Lungenaffektion vergesellschaftet ist. Dem Buche ist ein ausführliches Literaturverzeichnis beigegeben.

Ein wissenschaftlich hochstehendes Werk, das in verhältnismäßig kurzer Zeit zur neunten Auflage vorgeschritten ist, spricht für sich selbst. Mustergültig in Aufbau und Inhalt wird es stets einen hohen Rang in der Bibliothek des praktischen Arztes und des Spezialisten einnehmen. Durch die Lektüre dieses Werkes wird der letztere in der vorteilhaftesten Weise daran erinnert, daß bei der Tuberkulose des Ohres, der Nase und des Rachens die Lokalbehandlung und die Allgemeinbehandlung des Kranken Hand in Hand gehen müssen. Alexander.

Über die normale und die pathologische Pneumatisation des Schläfenbeines einschließlich ihrer Beziehungen zu den Mittelohrerkrankungen. Von Doktor Karl Wittmaack, a. o. Prof. und Direktor der Großherzogl. Klinik für Ohren-, Nasen- und Kehlkopfkrankheiten an der Universität Jena. Mit einem Atlas einschlägiger anatomischer Befunde. Verlag von Gustav Fischer, Jena 1918.

Das vorliegende Werk ist das Ergebnis jahrelanger, eingehender Untersuchungen des Verfassers über normale und pathologische Pneumati-

Digitized by Google
Original from UNIVERSITY OF CALIFORNIA
Generated on 2019-10-24 15:56 GMT / http://hdl.handle.net/2027/uc1.b3252766
Public Domain in the United States, Google-digitized / http://www.hathitrust.org/access_use#pd-us-google

sationsvorgänge im Schläfenbein, durch die sich vorher unbekannte, höchst bemerkenswerte Wechselbeziehungen zwischen dem Verhalten der Mittelohrschleimhaut und der Entwicklung des pneumatischen Systems der Mittelohrräume, besonders des Warzenfortsatzes ergeben. Wie der Verfasser fand, erweisen sich die einer chronischen Mittelohrerkrankung zugrunde liegenden anatomischen Veränderungen zum größten Teil als Begleiterscheinungen vorausgegangener Schleimhautveränderungen und der damit verbundenen Störungen des Pneumatisationsprozesses. Die Untersuchungen des Verfassers erstreckten sich dabei auf die normale und pathologische Anatomie der Mittelohrschleimhaut, die durch den Verfasser eine ganz neue Bearbeitung erfahren hat.

Das Referat muß sich mit einer allgemeinen Übersicht des so inhaltsreichen Werkes begnügen. Das Werk enthält 6 Teile, deren hauptsächlichste Ergebnisse nachstehende sind:

1. Teil: Die normale Pneumatisation des Schläfenbeines. Das pneumatische System des Schläfenbeins erfolgt unter normalen Verhältnissen mit großer Gesetzmäßigkeit, wobei die Anlage der einzelnen lufthältigen Räume auf typischen histologischen Umwandlungsvorgängen beruht. Der Warzenteil weist normaliter bis zum Anfang des 2. Lebensjahres einen spongiösen, vom 2.—5. Jahre einen spongiös-pneumatischen Aufbau und nach dem 5. Jahre eine vollständige Pneumatisierung auf. Der Pneumatisationsprozeß kommt sowohl interstitiell, als auch peripherwärts bis ins höchste Alter niemals zum Stillstand. Demzufolge wird unter normalen Verhältnissen im hohen Alter der Warzenfortsatz hochgradig pneumatisch und keineswegs sklerosiert angetroffen. Nach dem 5. Lebensjahre betreffen die individuellen Schwankungen in der Ausbildung des pneumatischen Systems nicht den Warzenfortsatz, sondern einzelne periphere Ausläufer des pneumatischen Systems.

2. Teil: Die pathologische Pneumatisation des Schläfenbeines. Veränderungen des Schleimhautcharakters in den ersten beiden Lebensjahren bedingen Störungen des Pneumatisationsvorganges, die die Struktur des Warzenfortsatzes beeinflussen. Die Schleimhaut weist hyperplastische und fibröse Umwandlungen auf. Während die ersteren durch chronische, plastische Schleimhautentzündungen hervorgerufen werden, entstehen die letzteren durch akute, exsudative Entzündungen. Beide Formen kommen nicht selten gemeinschaftlich vor. Die Pneumatisationsstörungen sind je nach der Stärke der Schleimhautveränderungen teilweise oder vollständige, wobei sich für jede Form der Pneumatisationsstörung typische Strukturbilder des Warzenfortsatzes ergeben.

3. Teil: Die Beziehungen der pathologischen Pneumatisation zu anatomischen Anomalien des Schläfenbeines. Zwischen pathologischer Pneumatisation und bestimmten Trommelfellanomalien, wie z. B. Trübungen, atrophischen Narben, bestehen gewisse Beziehungen, doch kommen derartige Trommelfellveränderungen nicht konstant vor. Verschiedene, außer dem Ligamentum mallei ant., lat. und sup. vorhandene Bandverbindungen in normal pneumatisierten Schläfenbeinen beruhen auf einer pathologischen Pneumatisation. Sinusvorlagerungen sowie die Persistenz oder ungewöhnliche Breite der Fissuren sind Begleiterscheinungen einer pathologischen Pneumatisation.

Generated on 2019-10-24 15:56 GMT / http://hdl.handle.net/2027/uc1.b3252766
Public Domain in the United States, Google-digitized / http://www.hathitrust.org/access_use#pd-us-google
Digitized by Google
Original from UNIVERSITY OF CALIFORNIA

4. Teil: Die Beziehungen der pathologischen Pneumatisation zu den eitrigen Entzündungsprozessen des Mittelohres. Fast sämtliche schweren Formen eitriger Mittelohrentzündungen, die auf kontinuierlicher Fortleitung durch die Tube beruhen, entwickeln sich in Schläfenbeinen mit pathologischer Pneumatisation. Die akuten Mittelohrentzündungen entstehen zumeist bei minder schwerer Pneumatisationsstörung, hingegen die chronischen Mittelohreiterungen bei hochgradig gestörter oder vollständig gehemmter Pneumatisation, und zwar die chronischen Schleimhauteiterungen durch akute Exacerbation der vom Säuglingsalter her bestehenden latenten hyperplastischen Otitiden, die chronischen Cholesteatomeiterungen entweder nach akuter nekrotisierender Otitis durch das von der randständigen Trommelfellperforation aus einwandernde Epithel oder als schleichender Prozeß durch Einstülpung der Shrapnellschen Membran oder einer verdünnten Partie ober- oder unterhalb der hinteren Trommelfellfalte. Je stärker die Hyperplasie, je höher das Epithel und je geringer die Pneumatisation ist, desto größer ist die Neigung zu akut entzündlichen Prozessen, dagegen desto geringer zu einer Mastoiditis. Bei akuter Mittelohreiterung findet sich ein schleimiges oder schleimig-eitriges Sekret bei einer stark hyperplastischen Schleimhaut mit Flimmerepithel vor, ein dickflüssig-eitriges Sekret bei einer geringen Hyperplasie und flachem Epithel, ein serös-eitriges oder dünnflüssig-seröses Sekret, bei einer fibrösen Umwandlung der Schleimhaut. Bei normaler Pneumatisation wird eine akute Mittelohrentzündung nur durch besondere Infektionsbedingungen hervorgerufen, so u. a. durch eine Übertragung per tubam bei Streptococcus mucosus-Infektion. Tuberkulöse und luetische Mittelohrentzündungen entstehen ebenfalls auf der Grundlage einer hyperplastischen Schleimhaut und der entsprechenden Pneumatisationsstörung und sind in ihrem Verlaufe von diesen abhängig.

5. Teil: Die Beziehungen der pathologischen Pneumatisation zu den endokraniellen Komplikationen. Eine endokranielle Komplikation kommt durch eine Kontakt- oder Gefäßbahninfektion zustande. Hochgradige Pneumatisationsstörungen disponieren infolge der durch sie bedingten weiten Gefäßverbindungen zwischen Dura und submucösem hyperplastischem Gewebe zur Gefäßbahninfektion. Besonders zu beachten sind 3 Gefäßbahnen, nämlich die am Tegmen, an der hinteren Pyramidenfläche und am Paukenboden. Je nach der Gefäßbahn und der Art der Mittelohreiterung tritt eine endokranielle Komplikation als Meningitis oder Hirnabsceß auf, oder es kommt zu einer Pyämie. Bei Überleitung des Entzündungsprozesses auf verschiedene Gefäßbahnen gleichzeitig können mehrere von einander örtlich getrennte Komplikationen entstehen.

6. Teil: Die Beziehungen der pathologischen Pneumatisation zur Mittelohrschwerhörigkeit. Von den Erkrankungsprozessen, die zu einer Mittelohrschwerhörigkeit führen, stehen die Mittelohrkatarrhe und der Adhäsivprozeß als Residuen von Mittelohreiterungen in Beziehung zur pathologischen Pneumatisation. Der Adhäsivprozeß entwickelt sich durch fibröse Schrumpfung und Verknöcherung der hyperplastischen Schleimhautlagen und führt gleich den Residuen chronischer Eiterungen, besonders durch Fixation des Steigbügels zu hoch-

Generated on 2019-10-24 15:56 GMT / http://hdl.handle.net/2027/uc1.b3252766
Public Domain in the United States, Google-digitized / http://www.hathitrust.org/access_use#pd-us-google
Digitized by Google
Original from UNIVERSITY OF CALIFORNIA

gradiger Schwerhörigkeit. Die Otosklerose ist von Pneumatisationsstörungen unabhängig und tritt auch an normal pneumatisierten Schläfenbeinen auf.

Der Verfasser bespricht schließlich die wichtige Tatsache, daß das Röntgenbild die verschiedenen Formen pathologischer Pneumatisation des Schläfenbeines nachzuweisen vermag, so daß das röntgenologische Strukturbild des Warzenfortsatzes und die hierauf beruhende Beurteilung des Schleimhautcharakters für die otiatrische Diagnostik zu einer großen Bedeutung gelangt sind.

Wittmaacks Untersuchungen über die Pneumatisation des Schläfenbeines bilden ein großzügiges Werk, das nicht nur in wissenschaftlicher, sondern auch in klinisch-praktischer Hinsicht die größte Beachtung verdient. Die Ausstattung des Werkes ist eine vorzügliche, der Atlas enthält 3 von Herrn Werner-Waldmann nach mikroskopischen Präparaten angefertigte Zeichnungen, deren Wiedergabe betreffs der Klarheit und Übersichtlichkeit der einzelnen Bilder als mustergültig zu bezeichnen ist. Viktor Urbantschitsch.

Referate.

I. Allgemeines.

Lebensversicherung und Krankheiten des Gehörorgans. Von Guranowski, Warschau. (Medycyna i Kronika Lekarska. 1916. Nr. 29, 30.)

Nach Anführung verschiedener Statistiken über die Mortalität von Ohrenkrankheiten und Besprechung der Ansichten der wichtigsten Ohrenärzte über diesen Gegenstand, nach Mitteilung des verschiedenen Verhaltens diverser Versicherungsgesellschaften den betreffenden Ohrenkrankheiten gegenüber spricht Verf. seine Überzeugung aus, daß die dabei zutage tretenden Differenzen und Widersprüche auf die Mangelhaftigkeit der bisherigen Statistiken zurückzuführen sind, auf welche die angeführten Ansichten sich stützen und die aus dem Material von Spitalsabteilungen und der poliklinischen Praxis zusammengestellt sind und daher für Versicherungsgesellschaften keinen großen Wert besitzen. Guranowski meint, daß Eiterungsprozesse in der oberen Partie der Paukenhöhle, ferner solche mit Caries des Felsenbeines, mit Facialislähmung, übelriechendem Ausfluß, Granulationen, mit Ausbreitung des Prozesses auf das Vestibulum, Promontorium, die Bogengänge, mit Labyrinthsymptomen, mit Tuberkulose des Ohres für die Annahme zur Lebensversicherung ungeeignet sind. Personen, die wegen Cholesteatom des Ohres radikal operiert worden sind, sind wegen Neigung dieser Krankheit zu Rezidiven erst einige Jahre nach der Operation aufnahmefähig.

Zum Schluß macht Guranowski folgende Vorschläge: 1. Die Versicherungsgesellschaften sind aufmerksam zu machen, daß jeder Versicherungswerber einer Untersuchung des Gehörorgans zu unterwerfen ist.

Digitized by Google
Original from UNIVERSITY OF CALIFORNIA
Generated on 2019-10-24 15:56 GMT / http://hdl.handle.net/2027/uc1.b3252766
Public Domain in the United States, Google-digitized / http://www.hathitrust.org/access_use#pd-us-google

2. Erst dann wird die Statistik der Versicherungsgesellschaften auch Todesfälle infolge von Ohrenkrankheiten umfassen können.

3. Es ist eine Statistik der Mortalität an Ohrenkrankheiten erwünscht, welche auf dem Wege einer Enquete von Ohrenspezialisten aus ihrer Privatpraxis erhalten wird. Spira.

II. Äußeres Ohr und Mittelohr.

Beitrag zur Lehre über Fremdkörper im Ohre und zur Technik ihrer Extraktion. Von Szumlowski, Warschau. (Gazeta Lekarska. 1916. Nr. 5.)

Um den mit Granulationen ausgefüllten und stark verengten äußeren Gehörgang zu erweitern, wurde, nachdem andere Methoden erfolglos geblieben waren, ein Laminariastift eingeführt, der jedoch sofort in die Tiefe sank. Als dann am anderen Tag heftige Schmerzen auftraten und der Fremdkörper wegen Enge des Gehörganges unzugänglich war, wurde ein zweiter, an einem Faden befestigter Stift eingeführt. Als dann nach 24 Stunden der zweite Stift extrahiert wurde, fand sich der Gehörgang stark erweitert und der erste Stift stark aufgequollen und verdickt, an den Wänden des Gehörganges dicht anliegend. Nach vielen vergeblichen Versuchen gelang es, ein dünnes Häkchen zwischen Gehörgangswand und Fremdkörper einzuschieben, in den letzteren einzuhaken und mit demselben zu extrahieren. Nun zeigte sich Defekt des Trommelfelles und der Gehörknöchelchen; Gehörgang und Paukenhöhle stellten eine einzige eiternde und mit Granulationen ausgekleidete Höhle dar, die dann weiter in der üblichen Weise behandelt wurde. Spira.

Eitrige Mittelohrentzündung. Hammernekrose. Bacillus nekroseos im Sekret. Von T. Heryng. (Gazeta Lekarska. 1916. Nr. 4 [30].)

In einem Falle von chronischer Mittelohreiterung mit Nekrose des Hammers fand Verf. in der Paukenhöhle wässerigen, nicht fötiden, braungefärbten Eiter. Heilung nach einigen Monaten mit Vernarbung. Die mikroskopische Untersuchung des Eiters ergab neben Staphylococcus albus und tetragenes lange schmale Stäbchen. In Kulturen fanden sich überwiegend fadenförmige Gebilde, welche sich als die von Salomonsen beschriebenen und als Bac. nekroseos, von Loeffler als Bacillus nekrophorus bezeichnete, zur Gruppe der Fadenpilze gehörige Form erwiesen. Zu drei verschiedenen Zeiten vorgenommene Untersuchungen des braunen Sekrets aus dem Ohr ergaben jedesmal Reinkulturen dieser Bacillen. Nähere Beschreibung der morphologischen und biologischen Eigenschaften derselben. Auf Grund seiner Untersuchungen kommt Heryng zu folgenden Schlußfolgerungen:

1. Die braune Farbe des Eiters im beschriebenen Falle hing von dem zu Staphylokokken und Tetragenes hinzugetretenen Bac. nekro-

Digitized by Google
Original from UNIVERSITY OF CALIFORNIA
Generated on 2019-10-24 15:56 GMT / http://hdl.handle.net/2027/uc1.b3252766
Public Domain in the United States, Google-digitized / http://www.hathitrust.org/access_use#pd-us-google

phorus ab, dessen reine Plattenkultur auf Zuckerserumagar braun gefärbt war und in Stichkulturen auf Agar im Probierglas Gase ausschied.

2. Diese Kulturen erwiesen sich für Ratten schwach virulent und gaben

3. bei Meerschweinchen weder eine lokale noch eine allgemeine Reaktion. Spira.

III. Labyrinth und Hörnerv.

Schädigungen des Gehörorganes bei einer großen Artillerie- und Minenschlacht. Beobachtungen in einem Feldlazarett. Von Privatdozent Dr. Alfred Brüggemann, Stabsarzt d. Res. (Zschr. f. Ohrhlk. u. f. d. Krankh. d. ob. Luftw. 76. H. 3 u. 4.)

Der Autor faßt seine Untersuchungen in folgenden Sätzen zusammen:

1. Bei 40 Fällen fanden sich neben mehr oder weniger hochgradigen Hörstörungen ein- oder doppelseitige ausgedehnte Zerreißungen des Trommelfelles, zum Teil mit Lappenbildung, schichtweisem Einreißen des Trommelfelles, mehrfachen Perforationen, auch Perforationen der Shrapnellschen Membran, Blutungen an der medialen Paukenhöhlenwand, stärkere Blutungen im Mittelohr oder, wo keine größere Trommelfellverletzung bestand, hochgradige Labyrinthschwerhörigkeit.

2. Bei Verschütteten waren Trommelfellzerreißungen und Hörstörungen oft ein zufälliger Befund, da die Leute auch auf Befragen nicht über ihre Ohren klagten.

3. Bei allen Hörstörungen der untersuchten Fälle fanden sich stets Zeichen für Schädigung des inneren Ohres (Herabrücken der oberen Tongrenze, verkürzte Knochenleitung).

4. Folgende Hörstörungen wurden bei den Hörprüfungen gefunden: a) 17 Fälle — die Zahlen beziehen sich auf einzelne Ohren — mit rein „nervöser" Schwerhörigkeit (normale untere, herabgerückte obere Tongrenze, positiver verkürzter Rinne, eventuell verkürzte Knochenleitung). Hier lag offenbar nur leichtere Schädigung des inneren Ohres vor. b) 14 Fälle mit „nervöser" Schwerhörigkeit, kombiniert mit Mittelohrschwerhörigkeit (heraufgerückte untere, herabgesetzte obere Tongrenze, negativer Rinne, eventuell verlängerte Knochenleitung und Lateralisieren beim Weberschen Versuch nach der schlechter hörenden Seite). Hier beruhte die Schwerhörigkeit auf älteren Mittelohrprozessen oder frischen stärkeren Blutungen ins Mittelohr, außerdem bestand aber auch hier eine Schädigung des inneren Ohres. c) 18 Fälle mit „nervöser" Schwerhörigkeit und auffallend stark heraufgerückter unterer Tongrenze bei positivem, oft nur wenig verkürztem Rinne und häufig Lateralisieren beim Weberschen Versuch nach der besser hörenden Seite. Die Ursache des Heraufrückens der unteren Tongrenze ist hier keine gewöhnliche Mittelohrschwer-

Digitized by Google
Original from UNIVERSITY OF CALIFORNIA
Generated on 2019-10-24 15:56 GMT / http://hdl.handle.net/2027/uc1.b3252766
Public Domain in the United States, Google-digitized / http://www.hathitrust.org/access_use#pd-us-google

hörigkeit, sondern Lockerung der Gehörknöchelchenkette oder Schädigung des inneren Ohres.

5. Bei 6 Fällen mit einem tauben Ohr und an Taubheit grenzender Schwerhörigkeit auf dem anderen Ohr wurden mehr oder weniger große Hörreste gefunden, davon lag dreimal die untere Tongrenze in der kleinen Oktave bei d und e.

6. Dreimal wurden Tonlücken gefunden (zweimal in der zweigestrichenen Oktave, einmal die Töne g^5 und $a^5 = 6 \times 7600$ Doppelschwingungen bei dem Monochord).

7. In fast allen Fällen mit Ausnahme der schwersten Labyrintherschütterungen wurde in den ersten Tagen eine mehr oder weniger deutliche Besserung der Hörstörungen beobachtet. Die leichten Schädigungen des inneren Ohres verschwanden nach 8 Tagen zuweilen vollständig. Auch die heraufgerückte untere Tongrenze ging oft schnell zurück.

8. Infolge von Reizzuständen des durch die traumatische Perforation eröffneten Mittelohres kann eine anfangs fehlende Mittelohrschwerhörigkeit auftreten, die auch nachher bestehen bleibt und deshalb oft bei älteren traumatischen Trommelfellperforationen gefunden wird.

9. Zweimal trat bei Trommelfellzerreißung eine rein seröse Mittelohrentzündung am zweiten Tage auf, einmal eine Mittelohreiterung. Spülungen mit Dakinscher Lösung bei Mittelohreiterung waren ohne besonderen Vorteil im Vergleich zu den sonst bei Ohrspülungen üblichen Lösungen. Ernst Urbantschitsch.

IV. Otochirurgie.

Osteoplastische Freilegung der Dura bei Extraduralabsceß nach Fraktur des Warzenfortsatzes und des Scheitelbeins infolge einer Granatexplosion (Steinschlag?). Von Doz. O. Mayer. (W. m. W. 1917 Nr. 37 Festschr. f. Hofr. Urbantschitsch.)

Fall von ausgedehntem extraduralem Absceß infolge von vereitertem Hämatom wahrscheinlich nach Steinschlag, welcher vom Antrum ausgehend nach hinten unter das Hinterhauptbein, nach oben bis unter das Scheitelbein reichte, wobei er die Corticalis des Knochens ziemlich unversehrt ließ. Um den Knochen zu schonen, wurden temporär zwei Hautperiostknochenlappen gebildet, die nach der Ausheilung des Abscesses zurückgeklappt und zur Anheilung gebracht wurden. R. Leidler.

Carrel-Dakins Flüssigkeit in der Mastoiditisbehandlung. Von Sture Berggren. (Nordisk Tidskrift för Oto-Rhino-Laryngologi. 2. Nr. 4.)

6 Fälle von Mastoiditis acuta wurden nach der Operation Schwartzes mit Carrel-Dakins Flüssigkeit behandelt — die Flüssigkeit nach dem Rezept von Dauffesne hergestellt — und konnten nach 3 bis 11 Tagen sekundär genäht werden. In 5 Fällen folgte per primam Heilung

Digitized by Google
Original from UNIVERSITY OF CALIFORNIA
Generated on 2019-10-24 15:56 GMT / http://hdl.handle.net/2027/uc1.b3252766
Public Domain in the United States, Google-digitized / http://www.hathitrust.org/access_use#pd-us-google

Die sekundäre Naht wird gemacht, nachdem die Wundhöhle sich gereinigt hat und die Bakterienmenge bis 0,1 gesunken ist. Anstatt Gummidrain und Irrigator sind mit der Flüssigkeit durchnäßte Gazetampons benutzt worden, die jede dritte Stunde gewechselt wurden. Die Haut muß sorgfältig durch ein Fettmittel geschützt werden und die Flüssigkeit überall mit den Wänden der Wundhöhle in Berührung kommen.

Spülung mit der Flüssigkeit bei akuter und chronischer Otitis ist ohne Erfolg versucht worden. Ernst Urbantschitsch.

Notizen.

Bemerkung zur Demonstration Dr. Belinoffs: „Über den auropalpebralen Reflex und seine klinische Anwendung". Von Dr. Marcel Falta in Szeged (Ungarn). Heute erhielt ich das 5./6. Heft des 52. Jahrganges der „Monatsschrift der Ohrenheilkunde" und möchte in Bezug der in der Österr. otolog. Gesellschaft abgehaltenen Demonstration Dr. Belinoffs bemerken, daß ich die praktische Bedeutung und Anwendung des bekannten Lidreflexes, hervorgerufen mit dem Bárányschen Lärmapparat, schon im vorigen Jahre beschrieben und einen Aufsatz darüber der Redaktion der „Wiener medizinischen Wochenschrift" im Monate Oktober 1917 eingesendet habe. Aus technischen Gründen erschien der Aufsatz erst in der 20. Nummer 1918 dieser Wochenschrift, allerdings vor der Veröffentlichung obiger Demonstration. Ungeachtet dessen freut es mich, daß die Ergebnisse meiner Methode durch Dr. Belinoffs eingehende Untersuchungen größtenteils bestätigt wurden.

Berichtigung zum Protokoll der Sitzung der Österr. otolog. Gesellschaft am 29. Oktober 1917. Von G. Alexander, Wien. Meine Diskussionsbemerkung zur Demonstration VI, „Konrad Stein: Chronisch-progressive labyrinthäre Schwerhörigkeit und konstitutionelle Anomalie" (s. S. 107) ist durch den Verstoß des Setzers bis zur vollständigen Sinnlosigkeit entstellt worden. Infolgedessen ist eine aufklärende Bemerkung notwendig: Hauptsächlich lag mir daran, hervorzuheben, daß die rein zeitliche Gruppierung der pathologischen Veränderungen nach der Frage, ob sie vor oder nach Abschluß der Entwicklung entstanden sind, uns in ätiologischer Beziehung nicht weiterbringt und nicht befriedigt. Wenn wir eine Veränderung als „kongenitale" bzw. mitgezeugte bezeichnen, so soll damit der Weg hervorgehoben werden, den die Erkrankung in ursächlicher Beziehung genommen hat. Der Zeitpunkt, wann die Veränderungen anatomisch in Erscheinung treten, kommt dann erst in zweiter Linie in Betracht. Die Zeit, zu welcher die Veränderung einsetzt, läßt sich aus dem Zusammenhalte der histologischen Einzelbefunde erschließen. Der Histologe würde jedoch als Forscher zu kurz kommen, wenn er sich mit dieser Feststellung begnügen und auf die Frage der Ätiologie nicht weiter eingehen wollte. Es ist das Recht des Histologen, auch in dieser Richtung seine Meinung zu äußern. Die schweren labyrinthären Schädigungen, die Herzog in entzündeten Katzenlabyrinthen erzeugt hat und die in ihrem histologischen Endausgang in mancher Beziehung den histologischen Bildern ähnlich sind, welche sich in Fällen von kongenitaler Taubheit bei Katzen finden, sind für die Frage der Ätiologie der letzteren nicht direkt verwertbar. Der Satz: „Dann kämen wir zu dem gefährlichen Stadium, das Herzog so schwer geschädigt hat", hat selbstverständlich zu entfallen.

Aufruf des Kriegsfürsorgeamtes des k. u. k. Kriegsministeriums. Unsere aus der Gefangenschaft heimkehrenden Krieger befinden sich zum größten Teile in

Digitized by Google
Original from UNIVERSITY OF CALIFORNIA
Generated on 2019-10-24 15:56 GMT / http://hdl.handle.net/2027/uc1.b3252766
Public Domain in the United States, Google-digitized / http://www.hathitrust.org/access_use#pd-us-google

einem Zustande arger Verwahrlosung. Besonders hinsichtlich der Wäsche herrscht die allerärgste Not. Die Heimkehrenden haben entweder gar keine oder nur ganz zerlumpte Leibwäsche, welche als Trägerin von Ungeziefer und Infektionskeimen gelten kann. Es besteht somit die Gefahr, daß durch die Heimkehrer Epidemien, insbesondere Fleckfieber, eingeschleppt werden. Es ist daher ein Gebot der allgemeinen Volkswohlfahrt, daß jeder zurückgekehrte Krieger so rasch als möglich mit gebrauchsfähiger, hygienisch einwandfreier Wäsche versehen werde. Abgesehen davon verdienen es wohl die zurückgekehrten Krieger in erster Linie, daß sie baldigst wieder einem menschenwürdigen Dasein zugeführt werden. Bei dem drückenden Mangel an Textilprodukten und dem ins Vielfache gesteigerten Bedarf für unsere Armee ist aber die Heeresverwaltung außerstande, nunmehr auch für die Heimkehrer Wäsche in ausreichender Weise aufzubringen.

Das Kriegsfürsorgeamt wendet sich daher an jene Teile der Bevölkerung, die in ihrem Haushalte noch über derartige Bestände an Wäsche verfügen und in der Lage sind, irgend ein entbehrliches Wäschestück der nachstehend bezeichneten Art abzugeben. Die Sammlung wird ausschließlich auf Männerhemden und Männerunterhosen, und zwar in noch gebrauchsfähigem und gereinigtem Zustande, beschränkt. Da möglicherweise der Fall eintreten könnte, daß die steigende Not an Wäsche für Zwecke der Volksbekleidung und des Heeresbedarfes es späterhin erforderlich macht, eine teilweise Inanspruchnahme der Wäschebestände in den besser versorgten Privathaushaltungen in Erwägung zu ziehen, wird Vorsorge getroffen, daß diejenigen, die sich an der Wäschesammlung für Heimkehrer durch geschenkweise oder entgeltliche Überlassung von Wäschestücken beteiligen, späterhin von einer Heranziehung ihrer Vorräte an den betreffenden Wäschesorten befreit bleiben. Dies erfolgt in der Weise, daß jeder, der von je einem Dutzend Männerhemden oder Männerunterhosen je ein Stück kostenlos oder je zwei Stück gegen Bezahlung abgibt, eine besondere Bestätigung hierüber ausgestellt erhält. Im Falle der entgeltlichen Überlassung wird für jedes brauchbare Männerhemd ein Betrag von K 12.— und für jede brauchbare Unterhose ein Betrag von K 8.— bar vergütet. Ein Teil des Ergebnisses dieser Wäschesammlung wird Volksbekleidungszwecken zugeführt werden.

Gaben von Wäsche werden jederzeit in Wien von der Sammelstelle, IX., Währingerstraße 32 (Telephon 12367), außerhalb Wiens von den Militärstationskommanden und den Gendarmeriepostenkommanden entgegengenommen; weiters von den Lokalkomitees, welche gewiß wieder mit patriotischem Eifer ihre Tätigkeit entfalten werden. In Wien werden die Wäschestücke auch nach vorherigem Anruf vom Kriegsfürsorgeamt des k. u. k. Kriegsministeriums, IX., Berggasse 20 (Telephon 14171, 12516, 14575, 14322) direkt bei den Besitzern abgeholt. Dorthin sind auch alle Anfragen und Mitteilungen zu richten.

Zur Erlassung dieses Aufrufes und zur Veranstaltung der Sammlung hat das Handelsministerium im Sinne des § 28 der Ministerialverordnung vom 21. September 1917, R.-G.-Bl. Nr. 383, die Bewilligung erteilt.

Wien, im Mai 1918. Seibt, G. d. I., m. p.

Personalien.

Habilitiert: Dr. P. Güttich und Dr. M. Weingärtner in Berlin für Otologie.

Ernannt: A. o. Prof. Dr. Paul Manasse in Straßburg zum ordentlichen Professor.

Für den wissenschaftlichen Teil verantwortlicher Redakteur: Dr. E. Urbantschitsch, Dr. H. Marschik.
Herausgeber, Eigentümer und Verleger: Urban & Schwarzenberg.

Druck von Gottlieb Gistel & Cie., Wien, III., Münzgasse 6.

Generated on 2019-10-24 15:56 GMT / http://hdl.handle.net/2027/uc1.b3252766
Public Domain in the United States, Google-digitized / http://www.hathitrust.org/access_use#pd-us-google
Digitized by Google
Original from UNIVERSITY OF CALIFORNIA

Otologischer Teil.

Original-Artikel.

Seite

Privatdozent Dr. Emil Fröschels-Wien: Die sprachärztliche Therapie im Kriege. (Mit 20 Figuren) 385
Dr. S. Belinoff: Eine neue Methode der klinischen Anwendung des auropalpebralen Reflexes (Bechterew). (Mit 2 Figuren) 423

Bücherbesprechungen.

Dr. Karl Kloss und Dr. Leo Hahn: Taschen-Lexikon für das klinische Laboratorium 438
Dr. Bandelier und Prof. Dr. Roepke: Lehrbuch der spezifischen Diagnostik und Therapie der Tuberkulose 438
Dr. Karl Wittmaack: Über die normale und die pathologische Pneumatisation des Schläfenbeines einschließlich ihrer Beziehungen zu den Mittelohrerkrankungen 440

Referate.

I. Allgemeines 443
II. Äußeres Ohr und Mittelohr 444
III. Labyrinth und Hörnerv 445
IV. Otochirurgie 446

Notizen.

Dr. Marcel Falta: Bemerkung zur Demonstration Dr. Belinoffs: „Über den auropalpebralen Reflex und seine klinische Anwendung“ 447
G. Alexander: Berichtigung zum Protokoll der Sitzung der Österr. otolog. Gesellschaft am 29. Oktober 1917 447
Aufruf des Kriegsfürsorgeamtes des k. u. k. Kriegsministeriums 447

Personalien.

Habilitiert. — Ernannt 448

Otoscleral

(Cimicifugin 6,66% — Broms. 36,3% — Phosphors. 13,52%).

Das in Kliniken und in der Praxis erprobte Spezifikum gegen

Subjektive Ohrgeräusche

auf nervöser, sklerotischer und autointoxischer usw. Basis und
Mittelohrgeräusche.

Ordination:
3—4mal täglich 1—5 Tabletten à 0,3 (ev. ansteigend, beginnend mit 1 Tablette bis zu 5 Tabletten pro dosi) **nach den Mahlzeiten.**

Je nach Schwere des Falles längere Zeit zu nehmen.

Wenn luetische Verdachtsmomente vorliegen, verordne man
Jod-Otoscleral.

Literatur zu Diensten.

Münchner Pharmazeutische Fabrik, München 25.

Digitized by Google
Original from UNIVERSITY OF CALIFORNIA
Generated on 2019-10-24 15:56 GMT / http://hdl.handle.net/2027/uc1.b3252766
Public Domain in the United States, Google-digitized / http://www.hathitrust.org/access_use#pd-us-google

H. PFAU INH. L. LIEBERKNECHT,
Berlin NW. 6, Luisenstr. 48, Wien IX/2, Mariannengasse 17.

Monochord Struycken-Schaefer

:: bietet eine kontinuierliche Tonreihe und ersetzt die ::
Bezold'sche Stimmgabelreihe einschließlich der Galtonpfeife.

Ausführliche Prospekte auf Wunsch zu Diensten.

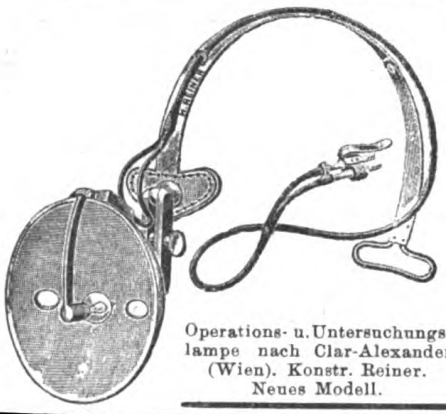

Operations- u. Untersuchungslampe nach Clar-Alexander (Wien). Konstr. Reiner. Neues Modell.

H. REINER, Wien
Fabrik IX/3, Van Swietengasse 10.
Niederlage I., Franzensring 22.

Erzeugt als Spezialität alle Ohren-, Nasen-, Hals- und Kehlkopfinstrumente in anerkannt vorzüglicher Qualität.

Sämtliche elektromedizinische Apparate. Komplette Einrichtungen.
•• **Neueste Konstruktionen.** ••
•••• Man verlange Spezialofferte. ••••

Farbwerke vorm. Meister Lucius & Brüning, Hoechst a. M.

VALYLPERLEN

(Valeriansäurediäthylamid)
Bewährtes
Sedativum und Nervinum

Eigenschaften:
Konstante, verstärkte, typische Baldrianwirkung, sedativ, analeptisch. Dünndarmlöslich, keine Beschwerden von Seiten des Verdauungstraktus.

Indikationen:
Ohrensausen, Ménière'scher Schwindel.
Neurasthenie, nervöse Herzleiden und Schlaflosigkeit.
Psychische Beruhigung vor der Lokalanästhesie.
Menstruations-, Schwangerschaftsbeschwerden.
Flimmerskotom, Asthenopie, Seekrankheit.

Dosierung:
2—3 mal täglich 2—3 Perlen zu 0,125 g.

Originalpackungen:
25 Perlen zu 0,125 g.

Literatur und Proben stehen den Herren Ärzten zur Verfügung durch
Hoechster Farbwerke, G. m. b. H., Wien, VIII/2.

Druck von Gottlieb Gistel & Cie., Wien, III., Münzgasse 6.

Digitized by Google
Original from UNIVERSITY OF CALIFORNIA
Generated on 2019-10-24 15:56 GMT / http://hdl.handle.net/2027/uc1.b3252766
Public Domain in the United States, Google-digitized / http://www.hathitrust.org/access_use#pd-us-google

Monatsschrift

für

Ohrenheilkunde

und

Laryngo-Rhinologie.

Organ der Österreichischen otologischen Gesellschaft, der Wiener laryngo-rhinologischen Gesellschaft und der Münchener laryngo-otologischen Gesellschaft.

Mitbegründet von

GRUBER, RÜDINGER, VOLTOLINI, WEBER-LIEL, L. v. SCHRÖTTER, E. ZUCKERKANDL.

Unter Mitwirkung von

Prof. Dr. G. ALEXANDER (Wien), Prof. Dr. F. ALT (Wien), Prof. Dr. R. BÁRÁNY (Upsala), Priv.-Doz. Dr. O. BECK (Wien), Prof. Dr. A. BING (Wien), Priv.-Doz. Dr. G. BONDY (Wien), Prof. Dr. G. BRÜHL (Berlin), Prof. Dr. H. BURGER (Amsterdam), Prof. D. DEMETRIADES (Athen), Prof. Dr. J. FEIN (Wien), Priv.-Doz. Dr. H. FREY (Wien), Priv.-Doz. Dr. E. FRÖSCHELS (Wien), Dr. V. FRÜHWALD (Wien), Dr. S. GATSCHER (Wien), Priv.-Doz. Dr. E. GLAS (Wien), Prof. Dr. B. GOMPERZ (Wien), Prof. Dr. M. GROSSMANN (Wien), Prof. Dr. M. HAJEK (Wien), Prof. Dr. V. HAMMERSCHLAG (Wien), Dr. HEINZE (Leipzig), Prof. Dr. HEYMANN (Berlin), Prof. Dr. R. HOFFMANN (Dresden), Prof. Dr. HOPMANN (Köln), Prof. Dr. O. KAHLER (Freiburg i. Br.), Priv.-Doz. Dr. J. KATZENSTEIN (Berlin), Dr. KELLER (Köln), Hofrat Dr. KIRCHNER (Würzburg), Priv.-Doz. Dr. K. KOFLER (Wien), Prof. Dr. H. KOSCHIER (Wien), Prof. Dr. LICHTENBERG (Budapest), Dr. L. MAHLER (Kopenhagen), Prof. Dr. H. NEUMANN (Wien), Prof. Dr. H. NEUMAYER (München), Prof. Dr. ONODI (Budapest), Dr. Max RAUCH (Wien), Prof. Dr. L. RÉTHI (Wien), Dr. Ed. RIMINI (Triest), Prof. Dr. W. ROTH (Wien), Priv.-Doz. Dr. E. RUTTIN (Wien), Prof. Dr. J. SAFRANEK (Budapest), Dr. F. SCHLEMMER (Wien), Prof. Dr. A. SCHÖNEMANN (Bern), Dr. H. v. SCHRÖTTER (Wien), Dr. A. SIKKEL (Haag), Dr. SPIRA (Krakau), Dr. H. STERN (Wien), Dr. M. SUGAR (Budapest), Prof. Dr. A. THOST (Hamburg), Dr. WEIL (Stuttgart), Dr. M. WEIL (Wien)

herausgegeben von

A. JURASZ
Lemberg,

V. v. URBANTSCHITSCH
Wien.

Redakteure:

für Laryngo-Rhinologie:
Priv.-Doz. Dr. Hermann Marschik
Wien.

für Ohrenheilkunde:
Priv.-Doz. Dr. Ernst v. Urbantschitsch
Wien.

52. Jahrgang. 9/10. Heft.
(September-Oktober.)

URBAN & SCHWARZENBERG
BERLIN N., FRIEDRICHSTRASSE 105b
WIEN I., MAXIMILIANSTRASSE 4
1918.

Monatlich erscheint 1 Heft.
Preis halbjährlich **20 M = 24 K.** Ein einzelnes Heft kostet **4 M 50 Pf = 5 K 40 h.**

Digitized by Google
Original from UNIVERSITY OF CALIFORNIA
Generated on 2019-10-24 15:56 GMT / http://hdl.handle.net/2027/uc1.b3252766
Public Domain in the United States, Google-digitized / http://www.hathitrust.org/access_use#pd-us-google

☛ *Originalbeiträge, Referate, Separatabdrücke und Rezensionsexemplare etc. otologischen Inhaltes bitten wir an Doz. Dr.* ***Ernst v. Urbantschitsch,*** *Wien, I., Schottenring 24, und solche rhino-laryngologischen Inhaltes an Priv.-Doz. Dr.* ***H. Marschik,*** *Wien, IX., Lazarettgasse 14, einsenden zu wollen. Das Honorar für Originalien und Referate beträgt K 48.— für den Bogen zu 16 Seiten. Sonderabdrücke von Originalien werden zum Selbstkostenpreise berechnet. Für Bücherbesprechungen geht das betreffende Buch als Honorar in den Besitz des Besprechers über.* ***Redaktion und Verlag.***

Inhaltsverzeichnis.

Otologischer Teil.

Original-Artikel.

Seite

Oberstabsarzt Prof. Dr. G. Alexander-Wien: Die Erzeugung von Ohrenkrankheiten durch Selbstbeschädigung. (Mit 13 Figuren) 449

Oberstabsarzt Prof. Dr. G. Alexander und Dozent Dr. Ernst v. Urbantschitsch-Wien: Die Kriegsverletzungen und die Kriegskrankheiten des Gehörorganes. (Fortsetzung) 476

Prof. Dr. A. Jurasz-Lemberg: Beitrag zu Stimmgabelprüfungen des Gehörs. (Mit 2 Figuren) 481

Bücherbesprechungen.

Dr. Otto Mayer-Wien: Untersuchungen über die Otosklerose 483

Dr. O. Muck-Wiesbaden: Beobachtungen und praktische Erfahrungen auf dem Gebiet der Kriegsneurosen der Stimme, der Sprache und des Gehörs 489

Dr. Emil Fröschels-Wien: Kindersprache und Aphasie 490

C. Stumpf: Die Struktur der Vokale 493

Dieses Heft enthält einen Prospekt der Firma „Chinoin" Fabrik pharm.-chem. Präparate A.-G., Ujpest, den wir besonderer Beachtung empfehlen.

FIBROLYSIN

Leichtlösliche Thiosinamin-Verbindung.

Indikationen:

Stenosen, Strikturen, Schwerhörigkeit

infolge narbiger Verwachsungen und Adhäsionen.

Trockener chron. Mittelohrkatarrh.

Beginnende Otosklerose.

Spezialliteratur zur Verfügung.

E. MERCK, DARMSTADT.

Digitized by Google

Original from UNIVERSITY OF CALIFORNIA

Generated on 2019-10-24 15:56 GMT / http://hdl.handle.net/2027/uc1.b3252766
Public Domain in the United States, Google-digitized / http://www.hathitrust.org/access_use#pd-us-google

MONATSSCHRIFT FÜR OHRENHEILKUNDE
UND
LARYNGO-RHINOLOGIE.

52. Jahrg. 1918. 9. u. 10. Heft.

Nachdruck verboten.

Otologischer Teil.

Original-Artikel.

Aus der 6. Abteilung des k. u. k. Garnisonsspitals Nr. 2 in Wien
(Kommandant: k. u. k. Oberstabsarzt I. Kl. Dr. Hans Scheidl).

Die Erzeugung von Ohrenkrankheiten durch Selbstbeschädigung.

Von Oberstabsarzt Prof. Dr **G. Alexander**, Chefarzt der Abteilung.

(Mit 13 Figuren.)

Im dritten Kriegsjahre hat sich ein unzweifelhaftes numerisches Abflauen der Simulation von Ohrenkrankheiten gezeigt. Es mag dies darauf zurückzuführen sein, daß die Verschärfung der Assentvorschriften für Ohrenkrankheiten für alle Grade der Simulation bis auf die doppelseitige Taubheit keine rechten Aussichten bot. Die allseitig ausgebauten Untersuchungsmethoden machen aber auch die Hoffnung eines Simulanten, mit der Vortäuschung doppelseitiger Taubheit Erfolg zu haben, zunichte. Im Gegensatz dazu mehren sich vom Beginn des dritten Kriegsjahres an die Fälle, in welchen Ohraffektionen künstlich herbeigeführt worden sind. Solche Ohraffektionen sind uns nach ihren Grundlagen aus der Friedenszeit nicht unbekannt [Passow[1]), Politzer[2]), Tyrmann[3])].

In einer kürzlich erschienenen Abhandlung weisen Pick und Wasicky[4]) auf die künstliche Erzeugung von Ohrenkrankheiten hin (S. 15): „Hier kommt ausschließlich der äußere Gehörgang in Frage. Von den uns zur Untersuchung eingesandten Mitteln waren es Kantharidenpflaster,

[1]) Passow A., Die Verletzungen des Gehörorganes. Bergmann, Wiesbaden, 1905.

[2]) Politzer A., Lehrbuch der Ohrenheilkunde. 5. Aufl. 1908

[3]) Tyrmann, Die Verletzungen des Ohres und deren Folgezustände und ihre gerichtsärztliche Beurteilung. Wien 1903, Moritz Perles.

[4]) E. P. Pick und R. Wasicky, Toxikologische Erfahrungen über Mittel, die von der Mannschaft zur Erzeugung von Krankheiten verwendet werden. Wien 1918, Hof- und Staatsdruckerei. Reservat.

Digitized by Google
Original from UNIVERSITY OF CALIFORNIA
Generated on 2019-10-24 15:56 GMT / http://hdl.handle.net/2027/uc1.b3252766
Public Domain in the United States, Google-digitized / http://www.hathitrust.org/access_use#pd-us-google

Helleboruswurzeln, Arsenpaste und Mineralsäuren, die zur Erzeugung von Entzündungen des äußeren Gehörganges verwendet worden sind." Pick und Wasicky haben vollkommen recht, wenn sie den Ausgangspunkt bei der künstlichen Erzeugung von Krankheiten in der Volksmedizin suchen.

Der erste Erlaß, durch welchen die vorgesetzte Behörde auf die Selbstbeschädiger aufmerksam machte, ist am 16. November 1917 erschienen und hat in dem uns interessierenden Teil folgenden Wortlaut:

Die Selbstbeschädigung besteht in der Anwendung eines — hinsichtlich seiner Art noch nicht festgestellten — starken Ätzmittels, das tiefgreifende Zerstörungen der Auskleidung des äußeren Gehörganges und starke Eiterung aus dem Gehörgang verursacht. Das Sekret füllt den Gehörgang vollständig an und kann bei äußerlicher Betrachtung eine Mittelohreiterung vortäuschen. Die Verätzung betrifft meist nur den Anfangsteil des Gehörganges; die am stärksten verätzte Stelle liegt bei Rechtshändern im rechten Ohr an der vorderen Gehörgangswand, im linken Ohre an der hinteren Gehörgangswand. Charakteristisch für die beschriebene Art der Selbstbeschädigungen sind folgende Merkmale:

1. Eiterung aus dem Ohr bei intaktem Trommelfell;
2. fetzige, nekrotische oder weiße festhaftende Massen im äußeren Gehörgang (an der Hinterfläche des Tragus beim rechten Ohre);
3. mehr oder weniger scharf gegen das gesunde Epithel abgesetzte, geschwürähnliche Substanzverluste;
4. (geradezu beweisend) Bloßlegung oder gar Zerstörung des Knorpels mit oder ohne Nachweis des Knorpelsequesters.

Nach Heilung der Verätzung bleiben charakteristische Narbenringe im Niveau der Ohrmuschelinsertion zurück, die an weniger stark betroffenen Stellen liniendünn, an den am stärksten geätzten Stellen kallös verbreitert sind. Der Gehörgang kann durch Narbenschrumpfung so weit verengt werden, daß er kaum für eine Sonde durchgängig ist. Nebst dieser wurde noch eine zweite Art der Selbstbeschädigung beobachtet, bestehend in schwersten Verätzungen in der Tiefe des Ohres bei meist unverändertem Gehörgang, mit gänzlicher oder teilweiser Zerstörung des Trommelfells und der Paukenhöhlenschleimhaut und mit Bloßlegung oder Sequestrierung des Knochens und — in Einzelfällen — schweren Folgeerscheinungen (Facialislähmung, Fieber). Als Beweis für diese Art der Selbstbeschädigung ist insbesondere die Bloßlegung frischen, gesunden, nicht kariösen Knochens zu betrachten. Das Freibleiben des Gehörgangs läßt darauf schließen, daß das Ätzmittel in diesen Fällen von fremder, kundiger Hand direkt auf das Trommelfell gebracht wurde. Bei einem Feldgericht wurde anläßlich eines Ermittlungsverfahrens eine bisher unbekannte Art der Selbstbeschädigung

Digitized by Google
Original from UNIVERSITY OF CALIFORNIA
Generated on 2019-10-24 15:56 GMT / http://hdl.handle.net/2027/uc1.b3252766
Public Domain in the United States, Google-digitized / http://www.hathitrust.org/access_use#pd-us-google

festgestellt. Sie besteht darin, daß die Soldaten den chemischen Inhalt der Sprengkapseln in die Ohren geben. Diese Manipulation ruft nach dem Gutachten der Sachverständigen Ätzung und Entzündung des äußeren Gehörgangs und des Trommelfells und Mittelohrs hervor, die bei hinzutretenden Komplikationen Dienstuntauglichkeit herbeizuführen geeignet sind. Beim Herauskratzen der Sprengsubstanz aus den Sprengkapseln können auch leicht Explosionen an der Hand verursacht werden.

Ein neuerlicher Erlaß ist im Dezember 1917 gefolgt. Er lautet folgendermaßen:

„Das . . . . . hat anher mitgeteilt, daß die beschriebene Verätzung des äußeren Gehörganges in einem Falle nachgewiesenermaßen durch Salzsäure bewirkt wurde.

In mehreren anderen Fällen wurde durch mikroskopische Untersuchungen festgestellt, daß die Selbstbeschädiger Roggenkörner, die mit einem Ätzmittel vorbehandelt waren, in den Gehörgang eingebracht hatten. Durch diese im Gehörgang aufquellenden Roggenkörner wurden schwere, tiefgreifende Ätzungen des Gehörganges verursacht.

Da die kopiöse fötide Eiterung und die in der Tiefe des äußeren Gehörganges wuchernden Granulationen eine chronische Mittelohreiterung vortäuschen, andererseits die dem Eiter beigemengten Teile der Roggenkörner leicht unbemerkt bleiben können, werden die unterstehenden Ärzte und Sanitätsanstalten auf diese Art der Selbstbeschädigung aufmerksam gemacht."

In Bezug auf die Herstellung der Ohrerkrankungen lassen sich meiner Erfahrung nach zwei Gruppen von Krankheiten unterscheiden:

a) Ohrerkrankungen, die sich der Selbstbeschädiger allein ohne fremde Hilfe erzeugt hat,

b) Ohrenkrankheiten, bei welchen dem Selbstbeschädiger ein Individuum als Berater oder tätiger Helfer zur Seite gestanden ist.

Gerade in letzter Beziehung trifft sehr häufig die auch jetzt noch in manchen entlegenen Ortschaften wirkenden Dorfbader oder Bauern, die sich als Kurpfuscher mit der Heilkunde befassen, eine schwere Schuld.

Was die Krankheiten selbst anlangt, so lassen sie sich nach dem Endzweck, zu dem sie dienen sollen, gleichfalls in zwei Gruppen voneinander trennen:

a) künstlich erzeugte Ohraffektionen, die dem Selbstbeschädiger für einige Zeit Dienstfreiheit oder einen kurzen Spitalsaufenthalt verschaffen sollen,

b) Krankheiten, durch welche der Selbstbeschädiger sich dem ihm obliegenden Dienst gänzlich zu entziehen hofft.

Digitized by Google
Original from UNIVERSITY OF CALIFORNIA
Generated on 2019-10-24 15:56 GMT / http://hdl.handle.net/2027/uc1.b3252766
Public Domain in the United States, Google-digitized / http://www.hathitrust.org/access_use#pd-us-google

Während bei den künstlich hervorgerufenen Ohraffektionen der ersten Gruppe der Selbstbeschädiger sich damit begnügt, irgend eine vorübergehende, meist eine akut entzündliche Gehörgangsveränderung hervorzurufen, wird er bestrebt sein, bei den Krankheiten der Gruppe b) sich den Vorschriften des Dienstbuches N—1 anzupassen.

Welche Ohraffektionen können nun künstlich hervorgerufen werden?

1. die verschiedenen Formen der Gehörgangsentzündung; 2. die Trommelfelldurchlöcherung; 3. eitrige Mittelohrentzündung; 4. Gehörgangsgangrän; 5. Gehörgangsatresie; 6. Narben am Warzenfortsatz zur Vortäuschung abgelaufener Knocheneiterung; 7. ödematöse Schwellung der Mastoid- oder Schläferegion zur Vortäuschung von eitriger Warzenfortsatzentzündung.

Was nun die Art der Herstellung der einzelnen Formen der Ohrerkrankungen anlangt, so wäre nach unseren Erfahrungen Folgendes zu sagen: Leichtere Formen von Entzündung des äußeren Gehörganges, die mit dem Bilde der akuten Otitis externa beginnen und mit dem Gehörgangsekzem enden, werden am häufigsten dadurch hervorgerufen, daß nach ausgiebigem Reiben der Gehörgangshaut mit dem Zündhölzchen oder Zahnstocher Tabaksaft oder fein geriebener Zigarettentabak in die oberflächlich verwundete Haut verrieben wird. In anderen Fällen wird die Gehörgangshaut, nachdem sie durch Schaben mit einem Zündhölzchen oder ähnlichem verwundet worden ist, durch Einschieben von frischen Knoblauchstücken zu entzündlicher Schwellung gebracht. In manchen Fällen scheinen die Helleboruswurzel, Kanthariden oder Odorit (rohe Karbolsäure zum Desinfizieren der Aborte etc.) verwendet zu werden.

Die Trommelfelldurchlöcherung wird meist durch einen Komplizen vorgenommen, wobei das Trommelfell (oft unter Nebenverletzungen) mit einem spitzen Gegenstand durchbohrt wird. Die Grundlage der Operation stammt mitunter von dem Vorgange, welchen die Kurpfuscher in Dörfern als Mittel bei akuter Mittelohrentzündung zur Hervorbringung von Perforation verwenden. Ein ungefähr 35 *cm* langer Leinwandtrichter, dessen dünnes Ende 3—4 *mm* und dessen dickes Ende 4—5 *cm* Durchmesser besitzt, wird mit Bienenwachs getränkt. Solche mit Bienenwachs getränkte Leinwandtrichter (Fig. 1) hält der betreffende Kurpfuscher vorrätig; sie sind halbhart. Zur Hervorbringung der Perforation wird der Trichter mit seinem dünnen Ende in den äußeren Gehörgang vorgeschoben, bis die Trichterwand der Gehörgangshaut luftdicht anliegt. Nun wird der Trichter an seinem weiten Ende in Brand gesteckt. Mit dem Fortschreiten der Flamme wird in dem Trichter ein luftverdünnter Raum erzeugt, bis endlich durch den Überdruck der Luft in der Trommelhöhle das Trommelfell platzt. Dieser Vorgang, welcher in einzelnen Dörfern Mährens, Schlesiens

Digitized by Google
Original from UNIVERSITY OF CALIFORNIA
Generated on 2019-10-24 15:56 GMT / http://hdl.handle.net/2027/uc1.b3252766
Public Domain in the United States, Google-digitized / http://www.hathitrust.org/access_use#pd-us-google

und Galiziens bei den Bauern eingehalten wird, um bei akuter Mittelohrentzündung das Trommelfell zu durchlöchern, wird mitunter auch zur künstlichen Trommelfelldurchlöcherung an einem sonst gesunden Ohr verwendet. Das Verfahren muß vor Jahrzehnten häufiger angewendet worden sein als jetzt. Derzeit ist es schon gänzlich „unmodern", da ja die trockene Trommelfelldurchlöcherung, die im besten Fall hiedurch erzeugt werden kann, die volle Diensttauglichkeit nicht ausschließt. Zumeist ist eine Täuschung jedoch überhaupt nicht möglich. In den ersten Tagen ist der Trommelfellrand frisch blutig gefärbt, nicht unähnlich der traumatischen Ruptur. Bald tritt Heilungstendenz auf und das Trommelfell schließt sich wieder. Eine bleibende Trommelfelldurchlöcherung, die etwa auf einen derartigen künstlichen Vorgang zurückzuführen gewesen wäre, habe ich nicht beobachtet.

Fig. 1.

Wachsgetränkter Leinwandtrichter zur künstlichen Herstellung von Trommelfellperforationen. Originalmaße: 35 *cm* lang, am weiten Ende von 4 *cm*, am engen Ende von 5 *mm* Durchmesser.

Bei der absichtlichen Erzeugung eitriger Mittelohrentzündungen wird zuerst das Trommelfell durch einen Komplizen mit einem spitzen Gegenstand durchbohrt, gewöhnlich mit einer Stricknadel oder dem spitzen Ende einer gestreckten Haarnadel, sodann wird irgend eine reizende Flüssigkeit oder ein reizender Körper in das Ohr eingeträufelt. Hiebei kommen in Betracht Tabaksaft, Spiritus, Essig, sehr selten Salzsäure, Salpetersäure und Karbolsäure. Häufig wird in dem Bestreben, eine schwere Ohreiterung zu erzeugen, das Trommelfell vorher nicht verletzt, dagegen eine stark ätzende Flüssigkeit in den Gehörgang eingeträufelt. Hier handelt es sich fast ausschließlich um Einträufelungen von Mineralsäuren (vor allem Salzsäure, seltener Salpetersäure oder Schwefelsäure), sodann von Karbolsäure, Essig, Spiritus und endlich Ätzkalk. Durch Einträufelung von Mineralsäuren wird mit der Haut des äußeren Gehörganges zumeist auch das ganze Trommelfell durch Verätzung zerstört und durch Eindringen des Ätzmittels in die Trommelhöhle eine schwere akute Mittelohreiterung hervorgerufen. Besonders bei Verwendung von konzentrierter Karbolsäure oder Mineralsäuren greift die Entzündung auch auf den knöchernen Gehörgang, eventuell sogar auf die knöchernen Anteile des Mittelohres und durch die hintere Gehörgangswand auf den Warzenfortsatz über, so daß schon nach verhältnismäßig kurzer Zeit der Eiter hochgradig fötid wird und nun das Bild einer chronischen Eiterung hervorgerufen werden kann. Hiebei kann durch abgestoßene mazerierte Anteile der Gehörgangshaut ein Cholesteatom vorgetäuscht werden.

Digitized by Google
Original from UNIVERSITY OF CALIFORNIA
Generated on 2019-10-24 15:56 GMT / http://hdl.handle.net/2027/uc1.b3252766
Public Domain in the United States, Google-digitized / http://www.hathitrust.org/access_use#pd-us-google

Bei einem Truppenkörper gelangten innerhalb kurzer Zeit 20 Ohrselbstbeschädiger zur Beobachtung. Die Fälle waren als solche unschwer zu erkennen, denn in Bezug auf Ausbreitung und Grad der Verätzung waren die Fälle untereinander fast identisch. In diesem Falle wurde die Verätzung offenbar stets auf dieselbe Art und Weise herbeigeführt.

Über das hiebei verwendete Mittel geben zwei anonyme Briefe Aufschluß, die dem Chefarzt des Truppenkörpers Herrn RA. Dr. Wilhelm Egert zugekommen sind. Der Inhalt des einen, an den Chefarzt gerichteten Briefes lautet in deutscher Übersetzung: „Diejenigen Leute, welche mit Ohrenleiden zur Marodenvisite kommen, haben Schwefel (Phosphor) aus der Zündkapsel der Patronen in die Ohren gegeben. Ich kann das bei Gericht beweisen." Das zweite, gleichfalls anonyme Schreiben, das offenbar einem Kameraden zugedacht war, lautet in Übersetzung folgendermaßen: „Wie geht es Dir mit Deinen Ohren? Gib Dir nur die dicke Flüssigkeit aus der Kapsel (Zündkapsel!) in die Ohren — man merkt es nicht. Bei Gericht wirst Du sicher freigesprochen."

Die Gehörganggangrän wird durch Einträufelung von Mineralsäuren, durch Einbringen von Arsenpaste oder durch Einträufelung von Karbolsäure (mitunter Einlegen von Karbolsäurekrystallen) oder Phenolpulver erzeugt. Als Enderfolg ist hier wie in allen anderen Fällen das im Dienstbuch N—1 besonders hervorgehobene Bild der chronischen, auf konservativem Wege nicht oder schwer heilbaren Mittelohreiterung (Knocheneiterung) oder der narbige Verschluß des äußeren Gehörganges, der gleichfalls im Dienstbuche N—1 gewürdigt ist, zu sehen.

Die Gehörgangsatresie wird über den Weg der Eiterung durch umfangreiche Verätzung des äußeren Gehörganges angestrebt. In Betracht kommen vor allem Mineralsäuren, außerdem Karbolsäure, Zinkpaste oder Arsenpaste, wobei die beiden letzteren nach oberflächlicher Verwundung der Gehörgangshaut durch Kratzen oder Schaben mit festen Gegenständen (Zündhölzchen, Zahnstocher etc.) eingebracht werden.

Narben am Warzenfortsatz sah ich in einem Fall, in welchem der Selbstbeschädiger schließlich zugab, sich die betreffenden (es handelte sich um zwei ungefähr je 5 *mm* lange Narben am Planum mastoideum) durch Schnitte mit seinem Taschenmesser und nachheriges Einreiben von fein zerriebenem Pfeifentabak zugefügt zu haben.

Künstliches Ödem der Ohrregion sah ich in einem Fall, in welchem der Selbstbeschädiger sich von einem Komplizen mit einer Pravaz-Spritze Wasser subcutan am Warzenfortsatz hat einspritzen lassen. Es war zu einer besonderen entzündlichen Reizung an der Einstichstelle, offenbar durch gleichzeitige Verunreinigung mit der Kanüle gekommen.

Digitized by Google
Original from UNIVERSITY OF CALIFORNIA
Generated on 2019-10-24 15:56 GMT / http://hdl.handle.net/2027/uc1.b3252766
Public Domain in the United States, Google-digitized / http://www.hathitrust.org/access_use#pd-us-google

Die Persönlichkeit des Selbstbeschädigers ist von der des Simulanten oder Aggravanten sehr verschieden. Handelt es sich bei den letzteren meist um Rekruten, so wird das Hauptkontingent der Selbstbeschädiger von Leuten geliefert, die schon längere Zeit Militärdienst leisten, im Felde gewesen sind, Strapazen durchgemacht und Verwundungen erlitten haben. Der Simulant wünscht, den Militärdienst loszuwerden oder den Volldienst durch einen leichten Dienst zu ersetzen. Bei den Selbstbeschädigern handelt es sich in den Fällen meiner Beobachtung meist um Leute, die nach Krankheit, Verwundung oder durch sonst irgend eine Ursache vom Felde zum Kader zurückgekommen sind und nun, meist durch Kameraden verleitet, durch künstliches Hervorrufen von Krankheiten ihren Aufenthalt beim Kader zu verlängern suchen. Der Selbstbeschädiger will, daß ihm die Ohreiterung zu einer längerdauernden ärztlichen Behandlung verhilft, während welcher er dienstfrei bleibt.

Selbst in den Fällen, in welchen durch die Verwendung von starken Ätzmitteln und durch das Auftreten von tiefgreifenden Nekrosen die Heilung mit Atresie erfolgte, ist nicht anzunehmen, daß der Selbstbeschädiger etwa die Absicht verfolgt habe, sich auf dem Wege der künstlich hervorgerufenen Erkrankung vom Militärdienste loszumachen. Die Selbstbeschädiger sind sicher von dem unerwartet schweren Ausgang einer solchen Erkrankung sehr überrascht und auch in Angst versetzt.

An der Art des Auftretens der artifiziell erzeugten Ohrerkrankung muß beim Truppenarzt, auch wenn er keine spezialärztliche Ausbildung als Ohrenarzt hat, nach kurzer Zeit der Verdacht, daß es sich um eine künstlich hervorgerufene Krankheit handelt, erwachen. Bei denjenigen Regimentern, bei denen Selbstbeschädigungen beobachtet worden sind, zeigt sich, daß für eine bestimmte Zeit gewisse Krankheiten bei der Marodenvisite gehäuft auftreten. Stets sind die künstlich hervorgerufenen Augenkatarrhe, Fußgeschwüre usf. wie mit einem Mal an einer größeren Anzahl von Personen aufgetreten. Besonders gilt dies für die Ohrenkrankheiten.

Die Fälle von Selbstbeschädigung durch Erzeugung von artifizieller Gehörgangs- und Mittelohrentzündung gelangten unvermittelt seit Februar 1918 an meiner Abteilung gehäuft zur Beobachtung. Mit Ausnahme einiger weniger Fälle, die von entlegenen Garnisonsorten eingeliefert wurden, stammten die in Wien beobachteten Fälle alle von dem in Wien garnisonierenden Ersatzbataillon des . . .-Reg. Nr. . . Dem Chefarzt dieses Regiments Herrn RA. Dr. Wilhelm Egert verdanke ich noch folgende Angaben:

„Die Selbstbeschädiger mit Erzeugung von Ohraffektionen stellen die dritte Gruppe von Selbstbeschädigungen dar, die ich beim Regiment beobachten konnte. Ursprünglich war die Erzeugung tiefer Unterschenkel-

Digitized by Google
Original from UNIVERSITY OF CALIFORNIA
Generated on 2019-10-24 15:56 GMT / http://hdl.handle.net/2027/uc1.b3252766
Public Domain in the United States, Google-digitized / http://www.hathitrust.org/access_use#pd-us-google

geschwüre in Mode. Nachdem einige Schuldige der Bestrafung zugeführt worden waren, hörten die Unterschenkelgeschwüre auf, dagegen ergab sich sehr bald das gehäufte Auftreten von artifiziellen Augenentzündungen. Nachdem auch hier durch Aufdeckung der artifiziellen Natur des Leidens und gerichtliche Bestrafung der Schuldigen Abhilfe geschaffen worden war, ist seit Februar 1918 ein gehäuftes Auftreten von Ohrentzündungen zu bemerken. Es ist zu vermuten (ein strikter Beweis ist in der Richtung bisher nicht möglich gewesen), daß die Ohraffektion durch einen Komplizen, und zwar durch Zigeuner, durch Einträufelung von reizenden Flüssigkeiten (Urin, Essig, vielleicht auch Mineralsäuren) hervorgerufen wird. Die Ohrentzündung tritt fast stets in Form von Schüben von 4 bis 5 Fällen auf. Auch handelt es sich stets um dem Chefarzt als Marodeure bekannte Leute. Der gewöhnliche Weg ist, daß in der ersten Zeit ein Fußleiden herangezogen wird; erweist sich das fruchtlos, dann klagen sie über Brustleiden; verfehlt auch das seinen Zweck, so tritt die Ohrentzündung auf. Die artifizielle Natur dieser Ohrentzündung geht auch daraus hervor, daß es sich durchaus um vorher ohrgesunde Leute handelt, bei denen das Leiden ohne irgend eine ehrliche Veranlassung und ohne daß besondere körperliche Strapazen vorhergegangen wären, zur Erscheinung gelangt ist. Leute, die tags vorher noch vollkommen ohrnormal gewesen sind, kommen mit foudroyanter Eiterung, die sich im Verlauf von 10 bis 24 Stunden entwickelt hat, zur Marodenvisite. Die Ursache ist stets Unlust zum Dienst. Doch würde man fehl gehen, die Selbstbeschädiger nur im Kreise der Rekruten oder übel beleumundeten Individuen zu suchen, leider ist es nicht zweifelhaft, daß auch Chargen, sogar mehrfach dekorierte Soldaten sich zur artifiziellen Herstellung von Ohrentzündungen verleiten lassen, um ihren Wiederabgang ins Feld hinauszuschieben oder unmöglich zu machen."

Nun ist es zweifellos, daß eitrige Mittelohrentzündungen gehäuft und in Form kleiner Endemien vorkommen können. Solche Endemien sind gewöhnlich am Ausgange des Winters zu beobachten, zeichnen sich dadurch aus, daß die ersten Fälle schwer verlaufen und mit der weiteren Dauer der Endemie die Intensität der Entzündungsfälle abnimmt. Der diensttuende Arzt wird aber bei der Marodenvisite die tatsächliche Endemie dadurch erkennen, daß er bei der Häufung von Fällen von akuter Mittelohrentzündung Fälle von verschiedener Entzündungsintensität und auch in den verschiedensten Stadien des Prozesses (bald vor der Perforation, bald nach derselben) antrifft. In der größeren Mehrzahl der Fälle handelt es sich dabei um Leute, die schon längst an chronisch-katarrhalischen Erkrankungen der Nase und des Rachens leiden, pathologische Nasen und Rachen bieten (Septumdeviation, Muschelschleimhaut-

Digitized by Google
Original from UNIVERSITY OF CALIFORNIA
Generated on 2019-10-24 15:57 GMT / http://hdl.handle.net/2027/uc1.b3252766
Public Domain in the United States, Google-digitized / http://www.hathitrust.org/access_use#pd-us-google

hypertrophie, adenoide Vegetationen) und eventuell schon früher Mittelohrentzündungen durchgemacht haben. Ganz andere Verhältnisse bieten sich bei dem gehäuften Auftreten von Ohraffektionen durch Selbstbeschädigung. Die Mehrzahl dieser Kranken ist dem Truppenarzt von früher her als Marodeure bekannt (s. o.). Sie gelten auch in der Kompanie als faul. Die Ohrentzündungen, welche nun bei der Marodenvisite auftreten, zeigen alle das gleiche Stadium: Eiter im äußeren Gehörgang. Dabei ist das Trommelfell entweder vollkommen normal (wenn die Ätzwirkung sich auf den äußeren Gehörgang beschränkt hat) oder wie bei chronischen Eiterungen umfänglich zerstört, wenn Mineralsäuren verwendet wurden und das Ätzmittel bis an das Trommelfell vorgeronnen ist. Mitunter bilden sich charakteristische Ekzemringe an der Umrandung des äußeren Gehörganges, die mit einem rasch eintrocknenden, fast krystallinischen, gelben, spröden Exsudat bedeckt sind (siehe Fig. 3). Dabei ist die Erkrankung sozusagen über Nacht aufgetreten. Der Soldat, der noch am Vortag ohrgesund ausgerückt ist, erscheint mit vollentwickelter Eiterung am nächsten Tag in der Marodenvisite. Geht man auf die Anamnese ein, so sind die Selbstbeschädiger stets geneigt, ihre Ohrerkrankung auf irgendwelche frühere Ereignisse zurückzuführen, wobei sie zumeist das Ohrenleiden im allgemeinen gelegentlich irgend einer sonstigen direkten oder indirekten Verletzung (Detonation, Verschüttung usf.) akquiriert haben wollen. Das Ohrenleiden hätte zunächst nur in Schwerhörigkeit bestanden. Wochen oder Monate später sei die Eiterung gekommen und die Eiterung hätte sich nun in der letzten Nacht verschlechtert. Nimmt man nach einer Pause die Anamnese von neuem auf, so fällt sie gewöhnlich ganz anders aus. Die divergierenden, einander widersprechenden Angaben in der Anamnese kennzeichnen den Selbstbeschädiger. Ist er besonders schlau und merkt, daß er sich durch die Angaben im eigenen Netze fängt, so sucht er Angaben überhaupt zu vermeiden. Natürlich kann er nicht, wie die Simulanten von Taubstummheit es gerne tun, jede Auskunft verweigern; er wird aber Unkenntnis der Sprache vorschützen, Kopfschmerzen, Vergeßlichkeit. Auch darin aber unterliegt der Selbstbeschädiger der Überführung, weil er hinsichtlich seiner Sprachkenntnisse in Widersprüche gerät. Er erklärt z. B., weder deutsch noch ungarisch zu verstehen, sondern nur rumänisch. Dem rumänischen Dolmetsch gegenüber erklärt er, nicht vollständig zu verstehen und gibt durchaus wertlose Antworten. Kurze Zeit später wird er in eifrigem Gespräch, das er in rumänischer Sprache führt, ertappt. Oder ein anderer Fall: er erklärt, als Rumäne absolut nicht Deutsch zu verstehen; am nächsten Tag bringt er irgend eine Bitte, an deren Gewährung ihm gelegen ist, in deutscher Sprache vor.

Digitized by Google
Original from UNIVERSITY OF CALIFORNIA
Generated on 2019-10-24 15:56 GMT / http://hdl.handle.net/2027/uc1.b3252766
Public Domain in the United States, Google-digitized / http://www.hathitrust.org/access_use#pd-us-google

In der Mehrzahl der Fälle tritt die Erkrankung einseitig — besonders häufig rechtsseitig — auf. Unter insgesamt etwa 40 Fällen hatten wir zwei, in welchen die artifizielle Erkrankung beiderseits erzeugt wurde.

Befund. Je nach dem Stadium der Erkrankung und nach dem Grade der Verätzung sind die Befunde verschieden. Wenn wir die Fälle unserer Gesamterfahrung nach den Graden ordnen, so ergibt sich, wenn wir mit den leichtesten Veränderungen beginnen, Folgendes:

I. Umschriebene Rötung und Schwellung der Haut des Gehörganges. Knöcherner Gehörgang und Trommelfell sind normal. Durch 2 bis 3 Tage nach der Verätzung nimmt die Schwellung zu, auch entwickelt sich ein seröses Exsudat, so daß das ganze Bild dem eines nässenden Ekzemes entspricht. Hauptbeteiligt sind in vielen Fällen die hintere oder die obere Gehörgangswand und die Übergangsstelle in die Cymba conchae.

Fig. 2.

Frische Verätzung der Ohrmuschel und des Gehörgangeingangs durch Selbstbeschädigung. Heilung mit idealer restitutio ad integrum.

II. Rötung und Schwellung gegen die Umgebung scharf begrenzt. Starke Druckpunkte im Tragus. Durch Abrinnen eines flüssigen Ätzmittels kann die Haut vor und unter der Gehörgangsöffnung verätzt werden. Haut des knöchernen Gehörgangs unverändert oder diffus gerötet. Nach wenigen Stunden reichliche Exsudation mit Borkenbildung. Mitunter bildet sich durch Eintrocknen des Serums ein lackartiger Überzug. In manchen Fällen entwickelt sich eine Auflagerung von hellgelben Borken, besonders am Gehörgangseingang. Während der 3 oder 4 der Verletzung folgenden Tage nehmen die Veränderungen dem Grade und der Ausdehnung nach zu. Das Exsudat kann hämorrhagisch werden. Die Schwellung greift von der äußeren Gehörgangsöffnung auf die Cymba conchae und die Fossa navicularis über. Im Zentrum der Veränderung bleibt das Exsudat stets flüssig und bedeckt die stark gerötete und geschwollene Haut. In der Peripherie bilden sich trockene Borken. Bleibt der Fall ohne Behandlung, so rinnt das Exsudat durch die Incisura intertragica nach vorne, sehr bald gleichfalls von trockenen Borken umsäumt. Die Schwellung kann sich auf die Epidermis-

Generated on 2019-10-24 15:56 GMT / http://hdl.handle.net/2027/uc1.b3252766
Public Domain in the United States, Google-digitized / http://www.hathitrust.org/access_use#pd-us-google
Digitized by Google
Original from UNIVERSITY OF CALIFORNIA

lage des knöchernen Gehörgangs weiter erstrecken und auf dem Höhepunkt der Erscheinungen zu einer hochgradigen, spaltförmigen Verengerung des Gehörgangs führen, so daß das Trommelfell unsichtbar wird. Mitunter kommt es zur Schwellung des Trommelfells und Mazeration seiner Epidermislage.

III. Äußerer Gehörgang hochgradig geschwollen und blutend. Nach wenigen Tagen bereits Bildung von Geschwüren, später von Granulationen.

Fig. 3. Fig. 4.

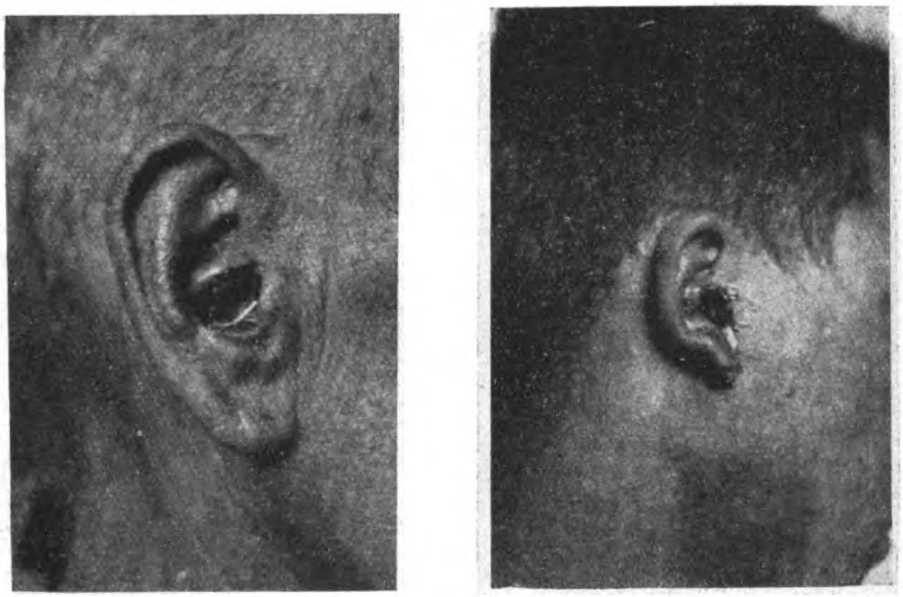

Fig. 3. Frische Verätzung der Cymba conchae und des äußeren Gehörgangs durch Salzsäure (Selbstbeschädigung). Nekrose eines Teiles der Cymba conchae und des äußeren Teiles des Gehörgangschlauches. Die durch die demarkierende Entzündung gegebene Grenzlinie ist deutlich sichtbar. Die Heilung erfolgte mit Narbenzügen in der Cymba conchae und geringer Stenose des Gehörgangeingangs.
Fig. 4. Frische Verätzung der Ohrmuschel und des äußeren Gehörgangs durch Selbstbeschädigung mit nekrotischer Abstoßung der Gehörgangshaut. Heilung mit mittelgradiger Gehörgangsstriktur und Defekt des Tragus.

Die Veränderungen sind auf den knorpelig-membranösen Gehörgang beschränkt. In frischen Fällen gelingt mitunter der direkte Nachweis des Ätzmittels, besonders wenn pulverförmige Ätzmittel (Ätzkalk) verwendet worden sind. Nach einigen Tagen stellt sich eine bedeutende Verengerung des äußeren Gehörganges ein. Es kommt zur Senkung der hinteren oberen Gehörgangswand im Bereiche des knöchernen Gehörgangs und zur Trommelfellschwellung.

IV. Der höchste Grad der Gehörgangsverätzung durch Selbstbeschädigung wird in der zirkulären Verätzung mit Bildung tiefgreifender Ge-

Generated on 2019-10-24 15:56 GMT / http://hdl.handle.net/2027/uc1.b3252766
Public Domain in the United States, Google-digitized / http://www.hathitrust.org/access_use#pd-us-google
Digitized by Google
Original from UNIVERSITY OF CALIFORNIA

schwüre erreicht. Es kommt zur demarkierenden Entzündung und schließlichen Abstoßung des nekrotischen Gehörgangsschlauches. In besonders glücklichen Fällen kann dabei der Knorpel erhalten bleiben, doch sind das Ausnahmen. Gewöhnlich geht wenigstens ein Teil des Gehörgangsknorpels zugrunde, manchmal auch der gesamte Knorpel. Die Voraussetzung für den nekrotischen Zerfall des Gehörgangsknorpels ist gegeben, wenn bei der Verätzung die Knorpelhaut auch nur an einer Stelle zerstört worden

Fig. 5. Fig. 6.

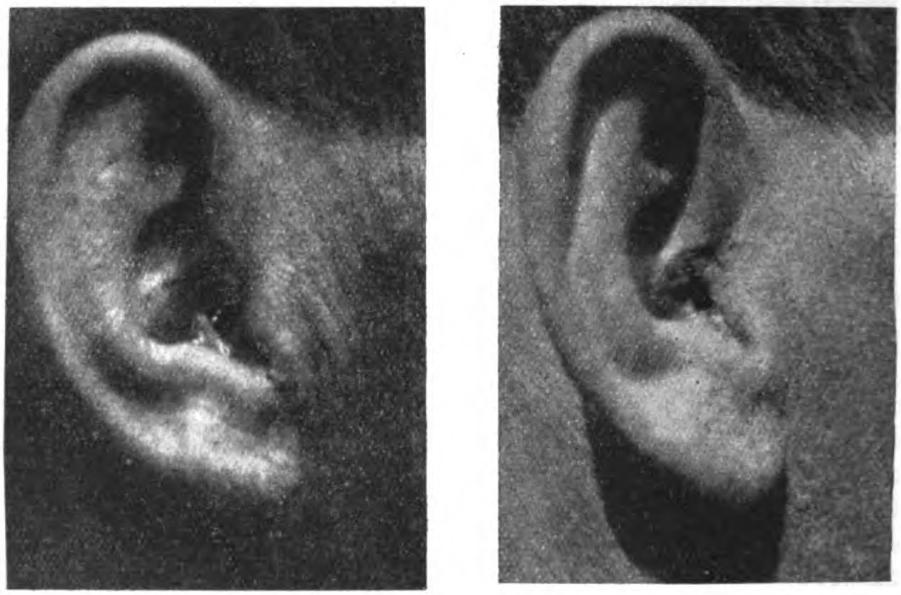

Fig. 5. Fortschreitende Stenose des Gehörgangseinganges und Ausbildung strikturierender Narben nach Ohrselbstbeschädigung mit Salzsäure. Der Fall ist mit narbigem Gehörgangsverschluß und teilweisem Tragusdefekt ausgeheilt.
Fig. 6. Hochgradige Stenose und Ulzerierung des Gehörgangsschlauches nach Verätzung des Gehörgangseinganges und des Gehörgangsschlauches mit einer Mineralsäure. Das Bild gibt den Zustand ungefähr drei Wochen nach der Verätzung wieder. Defekt des Tragus. Narbenzüge in der Cymba conchae. Gehörgangsschlauch noch ulzerierend. Die Heilung erfolgte mit Atresie.

ist. Diese Fälle von schwerer Verätzung kommen ausnahmslos dadurch zustande, daß a) ein besonders scharfes Ätzmittel durch längere Zeit gewirkt hat (Mineralsäure); b) dadurch, daß vor Einwirkung des Ätzmittels der Gehörgang mechanisch durch Kratzen und Reiben geschädigt worden ist; c) durch sekundäre Infektion mit eitriger Perichondritis.

Trommelfellbefund. Bei Verätzungen leichteren Grades kann das Trommelfell normal bleiben. In schwereren Fällen wird es, auch wenn es anfangs normal geblieben ist, später mit der Ausbreitung der

Generated on 2019-10-24 15:56 GMT / http://hdl.handle.net/2027/uc1.b3252766
Public Domain in the United States, Google-digitized / http://www.hathitrust.org/access_use#pd-us-google
Digitized by Google
Original from UNIVERSITY OF CALIFORNIA

Schwellung von dem knorpelig-membranösen Gehörgang auf den knöchernen allmählich verändert. Die Veränderung besteht in Schwellung, diffuser Rötung, Unebenheit der Oberfläche. In einzelnen Fällen beobachteten wir Bildung weißlicher Knötchen oder Blasenbildungen. Handelt es sich um schwere Verätzungen oder um Verätzungen, bei welchen die Flüssigkeit direkt an das Trommelfell gekommen ist, so sind schon wenige Stunden nach der Verätzung ausgedehnte Trommelfelldefekte zu konstatieren. Die Ränder des Defektes und die gesamte Mittelohrschleimhaut sind tief rot injiziert und von einem serös-hämorrhagischen, nach wenigen Stunden bereits von einem hämorrhagisch-eitrigen Sekret bedeckt. Auch in Fällen von schwerer Verätzung bleibt der Knochen anfangs intakt. Tiefgreifende Verätzungen können jedoch umschriebene Knochennekrosen zur Folge haben. Stets kommt es in solchen Fällen bei gleichzeitiger Mittelohrentzündung zur Knochennekrose. Die letztere zeigt sich darin an, daß das Sekret sehr bald hochgradig fötid wird und auch trotz energischer antiseptischer Behandlung fötid bleibt. Derartige Eiterungen trifft man besonders nach Verätzung mit Salzsäure und Karbolsäure. Nach wenigen Wochen entwickelt sich der otoskopische Befund einer schweren Mittelohreiterung mit ausgedehnten Ulcerationen des Gehörgangsschlauches, eventuell mit freiliegendem nekrotischem Gehörgangsknorpel oder ausgedehnten Defekten nach Ausstoßung nekrotischer Knorpelanteile. In diesen Fällen sind auch diffuses Ödem der Weichteildecken des Warzenfortsatzes und Schwellung der regionären Lymphdrüsen nicht selten.

Fig. 7.

Verschiedene Stadien eines Falles von Selbstbeschädigung des äußeren Ohres durch eine Mineralsäure. Fig. 8 ungefähr zwei Monate nach der Verätzung nach Ausstoßung des nekrotischen Gehörgangsschlauches. Vollkommener Tragusdefekt. Hochgradige Striktur des äußeren Gehörgangs. Konzentrische Verkleinerung der Ohrmuschel durch Narbenzug.

Die funktionelle Stimmgabelprüfung ergibt in allen Verletzungen des äußeren und des Mittelohres ein Schalleitungshindernis, dessen Grad und Intensität von der Verletzung und von den Folgeerscheinungen derselben abhängt.

Generated on 2019-10-24 15:56 GMT / http://hdl.handle.net/2027/uc1.b3252766
Public Domain in the United States, Google-digitized / http://www.hathitrust.org/access_use#pd-us-google
Digitized by Google
Original from UNIVERSITY OF CALIFORNIA

Die Störung der Schalleitung und damit die Herabsetzung der Hörschärfe ist um so hochgradiger, je ausgedehnter die Verätzungsfolgen im Gehörgangschlauch sind. Sie sind selbstverständlich höhergradig auch in allen denjenigen Fällen, in welchen das Mittelohr von der Verätzung mitbetroffen wurde.

Auf dem Höhepunkt der Veränderungen wird akzentuierte Flüsterstimme nur in unmittelbarer Nähe des Ohres oder überhaupt nicht gehört. Erwähnt muß werden, daß viele Selbstbeschädiger auf der Ohrseite der

Fig. 8. Fig. 9.

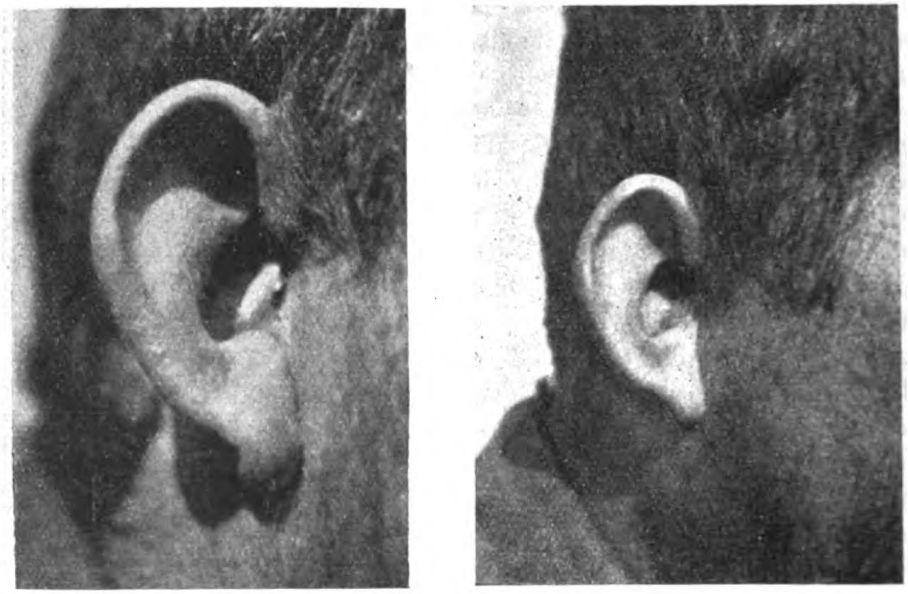

Fig. 8. Zwei Wochen später. Gehörgangseingang stecknadelkopfgroß.
Fig. 9. Nach einer weiteren Woche geheilt mit kompletter Atresie.

Verätzung T a u b h e i t simulieren. Reizsymptome von seiten des statischen Labyrinthes sind nur ausnahmsweise vorhanden und bestehen stets in Spontannystagmus nach beiden Seiten bei seitlicher Blickrichtung oder in Spontannystagmus nach der Seite des erkrankten Ohres beim Blick dahin. Theoretisch muß zugegeben werden, daß schwere Verätzungen des Mittelohres von akuter Labyrinthitis gefolgt sein können, die schon nach wenigen Stunden zur Taubheit zu führen vermag. Einen hierher gehörigen Fall haben wir jedoch nicht beobachtet. Ebenso können bei durch die Verätzung hervorgerufenen Ohreiterungen Miterkrankungen des Endocraniums auftreten. So beobachteten wir noch 1905 einen Fall von schwerer Verätzung durch Karbolsäure (es handelte sich um einen russischen Staats-

Digitized by Google
Original from UNIVERSITY OF CALIFORNIA
Generated on 2019-10-24 15:56 GMT / http://hdl.handle.net/2027/uc1.b3252766
Public Domain in the United States, Google-digitized / http://www.hathitrust.org/access_use#pd-us-google

angehörigen, der sich durch die Selbstbeschädigung dem Militärdienst entziehen wollte), bei dem im Verlaufe der durch die Verätzung hervorgerufenen schweren Mittelohreiterung eine eitrige Sinusphlebitis und Pachymeningitis externa aufgetreten ist.

Diagnose. Nach dem oben Gesagten ist es nicht schwer, die durch Selbstbeschädigung hervorgerufene Dermatitis des äußeren Gehörganges und ihre Folgeerscheinungen, die artifizielle Mittelohrentzündung, zu diagnostizieren. Von größter Bedeutung ist jedoch neben der profunden Erfahrung des diagnostizierenden Arztes strengste Objektivität. Es ist gewiß notwendig, im Interesse der tatsächlich Kranken die durch Selbstbeschädigung hervorgegangenen Krankheiten diagnostisch festzulegen, ebenso ist es aber dringend notwendig, sich stets von nicht voll begründeten oder kleinlichen Verdachtsmomenten freizuhalten, die in dem Milieu des angeblichen Selbstbeschädigers (übelbeleumundete Abteilung oder Nationalität usf.) gelegen sind. Nur hierdurch kann man es vermeiden, tatsächlich Kranke als Selbstbeschädiger zu behandeln. Man darf sich eben nur von den Ergebnissen der objektiven Ohruntersuchung leiten lassen. So wurden mir von einem Kollegen 13 Mann mit dem Verdacht der Selbstbeschädigung zugewiesen. Unter diesen 13 kam jedoch Selbstbeschädigung nur bei 8 in Betracht, bei den übrigen 5 handelte es sich um zum Teil längst bestehende eitrige Mittelohraffektionen.

Fig. 10.

Hochgradige Verengerung des Gehörgangseinganges. Teilweiser Tragusdefekt und Bildung einer stark vorspringenden perichondritischen keloidartigen Narbe nach Verätzung des Gehörgangseingangs durch Mineralsäure. (Selbstbeschädigung.)

Aus den Daten der Anamnese und den übrigen Besonderheiten des Falles sowie aus den Einzelheiten des otoskopischen Befundes gelangen wir, wenn wir von sporadischen Fällen und von Folgen leichter Verätzungen, die spät zur Behandlung kommen, absehen, ohne Schwierigkeiten zur richtigen Diagnose. Vom Standpunkte der gerichtlichen Ver-

Generated on 2019-10-24 15:56 GMT / http://hdl.handle.net/2027/uc1.b3252766
Public Domain in the United States, Google-digitized / http://www.hathitrust.org/access_use#pd-us-google
Digitized by Google
Original from UNIVERSITY OF CALIFORNIA

folgbarkeit der Selbstbeschädigungen müssen die Fälle diagnostisch in drei Gruppen gebracht werden: I. Fälle, die durch das Geständnis des Selbstbeschädigers klargestellt werden, d. h. Fälle, in welchen der Selbstbeschädiger das künstliche Hervorrufen seiner Krankheit zugegeben hat; II. Fälle, in welchen die objektive Untersuchung Fremdkörper im äußeren Gehörgang nachweist, und zwar besonders solche, durch welche ein Reiz oder eine Entzündung hervorgerufen werden; III. Fälle, in welchen sich die Diagnose auf den Daten der Anamnese und dem Befund aufbaut. Ein

Fig. 11. Fig. 12.

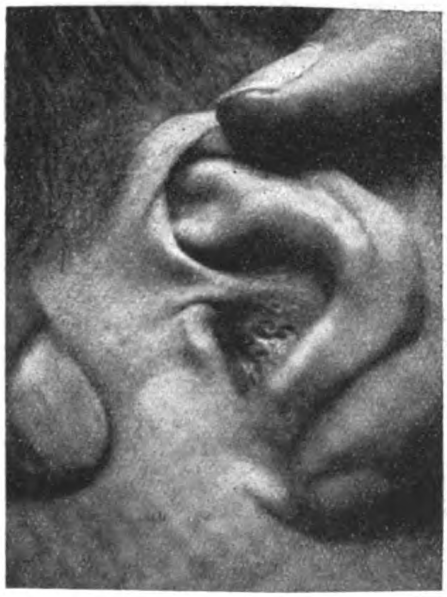

Fig. 11. Narbiger Gehörgangsverschluß und Bildung gestrickter Narben in der Cymba conchae als Ausgang einer Verätzung des äußeren Ohres (Selbstbeschädigung), wahrscheinlich mit einem Phosphorpräparat nach vorherigem traumatischen Aufkratzen des Gehörgangsschlauches. Fig. 12. Kompletter Defekt des Tragus. Teilweiser Defekt der Helix ascendens. Vollständige narbige Verödung der Gehörgangsöffnung als Ausgang nach Selbstbeschädigung mit Mineralsäure, wahrscheinlich Salzsäure.

brauchbares Substrat für die gerichtliche Verfolgung können nur Fälle der Gruppe I spielen.

Zugestanden wurde die Verätzung von keinem unserer Fälle. In einem Falle konnte in den Krusten Quecksilber (allerdings in geringsten Mengen) nachgewiesen werden (Institut Prof. Dr. Ernst Freund), dessen Vorhandensein jedoch auch auf ein bei der Behandlung verwendetes Antiseptikum zurückgeführt werden kann. In drei unter 40 Fällen wurden im Gehörgang Körper gefunden, die bei der Herstellung der artefiziellen Ent-

Digitized by Google
Original from UNIVERSITY OF CALIFORNIA
Generated on 2019-10-24 15:56 GMT / http://hdl.handle.net/2027/uc1.b3252766
Public Domain in the United States, Google-digitized / http://www.hathitrust.org/access_use#pd-us-google

zündung eine Rolle gespielt haben: in einem Falle Körner von Ätzpulver, in einem zweiten Tabakstaub, in einem dritten Ährengrannen. In allen drei Fällen bestand eine akute Dermatitis des Gehörgangs. Aber auch der Vorhalt der tatsächlich gefundenen Fremdkörper war wirkungslos. Kein einziger Selbstbeschädiger hat die Tatsache der Selbstbeschädigung zugegeben.

Einige für die Selbstbeschädiger geradezu charakteristische Anamnesen sind in der im Nachhange mitgeteilten Kasuistik enthalten. Für die Diagnose wesentlich ist Folgendes: Der Kranke führt sein Leiden auf durchgemachte traumatische Kriegsverletzungen zurück, zumeist Detonation oder ähnliches. Dadurch sei das Ohr krank, auch schwerhörig geworden, die Eiterung ist dagegen Monate später ohne irgendeine Ursache entstanden. Stets gibt das Nebeneinanderhalten der Einzelheiten der Anamnese, daß ein Punkt dem anderen nicht entspricht, ja, einer den anderen geradezu ausschließen müßte. Was den Befund anlangt, so ist in diagnostischer Beziehung an folgende Einzelheiten zu erinnern. Bei den leichtgradigen Fällen: das Befallensein der rechten Ohrseite, die Veränderungen hauptsächlich lokalisiert an der hinteren oberen Gehörgangswand, Tendenz des Übergreifens auf die Cymba conchae, bei den schwereren Fällen Lokalisation der Ulcerationen knapp an der äußeren Gehörgangsöffnung, fallweise allerdings von hier aus weit in den Gehörgang vorreichend. In Fällen von schwereren Verätzungen tiefgreifende zirkuläre frische Ulcerationen ohne den sonstigen Befund einer schweren chronischen Mittelohreiterung, graue Ätzschorfe oder nekrotische Knorpelstücke. In älteren Fällen von schwerer Verätzung röhrenförmige Nekrosen, massige Borken im äußeren Gehörgange. In Fällen, die mit bleibender Veränderung des Gehörgangs zur Heilung gelangt sind, liegt die Verengerung oder die Atresie stets nahe der äußeren Gehörgangsöffnung, oft in Form einiger Narbenstränge auf die Cymba conchae übergreifend. Die Narbenstriktur an der äußeren Gehörgangsöffnung oder nahe derselben ist charakteristisch für die ausgeheilte Verätzung. Bei Fällen von chronischer Mittelohreiterung, die zur Atresie geführt haben, liegt die Atresie tiefer, zumeist im Übergang des knorpelig-membranösen in den knöchernen Gehörgang, sehr selten weiter nach außen. In solchen schweren Fällen von chronischer Mittelohreiterung besteht ausnahmslos Taubheit. In den Fällen von Atresie nach Verätzung war stets noch ein, wenn auch hochgradig vermindertes Hörvermögen nachweisbar.

Von grundlegender Bedeutung ist, daß auch der otologisch weniger erfahrene Arzt, vor allem der diensttuende Truppenarzt, unter Verwendung der oben angeführten Verdachtsmomente frühzeitig das Vorhandensein von Selbstbeschädigern in der ihm unterstellten Mannschaft erkennt. Hier sei

Digitized by Google
Original from UNIVERSITY OF CALIFORNIA
Generated on 2019-10-24 15:56 GMT / http://hdl.handle.net/2027/uc1.b3252766
Public Domain in the United States, Google-digitized / http://www.hathitrust.org/access_use#pd-us-google

an das gehäufte und unvermittelte Auftreten von eitrigen Gehörgangsentzündungen erinnert, an die widerspruchsvollen anamnestischen Angaben, an die als Marodeure und als lässig bekannten Individuen, die nun als Patienten auftreten. Auch die Tatsache, daß zu anderen Zeiten das gehäufte Auftreten von Affektionen anderer Organe mit Selbstbeschädigungen verbunden war, muß den Truppenarzt frühzeitig veranlassen, bei gehäuftem Auftreten von Ohraffektionen den Verdacht der Selbstbeschädigung zu schöpfen. Diese der Gesamtheit der Selbstbeschädigung zugewendete Diagnostik ist bei der Truppe wichtiger als die Diagnose des Einzelfalles. Die diagnostische Klarstellung des Einzelfalles wird sich am besten aus dem harmonischen Zusammenarbeiten des Truppenarztes und des Spezialarztes im Militärspitale erzielen lassen. Am besten ist es, daß beim Verdachte des Vorhandenseins von Selbstbeschädigern des Ohres der Truppenarzt durch einige Tage sein gesamtes Material ambulatorischer Ohrenkranker zur diagnostischen Untersuchung dem Spezialarzte zusendet. Dort werden die Fälle besichtigt und die Selbstbeschädiger im einzelnen diagnostiziert. Fallweise kann ja der weniger Erfahrene auch eine chronische eitrige Mittelohrentzündung mit Ulcerationen im äußeren Gehörgang als Selbstbeschädigung diagnostizieren. Nichts wäre jedoch gefährlicher, als wenn durch einen solchen diagnostischen Irrtum ein tatsächlich Kranker nun als Selbstbeschädiger beurteilt werden würde.

Behandlung. Die Behandlung richtet sich nach dem Grade und dem Stadium der Veränderung. In Fällen von leichter Verätzung genügen nach Säuberung des Gehörgangs mit Benzintupfern eine Einlage von Borvaseline, bei starker Schwellung Einlagen von Burow, bei starken Schmerzen Einlagen von Alypinglycerin (Alypin 1, Glycerin und Aqua destillata aa. 15), in älteren Fällen käme neben diesen Mitteln auch noch 1—2%ige Calomelsalbe, 1—2%ige Präcipitatsalbe, Pinselungen mit 1—3%iger Lapislösung in Betracht. Sind Ulcerationen aufgetreten und Eiterung vorhanden, so sind oft Einlagen von aseptischer Gaze, die mehrmals im Tage erneuert werden, eventuell Einlagen antiseptisch imprägnierter Gaze von guter Wirkung (bei starker Sekretion 6—8mal täglich). Besteht die Gefahr, daß der Selbstbeschädiger durch weitere mechanische oder chemische Insulte sein Werk fortsetzt und damit jede Heilung unmöglich macht, so sind Kontentivverbände anzulegen. Ist infolge von Schwellung und Granulationsbildung bei tiefen Ulcerationen eine Striktur entstanden, die die Besichtigung des Trommelfells hindert, so kann durch Einlage eines Dauertrichters unter einem Deckverband innerhalb 1—2mal 24 Stunden der Gehörgang gewöhnlich so erweitert werden, daß der Zustand des knöchernen Gehörgangs und der Trommelfellbefund genau erhoben werden können. Die Einlagen von Dauertrichtern (am besten beginnt man mit dünnen

Digitized by Google
Original from UNIVERSITY OF CALIFORNIA
Generated on 2019-10-24 15:56 GMT / http://hdl.handle.net/2027/uc1.b3252766
Public Domain in the United States, Google-digitized / http://www.hathitrust.org/access_use#pd-us-google

Metalltrichtern) sind den Quellstäbchen vorzuziehen, denn bei starker Sekretion schwillt der hinter die Striktur eingeführte Teil des Quellstäbchens keulenförmig an, ohne daß eventuell in der Strikturregion selbst eine bedeutende Erweiterung stattfindet. Man kann dann das Quellstäbchen nur mühevoll entfernen und hat außerdem keine Erweiterung der Strikturstelle erzielt. Bei tiefgreifenden Verätzungen und Bloßliegen von knorpeligen Anteilen des äußeren Gehörgangs sowie bei Vorhandensein von Ätzschorfen führt die oftmalige Erneuerung von aseptischen oder antiseptisch imprägnierten Gazestreifen am raschesten vorwärts: Zur Reinigung der Wunde, eventuell zur raschen Ausstoßung des nekrotischen Knorpelteiles. Dieselbe Behandlung ist auch bei zirkulärer Nekrose des knorpelig-membranösen Gehörgangs am Platze.

Verlauf. Der Verlauf hängt vom Grade der Verätzung ab bzw. von der Tiefe, bis zu welcher die Verätzung gereicht hat. Alle Fälle, in welchen die Knorpelhaut und der Knochen intakt geblieben sind, heilen mit vollständiger Restitutio ad integrum des äußeren Gehörgangs aus. Ist die Knorpelhaut an einer umschriebenen Stelle zerstört worden, so ist eine strikturierende Narbe zu erwarten. Die Striktur erreicht einen höheren Grad, wenn Knorpelanteile durch die der Ätzung folgende eitrige Entzündung nekrotisch geworden und abgegangen sind. Zirkuläre Geschwüre der Knorpelhaut und des Knorpels heilen durchwegs mit bindegewebiger Atresie aus. Dieselbe kann eine Länge von mehreren Millimetern aufweisen, nach ausgedehnten und tiefen Substanzverlusten aber auch die ganze Länge des knorpelig-membranösen Gehörgangs betragen. Hat die Verätzung zur Ausstoßung des Knorpelrohres des äußeren Gehörgangs geführt, so erfolgt gleichfalls Heilung mit Atresie, deren äußeres Ende im Niveau der äußeren Gehörgangsöffnung liegt und die fast nie kürzer ist als der knorpelig-membranöse Gehörgang. Nach Ausstoßung des Knorpelrohres und nach Incision der Cymba conchae hat die Narbe die Tendenz zu schrumpfen, die peripheren Anteile der Ohrmuschel selbst werden durch Narbenstränge herangezogen. Die Ohrmuschel kann hiedurch kleiner werden oder endlich Dütenform bekommen. In diesen Fällen ist gewöhnlich auch der knorpelige Anteil des Tragus zugrunde gegangen und die Mißbildung wird durch den Tragusdefekt erhöht.

Die durch Verätzung verursachte eitrige Mittelohrentzündung hängt in ihrem Verlaufe von dem Grade der Verätzung und von der Natur des verwendeten Ätzmaterials ab. Minder stark ist die Entzündung bei Ätzmitteln, die sich im Sekret lösen und die durch die hiebei verursachte Verdünnung unschädlich werden. Am stärksten ist die Ätzwirkung nach Verwendung konzentrierter Mineralsäuren. Ausgedehnte Nekrosen sind die unmittelbare Folge. Die durch Verätzung entstandenen Myringitiden

Digitized by Google
Original from UNIVERSITY OF CALIFORNIA
Generated on 2019-10-24 15:56 GMT / http://hdl.handle.net/2027/uc1.b3252766
Public Domain in the United States, Google-digitized / http://www.hathitrust.org/access_use#pd-us-google

gelangen stets mit Wiederkehr des früheren otoskopischen und funktionellen Befundes zur Heilung. Nach durch Ätzung hervorgerufenen Trommelfellperforationen erfolgt, wenn die Perforation Hirsekorngröße nicht überschritten hat und keine Mittelohreiterung entstanden ist, Heilung mit Verschluß der Trommelfellücke. Umfängliche Ätzdefekte des Trommelfelles heilen, wenn keine erhebliche Mittelohreiterung sie begleitet hat, auch noch nach längerer Zeit mit atrophischen Narben, eventuell mit Synechiebildung und Kalkablagerung aus. Ist dagegen der Ätzdefekt des Trommelfelles mit länger dauernder Mittelohreiterung verbunden gewesen, dann bleibt der Defekt dauernd bestehen. Mit Rücksicht auf die Funktion des Gehörorganes ist Folgendes zu sagen: Leichte Fälle heilen mit normaler Hörschärfe aus. In Fällen von bleibender Narbenstriktur des Gehörgangs ist nur eine geringe Herabsetzung der Hörschärfe die Folge. In Fällen von Narbenatresie ist die Hörschärfe hochgradig herabgesetzt. (Akzentuierte Flüsterstimme wird nicht gehört, Konversationsstimme am Ohre bis auf 1 *m* Entfernung.) Taubheit auf dem verätzten Ohre wird, wie oben erwähnt, von den Kranken oft simuliert, hat jedoch in keinem der Fälle unserer Beobachtung bestanden.

Sind in einem Truppenkörper Selbstbeschädigungen aufgetreten, so gilt es, durch die richtigen Maßnahmen der numerischen Zunahme der Fälle rasch und energisch vorzubeugen und in diesem Sinne kann man auch von prophylaktischen Maßnahmen sprechen. Von Bedeutung ist, daß jeder diensttuende Truppenarzt otologisch vorgebildet und imstande ist, einen einwandfreien otoskopischen Befund zu erheben. Auch der weniger Erfahrene wird schon nach dem Auftreten der ersten Fälle den Verdacht schöpfen, daß Selbstbeschädiger ihr Unwesen treiben (s. o.). Dann aber kommt es sofort auf das harmonische Zusammenarbeiten des Truppenarztes und des Spezialarztes im Spitale an. Es empfiehlt sich, frühzeitig das gesamte Material von Ohrerkrankten des Truppenkörpers spezialärztlich genau zu untersuchen, so daß die Selbstbeschädiger sofort diagnostiziert und ausgeschieden werden.

Im Folgenden seien endlich einige Fälle mitgeteilt, die ich in letzter Zeit zu beobachten Gelegenheit hatte. Auf Grund der epikritischen Betrachtung dieser Fälle soll noch einiges über die Diagnose der durch Selbstbeschädigung erzeugten Fälle gesagt sein. Vor allem kommt es bei der Diagnose darauf an, Fälle von traumatischer Ohrerkrankung zum Vergleiche heranzuziehen, die eventuell auf dem Höhepunkte der Erscheinungen oder später das gleiche Bild liefern können wie die Ohrerkrankungen der Selbstbeschädiger. Ließe man diese Vorsicht außer acht, so liefe man Gefahr, irgend einen Fall von traumatischer Ohraffektion, der nach seinen klinischen Einzelheiten uns minder geläufig ist oder wie wir ihn

Digitized by Google
Original from UNIVERSITY OF CALIFORNIA
Generated on 2019-10-24 15:56 GMT / http://hdl.handle.net/2027/uc1.b3252766
Public Domain in the United States, Google-digitized / http://www.hathitrust.org/access_use#pd-us-google

vorher überhaupt nicht gesehen haben, als Erkrankung durch Selbstbeschädigung aufzufassen. In dieser Beziehung muß darauf verwiesen werden, daß die Unzahl von traumatischen Ohraffektionen, die uns der Krieg kennen gelehrt hat, sich keineswegs nur quantitativ, wie in einem kürzlich erschienenen Buch Rhese[5]) behauptet wird, von den Friedenserkrankungen des Ohres unterscheidet, sondern viele traumatische Ohraffektionen auch gänzlich Neues oder zu mindestens klinisch Ungewohntes bieten.

Fall 1. Artifizielle ulceröse Dermatitis des rechten äußeren Gehörganges mit Maceration der Gehörgangshaut und der Epidermislage des Trommelfells. Heilung. Felddiensttauglich entlassen.

J. B., 23 Jahre alt, aufgenommen im Garnisonsspital Nr. 2, VI. Abteilung, 8. II. 1918.

Anamnese vom 11. II. 1918: Der Kranke war 10 Monate im Feld. Vorher stets ohrgesund, akquirierte er im Oktober 1917 angeblich infolge von Granatexplosion und Verschüttung ein Ohrenleiden. Dasselbe bestand in Blut- und Eiterfluß aus dem rechten Gehörgang. Es bestanden keine Schmerzen, zeitweise ist Schwindel aufgetreten. Die übrigen anamnestischen Daten belanglos.

Status praesens vom 11. II.: Gehörgangshaut stark geschwollen, von nicht fötidem Eiter erfüllt. Nach Säuberung findet man die Gehörgangshaut stellenweise, besonders entsprechend der hinteren oberen knorpelig-membranösen Gehörgangswand exkoriiert, zum Teil ulceriert. In der Tiefe reichlich macerierte Epidermis. Epidermislage des Trommelfells stark maceriert. Trommelfell selbst intakt. Hörschärfe für akzentuierte Flüstersprache 1 *m*. Inneres Ohr normal. Linkes Ohr otoskopisch und funktionell normal.

Röntgenbefund normal.

Die Behandlung bestand in Reinhaltung des äußeren Gehörganges und Einführung steriler Gazestreifen, die zweimal täglich erneuert wurden. Stets wurde ein Deckverband angelegt.

Verlauf: Die Eitersekretion sistiert nach wenigen Tagen. Der Patient ist im 1. III. vollkommen bis auf den leichtgradigen rechtsseitigen chronischen Mittelohrkatarrh (mäßige Retraktion und Trübung des Trommelfells) geheilt und felddiensttauglich entlassen worden. Hörschärfe für akzentuierte Flüsterstimme rechts 4 *m*, links + 6 *m*.

Epikrise: Die charakteristischen Merkmale der Verätzung waren in diesem Falle: 1. Befallensein des rechten Ohres, 2. Exkoriationen und Ulcerationen im hinteren oberen Teil des Gehörgangschlauches, d. h. an demjenigen Teil des Gehörganges, welchen der Kranke beim Kratzen mit einem Zündholz oder einem anderen Instrument am besten intensiv in Reizzustand versetzen kann. 3. Ein ätiologischer Zusammenhang der Verschüttung mit einer viele Monate hindurch anhaltenden Gehörgangsulceration ist nicht denkbar, ohne daß eine tiefe Verletzung vor allen

[5]) Rhese, Die Kriegsverletzungen und Kriegserkrankungen von Ohr, Nase und Hals. Wiesbaden, Bergmann, 1918.

Digitized by Google
Original from UNIVERSITY OF CALIFORNIA
Generated on 2019-10-24 15:56 GMT / http://hdl.handle.net/2027/uc1.b3252766
Public Domain in the United States, Google-digitized / http://www.hathitrust.org/access_use#pd-us-google

im Bereiche des knöchernen Gehörganges aufgetreten wäre. Eine solche hat jedoch, wie der Röntgenbefund zeigt, nicht stattgefunden. Außer dem Ergebnisse der Untersuchung, daß die Veränderungen im äußeren Gehörgang durchaus frischen Datums sind, ist der Zusammenhang mit der im Oktober 1917 erfolgten Verschüttung sicher erlogen, vielleicht die Verschüttung selbst auch. Nach den Angaben anderer Soldaten soll diese Art der Selbstbeschädigung durch Einbringung von Urin in den vorher durch Kratzen verwundeten Gehörgang hervorgerufen werden.

Fall 2. Artifizielle nekrotisierende Gehörgangsentzündung infolge von Selbstbeschädigung. Abstoßung der nekrotischen Gehörgangshaut. Heilung mit mäßiger Narbenstriktur des Gehörgangs und geringen perichondritischen Verdickungen im Bereich der Cymba conchae. Felddiensttauglich entlassen.

S. D., 34 Jahre alt, aufgenommen im Garnisonsspital Nr. 2 am 27. I. 1918.

Anamnese vom 28. I. 1918: Patient war 2 Jahre im Felde. Im April 1917 wurde der vorher ohrgesunde Patient bei einer Minenexplosion verletzt. Es kam zu Blut- und Eiterausfluß aus dem rechten Ohre. Ist seither im Hinterland und leidet fortdauernd an Ohr- und Kopfschmerzen. Seit der Verletzung hört er auf dem rechten Ohre nichts, auf dem linken Ohre wenig. Fortdauernder Eiterfluß aus dem rechten Ohre, Schwindelanfälle beim Gehen und Bücken.

Status praesens vom 28. I.: Rechter Gehörgangsschlauch stark geschwollen, gerötet, zum Teil ulceriert. Gehörgangslumen von nicht fötidem Eiter erfüllt. Diffuse Verdickung der Weichteildecke des rechten Warzenfortsatzes. Links leichtgradiger Mittelohrkatarrh. Rechtes inneres Ohr normal. Die Funktionsprüfung ergibt, daß Patient hochgradig aggraviert. Nachdem er zum Aufgeben der Aggravation veranlaßt worden ist, zeigt sich eine Hörschärfe rechterseits für akzentuierte Flüsterstimme 1 *m*, linkes Ohr normal.

Behandlung: Heiße Burowumschläge mit Einführung von Burowgazestreifchen in das rechte äußere Ohr.

Verlauf: 30. I. Zunahme der Schwellung.

5. II. Beginn der Abstoßung der in seiner ganzen Zirkumferenz in nekrotisierender Entzündung befindlichen Gehörgangshaut.

6. II. Starke Eitersekretion. Dreimal täglich Streifenwechsel. Burowumschläge.

7. II. Entfernung der nekrotisierten Hautanteile.

8. II. Äußerer Gehörgang zirkulär granulierend. Trommelfellepidermis stark macceriert. Einlage von 1% Lapissalbe. Allmähliche Heilung.

12. II. Heilung mit mäßiger Narbenstriktur des rechten äußeren Gehörganges und geringen perichondritischen Verdickungen im Gebiete der Cymba conchae.

Hörschärfe des rechten Ohres annähernd normal.

Felddiensttauglich entlassen.

Epikrise: Bei der Aufnahme zeigte das Ohr durchaus akute und subakute entzündliche Veränderungen. Der in der Anamnese angegebene Zusammenhang der Ende Jänner 1918 aufgetretenen Ohraffektion mit einer im April 1917 erfolgten Minenexplosion ist somit unwahr. Daraus ergibt sich das erste Verdachtsmoment, nämlich die unwahre Anamnese. In diesem Falle hat es sich sicher um eine Selbstbeschädigung durch Verätzung gehandelt, hierfür ist die zirkuläre Abstoßung der nekrotischen Gehörgangshaut geradezu charakteristisch. Die Nekrose ist eine

Generated on 2019-10-24 15:56 GMT / http://hdl.handle.net/2027/uc1.b3252766
Public Domain in the United States, Google-digitized / http://www.hathitrust.org/access_use#pd-us-google
Digitized by Google
Original from UNIVERSITY OF CALIFORNIA

tiefgreifende gewesen, infolgedessen ist die Heilung mit bleibender, allerdings mäßiger Verengerung des Gehörgangs eingetreten. Nach den Angaben anderer Soldaten soll in diesen Fällen Salzsäure oder Essig verwendet worden sein, nachdem der Gehörgang mit einem Zündhölzchen blutig gekratzt worden war.

Fall 3. Am 14. II. 1918 wurde der 22jährige P. V. eingeliefert. Er gibt an, 3 Jahre im Felde gewesen zu sein und im Oktober 1917 durch Steinschlag eine Fußverletzung erlitten zu haben.

Seine Ohrerkrankung ist im Oktober 1917 durch einen Hufschlag, der ihn am Kopfe traf, verursacht worden.

Die Untersuchung ergibt bei ihm braune, ziemlich frische Ätzschorfe im äußeren Drittel des rechten äußeren Gehörganges und an der Cymba conchae. Das Trommelfell und die Hörschärfe des rechten Ohres erweisen sich als normal.

Unter Zinksalbenverband erfolgt die ideale Heilung im Verlauf von 4 Tagen.

Der Kranke wurde felddiensttauglich entlassen.

Auch in diesem Falle weist die Divergenz in den anamnestischen Angaben und im vorhandenen Befund auf künstliche Erzeugung der Ohrerkrankung hin. Überdies waren in diesem Falle die Ätzschorfe als solche nicht zu verkennen.

Fall 4. Korpl. M. J., geb. 1885, aufgenommen am 3. IV. 1918.

Patient war 8 Monate im Felde. Er gibt an, im Juli 1917 durch eine Granatexplosion gestürzt zu sein und seither an Ohrensausen und Kopfschmerzen zu leiden. Nach 3 Monaten trat wässerige Sekretion aus dem Gehörgang auf. Man hielt die Erkrankung für eine Gehörgangsfurunkulose. Am 20. XII. wurde er wegen seiner Beschwerden ins Hinterland abgeschoben.

Diagnose: Hochgradige Striktur des äußeren Gehörganges rechts im Niveau der Cymba conchae einerseits und knapp hinter dem Tragus andrerseits. Tragus auf ein Drittel verkleinert, eingesunken. Die Striktur besteht aus einer glatten Hautschichte, an die sich nach einwärts ein mächtiger Granulationswall anschließt. Aus einer im Zentrum der Atresie gelegenen Fistelöffnung von 1 *mm* Durchmesser entleert sich ein ziemlich dünnflüssiger, nicht fötider Eiter. Durch Einführung kleiner Trichter kann die Fistel in wenigen Minuten auf 4 *mm* Durchmesser erweitert werden. Man sieht nun, daß der gesamte knorpelig-membranöse Gehörgang seiner Hautdecke beraubt und von Granulationen besetzt ist. Trommelfell nicht sichtbar. Durch neuerliche Einführung von Ohrentrichter gelingt es, die Fistel auf 6 *mm* Durchmesser zu erweitern. Es wird ein Verweiltrichter eingeführt und darüber ein Blaubindenverband angelegt. Linkes Ohr annähernd normal. Beide Vestibularapparate sind normal.

15. IV. Weglassen des Verweiltrichters, zunehmende Verengerung. Bei Katheterisation deutliches Perforationsgeräusch. Trommelfell nicht sichtbar.

23. IV. Komplette Atresie. Keinerlei Schmerzen.

6. V. Unveränderter Befund. Patient wird mit Konstatierungsbefund entlassen.

Rechts: Ulceröse Entzündung des äußeren Gehörgangs mit Ausstoßung des gangränösen membranös-knorpeligen Gehörgangs und Mittelohreiterung. Durch Spitalsbehandlung mit bleibender Atresie geheilt. Teilweiser Defekt des Tragus. Die Erkrankung ist durch Selbstbeschädigung (Verätzung, eventuell vorherige ab-

Digitized by Google
Original from UNIVERSITY OF CALIFORNIA
Generated on 2019-10-24 15:56 GMT / http://hdl.handle.net/2027/uc1.b3252766
Public Domain in the United States, Google-digitized / http://www.hathitrust.org/access_use#pd-us-google

sichtliche Verwundung des Gehörgangs) hervorgerufen worden. Inneres Gehörorgan normal. Linkes Ohr normal.

Hörschärfe für akzentuierte Flüsterstimme rechts $-1\,m$, links $+6\,m$.

A (wäre zur Sanität, Train, Verpflegsbranche zu transferieren).

Durch die Verätzung ist hier vor allem ein Defekt in der vorderen Gehörgangswand entstanden und demzufolge der Tragus eingesunken. Ein Teil des Tragusknorpels ist möglicherweise gleichfalls durch die Verätzung gangränös und abgestoßen worden. Zur Zeit der Einlieferung des Patienten bestand bereits die deutliche Tendenz der die Striktur überdeckenden Epidermisschichte zu konzentrischem Verwachsen in der Richtung senkrecht zur Längsachse des äußeren Gehörgangs.

In einem solchen älteren Falle läßt sich durch konservative Maßnahmen die endliche Atresie nicht aufhalten. Daß dies so ist, haben wir längst in der Friedenspraxis an den Fällen von Attentatsverletzungen erkannt, bei welchen durch Ätzlauge, Schwefelsäure oder ähnliches das äußere Ohr getroffen worden ist. Diese Fälle heilen, man mag noch so energisch durch Drainage den Ohrkanal offen halten wollen, stets mit Atresie aus.

In vorliegendem Falle wurde die Behandlung mit einem Verweiltrichter aufgegeben, nachdem sich aus dem Mittelohr kein Eiter mehr entleerte. Es ist also die Annahme durchaus berechtigt, daß die Mittelohrentzündung allerdings mit bleibender teilweiser Zerstörung des Trommelfelles zur Heilung gelangte. Nunmehr stehen der Atresierung keine Hindernisse mehr entgegen. Nach erfolgter Heilung mit Atresie ist der Kranke als felddienstuntauglich (zur Sanität, Train oder Verpflegsbranche zu transferieren) zu beurteilen.

Mit diesem Endausgange wird der Absicht des Selbstbeschädigers, sich dem militärischen Dienste ganz oder für längere Zeit zu entziehen, am besten entgegengewirkt.

Sonst kam ja nur eine Atresieplastik in Betracht, die aber, falls die Atresie weit medialwärts reicht, und auch sonst bei ausgedehntem Defekte des Gehörgangsschlauches nur in Verbindung mit einer teilweisen oder gänzlichen Radikaloperation Aussicht auf Erfolg bietet. Die Nachbehandlung dieses chirurgischen Eingriffes macht jedoch einen mindestens 8—10wöchentlichen Spitalsaufenthalt notwendig. Je nach der Form der Ausheilung der Radikaloperation bleibt es dann noch fraglich, ob der geheilte Selbstbeschädiger felddienstuntauglich entlassen werden kann.

Praktisch wird einem allerdings die Entscheidung, ob man die Atresierung hindernislos sich entwickeln lassen oder operieren soll, dadurch vereinfacht, daß fast alle Selbstbeschädiger einen operativen Eingriff verweigern.

Fall 5. Gregor T., 26 Jahre alt, Zugsführer, kam mit folgender Anamnese am 18. III. 1918 zur Aufnahme: Seit Kriegsbeginn im Felde, erkrankte er im Oktober 1917 an Ohr- und Brustschmerzen. Das Ohrenleiden führt er auf eine Minenexplosion, die er im Frühjahr 1917 erlitt, zurück. Er habe anfänglich das Ohrenleiden nicht beachtet, später seien Schmerzen aufgetreten. Am 18. I. begann das linke Ohr zu fließen. Seit der Zeit höre er auch schlecht, habe Kopfschmerzen, besonders bei körperlichen Anstrengungen und lautem Sprechen. Gelegentlich der

Digitized by Google
Original from UNIVERSITY OF CALIFORNIA
Generated on 2019-10-24 15:56 GMT / http://hdl.handle.net/2027/uc1.b3252766
Public Domain in the United States, Google-digitized / http://www.hathitrust.org/access_use#pd-us-google

Minenexplosion keine Bewußtlosigkeit, keine äußere Verletzung, kein Blutausfluß aus dem Ohre. Der Verletzte wurde nicht zu Boden geschlagen.

Die Untersuchung ergab am 18. III. 1918: Das rechte Ohr normal; links besteht eine bedeutende, ulcerierte Striktur des äußeren Gehörgangseingangs. Reichliche nicht fötide Eiterung. Trommelfellbefund nicht erhebbar. Vereinzelte grübchenförmige Hautnarben an der Fossa navicularis nahe dem Gehörgangseingang.

Unter drainierender Behandlung (mehrmals täglich Erneuerung eingeführter Gazestreifen) nahm die Sekretion rasch ab, allerdings unter fortwährender Zunahme der kanalförmigen Gehörgangsverengerung. Durch zeitweilige kräftige Tamponade ließ sich das Gehörgangslumen bedeutend erweitern. Ließ man ihm jedoch nur einen Tag die Tamponade weg, so zeigte sich der Gehörgangseingang vollständig verlegt, die ulcerierten Wände bis zur Berührung einander genähert. Die Epidermislage im Gehörgangseingang war bereits zur Zeit der Aufnahme vollkommen in das Niveau der Cymba gerichtet und das Gegeneinanderwachsen der Epidermis in dieser Ebene mit dem Ende eines vollständigen Gehörgangsverschlusses ließ sich nicht aufhalten.

Die Erörterung der einzelnen Punkte der Anamnese läßt das Unrichtige in den Angaben klar erkennen.

Die indirekten Ohrverletzungen nach Minenexplosion ergeben häufig Totalzerreißungen des Trommelfelles und traumatische Octavusaffektion. Verletzungen am äußeren Ohre oder im äußeren Gehörgang finden sich nur in Form von direkten Verletzungen durch bei der Explosion eingedrungene Pulver-, Kohle-, Metallteile oder Erde. In solchen Fällen kann es unter Umständen auch zu schweren Eiterungen aus dem Ohre kommen. Selbstverständlich wird sich aber die Eiterung der Verletzung unvermittelt anschließen.

In vorliegendem Falle hat der Patient angeblich im Frühjahr eine Minenexplosion durchgemacht. Die ersten Ohrbeschwerden sind ein halbes Jahr, der Ohrenfluß angeblich sogar erst nach dreiviertel Jahren aufgetreten. Ein derartiger Verlauf der Affektion wäre weder durch die Annahme einer direkten noch einer indirekten Verletzung zu erklären. Daß endlich die Eiterung vom Kranken künstlich unterhalten wurde, geht daraus hervor, daß sie, als das Ohr zeitweise unter Deckverband gehalten wurde, rasch sistierte.

Bei der Verätzung sind tiefgreifende Substanzverluste entstanden, die jedenfalls frühzeitig zum Untergang des Perichondriums und zu zirkulärer Ulceration im Niveau des Gehörgangseingangs geführt haben. Unter solchen Umständen mußte die Heilung mit Atresie erfolgen. Die Atresie hätte sich nur durch eine Radikaloperation beheben lassen. Eine solche war jedoch nicht indiziert (wäre auch sicher vom Patienten verweigert worden).

Wenn auch der Trommelfellbefund nicht genau erhebbar war, ist doch sicher, daß aus dem Mittelohr keine Sekretion erfolgt ist und dieses also entzündungsfrei war. Den beabsichtigten Zweck, sich dem Frontdienst zu entziehen, hat der Patient nicht erreicht, wohl aber ist es ihm geglückt, mehr als 3 Monate unter Vortäuschung einer schweren Mittelohreiterung in ärztlicher Behandlung zu bleiben. Erst nachdem er unserer Abteilung zugewiesen worden ist, ist sein Zustand richtig

Generated on 2019-10-24 15:56 GMT / http://hdl.handle.net/2027/uc1.b3252766
Public Domain in the United States, Google-digitized / http://www.hathitrust.org/access_use#pd-us-google
Digitized by Google
Original from UNIVERSITY OF CALIFORNIA

erkannt und durch die erfolgte Ausheilung jeder weiteren Täuschung ein Ziel gesteckt worden.

Gregor T. wurde am 14. IV. mit Bindegewebsatresie des äußeren Gehörgangs und einer linksseitigen Hörschärfe für akzentuierte Flüstersprache — 1 *m* felddiensttauglich entlassen. Er hat jede Selbstbeschädigung geleugnet, trotzdem ist es nicht zweifelhaft, daß es sich auch in diesem Falle um eine künstliche Erkrankung handelt. Es ist auch anzunehmen, daß durch wiederholte Ätzung in diesem Falle die fortgesetzte Eitersekretion rege erhalten worden ist.

Ein weiterer Fall **(Nr. 6)** betrifft einen 23 Jahre alten Soldaten; derselbe ist 24 Monate im Felde gewesen. Nach angeblicher Granatverschüttung am 20. III. 1918 ist er ins Hinterland abgeschoben worden. 10 Tage nach der Verwundung traten Ohrenschmerzen auf, seither besteht angeblich Ohrenfluß.

Die Untersuchung ergab beiderseits einen akut geröteten und geschwollenen Gehörgang mit reichlicher Epithelabschülferung. Rechtes Trommelfell stark geschwollen, hinten unten perforiert. Die Perforation ist eben nur für das durchtretende, fötide, serös-eitrige Sekret passierbar. Das linke Trommelfell (Fig. 13)

Fig. 13.

Multiple punktförmige intralamelläre Abscesse an der äußeren Fläche des Trommelfelles nach Verätzung des äußeren Gehörgangs (Selbstbeschädigung) wahrscheinlich mit Kalk.

ist diffus gerötet und trägt an beiden oberen Quadranten eine horizontal verlaufende Reihe von fünf kleinen Abscessen, die durch umschriebene Eiteransammlung unter der Epidermislage des Trommelfells entstanden sind. Es waren keinerlei Zeichen von älteren Ohrerscheinungen auffindbar.

Unter konservativer Behandlung (Einlagen von antiseptisch imprägnierter Gaze) und Deckverband trat nach wenigen Tagen Heilung ein.

Der Kranke wurde felddiensttauglich entlassen.

Die Unwahrheit der anamnestischen Angabe, wonach die Ohrerkrankung länger als ein Jahr bestanden hätte, ergab sich klar aus dem otoskopischen Befund.

Fall 7. Artifizielle Dermatitis des äußeren Gehörgangs.

M. K., 28 Jahre alt.

Anamnese vom 8. IV. 1918: War 25 Monate im Feld, erlitt am 3. VIII. 1917 angeblich Schußverletzungen im Gesicht, an den Armen und Beinen. Seit der Verwundung hört er links schlecht, eitriger Ausfluß aus dem Ohre und Kopfschmerzen.

Die Untersuchung ergibt rechts annähernd normale Verhältnisse, links eine akute Dermatitis des äußeren Gehörganges mit besonders starker Schwellung der hinteren oberen Partien. Keine nachweisbaren Ulcerationen.

Behandlung: Gazeeinlagen mit Zinksalbe.

Generated on 2019-10-24 15:56 GMT / http://hdl.handle.net/2027/uc1.b3252766
Public Domain in the United States, Google-digitized / http://www.hathitrust.org/access_use#pd-us-google
Digitized by Google
Original from UNIVERSITY OF CALIFORNIA

Die Heilung erfolgte in wenigen Tagen.

Epikrise: Die Anamnese enthält die typische unwahre Angabe, daß seit längerer Zeit Eiterfluß besteht. Bei der Untersuchung ergab sich mit vollster Klarheit eine frische Dermatitis des linken Gehörgangs. Die Heilung erfolgte im Verlauf von wenigen Tagen Der Kranke wurde felddiensttauglich entlassen.

In einem Falle (**Nr. 8**, 28 Jahre alter Patient) fanden wir eine akute Dermatitis der Gehörgangshaut mit Ulceration im hinteren oberen Anteile des knorpeligen membranösen Gehörgangs. Außerdem bestand eine reaktionslose, wie mit einem Locheisen hergestellte, stecknadelkopfgroße Durchlöcherung des Trommelfelles im vorderen unteren Quadranten. Die mediale Trommelhöhlenwand war samtartig geschwollen und tiefrot gefärbt. Mäßige, nicht fötide Eitersekretion. Unter konservativer Behandlung ist volle Heilung eingetreten. Die Trommelfellücke ist wieder zum Verschluß gelangt.

In einem Falle (**Nr. 9**) gelang uns der direkte Nachweis der Körper, mit welchen die akute Dermatitis erzeugt worden ist. Wir fanden in beiden Gehörgängen Roggenkörner, die möglicherweise vorher durch Eintauchen in Essig oder in Salzwasser zum Quellen gebracht worden waren. Bei der Dermatitis hat das Schaben des Gehörganges mit dem rauhen Körper eine bedeutende Rolle gespielt. Unter Verwendung 1%iger Calomelsalbe ist prompte Heilung erfolgt.

In einem Falle (**Nr. 10**) hat sich ein Soldat, der infolge eines Kopfstreifschusses eine beiderseitige Innenohraffektion mit Herabsetzung der Hörschärfe auf v 3—4 *m* davor getragen hatte, durch Selbstbeschädigung eine ulcerierende Entzündung beider Gehörgänge erzeugt.

Endlich haben wir wiederholt an italienischen und rumänischen Kriegsgefangenen frische und ältere Fälle von Kriegsbeschädigung des Ohres beobachtet. Zumeist handelte es sich um schwere Verätzungen des Gehörgangschlauches und der Cymba conchae.

In einem dieser Fälle handelte es sich um eine frische Verätzung beider Ohren. Rechts bestand eine zehnhellerstückgroße Verätzung des äußeren Ohres mit Bildung eines dicken, gelbgrünen, pelzigen Schorfes in der Cymba und am Porus des Gehörganges. Außerdem fand sich eine stecknadelkopfgroße traumatische Durchlöcherung des Trommelfells; das letztere selbst war diffus gerötet und in mäßigem Grade geschwollen. Linkerseits hatte die Verätzung zu Geschwürsbildung in der Cymba und am Gehörgangseingang geführt. Hörschärfe für akzentuierte Flüsterstimme rechts 2 *m*, links normal. Der Fall ist mit vollständiger Restitutio ad integrum zur Heilung gekommen.

In einzelnen Fällen zeigte sich die Gehörgangshaut tief rot injiziert und mit weißen Pünktchen besetzt.

In allen Fällen mit Eitersekretion wurde der Eiter wiederholt mikroskopisch untersucht. In einem Falle haben sich Kalk, in einem anderen kleinste Pflanzenteile, vielleicht Tabakteile, nachweisen lassen. Leichtergradige Verätzungen des äußeren Gehörgangs wurden zumeist nach 3—4tägiger Spitalsbehandlung geheilt entlassen.

Auch in einem weiteren Falle (**Nr. 11**) enthielt die Anamnese die für die Selbstbeschädiger charakteristischen Daten: Nach einer Granatverletzung (Granat-

Digitized by Google
Original from UNIVERSITY OF CALIFORNIA
Generated on 2019-10-24 15:56 GMT / http://hdl.handle.net/2027/uc1.b3252766
Public Domain in the United States, Google-digitized / http://www.hathitrust.org/access_use#pd-us-google

splitter!) hat sich rechtsseitige Taubheit eingestellt — zwei Monate später ist die Eitersekretion gekommen. Die Untersuchung ergab die Unwahrheit der Angaben und die Trommelfelle erwiesen sich intakt, dagegen wies der äußere Gehörgang frische Verätzungen auf. Daß jemand infolge einer Granatexplosion eine eitrig-entzündliche Ohraffektion davonträgt, ist durchaus glaublich, insbesondere wenn es unmittelbar nach der Verletzung an einer richtigen Fürsorge gefehlt hat, das Mittelohr auf dem Wege der Trommelfellruptur verunreinigt oder wenn durch unzweckmäßiges Ausspritzen die Entzündung angefacht worden ist. Daß aber erst zwei Monate nach der Granatsplitterverletzung die Eiterung begonnen hätte, wäre nur denkbar unter der Annahme einer schleichend verlaufenden Mastoiditis bzw. Antritis mit Durchbruch durch das bis dahin intakte, in diesem Falle überaus resistente Trommelfell. Diese Möglichkeit wurde jedoch durch den otoskopischen Befund ausgeschlossen, der ein vollkommen intaktes Trommelfell ergeben hat. Der Kranke ist nach achttägiger Behandlung felddienstuntauglich entlassen worden.

Typisch ist auch der folgende Fall: Die Anamnese ergibt, daß der Kranke 33 Monate im Felde war. Im August 1917 hat er eine Granatverletzung der linken Kopfseite erlitten. Seit dieser Zeit besteht linksseitige Taubheit. Seit Jänner 1918 ist das Ohr feucht, zeitweise kommt Eiter. Die Untersuchungen ergaben in diesem Falle frische hämorrhagische Krusten im linken äußeren Gehörgang.

Die Unwahrheit der anamnestischen Angaben ging auch daraus hervor, daß der Kopf des Untersuchten keinerlei Zeichen einer Verletzung aufwies und daß das linke Ohr sich als funktionell normal herausstellte. Der Untersuchte war kurze Zeit bestrebt, linksseitige Taubheit vorzutäuschen, gab jedoch diese Komödie rasch auf. Hier liegt ein Fall von Kombination von Simulation einseitiger Taubheit mit artifizieller Dermatitis des äußeren Gehörgangs, offenbar verursacht durch Blutigkratzen, vor. Nach zwei Tagen wurde der Untersuchte felddienstuntauglich entlassen.

Für die photographischen Aufnahmen bin ich meinem lieben Kollegen Stabsarzt Prof. Dr. Freund zu bestem Danke verpflichtet.

Aus der VI. Abteilung (Chefarzt: Oberstabsarzt Prof. Dr. G. Alexander) des k. u. k. Garnisonsspitals Nr. 2 (Kommandant: Oberstabsarzt I. Kl. Dr. J. Scheidl) und der Ohrenstation des k. k. Kaiser Franz Josef-Spitales in Wien (Leiter: Dozent Dr. Ernst v. Urbantschitsch).

Die Kriegsverletzungen und die Kriegskrankheiten des Gehörorganes.

Von Oberstabsarzt Prof. Dr. **G. Alexander** und Dozent Dr. **Ernst v. Urbantschitsch.**

(Fortsetzung.)

Die direkten Schußverletzungen des inneren Ohres.

Nach der Lage des inneren Gehörorgans im Schädel ist es selbstverständlich, daß solche Verletzungen nur ausnahmsweise zur klinischen

Digitized by Google
Original from UNIVERSITY OF CALIFORNIA
Generated on 2019-10-24 15:56 GMT / http://hdl.handle.net/2027/uc1.b3252766
Public Domain in the United States, Google-digitized / http://www.hathitrust.org/access_use#pd-us-google

MAGNOSTERIN

PAT. ANGEM. NAME GESCH.

STABILISIERTES HYPOCHLORIT PRÄPARAT

Das idealste neuzeitliche Hände-desinfections-mittel

„CHINOIN" FABRIK PHARM. CHEM. PRÄPARATE A.-G.

(Dr. von KERESZTY & Dr. WOLF)

UJPEST b/BUDAPEST

Generated on 2019-10-24 15:57 GMT / http://hdl.handle.net/2027/uc1.b3252766
Public Domain in the United States, Google-digitized / http://www.hathitrust.org/access_use#pd-us-google

Digitized by Google

Original from UNIVERSITY OF CALIFORNIA

Das Magnosterin übertrifft insoferne die bisher zur Desinfektion der Hände verwendeten Antiseptika, als es *die Bakterien-Flora der Haut nicht nur vermindert, sondern völlig vernichtet* und zufolge seiner dauernden Wirkung auch bei länger währenden Operationen die Sterilität der Hände verbürgt.

Infolge seiner raschen und sicheren Wirkung macht es den Gebrauch von Gummihandschuhen und die Sterilisation der Hände durch Alkohol- und Seifenwaschung unnötig.

Generated on 2019-10-24 15:57 GMT / http://hdl.handle.net/2027/uc1.b3252766
Public Domain in the United States, Google-digitized / http://www.hathitrust.org/access_use#pd-us-google
Digitized by Google
Original from UNIVERSITY OF CALIFORNIA

Chemische Eigenschaften des Magnosterin

Seiner chemischen Zusammensetzung nach ist das Magnosterin ein, Magnesium Hydroxyd im Überschuss enthaltendes, Magnesium Hypochlorit. Der Wassergehalt beträgt ungefähr 75%, während der Chlorgehalt 5—7% ausmacht. Die Consistenz ist salbenförmig, der Geruch ist für die Hypochlorite charakteristisch. Im Wasser ist das Magnosterin nicht löslich, sondern bildet mit diesem nur eine feine milchige Emulsion, aus der sich das Magnosterin blos nach längerem Stehen als Niederschlag absetzt. Mit organischen und sauer reagierenden Substanzen (Eiter, Gewebsaft usw.) in Berührung gebracht, entwickelt sich freies Chlor.

Die pharmakologischen Eigenschaften des Magnosterin.

Von allen desinfizierenden Mitteln ist das Chlor das weitaus wirksamste. Trotzdem konnte sich die praktische Verwendung der bisherigen Chlorpräparate nicht einbürgern, da sämtliche, bisher bekannten, beim Stehen an der Luft, ja sogar bei Luftabschluss mit der Zeit ihren aktiven Chlorgehalt verloren. Das Magnosterin ist das erste vollständig verlässliche stabilisierte Hypochlorit-Präparat.

Das Chlorwasser, dessen vorgeschriebener Chlorgehalt 0·5% ausmacht, büsst beim Stehen rasch von dieser Konzentration ein. Der Chlorkalk macht zufolge seiner stark alkalischen Wirkung und teilweise deshalb, weil die im Handel befindlichen Präparate stark infiziert und unrein sind, die Haut rissig und ekzematös. Ausserdem verliert er zufolge seiner hygroskopischen Eigenschaft beim Stehen einen grossen Teil seines aktiven Chlorgehaltes und zerfliesst an der Luft.

Generated on 2019-10-24 15:57 GMT / http://hdl.handle.net/2027/uc1.b3252766
Public Domain in the United States, Google-digitized / http://www.hathitrust.org/access_use#pd-us-google
Digitized by Google
Original from UNIVERSITY OF CALIFORNIA

Die Dakin-Care-Lösung, die sich für die Desinfektion der Wunden als sehr gut geeignet erwiesen hat, ist zufolge ihrer raschen Zersetzung nur frisch zubereitet und nach längerer Titrierung gebrauchsfähig.

Dem gegenüber ist das Magnosterin neben seinem dauernden aktiven Chlorgehalt nur ganz schwach alkalisch, reizt auch in höherer Konzentration kaum die Gewebe und gibt das Chlor in statu nascendi ab. Im Gegensatz zu den bisher benützten Desinfektionsmitteln der Hand vernichtet es zufolge seiner fettlöslichen Eigenschaft und dadurch, dass es auch in die tieferen Gewebsschichten eindringt, rasch und sicher die Bakterien-Flora der Haut. In wässeriger Emulsion coaguliert es den an der Hand klebenden Eiter und das Blut nicht, sondern löst diese Substanzen und macht sie damit unschädlich.

Genaue bakteriologische Untersuchungen haben zu dem Resultate geführt, dass das Magnosterin die häufigsten bei Wundinfektionen vorkommenden vegetativen Bazillen auch noch bei einer 1000-fachen Verdünnung in 10 Minuten beeinträchtigt und sicher abtötet. Dieselbe Wirkung weist das Sublimat unter analogen Verhältnissen nur in einer 3‰-igen Lösung auf. *Daraus geht hervor, dass die desinfizierende Wirkung des Magnosterin jene des Sublimates um das 30-fache übertrifft.*

Die Versuche erfolgten mit wässerigen Bakterien-Aufgiessungen, welche weder Fett noch Eiweiss enthielten. Da jedoch das Sublimat die Eiweisskörper fällt, ist seine Wirkung in Eiweiss (Eiter, Blut) enthaltenden Lösungen noch geringer. Dem gegenüber coaguliert das Magnosterin weder Eiweiss noch Blut, wodurch seine Wirkung auch in Lösungen, die solche Körper enthalten, beständig bleibt.

Die praktische Verwendung des Magnosterin.

Das Magnosterin erscheint zufolge seiner pharmakologischen Eigenschaften in erster Linie für die Hautdesinfektion geeignet. Die praktischen bakteriologischen Untersuchungen, welche unter den strengsten Kautelen durchgeführt worden sind, erwiesen, dass das Magnosterin nach 5 Minuten langem Abreiben der Hände diese völlig und überall sterilisiert, wo das Mittel mit Bakterien in Berührung

Generated on 2019-10-24 15:57 GMT / http://hdl.handle.net/2027/uc1.b3252766
Public Domain in the United States, Google-digitized / http://www.hathitrust.org/access_use#pd-us-google
Digitized by Google
Original from UNIVERSITY OF CALIFORNIA

gekommen ist. *Versuche, die an Medizinern durchgeführt wurden,* führten zu dem Resultat, dass Kulturen aus Epithel-Abschabungen der Hand in *100% der Fälle absolute Sterilität erwiesen, während Kulturen, die aus Abschabungen von, unterhalb der Nägel befindlichen Epithel-Stellen gewonnen wurden, in 88% der Fälle eine völlige Keimfreiheit ergaben. Bei in der Handdesinfektion geübten Chirurgen jedoch, erwies sich unter denselben Verhältnissen die Sterilität der Hände in 100% der Fälle als absolut.* Die praktische Verwendung geschieht in der Form, dass man die trockenen Hände völlig mit dem salbenförmigen Magnosterin einschmiert und die Hände mit *wenig* Wasser gründlich aneinanderreibt, wie dies bei der gewöhnlichen Seifenwaschung der Fall ist, wobei die Verwendung einer Bürste überflüssig erscheint. Auch die oben erwähnten Versuche und Ergebnisse beziehen sich auf die Handreinigung *ohne* Gebrauch der Bürste.

Nach 5 Minuten langem Abreiben werden die Hände in fliessendem Wasser abgespült und nach genauer Nageltoilette neuerdings mit Magnosterin eingerieben. (Bei der Nagelreinigung ist jedoch der Gebrauch einer Bürste erwünscht, um auch hier eine absolute Keimfreiheit des Nagelbettes zu erzielen.) Die zweite Einreibung währt ebenfalls 5 Minuten, wobei darauf zu achten ist, dass alle Risse und Vertiefungen an der Hand mit dem Desinfektionsmittel in Berührung treten. Vor Beginn der Operation werden die Hände in einer 1%-igen Magnosterin-Lösung oder wenn dieses zur Verfügung steht, in sterilem Wasser abgeschwemmt.

Unter diesen Kautelen bleibt die Keimfreiheit der Hände bis zur Beendigung auch längerer aseptischer Operationen bestehen.

Die Sicherheit wird dadurch, dass man die Hände auch während der Operation zeitweise in einer 1%-igen Magnosterin-Lösung abspült, noch erhöht. Letzterer Vorgang ist vor allem bei solchen Operationen, bei denen die Hand mit infizierten und bakterienhältigen Gewebsteilen in Berührung kommt (Darm, Mund, Eiterungen usw.), indiziert.

Gleichzeitig erscheint eine „Reducin" benannte Handcrème im Handel, welche zur Einreibung der Hände nach der Operation bestimmt ist. Auf die noch feuchte Hand wird etwas Crème gleichmässig eingeschmiert, worauf die Hände mit einem trockenen Handtuch abgerieben werden. Damit ersetzen wir nicht allein den Fettgehalt der Haut, womit auch das Rissigwerden hintangehalten wird, sonder verhindern auch

Digitized by Google
Original from UNIVERSITY OF CALIFORNIA
Generated on 2019-10-24 15:57 GMT / http://hdl.handle.net/2027/uc1.b3252766
Public Domain in the United States, Google-digitized / http://www.hathitrust.org/access_use#pd-us-google

das tiefere Eindringen des Hypochlorits in das Epithel; durch ein stark reducierend wirkendes Terpen des „Reducin" wird das noch aktive Chlor nämlich sofort chemisch gebunden und der unangenehm empfundene Chlorgeruch der Hände behoben. Letztere Wirkung erreichen wir auch durch das Waschen der Hände in Ammoniakwasser, jedoch muss dann das der Haut entzogene Fett besonders ersetzt werden. Wenn die Reduktion versäumt wird, ist der das Hypochlorit charakterisierende Geruch noch nach 24 Stunden an der Hand zu spüren, was auch ein Beweis für die Dauerwirkung des Magnosterins ist.

Zufolge des grossen Gummi- und Alkoholmangels ist die prompt sterilisierende Wirkung des Magnosterin ganz besonders hervorzuheben.

Ausserdem ist die Verwendung des Magnosterin bei chirurgischen und geburtshilflichen aseptischen Eingriffen, die an infizierten Orten vorgenommen werden müssen, ganz besonders indiziert, da auch unter den ungünstigsten lokalen Verhältnissen die Sterilität der Hände des Operateurs gesichert ist. Eine erfolgreiche Zukunft wird sich für das Magnosterin dadurch ergeben, dass durch seinen Gebrauch die Keimfreiheit der Hände jener Personen, die mit der Desinfektion der Hände weniger vertraut sind (Hebammen), gesichert erscheint.

Bei Behandlung Infektionskranker bietet das Magnosterin für den Arzt den grossen Vorteil, dass er nach Einreiben der Hände mit diesem Mittel die Waschung erst später in erwiesenermassen reinen Wasser vorzunehmen braucht.

Zuletzt muss als zu beachtender Vorteil der Umstand angesehen werden, dass das Magnosterin die Waschung mit der so sehr im Preise gestiegenen Seife, unnötig macht.

Generated on 2019-10-24 15:57 GMT / http://hdl.handle.net/2027/uc1.b3252766
Public Domain in the United States, Google-digitized / http://www.hathitrust.org/access_use#pd-us-google
Digitized by Google
Original from UNIVERSITY OF CALIFORNIA

Domopon

ist das sämtliche Alkaloide des Opiums in reinem u. wasserlösl. Zustande enthaltende

INLÄNDISCHE OPIUMPRÄPARAT,

welches das Morphin und die Opiumpräparate (Pantopon) ersetzt.

CHIRURGISCHE PRAXIS.

Im Handel:

Domopon-Ampullen
scat. orig. VI
Jede Ampulle enthält 0.02 g

Domopon Tabletten
phiol. orig. XX
Jede Tablette enthält 0.01 g

Domopon-Lösung 2%-ig
Gläschen zu 20 g

Domopon-Pulver

Weitere Präparate:

NOVATROPIN

ca. 50fach weniger giftig als Atropin, *intern* und in der *Augenpraxis.*

ARSOTONIN

Isotonische Lösung des Methyldinatriumarsenats in sterilen Ampullen zur subcutanen Injection, bei *Arsenkuren.*

STRYCHNOTONIN

Isotonische Lösung des Methyldinatriumarsenats und salzsauren Strychnins zu subcutanen Injectionen in sterilen Ampullen.

CADOGEL

Kolloidales Teerpräparat. *Ekzemtherapie.*

Muster und Literatur bereitwilligst durch

„CHINOIN" FABRIK PHARM. CHEM. PRÄPARATE A.-G.
(DR. VON KERESZTY & DR. WOLF)
UJPEST bei BUDAPEST.

78257. GLOBUS, BUDAPEST

Digitized by Google
Original from UNIVERSITY OF CALIFORNIA
Generated on 2019-10-24 15:57 GMT / http://hdl.handle.net/2027/uc1.b3252766
Public Domain in the United States, Google-digitized / http://www.hathitrust.org/access_use#pd-us-google

Generated on 2019-10-24 15:57 GMT / http://hdl.handle.net/2027/uc1.b3252766
Public Domain in the United States, Google-digitized / http://www.hathitrust.org/access_use#pd-us-google

Digitized by Google

Original from
UNIVERSITY OF CALIFORNIA

Beobachtung kommen, da direkte Schußverletzungen des inneren Ohres in der größten Mehrzahl der Fälle von Verletzungen der Umgebung begleitet sind, die augenblicklich oder nach einiger Zeit zum Tode führen. Auch in der geringen Anzahl hierhergehöriger Fälle, die wir beobachten konnten, handelt es sich aber nicht etwa darum, daß der Schußkanal durch das Labyrinth ging, sondern um Schußfrakturen der Felsenbeinpyramide, somit genau genommen um eine indirekte Labyrinthverletzung. Trotzdem schien es wünschenswert, die Fälle hier abzuhandeln und von der großen Menge der indirekten Labyrinthtraumen ohne Fraktur bzw. ohne makroskopische Verletzung zu sondern. In Betracht kommen Steck- und Durchschüsse des Gehörorgans. Die Steckschüsse betreffen meist solche, bei denen das Projektil durch den Warzenteil in das Ohr eingedrungen ist, die Durchschüsse waren Segmentalschüsse. Die Schußrichtung war zumeist fronto-occipital oder umgekehrt. Sowohl Diametralschüsse des Schädels als auch Durchschüsse des Schädels mit vertikal verlaufendem Schußkanal (Einschuß an der Scheitelgegend) scheinen ausnahmslos tödlich zu enden. Wir haben keinen einzigen hiergehörigen Fall beobachtet.

Fall 105.

Schrapnellfüllkugelsteckschuß des Schädels mit Fraktur des Felsenbeins und Zerstörung des Labyrinths und des Mittelohres mit fötider Eiterung. Radikaloperation mit Entfernung kleiner Metallsplitter aus der Paukenhöhle. Heilung.

G. B., aufgenommen auf die VI. Abteilung des k. u. k. Garnisonsspitals Nr. 2 am 13. I. 1915.

Anamnese vom 13. I. 1915: Pat. erlitt am 22. XI. 1914 bei Krakau einen Steckschuß des Kopfes durch Schrapnellfüllkugel. Einschuß 2 *cm* vor dem rechten Tragus. Die Kugel wurde drei Tage nach der Verletzung im Spital in Wadowice entfernt. Nach der Verletzung Bewußtlosigkeit durch mehrere Stunden, starker Blutverlust. Seit der Verletzung Ohrensausen, Kopfschmerzen, Schwindelanfälle, rechtsseitige Taubheit. Eiterung aus der Einschußstelle.

Status praesens vom 14. I. 1915: Rechter äußerer Gehörgang von fötidem Eiter und Granulationen erfüllt. Fötider Eiter aus der Einschußstelle.

Funktionsprüfung: Rechtes Ohr taub, linkes Ohr annähernd normal.

Statisches Labyrinth rechts unerregbar, links Erregbarkeit für alle Qualitäten erhalten. Spontannystagmus nach beiden Seiten, stärker nach links (kleinschlägig rotatorisch mit horizontaler Komponente).

Inkomplette rechtsseitige Facialisparese besonders im Bereiche des Mundastes. Derzeit kein Schwindel, deutliche Gleichgewichtsverminderung. Einbeiniges Stehen nahezu unmöglich.

Augenhintergrund normal.

Röntgenbefund vom 7. XII. 1914: Zerstörung des rechten Felsenbeines im Bereiche der Bogengänge.

Digitized by Google
Original from UNIVERSITY OF CALIFORNIA
Generated on 2019-10-24 15:57 GMT / http://hdl.handle.net/2027/uc1.b3252766
Public Domain in the United States, Google-digitized / http://www.hathitrust.org/access_use#pd-us-google

15. I. 1915. Radikaloperation (Dr. E. v. U.): Warzenfortsatz pneumatisch, von Eiter und schlaffen Granulationen erfüllt. Knochen in der Gegend des lateralen Bogenganges zerstört und durch Schwarten ersetzt. In den Granulationen, von welchen die Trommelhöhle erfüllt ist, fanden sich einige kleine Metallsplitter. Facialis nicht freiliegend. Trommelfell und laterale Gehörknöchelchen auch nicht in Resten vorhanden. Säuberung der Höhle. Plastik nach Panse. Wundversorgung. Verband.

Verlauf: Reaktionslose Heilung. Die Facialisparese, nach der Operation stärker als vorher, ist unter Behandlung (Galvanisation, Faradisation, Massage) vollständig zurückgegangen. 14 Tage nach der Operation retroauriculärer Wundschluß und Sekundärnaht.

28. II. 1915. Geheilt entlassen.

Epikrise: Das Projektil hat hier neben umfänglicher Zerstörung im Bereiche des Mittelohres zu einer Verletzung des inneren Ohres geführt, und zwar zu umfangreicher Knochenzerstörung im Bereiche der Bogengänge, vor allem des lateralen Kanals. Die Radikaloperation war hier nach den ausgedehnten Zerstörungen indiziert. Da keinerlei Symptome einer endokraniellen Miterkrankung vorhanden waren, konnte man mit der Radikaloperation das Auslangen finden und die Labyrinthresektion umgehen.

Fall 117 (J. K.) betrifft einen Soldaten, der am 20. XI. 1914 einen Gewehrkugeldurchschuß erhielt. Einschuß knapp vor dem linken Ohre, Ausschuß 2 *cm* nach links von der Halswirbelsäule in der Höhe des 2. Halswirbels. Pat. befand sich in liegender Stellung. Unmittelbar nach der Verletzung starker Blutverlust, Bewußtlosigkeit. Seit der Verletzung Kopfschmerzen, Schwindel, linksseitige Taubheit, Ohrensausen, allgemeine Körperschwäche. Die Untersuchung ergab links eine diffuse Rötung und geringe Schwellung des Trommelfells bzw. Auflockerung des Trommelfellgewebes. Linksseitige komplette Taubheit und Unerregbarkeit des statischen Labyrinthes. Kleinschlägiger rotatorischer Spontannystagmus nach rechts beim Blick nach rechts. Rechtes Ohr normal. Pat. blieb vier Wochen in Spitalspflege. Die Behandlung bestand in Bettruhe und Galvanisation des linken Octavus. Der Schwindel hörte auf. Pat. wurde tauglich zu leichten Hilfsdiensten entlassen.

Nach der Topographie von Ein- und Ausschuß gehört dieser Fall wohl gleichfalls in die Gruppe der direkten Verletzung des inneren Ohres. Die Röntgenuntersuchung hat keinen näheren Aufschluß erbracht. Man kann annehmen, daß die Schußverletzung zu einer Fraktur des Felsenbeines und zur Labyrinthblutung geführt hat mit Ausgang in Taubheit und Unerregbarkeit des statischen Labyrinthes.

Fall 255.

Schußfraktur des Felsenbeins. Heilung mit Taubheit auf der Seite der Verletzung. Ohr der Gegenseite annähernd normal. Beide statischen Labyrinthe normal.

D. O., russischer Kriegsgefangener, aufgenommen auf die VI. Abteilung des k. u. k. Garnisonsspitals Nr. 2 am 27. IV. 1915.

Anamnese vom 27. IV. 1915: Gewehrkugeldurchschuß des Schädels am 14. VIII. 1914 bei Lublin. Nach der Verletzung mehrstündige Bewußtlosigkeit.

Digitized by Google
Original from UNIVERSITY OF CALIFORNIA
Generated on 2019-10-24 15:57 GMT / http://hdl.handle.net/2027/uc1.b3252766
Public Domain in the United States, Google-digitized / http://www.hathitrust.org/access_use#pd-us-google

heftiger Schwindel durch eine Woche, wiederholtes Erbrechen durch drei Tage bei Temperaturerhöhung und „erschwerter Sprache". Sensorium war im übrigen frei. Ein Spitalsbefund vom 9. IX. besagt, daß Ein- und Ausschußwunde per primam geheilt sind, jedoch Steifigkeit des rechten Kiefergelenkes bestehe und der Kranke besonders über Ohrensausen klage.

Status praesens vom 27. IV. 1915: Einschußnarbe knapp oberhalb des rechten Mundwinkels. Ausschußnarbe 2 *cm* hinter dem rechten Warzenfortsatz. Beide Trommelfelle normal.

Funktionsprüfung: Rechts Taubheit, links annähernd normal.

Statisches Labyrinth: Kein spontaner Nystagmus. Reflexerregbarkeit beider Labyrinthe normal. Maximale Schneidezahndistanz 22 *mm*.

Epikrise: Die Schußverletzung hat hier offenbar zu einer Fraktur des Felsenbeins geführt. Die Schußverletzung ist reaktionslos geheilt. Acht Monate nach der Verletzung ergab die Untersuchung Taubheit auf der Seite der Labyrinthverletzung, auffallender Weise war jedoch das statische Labyrinth auf beiden Seiten normal. Es ist dies ein neuerlicher Beweis dafür, daß das statische Labyrinth Traumen gegenüber widerstandsfähiger ist als das akustische Labyrinth. Die heftigen Reizerscheinungen, die von Seite des statischen Apparates kurz nach der Verletzung bestanden, sind vollkommen zurückgegangen. Über Facialissymptome wird nichts berichtet. Die mittelgradige Mundsperre wurde durch Behandlung mit dem Keil behoben.

In diesem Falle fand sich auch kein Spontannystagmus; der Nystagmus nach Rechtsdrehung war jedoch wesentlich stärker als nach Linksdrehung. Schwindelgefühl hauptsächlich bei Rechtsdrehung und beim Stehenbleiben nach Linksdrehung. Nach 10 Umdrehungen nach rechts 15 nystaktische Zuckungen, nach 10 Umdrehungen nach links 35. Die Stimmgabelprüfung ergibt eine beiderseitige Erkrankung des schallperzipierenden Apparates. Die Hörschärfe (v) beträgt rechts $^1/_2$ *m*, links $^3/_4$ *m*.

Die Innenohraffektion ist bei Durchschüssen des Schädels auf der Seite des Einschusses gewöhnlich stärker entwickelt als auf der Seite des Ausschusses.

Fall 381.

Gewehrkugeldurchschuß des Schädels. Einschußnarbe 1 *cm* über der rechten äußeren Gehörgangsöffnung. Ausschußnarbe knapp neben dem rechten äußeren Augenwinkel.

F. Z., 34 Jahre alt, aufgenommen auf die VI. Abteilung des k. u. k. Garnisonsspitales Nr 2 in Wien am 7. VI. 1915.

Anamnese vom 7. VI. 1915: Unmittelbar nach der Verletzung großer Blutverlust, zweistündige Bewußtlosigkeit, hochgradiger Schwindel durch zwei Tage. Seither sehr schlechtes Hörvermögen rechterseits. Seit der Verletzung allmähliche Abnahme des Gehörs, zeitweises Schwindelgefühl mit Übelkeitsgefühl, jedoch ohne Erbrechen.

Status praesens vom 7. VI. 1915: Beide Trommelfelle normal. Die Stimmgabelprüfung ergibt eine beiderseitige Erkrankung des inneren Ohres. Hörschärfe: rechts Taubheit, links v 6 *m*. Statisches Labyrinth: Kein spontaner Nystagmus. Reflexerregbarkeit beiderseits normal.

Digitized by Google
Original from UNIVERSITY OF CALIFORNIA
Generated on 2019-10-24 15:57 GMT / http://hdl.handle.net/2027/uc1.b3252766
Public Domain in the United States, Google-digitized / http://www.hathitrust.org/access_use#pd-us-google

Epikrise: Der Schußkanal verlief in diesem Falle knapp vor der rechten Schläfebeinpyramide. Die Verletzung führte zur Innenohraffektion. Wenn die anamnestischen Angaben des Kranken richtig sind, so bestanden die erste Zeit nach der Verletzung heftige statische Reizerscheinungen und Schwerhörigkeit. Das statische Labyrinth hat sich gänzlich erholt und erwies sich drei Monate nach der Verletzung, zu welcher Zeit der Kranke zu uns kam, normal, dagegen ist die anfängliche Schwerhörigkeit in Taubheit übergegangen. Der Cochlearapparat der Gegenseite ist nur in geringem Grade affiziert worden. Wie in den anderen Fällen hat auch in diesem die Behandlung keinerlei Erfolg gehabt, die Taubheit ist bestehen geblieben. Als Ursache der Erkrankung kann hier wohl eine indirekte traumatische Felsenbeinfraktur angenommen werden. Die Möglichkeit muß immerhin anerkannt werden, daß es sich hier um eine indirekte Labyrinthverletzung ohne Fraktur gehandelt hat. Gegen die letztere Annahme spricht jedoch die Tatsache, daß nach der Lage des Schußkanals nur dünne Knochen durchgeschlagen worden sind, die gewöhnlich zu keiner wesentlichen indirekten Verletzung im inneren Ohre führen. Freilich hat einer (Alexander) von uns an einem anatomisch untersuchten Falle gezeigt, daß die Hauptrolle für die indirekten Verletzungen des Innenohres die Detonation spielt und nicht etwa durch die Knochenerschütterung an sich das innere Ohr wesentlich gefährdet erscheint.

Fall 384.

Durchschuß des Schädels. Linksseitige Felsenbeinfissur mit Taubheit.

J. G., 27 Jahre alt, aufgenommen auf die VI. Abteilung des k. u. k. Garnisonsspitals Nr. 2 in Wien am 19. VI. 1915.

Anamnese vom 19. VI. 1915: Pat. war vor der Verletzung stets ohrgesund, hat immer gut gehört. Am 16. IV. 1915 Gewehrkugeldurchschuß des Kopfes. Einschuß an der linken Wange, Ausschuß einige Zentimeter hinter dem linken Warzenfortsatz in der Höhe der Linea temporalis inferior. Unmittelbar nach der Verletzung starkes Ohrensausen links, bald nachher auch linksseitige Taubheit. Nach der Verletzung Schwindelanfälle, die sich aber besserten. Weder Ohr- noch Kopfschmerzen, kein Eiterfluß.

Status praesens vom 19. VI. 1915: Otoskopischer Befund beiderseits normal. Die Funktionsprüfung ergibt links Taubheit, rechts normales Gehör. Kein spontaner Nystagmus. Labyrintherregbarkeit beiderseits normal.

Röntgenbefund: Bruch (Fissur) des linken Felsenbeines.

Fall 400.

Durchschuß des rechten äußeren Gehörganges mit Geschwürsbildung und Eiterung. Rechtsseitige traumatische Erkrankung des inneren Ohres. Parese des rechten Facialis mit erloschener faradischer Erregbarkeit und Entartungsreaktion.

D., russischer Kriegsgefangener, aufgenommen auf die VI. Abteilung des k. u. k. Garnisonsspitals Nr. 2 am 14. VII. 1915.

Anamnese vom 14. VII. 1915: Pat. war früher stets ohrgesund. Am 14. VI. 1915 erlitt er einen Gewehrkugeldurchschuß des Kopfes. Einschuß unterhalb

Digitized by Google
Original from UNIVERSITY OF CALIFORNIA
Generated on 2019-10-24 15:57 GMT / http://hdl.handle.net/2027/uc1.b3252766
Public Domain in the United States, Google-digitized / http://www.hathitrust.org/access_use#pd-us-google

des rechten Orbitalrandes, Ausschuß knapp hinter der rechten Warzenfortsatzspitze. Durch eine Woche nach der Verletzung Blutaustritt aus dem rechten Ohre, dann Eiterfluß. Seit der Verletzung rechtsseitige Taubheit, Ohrenschmerzen und Ohrensausen sowie Schwindelanfälle. Rechte Gesichtshälfte gelähmt. Pat. kann das rechte Auge nicht schließen. Links keinerlei Beschwerden.

Status praesens vom 15. VII. 1915: Einschußnarbe 6 *mm* unter der Mitte des rechten Orbitalrandes. Ausschußnarbe am hinteren Rande des Warzenfortsatzes, knapp über der Spitze desselben. Otoskopischer Befund: Rechts: Ulceration und Eitersekretion im Bereiche des knöchernen und des angrenzenden Stückes des häutigen Gehörganges. Trommelfell graurot gefärbt, geschwollen. Keine nachweisbare Durchlöcherung. Linkes Trommelfell annähernd normal. Hörschärfe: V rechts 0, links + 6 *m*. Rechts Erkrankung des inneren Ohres, links normal. Statisches Labyrinth normal. Parese des rechten Facialis in allen drei Ästen. Faradische Erregbarkeit negativ. Galvanische Erregbarkeit: Entartungsreaktion.

Epikrise: Es handelt sich um einen Durchschuß des äußeren Ohres und des Felsenbeines. Die Kugel ist knapp unterhalb des Trommelfells im Gebiete des absteigenden Facialkanales in das Felsenbein gedrungen. Auch hier kann als Ursache der Ertaubung eine traumatische Felsenbeinfraktur angenommen werden. Der Fall gehört streng genommen in die Gruppe der direkten Verletzungen mehrerer Ohrsphären.

(Fortsetzung folgt.)

Beitrag zu Stimmgabelprüfungen des Gehörs.

Von Prof. Dr. **A. Jurasz**, Lemberg.

(Mit 2 Figuren.)

Zu den Übelständen, welche den Stimmgabelprüfungen des Gehörs anhaften und ihre klinische Bedeutung wesentlich einschränken und vermindern, rechnet man auch die Schwierigkeit, die Zinken so gleichmäßig anzuschlagen, daß der erzeugte Klang jedesmal gleich stark ist und als sicherer Maßstab für die Bestimmung der Perceptionsdauer verwendet werden kann. In dieser Schwierigkeit liegt der Hauptgrund, warum wir nicht imstande sind, mittelst der Stimmgabel zunächst die Grenzen des normalen Gehörvermögens festzustellen und ein physiologisches Substrat für die Beurteilung des pathologischen Zustandes zu gewinnen. Ferner ist es uns dadurch unmöglich, die Resultate der Behandlung bezüglich der Ab- oder Zunahme der Gehörschwäche genau zu kontrollieren. Endlich besitzen die verschiedenen Versuche, insbesondere der Schwabachsche, nicht denjenigen Wert in der otologischen Semiotik, den sie sonst haben würden. Sie führen bis jetzt nur zu relativen Ergebnissen, ohne uns zu absoluten Schlußfolgerungen zu berechtigen.

Digitized by Google
Original from UNIVERSITY OF CALIFORNIA
Generated on 2019-10-24 15:57 GMT / http://hdl.handle.net/2027/uc1.b3252766
Public Domain in the United States, Google-digitized / http://www.hathitrust.org/access_use#pd-us-google

An Bemühungen, diesem Übelstande abzuhelfen, hat es nicht gefehlt. So ist an der Stimmgabel von Lucae, Eitelberg, Quix u. a. ein auf einer Stahlfeder ruhender Hammer angebracht worden, welcher die Gleichmäßigkeit des Anschlagens bewirken sollte. Aber der Zweck wurde damit nicht in vollem Maße erreicht, weil die Federkraft Schwankungen unterliegen kann und sich mit der Zeit abnützt. Dann haben Gradenigo und v. Kittlitz Vorrichtungen angegeben, an welchen man die Größe der Schwingungen auf optischem Wege ablesen kann. Allein dieses Verfahren ist umständlich und hat wohl deswegen keine allgemeine Verbreitung gefunden. Andere Methoden, die in dieser Richtung vorgeschlagen worden sind, um aus freier Hand gleiche Klangintensität der Stimmgabel zu erzielen, können so wenig Anspruch auf Genauigkeit erheben, daß

Fig. 1.



Fig. 2.



wir sie hier nicht näher zu berücksichtigen brauchen. Bei dieser Sachlage dürfte die folgende kurze Mitteilung nicht überflüssig erscheinen.

Seit einigen Semestern nehme ich in meiner ambulatorischen Klinik in Fällen, in welchen es auf einen präzisen Nachweis der Perzeptionsdauer ankommt, die Messung mit der Stimmgabel in einer einfachen und, wie ich glaube, zuverlässigen Weise vor. Auf die zusammengedrückten Spitzen der gebräuchlichsten Stimmgabel c = 128 setze ich eine metallene Klammer (Fig. 1) auf, welche den Zinken fest anliegt und sie stets in gleicher Spannung hält. Entferne ich die Klammer (Fig. 2), so entsteht immer dieselbe Schwingungsintensität und dieselbe Klangstärke. Wird demnach die armierte Stimmgabel auf den Knochen gestellt und die Klammer in dem Moment abgezogen, in welchem ich meine Aufmerksamkeit auf einen Sekundenzeiger richte, so kann ich die Knochenleitung genau nach Sekunden bestimmen. In derselben Weise verfahre ich bei der Prüfung der Luftleitung, indem ich die Stimmgabel in stets gleicher Entfernung vor der Ohrmuschel halte. Da der Maßstab dank der Klammer immer eine konstante Größe bildet, so habe ich bei den Untersuchungen Resultate erhalten, welche mir sowohl bezüglich der Diagnose als auch bezüglich der Kontrolle der therapeutischen Erfolge sehr gute Dienste geleistet haben.

Generated on 2019-10-24 15:57 GMT / http://hdl.handle.net/2027/uc1.b3252766
Public Domain in the United States, Google-digitized / http://www.hathitrust.org/access_use#pd-us-google
Digitized by Google
Original from UNIVERSITY OF CALIFORNIA

Es ist selbstverständlich, daß für verschiedene Stimmgabeln, welche man zur Perzeptionsmessung wählt, auch verschiedene Klammern angefertigt werden müssen. Im Interesse der Einheitlichkeit könnte man aber der Klammer für jede Stimmgabel eine Form geben, die immer dieselbe Schwingungs- und Klangstärke hervorbringen und, allgemein gebraucht, dazu beitragen würde, einen universellen Maßstab zu besitzen.

Ob die eben beschriebene neue Methode sich in der Praxis bewähren oder das Schicksal ihrer Vorgängerinnen teilen wird, müssen weitere Erfahrungen lehren. Ich selbst war leider bis jetzt nicht in der Lage, diese Erfahrungen zu sammeln und den Nutzen des Verfahrens in jeder Hinsicht zu prüfen. Seit dem Anfang des Krieges genötigt, außer Vorlesungen und sonstigen Berufspflichten ein zahlreich besuchtes Ambulatorium ohne Hilfe meiner zwei Assistenten und sogar ohne Diener, die alle im Militärdienst tätig sind, allein abzufertigen, fand ich keine Zeit dazu.

Bücherbesprechungen.

Untersuchungen über die Otosklerose. Von Dr. Otto Mayer, Privatdozent für Ohrenheilkunde und Primararzt in Wien. Mit 76 Abbildungen. Wien und Leipzig, Alfred Hölder, 1917.

Der Autor, dem wir bereits aus seinen früheren Arbeiten über Otosklerose schätzenswerte Aufschlüsse verdanken, gibt uns im vorliegenden Werke eine eingehende Darstellung seiner Untersuchungsergebnisse bei Otosklerose, für welche Erkrankung der Autor den Ausdruck „Herderkrankung" gebraucht. Zur gründlichen Kenntnis der betreffenden Knochenveränderungen erwiesen sich vergleichende Studien über das Verhalten des Knochengewebes bei verschiedenen allgemeinen und lokalen Prozessen wichtig, ferner eingehende Untersuchungen des normalen Baues der menschlichen Labyrinthkapsel sowie der physiologischen Veränderungen derselben in den verschiedenen Altersperioden.

Demzufolge bespricht der Autor nach einer kurzen geschichtlichen Einleitung zunächst die normalen Verhältnisse der Labyrinthkapsel, hierauf die verschiedenen Erkrankungen des Knochens und erst dann die Herderkrankung selbst. Von diesem Gesichtspunkte aus schildert der Autor zunächst die Entwicklungsvorgänge der menschlichen Labyrinthkapsel, hierauf die der Interglobulärräume, die Ossifikation des vor dem ovalen Fenster gelegenen Teiles der knorpeligen Labyrinthkapsel, die Veränderungen der Labyrinthkapsel bei der senilen Osteoporose, der Osteomalacie sowie der Rachitis, die Befunde bei rarefizierender und ossifizierender Ostitis, bei Ostitis deformans, die Ankylose der Gehörknöchelchen und schließlich die Herderkrankung der Labyrinthkapsel.

I. Die Entwicklung der menschlichen Labyrinthkapsel und die Veränderungen derselben in verschiedenen Altersperioden.

Digitized by Google
Original from UNIVERSITY OF CALIFORNIA
Generated on 2019-10-24 15:57 GMT / http://hdl.handle.net/2027/uc1.b3252766
Public Domain in the United States, Google-digitized / http://www.hathitrust.org/access_use#pd-us-google

Nach Siebenmann beginnt die Verknöcherung der Labyrinthkapsel im 4. Monat. Über die Entwicklung der Labyrinthkapsel ist Folgendes zu sagen: Bei der enchondralen Verknöcherung wird in typischer Weise Knorpel zerstört; auf die Knorpelreste lagert sich durch Osteoblasten Knochensubstanz an. Die Osteoblastentätigkeit füllt bis nach dem 2. Lebensjahr den ganzen primären Markraum mit lamellären Knochen aus. Die Labyrinthkapsel des Erwachsenen enthält reichliche Bestandteile des fötalen und alle des kindlichen Knochens. Nach dem 2. Lebensjahr bleibt die Labyrinthkapsel in ihrer Entwicklung stehen, weshalb hier schon frühzeitig die Erscheinungen des Alters auftreten. O. Mayer fand durch Obliteration der Havers'schen Räume verursachte Sklerose des Knochens, ferner frühzeitiges Zugrundegehen der Knochenzellen. Schon im mittleren, besonders aber im höheren Lebensalter fehlen Knochenzellen im enchondralen Knochen vollständig. Ein derartiges Absterben der Knochenzellen findet normalerweise in allen Knochen statt und kann nach Braerike durch schwere allgemeine, auch durch lokale Ernährungsstörungen hervorgerufen werden. Dazu kommt noch, daß der sonst auch nach abgeschlossenem Wachstum stattfindende Umbau des Knochens in der knorpelig vorgebildeten Labyrinthkapsel im mittleren Lebensalter fehlt.

II. Über die Interglobulärräume. Die in der Labyrinthkapsel und den Gehörknöchelchen seit langem bekannten Knorpelreste werden von Manasse als Interglobulärräume bezeichnet. Nach der Ansicht Manasses gehen die „Globuli ossei", die bei Erwachsenen die Interglobulärräume begrenzen, aus Knorpelzellen bzw. aus deren nächsten Umgebung aus und werden demzufolge vom Knorpel und nicht vom Mark gebildet. Nach Schoffer dagegen schreitet die Zerstörung der Knorpelgrundsubstanz vielfach nur bis zur Eröffnung der Knorpelhöhlen fort, so daß dadurch kleine Markräume vom Umrisse der ehemaligen Knorpelkapsel entstehen, die dann von einer oder mehreren Markzellen (Osteoblasten) mit Knochen ausgefüllt werden. Diese sind also in die aufgebrochenen Knorpelhöhlen eingewandert und nicht, wie Ziba meint, Knorpelzellen, die allmählich unter Verkleinerung der Knorpelhöhlen zu Knochenzellen werden (metaplastische Osteogenese).

III. Über die Ossifikation des vor dem ovalen Fenster gelegenen Teiles der knorpeligen Labyrinthkapsel. Vor dem ovalen Fenster finden sich häufig größere Knorpelreste vor (Siebenmann, Habermann, O. Mayer). Nach den Untersuchungen O. Mayers stoßen in der Gegend vor dem ovalen Fenster zwei Verknöcherungspunkte gegeneinander, von denen der eine von der Facialisrinne nach abwärts, der andere vom Promontorium nach aufwärts fortschreitet. In der Mitte zwischen beiden Verknöcherungsstellen ist der Knorpel noch im 4. Monat unreif und zeigt Wachstumserscheinungen. Im 6. Monat befindet sich an dieser Stelle noch ein Knorpelstreifen, der in seiner Mitte einen Faserstrang enthält. Die eine Hälfte des Knorpelstreifens geht nach hinten zu in den Knorpelbelag des Fensterrahmens über und der dazwischenliegende Strang in das Ringband. Die äußere Hälfte des Knorpelstreifens öffnet sich nach hinten durch Auseinanderweichen der Ränder in die Nische des ovalen Fensters. Die Knorpelfuge vor dem ovalen Fenster erstreckt sich weit in den Knochen der Labyrinthkapsel hinein. Im Bereiche der vor dem ovalen Fenster befindlichen

Generated on 2019-10-24 15:57 GMT / http://hdl.handle.net/2027/uc1.b3252766
Public Domain in the United States, Google-digitized / http://www.hathitrust.org/access_use#pd-us-google
Digitized by Google
Original from UNIVERSITY OF CALIFORNIA

Knorpelfuge kommt es auch nach Abschluß der Entwicklung der Labyrinthkapsel bei vorhandenen größeren Knorpelherden oder breiter Knorpelfuge zu deren teilweisen Resorption, worauf in diesen Räumen wieder neuer Knochen durch Auflagerung auf die Resorptionsfläche gebildet wird. In dem neu gebildeten Knochen kann ein Teil durch Riesenzellen abgebaut werden, so daß größere Markräume entstehen. Eine Abhängigkeit von entzündlichen Vorgängen besteht nicht. Die Verknöcherung der Knorpelfuge erfolgt gewöhnlich schon im 2. Lebensjahr, doch oft erst nach abgeschlossener Entwicklung der Labyrinthkapsel.

IV. Über senile Osteoporose, Osteomalacie und Rachitis. O. Mayer schildert zunächst die Befunde bei seniler Osteoporose, wie solche auch bereits von Habermann erhoben wurden, und erwähnt ferner eine besondere Form von Osteoporose im Schläfebein einer 83jährigen Frau, bei welcher sich außer den osteoporotischen Veränderungen der Spongiosa der Labyrinthkapsel noch eine bedeutende Erweiterung der Markräume auf Kosten der kompakten periostalen Kapsel vorfand. — Betreffs der Osteomalacie stimmen die Befunde O. Mayers mit denen Pommers überein, denen zufolge bei der Osteomalacie keine gesteigerte Resorption von Knochengewebe stattfindet, sondern nur das durch den physiologischen Umbau neu gebildete Knochengewebe kalklos bleibt. So bestehen auch die Veränderungen bei der Rachitis im wesentlichen darin, daß der neugebildete Knochen unverkalkt bleibt.

V. Über die rarefizierende und ossifizierende Ostitis des Schläfenbeines, insbesondere der Labyrinthkapsel, über die Ostitis vasculosa und über die Verknöcherung von organisiertem Exsudat in den Labyrinthhohlräumen. Wie die Untersuchungen von Habermann und Scheibe ergaben, erfolgt bei eitrigen Mittelohrentzündungen eine Rarefizierung des Knochens der Spongiosa wie auch der Labyrinthkapsel 1. durch laminäre Resorption von der Oberfläche der Markräume und den subperiostalen Flächen her. 2. Durch Bildung von Volkmannschen Kanälen, wie dies bei der physiologischen Resorption der Fall ist. Eine solche Arrosion des Knochens zeigt sich fast ausschließlich nur bei den proliferierenden Prozessen, nicht aber bei exsudativen Vorgängen (Zange).

Eine ossifizierende Ostitis findet sich oft bei subakuten und bei chronischen Mittelohrprozessen vor und besteht nach Habermann darin, daß mit oder ohne Resorption durch Osteoblastenlager auf den subperiostalen Flächen Knochen aufgelagert wird, andrerseits eine Hyperostose eintritt oder präexistente Hohlräume (Zellen) verengt bzw. obliteriert werden (Knochensklerose).

Wenn sich durch die Eiterung große Knochendefekte bilden, so entsteht in diesen ein zelliges, fibröses Gewebe, in welchem die Knochenneubildung nach periostalem Typus vor sich geht (Osteomyelitis fibrosa).

VI. Die Erkrankung des Gehörorganes bei der Ostitis deformans (Paget) sive Ostitis fibrosa hyperostotica. Gehörstörungen bei Paget wurden von französischen Autoren, darunter von Thibierge und Leri, ferner von Koch und Schwabach beobachtet. O. Mayer stellte in 5 Fällen von Paget

Digitized by Google
Original from UNIVERSITY OF CALIFORNIA
Generated on 2019-10-24 15:57 GMT / http://hdl.handle.net/2027/uc1.b3252766
Public Domain in the United States, Google-digitized / http://www.hathitrust.org/access_use#pd-us-google

anatomische Untersuchungen an. In allen Fällen waren die Felsenbeine in verschiedener Ausdehnung erkrankt. Bei der Paget-Erkrankung findet durch das Eindrücken der Schädelbasis eine Lageveränderung der Felsenbeinpyramide statt, und zwar erfolgt eine Drehung um ihre Längsachse, so daß die hintere Fläche schließlich zur oberen wird. Bei 2 Fällen fand O. Mayer neben einem diffusen Umbau des peripheren Abschnittes der Labyrinthkapsel infolge der Ostitis fibrosa der Schädelknochen auch noch typisch umschriebene Herde am ovalen und runden Fenster. Außerdem fand er aber auch in einem Falle eine durch die Ostitis fibrosa selbst hervorgerufene knöcherne Stapesankylose. Zwischen diesen beiden Prozessen ergaben sich trotz der Ähnlichkeit der histologischen Vorgänge bedeutende Unterschiede. Besondere Bedeutung für die Pathologie des inneren Ohres hat das Vordringen von Markräumen an die Macula cribrosa, der Durchtrittsstelle der Nerven für den Sacculus, den Utriculus und den Bogengängen.

Das Mark wuchert in die Nervenkanäle ein, Riesenzellen greifen schließlich die Nervenfasern an und unterbrechen deren Verbindungen. Bei der bekannten Neigung der Nerven, sich zu regenerieren, wachsen die von ihrem peripheren Anteil losgetrennten Nerven in das Mark ein, gelangen von da in den neuen Knochen der Labyrinthkapsel, wo sie sich verzweigen und kleine Tumoren bilden können. Neurome des Vestibularis nach dessen Bloßlegung infolge einer Labyrintheiterung beschrieb Lange, später Marx nach experimenteller Labyrinthverletzung. In einem Falle fand sich das fibröse Mark in die Labyrinthräume eingewuchert und waren die Bogengänge mit fibrösem Mark vollständig ausgefüllt.

In allen Fällen von Paget fand Mayer das Ringband des Steigbügels im vorderen Teile hochgradig gedehnt, dagegen im hinteren Anteile sehr verkürzt anläßlich der Verlängerung des Fensterrahmens nach innen zu. Fast in allen Fällen bestand eine Degeneration im inneren Ohre, die durch Dehnung der Nerven und der Arterien hervorgerufen ist.

Die klinischen Erscheinungen bei Ostitis deformans äußern sich in Schwerhörigkeit, subjektiven Gehörsempfindungen und Schwindel. — Für die Diagnose auf Paget kommen im Stadium des Höhepunktes der Erkrankung eine Dickenzunahme des Kopfes und im Röntgenbilde der Schädelwand (Schüller) in Betracht.

VII. Ankylose der Gehörknöchelchen. Der Verfasser bespricht einen Fall von primärer Verknöcherung des Ringbandes, ferner die Stapesankylose durch Fixierung des Stapesschenkels und die Hammerkopfankylose mit dem Paukendach. In einem Fall zeigte sich der Hammerkopf, über das defekte Tegmen hindurchragend, von der Dura mater bedeckt, in einem Falle von kongenitaler Taubstummheit war der Hammerkopf in einer Dehiszenz des Tegmen eingelagert.

VIII. Die Herderkrankung der Labyrinthkapsel. Der Autor teilt zunächst den Befund von 12 eigenen Fällen mit und bespricht hierauf die Herderkrankung im allgemeinen. Die Erkrankung des Knochens in der Labyrinthkapsel ist dadurch charakterisiert, daß der normale Knochen an bestimmten Stellen der Labyrinthkapsel in symmetrisch auftretenden, scharf umschriebenen Herden durch einen neuen, atypisch gebauten ersetzt wird. Nach O. Mayers Befunden zeigt sich, daß der alte Knochen durch Osteoklasten von den Mark- und Gefäßräumen aus

Generated on 2019-10-24 15:57 GMT / http://hdl.handle.net/2027/uc1.b3252766
Public Domain in the United States, Google-digitized / http://www.hathitrust.org/access_use#pd-us-google
Digitized by Google
Original from UNIVERSITY OF CALIFORNIA

resorbiert wird, worauf sich in den geschaffenen Resorptionsräumen neuer Knochen bildet. Dieser Prozeß erfolgt nicht in typischer Weise, sondern durch enorme Osteoklasten- und Osteoblastenwucherung sowie durch Produktion unreifen Knochengewebes, ferner steten Wechsel zwischen Resorption und Neubildung im Innern des Herdes. Das neugebildete Knochengewebe ist zunächst geflechtartig (ausnahmsweise parallelfaserig) und wird im osteoplastischen Knochenmark nach dem Typus der Knochenneubildung im Bindegewebe gebildet. Dieses unreife Knochengewebe ist zunächst kalklos, verkalkt aber bald hochgradig, wird jedoch zumeist durch Osteoklasten wieder zerstört. Nach öfterer Wiederholung kann ein reiferes Knochengewebe (Übergangsknochen) gebildet werden, bis lamellärer Knochen zustande kommt, doch kann unreifes Knochengewebe bestehen bleiben.

Betreffs der immer sekundär entstehenden Stapesankylose ist Folgendes zu bemerken: Das histologische Bild der fertigen knöchernen Stapesankylose ist dadurch gekennzeichnet, daß der neugebildete geflechtartige Knochen vom Fensterrand, dessen Knorpel stets fehlt, zur Stapesplatte hinüberzieht. Der neugebildete Knochen hat einen Teil der Platte oder diese vollständig ersetzt. Die Entwicklung der Stapesankylose vollzieht sich in verschiedenen Stadien, und zwar erfolgt zunächst eine Verknöcherung und Verkalkung des Ringbandes, hierauf eine Resorption dieses Gewebes durch Osteoklasten und ein Ersatz durch neuen Knochen, der durch eine typische Richtlinie vom alten Knochen getrennt ist.

Paget und Otosklerose haben große Ähnlichkeit miteinander, unterscheiden sich aber wesentlich dadurch von einander, daß Paget eine diffuse, Otosklerose dagegen eine in der Labyrinthkapsel gelegene circumscripte, herdförmige Erkrankung darstellt.

Die bei der Herderkrankung der Labyrinthkapsel vorkommende Labyrinthaffektion teilt O. Mayer in eine solche ein, die durch die Knochenerkrankung verursacht ist, und in eine, die mit dieser ohne nachweislichen Zusammenhang steht. In erster Beziehung wäre anzuführen, daß bei der Herderkrankung eine Beteiligung des inneren Ohres durch Einwachsen der Herde in die Gefäßkanäle der Vena cochleariszweige und in diese selbst stattfindet, wodurch es zum Verschluß und zu einer konsekutiven Stauung in den Labyrinthgefäßen, zu Transsudation, Ödem, Induration und Schrumpfung der Labyrinthmembran, des Stützgewebes, sogar der Lamina spiralis ossea kommen kann. Wichtig ist die Veränderung der Stria vascularis durch die Stauung, die eine Störung der Liquorsekretion sowie eine Verknöcherung der perivaskulären Lymphbahnen hervorrufen kann, welche zu Störungen des Ausgleiches der Lymphe führen. In gleichem Sinn wirkt ein Verschluß des Aquaeductus cochleae. Die Knochenneubildung kann auf die Nervenkanäle der Macula cribrosa übergreifen und die Nervenfasern schädigen. Die Verknöcherung der Membrana basilaris gehört in diese Gruppe.

In den meisten Fällen war kein Zusammenhang der Veränderungen des inneren Ohres mit denen des Knochens nachzuweisen. Hierbei ergaben sich gewöhnlich nur geringgradige degenerative Prozesse des Acusticusstammes und seiner Verzweigungen, des Ganglion spirale, des Cortischen Organes sowie der übrigen Sinnesendstellen und der Labyrinthmembranen. In 3 Fällen fand O. Mayer im inneren Gehörgang kleine fibröse Knötchen im Verlaufe des Acusticus. Mayer hebt die auffallende

Digitized by Google
Original from UNIVERSITY OF CALIFORNIA
Generated on 2019-10-24 15:57 GMT / http://hdl.handle.net/2027/uc1.b3252766
Public Domain in the United States, Google-digitized / http://www.hathitrust.org/access_use#pd-us-google

Tatsache hervor, daß er in 2 Fällen und Manasse in einem Falle von Acusticustumor eine Herderkrankung der knöchernen Labyrinthkapsel vorfand. — Der Autor führt ferner Veränderungen der Dura mater an, und zwar Endothelreste, Exostosen, Sandkörperchen (Corpora arenacea) und den Psammomen ähnliche Bildungen; in einem Falle zeigt das innere Ohr kongenitale Mißbildungen.

Bei Besprechung der Ätiologie der Herderkrankung erwähnt O. Mayer zunächst die Ansicht Siebenmanns, welcher Autor für die Otosklerose einen nachträglich sich abspielenden physiologischen Prozeß annimmt, der abnormerweise diesen Teil des embryonalen Skeletts bei der Verknöcherung verschont habe. Mayer spricht sich gegen diese Annahme aus, da sich der physiologische Umbau der Labyrinthkapsel in einer ganz anderen Weise vollzieht. Mayer führt ferner die von verschiedenen Autoren angenommene Lues als ätiologisches Moment der Herderkrankung an und wendet sich gegen diese Annahme. Eine große Bedeutung kommt dem Nachweis der Vererbbarkeit der Herderkrankung zu, wie eine solche vor allem von Hammerschlag, dann auch von Körner nachgewiesen wurde. O. Mayer wendet sich ferner gegen die von Alexander ausgesprochene Ansicht, daß es sich um eine nicht eitrige Knochenentzündung (Ostitis vasculosa) handle, stimmt jedoch der Annahme einer mitgezeugten Anlage der Herde zu. Für den von verschiedenen Seiten vermuteten Zusammenhang mit Veränderungen der Drüsen mit innerer Sekretion, insbesondere mit Erkrankungen der Hypophyse und der Epithelialkörperchen, konnten aus den anatomisch-histologischen Befunden dieser Organe keine Anhaltspunkte gefunden werden. Der Autor teilt ferner nicht die Ansicht Brühls, daß Kontraktionen des Musculus tensoris tympani durch Zerrung des Ringbandes eine Reizung des Periosts und dadurch eine Knochenneubildung erregen. O. Mayer faßt die bei Otosklerose vorkommenden Herde in der knöchernen Labyrinthkapsel von folgenden Gesichtspunkten aus auf:

Am ovalen und runden Fenster sowie im inneren Gehörgang befinden sich die Herde an Stellen, an denen Bindegewebe in den Knochen einstrahlt und an dem sich normalerweise ein typisch gebauter, geflechtartiger Knochen befindet. Abnormerweise fand er nur an beiden Fenstern an derselben Stelle kleine Partien eines ganz atypisch gebauten geflechtartigen Knochens, wie er sonst nirgends in der Labyrinthkapsel vorkommt. Deshalb spricht er diesen Knochen als örtliche Gewebsmißbildung an und hält die aus ihr hervorgehenden großen Herde als geschwulstartige, in die Gruppe der Hamartome gehörende Bildungen, also als kongenitale, hereditäre und zu den Hamartomen gehörige Hyperplasien. Damit sei das Verständnis eines gleichzeitigen Vorkommens von Herderkrankungen der Labyrinthkapsel mit Acusticustumoren, die zur Neurofibromatose gehören, näher gerückt; auch im Acusticusendgebiete können sich multiple Neurofibrome vorfinden. So ist also auch der Knochen der Labyrinthkapsel zu ähnlichen geschwulstartigen Bildungen prädisponiert. Die Nervenerkrankung einerseits und die Knochenerkrankung andrerseits ließen sich auf kongenitale Ursachen zurückführen, als Keimversprengung, örtliche Gewebsmißbildung usw. Bei den Herderkrankungen der Labyrinthkapsel zeigen sich oft auffallende Duraveränderungen, wie Exostosen und Verknöcherungen von Duragewebe; so hat auch Verocay bei multipler

Digitized by Google
Original from UNIVERSITY OF CALIFORNIA
Generated on 2019-10-24 15:57 GMT / http://hdl.handle.net/2027/uc1.b3252766
Public Domain in the United States, Google-digitized / http://www.hathitrust.org/access_use#pd-us-google

Neurofibromatose auch Duratumoren, Hirn- und Rückenmarksgliome vorgefunden, also eine Systemerkrankung, die auf einer Entwicklungsstörung beruht und Zellen betroffen hat, die Glia-Ganglien- und Nervenfaserzellen liefern. So wäre also das Gehörorgan für eine derartige Fibromatose besonders disponiert, indem sich sowohl im Acusticus als in der knöchernen Labyrinthkapsel ähnliche, aus einer kongenitalen Anlage hervorgegangene Bildungen befinden. Die Ursachen des Wachstums der kongenitalen Anlage sind unklar. Es kommen in Betracht mechanische Irritation (Brühl für das ovale Fenster), Mittelohrentzündungen, die das Wachstum befördern, Traumen, Pubertätseinflüsse, Schwangerschaft, Alter und Infektionskrankheiten.

O. Mayer schlägt für die Otosklerose bzw. für die „Herderkrankung der Labyrinthkapsel" (Mayer) die Bezeichnung „Osteofibrom" oder „Osteofibromatose" vor.

Der Autor wendet sich nunmehr zur Besprechung des klinischen Bildes der Herderkrankung, und zwar der Symptome von Schwerhörigkeit, subjektiven Gehörsempfindungen, Schwindel, Druckgefühl im Ohr und dem Kitzelgefühl. Betreffs des letzteren erwähnt Mayer, daß er dieses nur in einem seiner Fälle ausgesprochen vorgefunden und auch bei Paget-Erkrankung und Fixation der Steigbügelschenkel angetroffen habe.

Hinsichtlich der Diagnose betont der Autor, daß diese bei der Herderkrankung wesentlich auf der Diagnose einer Stapesankylose beruhe. Für die Diagnose der Herderkrankung kommen in Betracht die Bezoldsche Trias bei normalem Trommelfell, frei durchgängiger Tube, rötlich durchscheinendem Promontorium, bei nachgewiesener hereditärer Belastung, bei andauernden subjektiven Gehörsempfindungen, zeitweiligem Schwindel, progressiver Schwerhörigkeit und mangelnder Besserung durch mechanische Behandlung.

O. Mayers Werk über die Otosklerose ist als ein ganz hervorragendes zu bezeichnen und bietet nicht nur über die Vorgänge bei der Herderkrankung selbst, sondern auch über die Veränderungen der Labyrinthkapsel bei den verschiedenen allgemeinen und lokalen Prozessen sowie über den normalen Bau der menschlichen Labyrinthkapsel und die physiologischen Veränderungen derselben in verschiedenen Altersperioden eine Fülle wichtiger neuer Befunde dar, die in vielfacher Beziehung als aufklärend und für eine weitere Forschung auf diesem Gebiet als besonders wertvoll zu bezeichnen sind. Eine Reihe vortrefflicher Abbildungen erläutern die vom Autor erhobenen Befunde. Die Ausstattung des Werkes ist vorzüglich. Viktor v. Urbantschitsch.

Beobachtungen und praktische Erfahrungen auf dem Gebiet der Kriegsneurosen der Stimme, der Sprache und des Gehörs. Von Dr. O. Muck. Wiesbaden, Verlag von J. F. Bergmann, 1918.

Muck vertritt in seiner Arbeit seinen schon bei früherer Gelegenheit geäußerten Standpunkt, daß bei hysterischen motorischen Störungen die vom Individuum erlernten komplizierten Bewegungen eine funktionelle Einbuße erfahren können, während die ererbten, bei der Geburt bereits vorhandenen koordinierten Bewegungen nicht in Mitleidenschaft gezogen werden. So ist der hysterisch Stimmlose imstande, die Stimmritze ohne Tonbildung zu schließen, wenn er hustet. Derselbe Stimmlose ist aber nicht

Digitized by Google
Original from UNIVERSITY OF CALIFORNIA
Generated on 2019-10-24 15:57 GMT / http://hdl.handle.net/2027/uc1.b3252766
Public Domain in the United States, Google-digitized / http://www.hathitrust.org/access_use#pd-us-google

imstande, die Stimmbänder zur Stimmbildung zu schließen, wenn er die koordinierte Tätigkeit der Stimmlippen anstrebt. Ähnliches gilt für den hysterischen Mutismus, wobei die koordinierte Muskeltätigkeit zur Vorbringung eines Sprachlautes aufgehoben ist, während der Schluckakt (die ontogenetisch alte Sauginstinktbewegung) erhalten bleibt.

Eingehend erörtert der Verfasser sein zur Behebung der funktionellen Sprach- und Stimmstörungen angegebenes Kugelverfahren, mit welchem er in Fällen Erfolg hatte, die anderen Methoden gegenüber durch lange Zeit sich refraktär erwiesen.

Sehr lesenswert sind die Mitteilungen des Verfassers über die psychogenen Hörstörungen. Die Unterbringung psychogen Tauber in Taubstummenanstalten zwecks Erlernens des Ablesens vom Munde hält Referent für einen Mißgriff. Allerdings berichtet Muck lediglich über derartige Fälle, ohne etwa in einer solchen Zuteilung ein Heilverfahren zu erblicken. Es rührt dies offenbar davon her, daß ohne vorhergehende gründliche Ohruntersuchung „taubstumme" Krieger an Taubstummenanstalten gewiesen werden. Referent hat schon bald nach Kriegsbeginn darauf hingewiesen, daß es dringend notwendig ist, daß der Weg in therapeutische Anstalten durch klinisch geführte Stationen geht. Nur so ist es möglich, die Zuweisung für den Absehunterricht auf tatsächlich Ertaubte zu beschränken.

Recht interessant sind die Ergebnisse, die Muck bei psychisch Tauben durch eine „Dunkelkur" erhalten hat.

Die Abhandlung ist sehr lesenswert und enthält eine Fülle von Anregung. Alexander.

Kindersprache und Aphasie. Gedanken zur Aphasielehre auf Grund von Beobachtungen der kindlichen Sprachentwicklung und ihrer Anomalien. (Berücksichtigung der modernen Psychologie.) Von Dr. Emil Fröschels, Privatdozent und Arzt für Sprachstörungen in Wien. (Abhandlungen aus der Neurologie, Psychiatrie, Psychologie und ihren Grenzgebieten. Beihefte zur Mschr. f. Psych., herausgegeben von K. Bonhoeffer. H. 3.) Berlin 1918. Verlag von S. Karger. 165 S. Preis Mark 7,80.

Das Arbeitsziel und die Forschungsrichtung sind im Untertitel angedeutet. Mannigfaltig sind die Mittel, die Fröschels zur Verfügung stehen. Die Grundlage bildet die reichliche und eingehende Beobachtung von Hemmung der kindlichen Sprachentwicklung und von Aphasie, ein Gebiet, das Verfasser bereits vielfältig durch Forschungen und durch die Angabe von Verfahren und Behelfen zur Untersuchung und Behandlung gefördert und durch Schriften bereichert hat; besonders hervorgehoben sei in diesem Zusammenhang die experimentelle Phonetik. Eine andere reiche Quelle ist die Literatur, einerseits die medizinische, die Literatur der Aphasie, andrerseits die philosophische, die psychologische Forschung besonders der jüngeren Zeit, mit Hinblicken auf Erziehungslehre und Sprachforschung. Unter den klinischen Forschern kommt besonders der gedankenreiche Prager Neurologe Arnold Pick zu Wort, dessen Übereinstimmung auch in strittigen Angelegenheiten der Verfasser oft und gern hervorhebt.

Das Wesentliche an dem Werk, das Persönliche, ist der Umstand, daß ein — wenn auch noch vielfach in Bearbeitung und im Ausbau begriffenes, so doch ziemlich geschlossenes Tatsachen- und Forschungsgebiet als Ganzes aus einem neuartigen oder wenigstens zu seiner Erörterung

Digitized by Google
Original from UNIVERSITY OF CALIFORNIA
Generated on 2019-10-24 15:57 GMT / http://hdl.handle.net/2027/uc1.b3252766
Public Domain in the United States, Google-digitized / http://www.hathitrust.org/access_use#pd-us-google

noch wenig benützten Gesichtspunkte betrachtet wird, der aber mit dem Wesen der Sache zusammenhängt, also wissenschaftlich berechtigt ist. Das Forschungsgebiet ist das der Sprachstörungen, der Gesichtspunkt der neupsychologische. Zwei leitende Gedanken sind an jeder Stelle des Buches zu erkennen. Der eine: „Es ist notwendig, die Lokalisationstheorie, eingeschränkt in dem Sinne, daß die Lokalisation nicht in allzu engen Grenzen einzelner Gehirnpartien erfolgt, mit den modernen psychologischen Anschauungen zu verbinden. Es handelt sich vornehmlich um die Erkennung und Würdigung des „unanschaulichen" Bewußtseinsinhaltes gegenüber dem „anschaulichen"; einerseits nämlich um die allgemeine Bedeutung, die dem Anteil der mannigfaltigen Gefühle neben dem reproduzierbaren Bewußtseinsinhalte für die seelischen Vorgänge zukommt, die — oft herangezogene — seelische „Einstellung", besonders in ihrer Bedeutung für „das Auswählen und Zusammenfassen" (Müller-Freienfels); andrerseits neben dem „substanzartigen" Bewußtseinsinhalte um die „transitiven" Bestandteile des Bewußtseinsstromes: „neben jedem Bilde (im Sinne der traditionellen Psychologie, Bewußtseinszuständen, die den einfachen objektiven Qualitäten zugeordnet sind) geht einher das Bewußtsein seiner Relationen, naher und entfernter, das verklingende Wissen, woher es zu uns kam, und die aufdämmernde Ahnung, wohin es führt, sein psychischer Oberton oder seine Franse" (James). Im Zusammenhang mit der seelischen Einstellung spricht Verfasser von der älteren Erfahrung der Sinnestypen (Visuelle, Akustiker, Motoriker); bei vielen Gelegenheiten werden sie herangezogen, im Sinne der neureren Psychologie wird dabei „die Unterscheidung des Typus, mit welchem ein Mensch vorstellt (aktueller Vorstellungstypus) von dem, mit welchem er vorstellen kann (potentieller Vorstellungstypus)" betont. Das sind die wichtigsten psychologischen Begriffe.

Der andere leitende Gedanke ist „eine entwicklungsgeschichtliche Betrachtung der Sprache und ihrer Fehler". Sieht man, „wie die Entwicklung der Gedanken selbst und ihres sprachlichen Ausdruckes sozusagen in schichtweiser Übereinanderlagerung zeitlich früherer und späterer Funktionen vor sich geht, und ergibt andrerseits die Beobachtung der Kinderseele und der kindlichen Sprachentwicklung ebenfalls ein allmähliches Nacheinander im Auftauchen der verschiedenen einschlägigen Qualitäten, kann man ferner einen gewissen Parallelismus zwischen diesen beiden Reihen feststellen, dann ist eine Auswertung der Kinderpsychologie für die Aphasiepsychologie naheliegend. Besonders aber drängt sich dieser Gesichtspunkt auf, wenn die klinische Beobachtung Aphasiekranker vielfache Übereinstimmung mit jenen, wenn man so sagen darf, Sprachstörungen ergibt, die man schon physiologischerweise, besonders aber bei Hemmungen in der Entwicklung des Kindes nachweisen kann."

Im Sinne jener beiden Grundvorstellungen verfolgt der Verfasser die Sprachentwicklung des Kindes: „sie beginnt mit dem Schreien. In der 4.—10. Woche tritt das Lallen auf; die weitere Lallperiode kann auch schon die ersten Anfänge des Nachsprechens von Lauten bringen"; „ein weiterer Schritt ist das Nachsprechen unverstandener Worte, die kindliche Echolalie", „als weiteres Zwischenglied ist noch zu betrachten der Übergang vom willenlosen Nachsprechen zum Willen". „Bald nach Beginn des verständnisvollen Nachsprechens treten die ersten Anfänge der Spontan-

Digitized by Google
Original from UNIVERSITY OF CALIFORNIA
Generated on 2019-10-24 15:57 GMT / http://hdl.handle.net/2027/uc1.b3252766
Public Domain in the United States, Google-digitized / http://www.hathitrust.org/access_use#pd-us-google

sprache auf", mit einem langen „Zwischenraum zwischen den allerersten Anfängen und den weiteren Fortschritten" und mit gewissen Regelmäßigkeiten, so in der Reihenfolge, wie die Redeteile in größerer Zahl aufzutreten pflegen, Substantiva, bald auch Verba, später Adverbia, Adjektiva und Pronomina; unter den Formen des Verbums sind der Infinitiv und das Participium perfecti bevorzugt. Etwas später als das Verständnis für Sätze, „um die Mitte des zweiten Lebensjahres, beginnt der Gebrauch mehrerer im Zusammenhang stehender Wörter"; auch die „grammatische Struktur" zeigt gewisse Regelmäßigkeiten, erst bloß ein Vokativ oder eine Interjektion, „während das andere Glied das eigentliche Beziehungszentrum der Mitteilung darstellt". Bald erscheinen Satzteile, „vor allem Verb und Objekt", wieder zunächst „als selbständiges Satzwort angefügt" und erst später „in die grammatische Korrelation des Satzes eingefügt". Zu Ende des dritten Lebensjahres kommen Neben- und Hauptsätze. Im ganzen folgt „auf die emotionell-volitionelle Stufe die assoziativ-reproduktive, die der Intellektualisierung"; allmählich reift „der Prozeß des Verbindens der wichtigsten (nicht mehr der momentan auffallendsten) Wahrnehmungsteile zur Vorstellung und der Vorstellung mit dem konventionellen Ausdruck zum Begriff, die logisch-begriffliche Epoche" (Meumann). — Indem Verfasser diesen Weg verfolgt, nimmt er zugleich stets Bedacht sowohl auf die allgemein psychologischen Vorstellungen von der Entwicklung der Sprache als auch auf die krankhaften Formen: einerseits auf die Hemmungen der Sprachentwicklung, die Formen von Hörstummheit und von Stammeln und Stottern, andrerseits auf die Störungen der entwickelten Sprache, die Formen von Aphasie, bemüht, nicht nur in der geschilderten Erscheinung, sondern auch in dem angenommenen psychophysiologischen Geschehen Gemeinsames aufzuzeigen.

Die Einzelheiten dieses Gedankenganges mit ihrer Begründung machen, indem sich jene Grundgedanken in ihnen darstellen, zum anderen Teil den Inhalt des Buches aus. Einzelnes daraus herauszugreifen, ist nicht geeignet, ein Bild zu geben; sie im Zusammenhang zu verfolgen und damit eine Beurteilung zu ermöglichen bzw. zu rechtfertigen, würde aber einen ungewöhnlichen Raum in Anspruch nehmen: es muß darauf verwiesen werden, das anregende Buch zu lesen. Nur als Beitrag, die Stellung des Verfassers zur Auffassung und Behandlung zu kennzeichnen, sei hervorgehoben, daß Fröschels der „sensorischen Komponente des Sprachmechanismus, dem Lautklangbildmechanismus" im Schläfelappen im Vergleich mit den beiden anderen Anteilen des inneren Sprachvorganges, dem Sprachbewegungsmechanismus und der Verbindung zwischen beiden noch weit höhere Bedeutung beimißt als andere Aphasieforscher, daß er auch „die sogenannten motorischen Aphasien", die „expressiv-auditive Aphasie", auf Störungen im sensorischen Mechanismus zurückführt; er gibt aber die Möglichkeit anderer Entstehung zu und versucht in dem Verhalten gegen die Behandlung eine Differentialdiagnose wenigstens gegenüber einer Störung im motorischen Gebiete selber zu gewinnen. Die Behandlung ist vor allem und in Verbindung mit vielen anderen die „optisch taktile, die darin besteht, daß man dem Kranken die Mundstellung zeigt, ihm die Lufterschütterungen, welche beim Sprechen der Laute entstehen, an dem Ansatzrohre des Arztes fühlen läßt und daß man im Notfalle die Artikulationsorgane des Kranken selbst

Digitized by Google
Original from UNIVERSITY OF CALIFORNIA
Generated on 2019-10-24 15:57 GMT / http://hdl.handle.net/2027/uc1.b3252766
Public Domain in the United States, Google-digitized / http://www.hathitrust.org/access_use#pd-us-google

in die richtige Stellung bringt. Einen breiten Raum nehmen bei gewissen Fortschritten die sinnlosen Silben ein"; eines der Mittel, die Fortschritte zu erkennen, ist das „Wiederwiederholen". Infeld.

Die Struktur der Vokale. Von C. Stumpf. (Sitzungsber. d. kgl. preuß. Akademie d. Wiss. 1918. 17.)

Die erste Untersuchungsreihe diente der Analyse der Vokale. Eine große Reihe sehr empfindlicher Königscher Stimmgabeln auf Resonanzkästen wurde der menschlichen Stimme ausgesetzt. Die jeweilig resonierenden Gabeln bezeichneten die in dem betreffenden Vokal enthaltenen Teiltöne. Dabei ergibt sich: 1. Die menschliche Stimme enthält eine unerwartet große Anzahl von Teiltönen, welche ganzzahlige Multipla der Schwingungen des Grundtones sind, wobei jedoch eine gewisse Resonanzbreite sich geltend macht, d. h. auch benachbarte Töne werden miterregt, aber nicht in solcher Stärke wie der harmonische Teilton. 2. Die dunklen Vokale O und U haben weniger Teiltöne als die anderen. 3. Die Intensitätsmaxima liegen unabhängig von der Höhe des Grundtones stets in der gleichen Gegend der Tonreihe. Diese von der Höhe der Vokale unabhängigen festen Teiltöne kann man mit Hermann Formanten nennen, wobei der Formant von den ihm an Stärke nächsten Tönen umgeben ist, d. h. die Ab- und Zunahme der Stärken innerhalb eines Vokales erfolgt allmählich, so daß der Formant überall nur das Zentrum einer Formantenregion ist. 4. Dünne, schlechte Stimmen enthalten weniger Teiltöne. Die zweite Untersuchungsreihe war Analyse durch Interferenz. Auch hier ergab sich die Zusammensetzung der Vokale ausschließlich aus dem Grundton und harmonischen Obertönen; bei dieser Art des Abbaues (denn die Interferenz saugt ja je nach der Zahl der eingeschalteten Interferenzröhren Ton um Ton ab) bleiben doch lange noch Vokale übrig. Beim Wiederaufbau zeigt sich, daß der spezifische Charakter des Vokals immer einer Mehrzahl von Tönen, deren Höhe im wesentlichen von der absoluten Höhe des Grundtones unabhängig ist, seine Entstehung verdankt. „Niemals zeigt z. B. ein A die geringste Spur des A-Charakters am Beobachtungsende der Leitung, ehe nicht ein Teilton der zweigestrichenen Oktave zur O-Grundlage hinzugefügt wird." Der isolierte Grundton, der bei gleicher absoluter Höhe für alle Vokale qualitativ genau deutlich ist — überall ein dumpfes U — ist bei den verschiedenen Vokalen verschieden stark. Immerhin hängt die Deutlichkeit der Vokale vom Grundton bis zu einem gewissen Grade ab. „Denn wenn z. B. die Gegend g^2—c^3 für den Vokal A die entscheidende ist, so liegt in dieser Gegend bei dem Grundton c^2 nur sein zweiter Teilton c^3." Deshalb wird das A nicht so vollkommen sein wie etwa bei dem Grundtone c. Darauf ist es auch zurückzuführen, daß bei gewissen Höhen die Vokale den Sängern nicht mehr rein gelingen. Auf gis^2 fällten die Zuhörer einer gefeierten Primadonna nur 61% richtige Urteile. Die Synthese der Vokale versuchte Stumpf mit 28 teils gedeckten, teils offenen Pfeifen, welche durch eine elektromotorisch betriebene Ventilationseinrichtung angeblasen wurde. Sie sind gegen einander möglichst isoliert, jede ist mit einem Resonator versehen und jeder Ton wird durch eine besondere, mit Interferenzröhren versehene Röhre in ein weit entferntes Zimmer geleitet. Dort werden sie, in einem Trichter gesammelt, dem Ohre des Beobachters zu-

Digitized by Google
Original from UNIVERSITY OF CALIFORNIA
Generated on 2019-10-24 15:57 GMT / http://hdl.handle.net/2027/uc1.b3252766
Public Domain in the United States, Google-digitized / http://www.hathitrust.org/access_use#pd-us-google

geführt. Durch einen um 180° drehbaren Hahn konnte diese Leitung abgestellt und eine andere, in die ein Vokal von einem Menschen gesungen wurde, geöffnet werden, so daß der Beobachter den künstlichen stets mit einem natürlichen vergleichen konnte. Mit dieser Einrichtung gelang es Stumpf, die Zusammensetzung der Vokale aufs genaueste zu studieren. Die gesprochenen Vokale haben keine andere Zusammensetzung als die gesungenen. Stumpf weist nachdrücklich auf die Bedeutung derartiger Einrichtungen für die Klinik der Ohrenkrankheiten hin. Denn Stimmgabeln enthalten immer noch Teiltöne. „Und nur einfache Töne im strengen Sinne, wie sie durch Verbindung von Interferenzeinrichtungen mit den Klangquellen erzielt werden, können auch für diesen praktischen Zweck ausschlaggebende Ergebnisse liefern." Fröschels.

Referate.

I. Allgemeines.

Über die Geschichte des Tubarkatheterisierens. Von H. Key-Aberg. (Nordisk Tidskrift för Oto-Rhino-Laryngologi. 2. Nr. 4.)

In seiner obigen Schilderung der Entwicklung des jetzigen Verfahrens hebt Verfasser den Namen bzw. die geistvolle Idee des alten englischen Regimentsarztes Archibald Cleland besonders hervor, der zu einer Zeit, wo die Injektionen mit Flüssigkeiten in der Tuba Eustachii in ihrer Blüte standen, die Lufteinblasung empfahl und ausübte. Sein Gedanke und sein Verfahren wurden während beinahe eines Jahrhunderts vergessen oder beiseite gelegt. Den Gedanken, die Ohrtrompete mit festen Sonden zu sondieren, verdanken wir auch eigentlich ihm sowie auch einige der ersten Versuche, Taubheit durch Verwendung des sogenannten Valsalvaschen Verfahrens zu heben. Ernst v. Urbantschitsch.

Nagot om erfarenheterna fran det pagaende kriget pa oto-laryngologiens omrade. Referat av otolaryngologisk krigslitteratur, november 1916. Von Arvid Haeggström. (Nordisk Tidskrift för Oto-Rhino-Laryngologi. 2. Nr. 2 u 3.)

Verfasser gibt eine kurzgefaßte Übersicht über deutsche und englische Kriegsliteratur auf dem Gebiete der Oto-Rhino-Laryngologie und Schädelchirurgie, reichend bis November 1916. Ernst v. Urbantschitsch.

II. Äußeres Ohr und Mittelohr.

Der Einfluß der Schwangerschaft auf die Otosklerose und seine Bedeutung für die Frage des künstlichen Abortes. Von Dr. Artur Blohmke, Assistenten der Klinik. (Aus der kgl. Universitäts-Ohrenklinik zu Königsberg i. Pr. [Direktor: Geh. Rat Prof. Dr. Stenger].) (M. Kl. 1918. Nr. 5.)

Verfasser kommt auf Grund seiner Ausführungen zu folgenden Schlüssen: 1. Die Otosklerose wird in vielen Fällen nachweislich durch die Gravidität verschlechtert. 2. Die Gehörverschlechterung tritt meist

Digitized by Google
Original from UNIVERSITY OF CALIFORNIA
Generated on 2019-10-24 15:57 GMT / http://hdl.handle.net/2027/uc1.b3252766
Public Domain in the United States, Google-digitized / http://www.hathitrust.org/access_use#pd-us-google

nicht in der ersten, sondern erst in späteren (bei zweiten und dritten) Schwangerschaften auf. 3. Besonders ist dieses bei zeitlich rasch aufeinanderfolgenden Graviditäten der Fall. 4. Eine weitere Steigerung erfährt die Gehörverschlechterung manchmal noch in der Laktationsperiode. 5. Die Graviditätsverschlimmerung der Otosklerose wird durch den künstlichen Abort aufgehalten. 6. Da dieselbe aber keine medizinische Indikation im Sinne der von der wissenschaftlichen Deputation aufgestellten Leitsätze für die Einleitung der künstlichen Frühgeburt abgibt, so ist der künstliche Abort allein wegen der Graviditätsverschlimmerung der Otosklerose abzulehnen. Ernst v. Urbantschitsch.

Die Lebensgefährlichkeit der verschiedenen Formen von Mittelohreiterung mit Berücksichtigung ihrer Behandlung sowie des Lebensalters. Von Professor Doktor A. Scheibe in Erlangen. (Aus der Ohren- und Kehlkopfklinik der Universität Erlangen.) (Zschr. f. Ohrhlk. u. f. d Krkh. d. ob. Luftw. 75.)

Verfasser erfüllt in der vorliegenden Arbeit ein Vermächtnis Bezolds, die wissenschaftliche Verwertung von dessen 73 letalen Fällen von Mittelohreiterung. Scheibe faßt seine Ausführungen in folgenden Sätzen zusammen:

Der Wildesche Satz: „So lange Ohrenfluß vorhanden ist, können wir niemals sagen, wann, wie oder wo er endigen mag, noch wohin er führen kann", gilt uneingeschränkt nur mehr für die akuten Eiterungen und für das akute Rezidiv, von den chronischen Eiterungen aber ausschließlich für das Cholesteatom, und zwar nur, wenn es nicht behandelt wird. Dagegen gilt der Wildesche Satz weder für die einfache chronische Eiterung, noch für das Cholesteatom, wenn es sachgemäß behandelt wird.

Relativ am gefährlichsten ist das unbehandelte bzw. unrichtig behandelte Cholesteatom, weniger die akute Eiterung, ganz oder fast ganz ungefährlich ist die Otitis media purulenta chronica simplex. Von den akuten Eiterungen sind am gefährlichsten die bei Influenza resp. influenzaartigen Symptomen und die beim Tertiärstadium der Lues, weniger gefährlich die genuinen Eiterungen und am wenigsten gefährlich die Otitiden bei Tuberkulose, Scharlach und Masern.

An welcher Stelle der Rangordnung das akute Rezidiv einzuschieben ist, läßt sich an der Hand des Bezoldschen Materials nicht feststellen, da die Gesamtzahl der behandelten Fälle nicht bekannt ist. Was das rapide, unaufhaltsame Fortschreiten der Infektion in die Schädelhöhle anbetrifft, verhält es sich wie die Influenzaanfälle.

Der Einfluß des Lebensalters macht sich insofern geltend, als zwar das Cholesteatom bei Erwachsenen und Kindern gleich gefährlich ist, die

Digitized by Google
Original from UNIVERSITY OF CALIFORNIA
Generated on 2019-10-24 15:57 GMT / http://hdl.handle.net/2027/uc1.b3252766
Public Domain in the United States, Google-digitized / http://www.hathitrust.org/access_use#pd-us-google

akute Otitis aber, insbesondere die genuine Form, im kindlichen Lebensalter fast als harmlose Krankheit bezeichnet werden kann.

Absolut die meisten Todesfälle treten ein infolge von Cholesteatom und infolge der genuinen akuten Eiterung, dagegen ist die Anzahl der Todesfälle bei akuten Otitiden nach den Infektionskrankheiten und beim akuten Rezidiv gering.

Die meisten Todesfälle erfolgen demnach an den Folgen von Heilungsvorgängen, und zwar einerseits an Verstopfung des Ausführungsganges von peripheren Zellen durch reaktiv gewucherte Schleimhaut bei den akuten Eiterungen und andrerseits an den Folgen des Hineinwachsens von Epidermis in die oberen Mittelohrräume bei Cholesteatom.

Der Mangel an Reaktion und die nekrotisierende Entzündung dagegen lassen bei den meisten Infektionskrankheiten zwar die Infektionserreger häufig bis zur Dura oder bis ins Labyrinth eindringen und haben häufig Chronischwerden und Zerstörung der Funktion zur Folge, aber die Anzahl der Todesfälle ist eine überraschend kleine.

Daß auch die Influenza- und Lues-Otitiden eine absolut kleine Mortalitätsziffer aufweisen, obwohl sie relativ gefährlicher sind, liegt an der niedrigen Gesamtzahl der behandelten Fälle.

Ernst v. Urbantschitsch.

III. Labyrinth und Hörnerv.

Nachweis der Auslösung der Reinhold schen und der Fischer schen Reaktionen sowie des optischen Vorbeizeigens in der Rinde des Großhirns. Von Prof. Doktor R. Bárány, Upsala. Vortrag in der Sitzung der Sektion für Oto-Rhino-Laryngologie in Stockholm am 18. IV. 1917. (Nordisk Tidskrift för Oto-Rhino-Laryngologi. 2. Nr. 2 u. 3.)

Verfasser weist nach, daß das optische Vorbeizeigen cerebral bedingt ist und das Cerebellum trotz der äußeren Gleichheit der Erscheinung mit diesem Vorbeizeigen nichts zu tun hat. Ernst v. Urbantschitsch.

Drei Ratschläge zur Hörprüfung. Von San.-Rat Dr Franz Bruch, Berlin-Schöneberg. (M. Kl. 1917. Nr. 49.)

1. Ein nicht gleich gehörtes Wort möge zunächst aus gleicher Entfernung wiederholt werden; 2. Flüstersprache wird bei schlechter Perception der tiefen Töne besser als Konversationssprache gehört; man muß stets beide prüfen; 3. der unrichtig lokalisierte Weber ist noch kein Beweis von Simulation. Ernst v. Urbantschitsch.

Digitized by Google
Original from UNIVERSITY OF CALIFORNIA
Generated on 2019-10-24 15:58 GMT / http://hdl.handle.net/2027/uc1.b3252766
Public Domain in the United States, Google-digitized / http://www.hathitrust.org/access_use#pd-us-google

Laryngo-Rhinologischer Teil.

Original-Artikel.

Aus dem laryngo-rhinologischen Institut der k. k. deutschen Universität in Prag.

Die Tonsillektomie und ihre Bedeutung für die Behandlung von Allgemeinerkrankungen.

Von Dr. **Rudolf Steiner**, Assistenten des Instituts.

(Mit einer Tabelle.)

(Fortsetzung.)

Ergebnisse der zum Teil im Anhang tabellarisch zusammengestellten klinischen Tonsillektomien.

Die Betrachtung der von mir mitgeteilten und in einer entsprechenden Tabelle übersichtlich dargestellten Fälle liefert einen klaren Beweis für die Abhängigkeit gewisser Affektionen des Rachens und der Mandeln, wie auch mancher Allgemein- und Organerkrankungen von einer chronischen gewöhnlichen und eitrigen Entzündung der Gaumenmandeln.

Bei fortlaufender Nummer wurde neben Bemerkungen klinischer Natur, Alter, Geschlecht, makroskopischer Tonsillenbefund, Form der Mandel, ob groß oder klein, ob hyperplastisch oder atrophisch, der im patholog.-anat. Institut von Herrn Prof. Ghon erhobene histologische Befund notiert, wobei auch das Überwiegen der einen oder anderen Bakterienart berücksichtigt wurde. Herrn Obersanitätsrat Prof. Ghon, der selbst die große Liebenswürdigkeit hatte, die Präparate durchzusehen und die Befunde festzustellen, bin ich natürlich sehr zu Dank verpflichtet. Da der Altersunterschied nicht maßgebend zu sein schien, vielmehr gleichartige klinische Zustände ähnliche Bilder lieferten, habe ich die Ergebnisse dieser etwa zwei Jahre fortgesetzten Untersuchungen nur bei 30 Fällen von Ausschälung zur Veröffentlichung gebracht, zumal die Besprechung eines noch größeren Materials, das analoge Vergleichsreihen ergab, den Rahmen dieser Studie überschritten hätte. Von 110 klinischen Fällen von Tonsillektomie des Verfassers haben also nur 30 Fälle in der Tabelle Aufnahme gefunden, die sämtlich mit wenigen Ausnahmen wegen chronisch entzündlich kranker Gaumenmandeln beiderseits tonsillektomiert wurden. Von den 110 klinischen Fällen wurde 25mal infolge von wiederholter retrotonsillärer Abscesse und eitriger Peritonsillitiden operiert, dann zumeist wegen rezidivierender Angina.

Digitized by Google
Original from UNIVERSITY OF CALIFORNIA
Generated on 2019-10-24 15:58 GMT / http://hdl.handle.net/2027/uc1.b3252766
Public Domain in the United States, Google-digitized / http://www.hathitrust.org/access_use#pd-us-google

wegen langdauernder, durch eitrige Mandelentzündungen verursachter Fieberzustände oder bei häufigen Halsschmerzen und Tonsillitiden, einigemal wegen rezidivierendem Gelenksrheumatismus, viermal wegen chronischer Entzündung der Halslymphdrüsen (Lymphadenitis colli), in zwei Fällen wurde die Operation vorgenommen wegen hämorrhagischer Nephritis als Folge einer chronischen eitrigen Tonsillitis.

In welchen Formen dokumentiert sich die chronische Tonsillitis nach der Tabelle bei der Untersuchung und wodurch ist die Tonsillitis bedingt?

Es kann sich um eine einfache Hyperplasie handeln, eine mehr weniger vergrößerte Mandel mit glatter oraler Fläche; in diesem Falle soll die Mandel nicht zur Radikaloperation kommen, sondern nur amputiert werden, da die vollkommene Ausschälung bei einfacher Hyperplasie einen doch relativ größeren Eingriff bedeutet. Solche einfache Hyperplasien der Tonsille bei Kindern pflege ich überhaupt nur dann zu operieren, wenn sie ein Atmungshindernis schufen oder das Schlucken erschwerten.

Für die Tonsillektomie ist nur maßgebend das Verhalten der oralen Fläche. Ist diese zerklüftet und lacunär zerfallen, dann ist die Tonsille krank und dann haben wir es mit einer Tonsillitis chronica hyperplastica zu tun, bei der die Vergrößerung der Gaumenmandel nicht nur auf reiner Hyperplasie, sondern auch auf entzündlicher Basis beruht.

In praktischer Hinsicht ist es natürlich notwendig, zu erkennen, welche Tonsillen nach dem pharyngoskopischen Bilde als krank bezeichnet werden müssen, und es ist nicht immer leicht, nach diesem Bilde allein eine chronische Tonsillenerkrankung festzustellen. Es empfiehlt sich zur Sicherung der Diagnose, den Kehlkopfspiegel anzuwenden, der seitlich und von unten her das Bild der Tonsille aufzufangen hat, oder man hilft sich mit Sonde, mit Hervorziehen der Mandel und ihrer Palpation.

Als charakteristisch für alle chronischen Tonsillitiden kommen in Betracht:

1. Die Spiegeluntersuchung, wobei die vorgezogene orale Fläche ein zerklüftetes Aussehen zeigt;

2. die Tonsille fühlt sich hart an;

3. die geschwollenen Drüsen am Kieferwinkel sind druckempfindlich;

4. sind charakteristisch die nach häufigen Entzündungen eingetretenen Verwachsungen der Gaumenbogen mit der Tonsillenkapsel, so daß sie beim Vorziehen der Tonsille in toto mitgehen;

Digitized by Google
Original from UNIVERSITY OF CALIFORNIA
Generated on 2019-10-24 15:58 GMT / http://hdl.handle.net/2027/uc1.b3252766
Public Domain in the United States, Google-digitized / http://www.hathitrust.org/access_use#pd-us-google

5. kommen auch nicht selten in erkrankten Tonsillen kleinere und größere Abscesse vor.

Neben der hyperplastischen chronischen Tonsillitis müssen wir auch die Atrophie zu den Formen zählen, in denen die chronische Tonsillitis sich bei der Untersuchung präsentiert.

Wird z. B. eine einfach hyperplastische Tonsille amputiert, also die vorher in der geschlossenen Kapsel resistenzfähige Tonsillarsubstanz durchschnitten und die früher glatte orale Fläche in eine zerklüftete und lacunär zerfallene verwandelt, so kann aus der früher nur hyperplastischen, nicht infizierten eine chronisch infizierte Mandel werden und das zurückgelassene Mandelgewebe kann atrophieren; andererseits tritt aber doch noch viel häufiger namentlich bei Kindern, wie es vielfach unsere Präparate gezeigt haben, das Gegenteil ein. Die zurückgelassene Tonsillarsubstanz wuchert weiter und bald kann man wieder eine vollkommen die Tonsillarnische ausfüllende Mandel mit zerklüfteter Oberfläche und Neigung zu Entzündungen vor sich haben.

Neben diesen beiden Formen der chronischen Tonsillitis, nämlich der Hyperplasie und Atrophie, kommen dann, wie auch aus unserer Zusammenstellung vielfach hervorgeht, sehr häufig jene Formen in Betracht, bei denen die kranken Mandeln überhaupt nicht durch ihre Größe imponieren, vielmehr relativ kleine, versteckte Gebilde sind, die sich erst bei der Operation mitunter als ganz massige, krankhaft veränderte Tonsillen entpuppen, die infolge wiederholter Entzündungen mit den vorderen Gaumenbogen fest verwachsen sind. Letztere Formen der Tonsillitis chronica finden sich meistens bei Erwachsenen, führen selten zur Hyperplasie, sondern eher zur Schrumpfung der Mandel, die meist den Gaumenbogen nicht überragt, und überhaupt nur mit geeigneten Instrumenten, die den vorderen Gaumenbogen zur Seite ziehen sollen, zugänglich gemacht werden kann. Man sieht dann, wie die an ihrer Oberfläche siebartig durchlöcherten Tonsillen unregelmäßig zerklüftet sind und oft tiefe Buchten, Krypten aufweisen, in denen es nicht selten zur Pfropfbildung kommt, die dann vorzugsweise zu lokalen Störungen Anlaß gibt.

Diese Pfropfbildungen sind sekundärer Natur, können bei allen genannten Formen der chronischen Tonsillitis vorkommen und entstehen durch oberflächliche Infektion der Lakunen von der Mundhöhle aus. Wenn sie auch bei tiefer gehender Degeneration und Zerstörung des lymphatischen Gewebes schließlich eine große Tonsille ausfüllen können, so ist die primäre Infektion doch immer nur in der eigentlichen Tonsillarsubstanz zu suchen, aus der sich nach Entfernung der Pfröpfe bakteriologisch die betreffenden Erreger nachweisen lassen.

Digitized by Google
Original from UNIVERSITY OF CALIFORNIA
Generated on 2019-10-24 15:58 GMT / http://hdl.handle.net/2027/uc1.b3252766
Public Domain in the United States, Google-digitized / http://www.hathitrust.org/access_use#pd-us-google

Sowohl die hyperplastische Form der Gaumentonsille als auch die atrophische sind durch das Verhalten der Follikel gekennzeichnet.

Histologisch erscheinen bei der Atrophie der Gaumenmandel die Keimzentren der Follikel im Vergleich zu der dunklen Peripherie weniger ausgesprochen hell gefärbt, auch ihre Größe nimmt ab. Beide Erscheinungen beruhen auf Abnahme der Zahl der Keimzentrumzellen, jener mit großem mit Kernfärbemitteln sich weniger intensiv färbendem Kerne versehenen Gebilde. Die Mitosenbildung in den Keimzentren hört auf. Bei fortschreitender Atrophie werden die Keimzentren in den Follikeln ganz vermißt. Später ändert sich die Struktur der Follikel, in denen Lücken sichtbar werden, und schließlich fehlen die Follikel im adenoiden Gewebe vollständig; dieses tritt gegenüber dem Bindegewebe in den Hintergrund. Es geht also die Atrophie mit deutlicher Abnahme und Verkleinerung der Follikel sowie Verminderung der Mitosen und Lymphzellen einher, wie auch aus meinen Präparaten ersichtlich ist.

Bei der Hypertrophie der Gaumenmandel nimmt das Keimzentrum — nach Levinstein das „lebende" Element der Follikel — an Größe zu, auch die Follikel im ganzen werden größer und zahlreicher. Die Durchwanderung des Oberflächen- und Fossularepithels ist stärker ausgeprägt als im normalen Zustande. Es läßt sich also die Hyperplasie der Tonsillen durch mikroskopische Untersuchung des adenoiden Gewebes in der Zunahme der Größe und Zahl der Follikel und deren Keimzentren, sowie durch Vermehrung der Mitosen und der neugebildeten Lymphzellen erkennen.

Auch die bakteriologischen Untersuchungen wurden im pathol.-anat. Institut in Prag von Herrn Prof. Ghon ausgeführt. Eine große Reihe bakteriologischer Prüfungen, die mit beiden entfernten Tonsillen desselben Individuums vorgenommen wurden, ergab die gleichen Infektionserreger in Reinkultur in beiden Mandeln. Vorherrschend waren die Streptokokkeninfektionen.

Nächst den Streptokokken (in mehr als der Hälfte der Fälle) ist aus meinem Material von 110 Fällen nur einmal Staphylococcus pyogenes aureus in Reinkultur gezüchtet worden. (Zahl 15, Prot. Nr. 771/14.)

Häufiger wurde er in Gemeinschaft mit Streptokokken angetroffen. Mischinfektion des Tonsillargewebes wurde einmal nach überstandener Diphtherie konstatiert. Es fanden sich dann neben Diphtheriebacillen Streptokokken und Staphylokokken (Zahl 28).

Die tuberkulöse Infektion der Tonsille war makroskopisch bisher in meinem Material nicht nachweisbar, trotzdem die Tonsillen einer Anzahl von Kindern, deren Eltern tuberkulös waren, daraufhin untersucht

Digitized by Google
Original from UNIVERSITY OF CALIFORNIA
Generated on 2019-10-24 15:58 GMT / http://hdl.handle.net/2027/uc1.b3252766
Public Domain in the United States, Google-digitized / http://www.hathitrust.org/access_use#pd-us-google

worden waren. Eine klinisch latente Mandeltuberkulose konnte ich in drei Fällen verzeichnen. (Zahl: 6, 10, 15.)

Nach meinen Beobachtungen können die Streptokokken alle Formen der chronischen Mandelentzündung und bei akuten Exacerbationen, Nekrosen, Membran- und Absceßbildungen hervorrufen. Jedenfalls müssen die Streptokokken bei der phlegmonösen Angina und auch bei den Mischinfektionen als die eigentlichen Erreger bezeichnet werden.

Und wir können sagen, daß die chronische Mandelentzündung stets bedingt ist durch eine Infektion der Tonsillensubstanz, bei der im wesentlichen der Streptococcus eine Rolle spielt. In unserem Material zeigten die Streptokokkeninfektionen die schwersten Veränderungen. Nicht selten kam es zu lokaler Degeneration des Mandelgewebes. Eine wesentliche Unterscheidung der histologischen Veränderungen nach den Infektionserregern läßt sich jedoch im allgemeinen nicht aufstellen.

In den meisten unserer Fälle ergab die mikroskopische Untersuchung, daß noch mehr oder minder funktionsfähiges Tonsillengewebe mitentfernt worden war. In einigen Fällen waren die chronisch kranken Tonsillen durch Bindegewebswucherung, kleinzellige Infiltration des Bindegewebes, hyaline Entartung oder nekrotische Partien vollkommen degeneriert. Die schwersten histologischen Veränderungen wurden oft bei den ganz in der Gaumenbogennische äußerlich gar nicht veränderten versteckt liegenden Mandeln angetroffen.

Technik der Totalexstirpation an Erwachsenen.

Die folgenden Ausführungen gründen sich auf Erfahrungen bei 110 Totalexstirpationen, die zum Teil an Erwachsenen, zum kleineren Teil an Kindern ausgeführt wurden. Nur ein kleiner Teil der Eingriffe wurde im laryngologischen Institute selbst, also ambulatorisch vorgenommen, während der größere Teil der Patienten dank dem freundlichen Entgegenkommen des Herrn Prof. Schloffer an dessen chirurgischer Klinik der Behandlung und Operation zugeführt wurden, weswegen ich an dieser Stelle nicht versäumen möchte, hiefür meinen ergebenen Dank zum Ausdruck zu bringen. Aus der Reihe tonsillektomierter Kinder und Erwachsener wurden in der Tabelle nur jene Fälle angeführt, die nach ausgeführter Tonsillektomie weiter kontrolliert werden konnten.

Unter den deutschen Laryngologen haben sich besonders Winkler(†) in Bremen, Hopmann sen. (†) und jun. in Köln und Mann in Dresden um die Technik der Totalexstirpation verdient gemacht. Natürlich ist die Zahl der Methoden der radikalen Entfernung der Mandeln sehr groß; dagegen ist das Prinzip bei den verschiedenen Methoden immer auf ein

Digitized by Google
Original from UNIVERSITY OF CALIFORNIA
Generated on 2019-10-24 15:58 GMT / http://hdl.handle.net/2027/uc1.b3252766
Public Domain in the United States, Google-digitized / http://www.hathitrust.org/access_use#pd-us-google

Grundverfahren zurückzuführen, dessen Wesen darin besteht, daß die Tonsille mit einem passenden Instrument hervorgezogen und mit Elevatorium, Messer und Schere aus ihrer Nische, möglichst in ihrer Kapsel, von dem Gaumenbogen abgelöst, aus ihrer Unterlage herausgeschält und abgeschnitten wird. Wie dies nun geschieht, ob das Ablösen mit dem gewöhnlichen Messer oder mittelst einer Schere oder eines scherenförmigen Instrumentes oder mit einem Raspatorium geschieht, ist ganz unwesentlich; das, worauf es bei der Methode ankommt, ist nur der Umstand, daß wirklich die fixierte Mandel von dem Gaumenbogen abgetrennt wird. Dann wird die Tonsille mit einer entsprechenden Zange soweit als möglich hervorgezogen und in toto zum Teil mit Schere, Messer und Schlinge entfernt, wobei man sich bemühen soll, mehr stumpf zu arbeiten und von den scharfen Instrumenten möglichst geringen Gebrauch zu machen. In welcher Weise man da vorzugehen hat, ist von einer großen Anzahl von Autoren in ebensoviel Methoden ausführlich beschrieben worden, so daß ich mich im folgenden wohl nur mit einer knappen Anführung dieser Operateure und ihrer Erfahrungen begnügen darf.

Schon im Jahre 1910 empfahl Sturmann (33) (Berlin) als einer der ersten die totale Ausschälung der Gaumenmandeln bei Peritonsillitis, bei sehr hartnäckigen luetischen Plaques der Tonsillen, bei Angina gangraenosa und akutem Gelenksrheumatismus. Weiter beschrieb Hopmann jun. (34) (1911) das einfache, schon seit Jahrzehnten von seinem Vater ausgeübte Verfahren, die Gaumenmandeln mit Hakenzange und Mandelschere zu entfernen. Der Autor, der die Operation zu vereinfachen wünscht, braucht die abgebogene Hakenfaßzange, eine kräftige Kornzange mit kurzem Maul und eine Schere, die gleichzeitig als Zungenspatel dient. Als wichtigste Punkte sind dabei zu beobachten: das weite Umfassen und starke Vorziehen der Mandel sowie die möglichst stumpfe Lösung. Letztere, sowie die Erhaltung der Gaumenbogen sind die besten Vorbeugungsmittel gegen Blutungsgefahr. Im Falle stärkerer Blutung genüge fast immer die Tamponade, eine Maßregel, die der Schreiber dieser Zeilen nicht für genügend finden kann. Verfasser resümiert seine Ausführungen mit der Schlußfolgerung, daß Gaumenmandeln und alle Wucherungen des lymphatischen Rachenringes überhaupt, die zu Störungen Veranlassung geben, gründlich in einer Operation, doch nur unter Anwendung einer allgemeinen Narkose beseitigt werden sollen.

Chiari (35) und seine Schule operiert seit 1909 in lokaler Anästhesie mit dem besten Erfolge, wie das Marschik (36) (Wien 1913) berichtete. Nach Marschik gestaltet sich das an der Klinik Chiaris übliche Verfahren folgendermaßen:

Bedingung für den guten Erfolg ist eine vollkommene Lokalanästhesie, die sich sehr gut erreichen läßt durch Injektionen von 1—2%igen Novocainlösungen mit etwas Adrenalin in die Umgebung der Tonsille, und zwar vorzugsweise am oberen und unteren Pol, sowie in den vorderen und hinteren Gaumenbogen (vier Injektionsstellen). Vorbereitend erfolgt eine Pinselung der Schleimhaut des Rachens und Nasenrachenraumes mit 20% Cocain, dem entsprechend Adrenalin bei-

Digitized by Google
Original from UNIVERSITY OF CALIFORNIA
Generated on 2019-10-24 15:58 GMT / http://hdl.handle.net/2027/uc1.b3252766
Public Domain in the United States, Google-digitized / http://www.hathitrust.org/access_use#pd-us-google

gemengt ist. Menge der Injektionsflüssigkeit zirka 8—10 cm^3 pro Tonsille. Danach 5 Minuten warten, sodann Fortsetzung der Einpinselung mit Cocain-Adrenalin, ebenfalls wieder nicht nur die Tonsillenumgebung, sondern auch den Epi- und Hypopharynx.

Das Novocain ist als lokales Anästhetikum zu Injektionen besonders gut verwendbar, ähnlich wie Alypin, das namentlich von Seifert ganz besonders zu lokalen Bepinselungen empfohlen wird. Nur tritt die Anästhesie etwas später als bei Cocain auf, dauert aber länger. In das Gewebe eingespritzt, erzeugt es manchmal Gewebsschädigungen. Das Novocain aber reizt auch bei Injektionen das Gewebe gar nicht. Sogar 10%ige Lösungen werden ohne lokal zu reizen resorbiert. Es ist aber auch sehr wenig giftig.

Zirka 7—12 Minuten nach Anwendung der Injektionen wird die injizierte Umgebung der Tonsille auffallend weiß, als Zeichen derjenigen maximalen Gefäßkontraktion, welche für eine möglichst blutleere Operation notwendig ist.

Nach Beschreibung eines Raspatoriums zur Ausschälung der Tonsille und des Whiteheadschen Mundsperrers mit Vorrichtung zur Beleuchtung der Mundhöhle und zur Applikation der Allgemeinanästhesie bespricht Marschik eingehend das Instrumentarium und die Methodik der Tonsillektomie.

Piffl (37) (Prag) nimmt die Operation in der Weise vor, daß die Tonsille mit einer passenden Faßzange aus ihrer Nische hervorgezogen und mit Messer, Elevatorium oder Schere, möglichst in ihrer Kapsel von dem Gaumenbogen abgelöst und aus ihrer Unterlage herausgeschält, dann mit einer Drahtschlinge gefaßt und abgeschnitten wird. Auch diese technisch einfache Methode ist bei Erwachsenen leicht unter Lokalanästhesie ausführbar. Piffl warnt aber davor, sie ambulatorisch durchzuführen. Von großem Vorteil halte ich seinen Vorschlag, nach Schluß der Operation, zur Zeit, wo das Gewebe noch unempfindlich ist, präventiv eine Naht zweimal durch die Gaumenbögen zu ziehen und ohne sie zu knüpfen, zum Munde oder mit Hilfe der Bellocqschen Röhre zur Nase herauszuleiten. Tritt eine Blutung ein, so kann man die Fäden jederzeit rasch über einem Gazetampon knüpfen; blutet es nicht, wird der Faden wieder entfernt.

Borchers (38) (1912) führt die totale Enukleation der Gaumenmandeln mit dem Zeigefinger aus. Nach Ablösung des vorderen Gaumenbogens mit einem gewöhnlichen gekrümmten Elevatorium löst er in Äthylchlorid-Narkose die Tonsillen durch streifende Bewegungen — mit dem Zeigefinger — nach oben und unten völlig aus ihrem Bette heraus, bis sie nur noch an einem nach dem Zungengrunde zu verlaufenden Strange hängen. Bei Kindern wird der Strang durchrissen, bei Erwachsenen mit der Schere durchtrennt. Blutstillung ist nicht nötig. Ob diese Methode gegenüber den bisher unter Kontrolle des Auges ausgeführten Ausschälungen (B. arbeitet nämlich ohne Kontrolle des Auges) als ein Fortschritt zu deuten ist, ist wohl zu bezweifeln.

Erbrichs (39) (1912) eigene Methode der gänzlichen Ausschälung der Gaumenmandeln besteht darin, daß er nach Anästhesierung der Mandel durch dieselbe einen Seidenfaden hindurch zieht; dann wird die so aus der Tiefe hervorgezogene Mandel mit der Schere von dem Gaumenbogen gelöst und zuletzt gänzlich

Digitized by Google
Original from UNIVERSITY OF CALIFORNIA
Generated on 2019-10-24 15:58 GMT / http://hdl.handle.net/2027/uc1.b3252766
Public Domain in the United States, Google-digitized / http://www.hathitrust.org/access_use#pd-us-google

ausgeschält. E. hält diese Methode für vorteilhaft, weil dabei wenig Instrumente gebraucht werden und die Operation selbst einfach und von kurzer Dauer ist.

Blegvad (40) (1912) benutzt eine scharfzahnige Tonsillenpinzette mit leicht lösbarer Sperrvorrichtung, ein Eschlesches Tonsillenmesser, eine Drahtschlinge mit Hebelvorrichtung. Im Falle einer Blutung torquiert er das betreffende Gefäß oder näht die Gaumenbogen zu.

Wests (41) Methode (1912) unterscheidet sich von dem bisher zu diesem Zweck angegebenen dadurch, daß er der Übersichtlichkeit wegen zuerst mit einem L-förmigen Messer die Mandeln vom hinteren Gaumenbogen lostrennt. Dann folgt die Abtrennung vom vorderen Bogen, zuletzt die Durchschneidung des lockeren Bindegewebes zwischen Kapsel und mittlerem Konstriktor. Blutstillung durch Kompression mit Gazetampon, oder, wenn sie nicht genügt, durch gebogene, eigens konstruierte Arterienklemmen.

Sluders (42) (St. Louis 1913) Methode, die ich als das souveräne Verfahren bei Kindern bezeichnen möchte, soll des näheren später beschrieben werden. Ich benütze eine von Pfau (Berlin) verfertigte Modifikation des von ihm ursprünglich angegebenen Instrumentes. Sl. selbst macht darauf aufmerksam, daß sein Originalinstrument eine Guillotine mit stumpfer Schneide darstellte, daß aber bedauerlicherweise der Instrumentenmacher ein scharfes Instrument auf den Markt bringe. Er selbst benutze dieses Instrument nicht, sondern eine mehr stumpfere Modifikation desselben. Er hat in einer großen Reihe von Kindern im Alter von $2^1/_2$—15 Jahren das bei seiner Operation verlorene Blut gemessen. Im St. Louis-Kinderhospital wird jedesmal vor der Operation geprüft, wie lange Zeit das Blut zum Gerinnen braucht. Es wird an derselben Stelle des Ohrläppchens mit demselben Instrument eingestochen und dieselbe Methode zur Bestimmung der Gerinnungszeit angewendet; auf diese Weise kann man nicht nur schätzen, welche Blutmenge nach Stich mit demselben Instrument an derselben Stelle austritt, sondern auch, wie sich in jedem Fall die Reaktionsfähigkeit der Gefäße verhält. Er operiert kein Kind, bei dem die Gerinnungszeit mehr als $1^1/_2$ Minuten beträgt. Ein solches von ihm zurückgewiesenes Kind wurde an anderer Stelle operiert und verblutete sich.

Aurelius Réthi (43) (Budapest 1913) enukleiert mit seinem Expressor. Durch Benutzung seines Instrumentes, das eine Ablösung der Gaumenbogen mit dem Messer unnötig macht, soll eine Beschädigung derselben ausgeschlossen sein. Blutungen sind bisher äußerst selten beobachtet worden. Nachdem der obere Mandelpol mit Freerschem Septumschleimhautmesser freigelegt ist, wird die durch den Expressor ausgeschälte Mandel mit der Zange gefaßt und mit dem Evesschen Schnürer entfernt.

A. Lengyel (44) (Budapest 1913) hat dieses Verfahren nachgeprüft, das angeblich schneller vor sich gehe als die üblichen Methoden; die Mandelzange, die leicht zu Zerreißungen der Tonsille führt, wäre bei dieser Art der Enukleation entbehrlich; auch sei die Möglichkeit der Blutungsgefahr minimal.

Die Operation selbst geschieht in 3 Phasen:

I Freilegung der Tonsillenspitze genau oberhalb der Tonsille in der Fossa supratonsillaris.

Digitized by Google
Original from UNIVERSITY OF CALIFORNIA
Generated on 2019-10-24 15:58 GMT / http://hdl.handle.net/2027/uc1.b3252766
Public Domain in the United States, Google-digitized / http://www.hathitrust.org/access_use#pd-us-google

Diese Phase hält Lengyel für äußerst wichtig, „da die Hauptsache ist, daß wir oberhalb der Tonsille eindringen und so subkapsulär in das hinter der Tonsille sitzende Bindegewebe kommen können; wenn wir unterhalb der Spitze eindringen, so kommen wir suprakapsulär, d. h. wir gehen in dem Mandelgewebe vorwärts und so kann die Operation nicht gelingen."

II. In die entstandene Lücke führen wir den Réthischen Expressor ein, durch dessen Druck die Tonsille aus ihrer Nische herausgedrückt wird, so daß sie jetzt als

III. Phase der Operation mit einer museuxartigen Mandelzange hervorgezogen und wie ein Polyp abgeschnürt werden kann. Die leichte Zerreißbarkeit der Mandeln käme hier nicht in Betracht, weil man nicht im Mandelgewebe arbeitet, sondern hinter der Mandel, an der widerstandsfähigen Kapsel, und das Instrument beinahe ganz automatisch die Tonsille aus ihrer Nische herausdrückt.

W. Rosenberg (aus der Klinik Hinsberg) hat für die Freilegung der Fossa supratonsillaris das Einschneiden des vorderen Gaumenbogens empfohlen; dieses von Mann und, wie ich früher ausführte, auch bei meinen Tonsillektomien angewendete Verfahren hatte niemals postoperative Blutungen aus den Wundrändern des Gaumenbogens ergeben; die von mancher Seite so sehr gefürchtete Beschädigung der Gaumenbogen und die daraus angeblich resultierenden schweren Nachblutungen habe ich in meinen Fällen nie beobachtet. Auch habe ich bei einigen auswärts tonsillektomierten Sängern die von manchen Autoren wie z. B Halle gefürchtete Beeinträchtigung der physiologischen Funktion des vorderen Gaumenbogens nicht konstatieren können. Die Resektion des Gaumenbogens ist namentlich bei der Ausschälung atrophischer Tonsillen, besonders bei dünner, fest verwachsener Tonsille oft unvermeidlich und wird von O. Heinemann (45) (Berlin 1913) als souveräne Methode der Ausschälung atrophischer Tonsillen, für die die gewöhnliche Totalexstirpation nicht in Betracht kommt, empfohlen. In meinen Fällen sah ich dabei nie eine erhebliche Blutung und halte auch die Befürchtung einer solchen im allgemeinen für unbegründet.

Rosenberg (46) empfiehlt, den vorderen Gaumenbogen durch einen Scherenschlag zu inzidieren, nachdem ein Blatt der Schere zwischen Mandeln und Gaumenbogen bis zum Fundus der Fossa supratonsillaris vorgeschoben war. Im Augenblick des Durchschneidens klaffen die Wundränder des Gaumenbogens weit auseinander und man erhält einen guten Überblick über die Fossa supratonsillaris und ihren Inhalt, so daß man leicht den oberen Teil der Tonsille abtragen kann; besonders vorteilhaft ist dabei, daß die Wunde stets klafft und niemals Neigung hat zu verkleben. Nachteile durch die Operation hat der Autor bei 150 in der Breslauer Ohren-, Nasen-, Halsklinik beobachteten Fällen nie bemerkt. Auch meine Erfahrungen mit den fast in jedem Falle von Tonsillektomie geübten Hilfsschnitt des Gaumenbogens sprechen dafür, daß er weder eine vergrößerte Blutungsgefahr in sich birgt als die Tonsillektomie ohne Incision, noch auch der Gaumenbogen dadurch irgendwie funktionell geschädigt wird; die Narbe ist nach der Heilung meist eine ebenso ebenmäßige ge-

Digitized by Google
Original from UNIVERSITY OF CALIFORNIA
Generated on 2019-10-24 15:58 GMT / http://hdl.handle.net/2027/uc1.b3252766
Public Domain in the United States, Google-digitized / http://www.hathitrust.org/access_use#pd-us-google

schwungene Linie, wie vor der Operation; Sprache und Beweglichkeit des Gaumenbogens bleiben unverändert.

Trautmann (47) (München 1913) verwirft in seiner eingehenden Beschreibung der Technik der extrakapsulären Totalexstirpation der Tonsille die intrakapsuläre Operation wegen ihrer Unvollständigkeit und Blutungsgefahr und weist darauf hin, daß nach einem bogenförmigen Skalpellschnitt von unten nach oben durch die Plica triangularis — die Verfasser als „Präputium" der Tonsille bezeichnet — direkt neben dem Rand des angespannten vorderen Gaumenbogens die Kapsel der Tonsille bequem zugänglich wird. Nun kann man leicht zwischen vorderen Gaumenbogen und Kapsel lateralwärts eingehen und — ohne irgend eine Dislokation der Tonsille durch Zug usw. vorzunehmen — die Mandel stumpf lateralwärts und nach hinten zu loslösen, bis man einen Einblick in die Tonsillenbucht erhält. Nun faßt man die Tonsille lateralwärts mittelst Museuxscher Zange, zieht sie nach vorne und unten und löst sie entweder digital oder stumpf — instrumentell — von der Hinterwand ab. Dadurch vermeidet man eine Verletzung der an der Hinterwand zwischen Muse. constrictor pharyngis und palatopharyngeus befindlichen Venen. Die ganze Tonsille mit ihrer Kapsel und ihrem „Präputium" hängt nun am seitlichen Zungengrund, von dem sie durch einen Scherenschlag getrennt wird. Wichtig für die Operation ist es, daß die Zunge mittelst rechtwinklig abgebogenen Spatels kräftig heruntergedrückt wird, wodurch sich der vordere Gaumenbogen mit seinem Ansatz an der Zunge anspannt und das Präputium scharf hervortritt. Auf die Kenntnis dieses letzten Gebildes legt er ganz besonderen Wert. Das Praeputium tonsillare entspringt also an dem Ansatz des vorderen Gaumenbogens an der Zunge und legt sich von dieser Ansatzlinie aus über die Tonsille, an deren Vorderfläche es angeheftet ist.

Trautmann führt nur die extrakapsuläre Tonsillektomie aus, d. h. er entfernt die Mandel mit ihrer Kapsel. Die Tonsille selbst bleibt stets unberührt. Er operiert jeweils nur eine Tonsille in einer Sitzung mit Rücksicht auf die starken postoperativen Schluckbeschwerden und die erschwerte Nahrungsaufnahme. Nach erfolgter Heilung (14 Tage bis 3 Wochen) präsentiert sich die Tonsillenbucht als eine glatte, seichte Mulde, die vom vorderen zum hinteren Gaumenbogen zieht. Er betont die Ungefährlichkeit der extrakapsulären Tonsillektomie gegenüber den intrakapsulären Methoden, bei denen leicht blutendes Mandelgewebe zurückbleibt.

Halle (48) (Charlottenburg 1913) bevorzugt, was die Technik anlangt wie schon erwähnt, die Westsche Operationsmethode.

Die Tonsille wird mit Pinzette, Hakenzange oder einem ähnlichen Instrument gefaßt, das rechtwinklig abgebogene Messer unmittelbar hinter ihr durch die Umbiegungsstelle des hinteren Gaumensegels geführt, das nach unten und oben scharf abgetrennt wird. Mit dem geraden Messer wird alsdann der untere Pol durchschnitten und das Messer hart am vorderen Rand der Tonsille nach dem oberen Pol geführt, wo der Schnitt endet.

Ich selbst habe diese Operation vielfach von Halle selbst mit verblüffender Technik ausführen gesehen, was ihm bei einigermaßen ruhigen Patienten oft in 1—2 Minuten gelang. An Schnelligkeit und Eleganz hat mir, wie ich gestehen muß

Digitized by Google
Original from UNIVERSITY OF CALIFORNIA
Generated on 2019-10-24 15:58 GMT / http://hdl.handle.net/2027/uc1.b3252766
Public Domain in the United States, Google-digitized / http://www.hathitrust.org/access_use#pd-us-google

keine der anderen bekannten Methoden so imponiert, wie dieses nach West geübte Verfahren; so sicher, schnell und fast ohne Beschwerden für den Patienten geht die Methode unter den Händen eines so hervorragenden Technikers, wie es Halle ist, vor sich. Auch ist es ein Vorteil, daß der hintere Gaumenbogen zuerst abgetrennt und damit die Gefahr vermieden wird, daß er verletzt oder fortgeschnitten wird, wenn er später während einer Blutung abgelöst werden muß, die seine Konturen verdeckt. Auf die sorgsamste Schonung der Gaumenbogen scheint Halle eben das größte Gewicht zu legen. Dagegen machte ich öfter die Beobachtung, daß die unmittelbare Blutung nach der Operation stärker war als bei dem von mir geübten Verfahren der Tonsillektomie. Halle warnt dringend vor Unterschätzung der Blutungsgefahr und bezeichnet als wesentlichste und ernsteste Gefahr bei der Enukleation der Tonsille die Blutung und noch mehr die Nachblutung, weil die Wundfläche die Sensibilität verloren haben und die geringeren Nachblutungen unbemerkt und lange durch den Pharynx in die Tiefe laufen können.

Ich gehe nun zur Beschreibung der Operation über, wie ich sie bei Erwachsenen auszuführen gewohnt bin. Die Technik der Operation an Kindern soll dann später besprochen werden.

An verschiedenen Kliniken sah ich die verschiedensten Verfahren und habe mich schließlich mit einer einfachen Operationsmethode befreundet, die trotz ihrer Gründlichkeit den komplizierten Operationsmethoden unbedingt vorzuziehen ist, namentlich jenen amerikanischer Autoren, die in den letzten Jahren eine Legion von angeblich verschiedenen Methoden der Tonsillektomie mit dazugehörigem Instrumentarium angegeben haben und über Indikation und Technik eine besonders große Literatur besitzen.

Ich halte mich im Prinzip an das Vorgehen von Mann, an dessen Abteilung im Krankenhaus Dresden-Friedrichsstadt ich wiederholt Gelegenheit fand, diese Operation zunächst unter seiner Anleitung zu üben und später dann an seinem Materiale mit gutem Erfolge auszuführen, so daß ich dieses Verfahren dann an eigenem und klinischem Material mit denselben guten Erfolgen beibehielt.

Mann (49) empfing sein großes Material hauptsächlich von Pässler, der, wie schon erwähnt, in den letzten Jahren immerfort auf die Bedeutung der permanenten Mandelgrubeninfektion für den Gesamtorganismus hingewiesen hat.

Zuerst wird die Tonsille und ihre nächste Umgebung im Abstand von einigen Minuten mit 20% Kokain, dem einige Tropfen Adrenalinlösung zugesetzt sind, gepinselt. Nach wenigen Minuten wird der automatische Zungenspatel von Ash eingeführt. Durch ihn wird die Zunge im Mundboden absolut fest und der Mund möglichst weit offen gehalten. Den Einblick in den Mund kann man sich noch wesentlich freier gestalten, wenn mit einem breiten stumpfen Haken die Wange der gerade zu operierenden Seite

Digitized by Google
Original from UNIVERSITY OF CALIFORNIA
Generated on 2019-10-24 15:58 GMT / http://hdl.handle.net/2027/uc1.b3252766
Public Domain in the United States, Google-digitized / http://www.hathitrust.org/access_use#pd-us-google

zur Seite gezogen wird. Jetzt wird die Tonsille durch einen einzinkigen Haken angehakt und nach der Mitte des Rachens gezogen, wobei die Mandel, von deren Größe man jetzt erst eine Vorstellung bekommt, möglichst weit aus ihrem Bette vorquillt.

Nun folgt die eigentliche Anästhesie des Mandelbettes, u. zw. mit sagittalen, 1—2 *cm* tiefen Einstichen durch den vorderen wie hinteren Gaumenbogen an mehreren, 3—5 Stellen. In jeden tiefen Einstich injiziert man unter langsamem Zurückziehen der Nadel etwa 1 cm^3, wobei es von großer Wichtigkeit ist, daß man mit dem Anästhetikum hinter die Kapsel gelangt; gelangt aber die Flüssigkeit in die Tonsille, so läuft die Lösung zu den Lakunen aus dem schwammartigen Mandelgewebe aus. Wir verwenden für diese Anästhesie eine 10%ige sterile Novocainlösung, der auf 10 cm^3 5 Tropfen Adrenalin $^1/_{1000}$ zugesetzt werden.

Nach einigen Minuten der Ruhe, während welcher der Spatel entfernt wird, wird die Tonsille, nachdem der Spatel wieder eingeführt ist, angehakt und vorgezogen. Nun wird der vordere Gaumenbogen dicht an seinem Rand mit einem scharfen Skalpell bis auf die Kapsel eingeschnitten; durch diesen Hilfsschnitt, der im Bogen über den oberen Pol weg bis in den hinteren Gaumenbogen ebenfalls entlang dessen vorderem Rand fortgeführt wird, erfolgt die Freilegung der Fossa supratonsillaris. Im Augenblick des Durchschneidens klaffen die Wundränder des Gaumenbogens weit auseinander und man erhält einen guten Überblick über die Fossa supratonsillaris und ihren Inhalt, so daß man leicht die oberen Teile der Tonsille abtragen kann; am besten gelingt dies dadurch, daß ein Assistent mit einem Häkchen in den lateralen Schnittrand eingreift, und jetzt präpariert sich leicht die Kapsel von der Umgebung los. Bereits am oberen Pol werden meist 1 oder 2 kleine Gefäße durchschnitten. Dieselben werden mit langen gracilen Arterienklemmen sofort gefaßt, umstochen und ligiert, worauf von oben nach unten weiter präpariert wird. In der Mitte des Mandelbettes stößt man wieder auf blutende Gefäße, da hier bei vielen Menschen ein ziemlich starker Venenplexus vorhanden ist. Wiederum sorgfältigste Blutstillung. So arbeitet man weiter und es läßt sich bis zum unteren Viertel der Tonsille die Kapsel leicht von der Umgebung loslösen; von Instrumenten bedient man sich bei der eigentlichen Ausschälung am besten einer Faßzange, die vorn mit sogenannten Mäusezähnen versehen ist und kräftig im oberen und unteren Pol der Mandel sich eindrücken läßt, damit die Mandel zwischen die Branchen der Zange möglichst weit herausluxiert und nach hinten gedrängt wird; auf diese Weise kann man bequem die vordere Fläche des unteren Pols freipräparieren. Mann (M. Kl. Nr. 20. 1911)

Digitized by Google
Original from UNIVERSITY OF CALIFORNIA
Generated on 2019-10-24 15:58 GMT / http://hdl.handle.net/2027/uc1.b3252766
Public Domain in the United States, Google-digitized / http://www.hathitrust.org/access_use#pd-us-google

verwendet hiezu eine starke Hartmannsche Muschelzange, die auch ich bestens empfehlen kann. Auch hier am unteren Pol trifft man wieder auf blutende Gefäße, die wieder peinlichste Blutstillung bzw. die Umstechung verlangen. Schließlich erfolgt noch die Ablösung des unteren Pols vom hinteren Gaumenbogen. Wie bei der Ablösung vom vorderen Gaumenbogen geht man auch hier möglichst stumpf mit der geschlossenen Schere vor (am besten erweist sich die von Beckmann für Resektionen an der mittleren Muschel angegebene Nasenschere), die nur insoweit schneidend benützt wird, als feste Verwachsungen bestehen: vereinzelte Stränge werden mit dem Skalpell durchschnitten.

Es empfiehlt sich sehr, nach dem Vorgang von Mann der Blutstillung sein besonderes Augenmerk zuzuwenden und jedes durchschnittene Gefäßchen sofort zu versorgen, da man nur auf diese Weise die Blutungsgefahr umgehen kann. Die geringe Zahl von Blutungskomplikationen bei meinen Ausschälungen (von 110 vorgenommenen Tonsillektomien nur drei) ist jedenfalls nur auf das schrittweise Vorgehen und die peinlichste Blutstillung zurückzuführen.

In einzelnen Fällen hat sich mir das Brüningssche Schlingentonsillotom sehr zweckmäßig erwiesen, das mit geradem Zug schneidet, der sich im Bedarfsfall durch alternierende Bewegung des Ringhebels beliebig verstärken und verlangsamen läßt. Zunächst erfolgt in der oben angegebenen Weise auf stumpfem und scharfem Wege das Durchtrennen der Verwachsungen rund um die Mandel herum, bis man in die Gegend des Hilus gelangt. Dieser selbst wird nun wegen der größeren Gefäße mit der kalten Drahtschlinge ganz langsam, Zahn um Zahn durchtrennt. Wie ich selbst am Brüningsschen Material und später an meinem mich überzeugt habe, ist es ein ganz besonderer Vorteil der namentlich auch von Körner empfohlenen Schlingenanwendung, daß durch sie die Mandel sehr gründlich und mit geringer Blutung entfernt werden kann.

Nach der Ausschälung tief gelegener Tonsillen stellt sich das Mandelbett oft als tiefe Mundhöhle dar, deren Wände zur Verklebung neigen, was postoperative Absceßbildung nach sich ziehen kann. Es erscheint deswegen ratsam, solche Komplikationen durch mehrtägiges Einlegen steriler Gazetampons zu verhüten; nach sorgsamer Revision der Mundhöhle werden noch Restchen von Tonsillargewebe abgetragen, eventuell noch blutende Gefäße gefaßt und abgedreht oder unterbunden und die Wundflächen mit Jodtinktur ausgepinselt.

Die Nachbehandlung besteht in Bettruhe und kühler, breiiger Kost. Der Patient bekommt von Zeit zu Zeit eine Eispille und bei heftigen

Digitized by Google
Original from UNIVERSITY OF CALIFORNIA
Generated on 2019-10-24 15:58 GMT / http://hdl.handle.net/2027/uc1.b3252766
Public Domain in the United States, Google-digitized / http://www.hathitrust.org/access_use#pd-us-google

Schmerzen im Halse um denselben eine Eiskrawatte. Lokalbehandlung der Wunde halte ich für überflüssig: nach einigen Tagen nehmen die Schmerzen allmählich ab, es bessert sich allmählich das objektive und subjektive Befinden, aber es dauert meist 8—10 Tage, bis die oft schon am ersten Tage eingetretene Temperaturerhöhung, ebenso die Schwellung der Lymphdrüsen am Halse nachläßt, weiter auch feste Speisen ohne Beschwerde verschluckt werden können und der Erfolg bezüglich des Allgemeinbefindens ganz deutlich wird. Die völlige Vernarbung der Wunden dauert zirka 14 Tage bis 3 Wochen.

Sehr wesentlich für den schnellen und glatten Verlauf der Operation ist es, daß die Mandeln von vornherein mit der Hakenzange fest gefaßt und kräftig vorgezogen werden. Das Ausreißen der Zange während des Operierens ist sehr lästig und kann, wenn es blutet, den ganzen Effekt des Eingriffes in Frage stellen. Auf die Erhaltung der Gaumenbogen soll man Bedacht nehmen, damit später keine Narbenstränge zurückbleiben, durch welche die Gaumenbogen mit der Rachenwand verkleben, so daß bei jeder Lautgebung ein schmerzhafter Zug ausgeübt wird. Ich möchte nach meiner eigenen Erfahrung auf dieses Risiko späterer unangenehmer Deformierungen, besonders Adhäsion des hinteren Gaumenbogens an die hintere Pharynxwand, sowie das Risiko einer späteren Sprachstörung auch ohne Deformität ganz besonders aufmerksam machen und namentlich bei jenen Individuen, deren Existenz von der Stimme, respektive Beweglichkeit der Gaumenbogen abhängt (Lehrer, Sänger), zur größtmöglichsten Vorsicht raten. Es gibt Sänger, bei denen die Sprech- und Singstimme gepreßt und klosig klingt, die an oft wiederkehrenden und berufsstörenden Halsentzündungen leiden und wo alle Indikationen für die Tonsillektomie gegeben sind und bei denen ich dennoch vor der Vornahme der Operation warnen möchte. Meine reichlichen Erfahrungen am Sängermaterial haben zwar bezüglich der Tonsillektomie keinerlei schädliche Beeinflussung von Stimme und Sprache ergeben, dagegen habe ich namentlich in letzter Zeit des öfteren Sänger und Sängerinnen gesehen, bei denen beide Tonsillen in toto enukleiert worden waren, angeblich wegen übelriechender Tonsillenpfröpfe in tiefen Lakunen. Manchmal hatte die Stimme keinen Schaden genommen, die Patienten fühlten sich stimmlich ganz wohl und behaupteten, daß die Stimme jetzt größer und freier sei. Andere wiederum, und das war die Mehrzahl meiner Erfahrungen, klagten über Veränderungen in der Klangfarbe (die Stimme sei spröde und trocken), über Ermüdungserscheinungen und verschiedene andere Beschwerden. In diesen Fällen sah ich dann meist mehr oder minder grobe Narbenstränge in den Tonsillennischen, zum Teil auch direkte Verwachsungen zwischen den Gaumen-

Digitized by Google
Original from UNIVERSITY OF CALIFORNIA
Generated on 2019-10-24 15:58 GMT / http://hdl.handle.net/2027/uc1.b3252766
Public Domain in the United States, Google-digitized / http://www.hathitrust.org/access_use#pd-us-google

bogen. Es ist schwer zu sagen, was hier die unmittelbare Ursache der Stimmstörung ist und ob wirklich die narbigen Verwachsungen in der Tiefe das freie Spiel der bei der Tonbildung in Betracht kommenden Gaumen- und Rachenmuskeln, über deren feinere Funktion beim Singen, wie nur wenige wissen, beeinträchtigten. Meiner Ansicht nach entsteht nach radikaler Entfernung der Mandeln eine Änderung der Resonanzverhältnisse der Stimme; da bei dieser Operation auch manche Muskelfasern der Rachenmuskeln durchschnitten werden, kann manchmal in der Folge eine Schwäche der Stimme entstehen. Zwar läßt sich diese, wie ich mich überzeugen konnte, durch mehrwöchentliche Übung wieder kräftigen, indes ist gerade diese Kaste von Personen nur allzuleicht geneigt, solche Störungen des Organs auf die Operation zurückzuführen. Dies ist oft auch dann der Fall, wenn die Tonsillektomie technisch einwandfrei von kundigen Händen ausgeführt wurde, und es kommt dann vor, daß von solchen Sängern nur die Operation für die etwa von Anfang durch eine schlechte Gesangstechnik verdorbene Stimme, die noch durch katarrhalische Erkrankungen des Kehlkopfes verschlechtert wurde, verantwortlich gemacht wird.

Meine Meinung geht daher dahin, bei Personen, die ihre Stimme beruflich benötigen, also namentlich bei Sängern, nur auf strikteste Indikation hin die radikale Operation zu befürworten und vorher ganz besonders auf die möglichen Gefahren der Beeinträchtigung der Singstimme aufmerksam zu machen. Noch wichtiger fast ist, daß man, wie Kuttner sagt,

„schon vor der Operation mit aller Bestimmtheit versichert, daß der Eingriff auf die Stimme unbedingt einen guten Einfluß haben müsse", und den Einwand, daß bei dem und jenem Kollegen die Abtragung der Mandel der Stimme geschadet habe, durch die Erwiderung entkräftet, daß in diesem Falle die Dinge ganz anders gelegen haben müßten; dann wird der psychische Erfolg den somatischen zweifellos vervollständigen. (M. Kl. Nr. 21. 1913. S. 821.)

Meine persönlichen Erfahrungen mit dem leicht beeinflußbaren Völkchen von Sängern lassen es mir aber geboten erscheinen, wenn nur irgend möglich, radikale Operationen an den Mandeln zu vermeiden und sich zu solchen Eingriffen bei strengster Indikation nur dann zu entschließen, nachdem man dem Sänger die möglichen Gefahren auseinandergesetzt und ihm jedes mögliche Risiko hinsichtlich der Stimmschädigung mitgeteilt hat.

Für die Tonsillektomie bei Kindern habe ich bis jetzt ausschließlich das Verfahren von Sluder (42) angewendet. Seine Operationsmethode mittelst des guillotineartigen Tonsillotoms ist aus der Originalarbeit, die im Journ. of the Amer. med. Association im Jahre 1911 erschienen ist, zu ersehen; sie wurde in demselben Jahre ins Deutsche über-

Digitized by Google
Original from UNIVERSITY OF CALIFORNIA
Generated on 2019-10-24 15:58 GMT / http://hdl.handle.net/2027/uc1.b3252766
Public Domain in the United States, Google-digitized / http://www.hathitrust.org/access_use#pd-us-google

setzt und von Dr. Gundelach (50) in der Monatsschrift für Ohrenheilkunde (Heft 8, 1911) nochmals beschrieben. Das Wesentliche der Methode besteht darin, daß Sluder die Tonsille aus ihrer anatomischen Lage nach vorn und aufwärts disloziert und hier an einem anatomischen Merkpunkt des Unterkiefers festhält, um sie in die Guillotine hineinzubringen. Diese anatomische Merkstelle ist ein Höcker, direkt oberhalb der Linea mylohyoidea gebildet durch den letzten Molaris in seiner Alveole. Verfasser bezeichnet ihn als „Alveolarvorsprung des Unterkiefers". Wenn die Tonsille an diesem einen festen Stützpunkt gefunden hat, ist es leicht, die Guillotine um die Tonsille herumzulegen, indem man das Instrument gegen den Knochen andrückt. Verf. beschreibt sehr ausführlich die verschiedenen Handgriffe, die er anwendet, um — bei der rechten Tonsille mit der rechten Hand, bei der linken mit der linken Hand operierend — die Mandel immer unter Benützung jenes Merkpunktes, d. i. der Eminentia alveolaris, in die Guillotine hineinzubringen und auf diesem günstig gelegenen Punkte gründlich exzidieren zu können. Die Einzelheiten der leicht verständlichen, aber nicht sehr leichten Technik will ich hier nicht beschreiben, da sie im Original nachgelesen werden können. Bemerken will ich nur, daß zur Ausführung dieser Operation erhebliche Übung notwendig ist. Für den jedoch, der das Verfahren beherrscht, gibt die Methode ausgezeichnete Resultate, die auch aus meiner Tabelle entnommen werden können; die Gründlichkeit der Enukleation, die kurze Dauer der Operation, die geringe Zahl der erforderlichen Instrumente, sowie die Verringerung des Traumas lassen mir diese Methode bei Kindern als ganz besonders empfehlenswert erscheinen. Hervorzuheben wäre noch die reaktionslose Heilung der Wunde, sowie die erreichte Rezidivfreiheit.

Fraglich ist es allerdings, ob bei Kindern überhaupt die Radikalexstirpation der Tonsille zweckmäßig ist; ich habe schon in der Einleitung festgestellt, daß wir über die Bedeutung, die der Gaumentonsille für die Entwicklung des kindlichen Organismus zukommen soll, über Hypothesen nicht hinausgekommen sind. Immerhin ist aber auf Grund von anatomischen und physiologischen Erwägungen der Schluß gestattet, daß die Tonsillen im Kindesalter sich wesentlich von denen in späteren Jahren unterscheiden. So können wir auf Grund unserer histologischen Erfahrungen im Sinne Görkes mit Recht die Periode vor der Pubertät, also die Zeit bis etwa zum 12. oder 13. Lebensjahre, unterscheiden von der Periode nach der Pubertät, wo die funktionelle Tätigkeit der Mandel abnimmt und die Mandel oft nur einen Haufen von Lymphknoten darstellt, die zur Atrophie neigen. Dagegen ist die Funktion der Mandel in der Zeit bis zirka zum 12. Lebensjahre noch in vollem Gange; diese Tatsache der

Digitized by Google
Original from UNIVERSITY OF CALIFORNIA
Generated on 2019-10-24 15:58 GMT / http://hdl.handle.net/2027/uc1.b3252766
Public Domain in the United States, Google-digitized / http://www.hathitrust.org/access_use#pd-us-google

intensiven funktionellen Inanspruchnahme der Mandel kommt in der sehr häufigen Hypertrophie des Organes zum Ausdruck als eine Folge des vielleicht zu dieser Zeit gesteigerten Abwehrbedürfnisses; es ist eben Immunität für solche Erkrankungen, welche die hypothetische Schutzwirkung der Tonsillen auslösen, noch nicht eingetreten, woraus andrerseits die Folgerung zu ziehen ist, daß die Tonsillen des Kindes von eingreifenden Maßnahmen verschont werden sollen. Auch die praktische Erfahrung lehrt uns, daß wir hier mit dem bei weitem schonenderen Verfahren der Tonsillotomie unser Auskommen finden können. Wir müssen aber andrerseits auf Grund unserer Erfahrungen am Krankenbette zugeben, daß wir bei aller Wahrung des hier betonten konservativen Standpunktes trotzdem unter Umständen berechtigt sein werden, auch im Kindesalter die Gaumenmandeln zu enukleieren. Nicht die Größe des Organes ist für die Beurteilung der Frage, ob beim Kinde eine Tonsille radikal entfernt werden soll oder nicht, das Wesentliche, vielmehr kommt es auch hier wie beim Erwachsenen einfach auf die Intensität der krankhaften Veränderung des Mandelgewebes an. Die bei Kindern so häufig vorhandene Hyperplasie der Tonsillen braucht nicht notwendig pathologisch zu sein und für die Infektion durch die Tonsillen zu sprechen; ist aber die Mandel daneben krankhaft verändert oder handelt es sich um relativ kleine, versteckte Mandeln, die infolge wiederholter Entzündungen mit dem vorderen Gaumenbogen fest verwachsen sind, dann trifft derselbe Standpunkt wie beim Erwachsenen zu, ungeachtet der bis jetzt noch nicht hinreichend gelösten Frage, welche physiologische Funktion den kindlichen Tonsillen auch zufallen mag. Nur aus diesen Erwägungen heraus habe auch ich die Tonsillektomie bei einer Anzahl von Kindern, jedoch nur auf strikteste Indikation hin, vorgenommen; es soll hier gleich betont werden, daß mein allerdings nicht sehr reichliches Kindermaterial die auf die Totalexstirpation gesetzten Hoffnungen, wie aus der Tabelle ersichtlich, nicht getäuscht hat. Es fanden sich da bei Kindern vom 7. bis 12. Lebensjahre bei der mikroskopischen Nachprüfung, der jede tonsillektomierte Mandel unterzogen wurde, mitunter so auffallende pathologische Veränderungen, daß ein Vorteil, dieses kranke Mandelgewebe dem Organismus zu seiner Entwicklung zu erhalten, aus dem pathologisch-anatomischen Befund nicht zu erschließen war; so ließen einzelne infizierte Gaumenmandeln hochgradige Organzerstörung erkennen. Dieselben Befunde wurden auch von anderen Autoren, besonders von Riedel (Jena), Winckler (51) (Bremen) und Tenzer (52) (Wien) erhoben. Namentlich war der kürzlich verstorbene Winckler ein ganz besonderer Anhänger der Tonsillektomie im Kindesalter; noch am letzten Laryngologentage (Kiel 1914), an dem auch ich zu dieser Frage Stellung genommen

Digitized by Google
Original from UNIVERSITY OF CALIFORNIA
Generated on 2019-10-24 15:58 GMT / http://hdl.handle.net/2027/uc1.b3252766
Public Domain in the United States, Google-digitized / http://www.hathitrust.org/access_use#pd-us-google

habe, vertrat er seinen radikalen Standpunkt, wobei er von der Auffassung mancher Autoren (unter anderen Piffl) ausging, daß doch die Mandeln eine blutbildende Funktion haben und daß sie zum Aufbau des jugendlichen Organismus in Beziehung stehen. Dafür spreche der Umstand, daß sie im späteren Alter, also wenn sie ihren Zweck erfüllt haben, der Involution anheimfallen. Ihre gründliche Entfernung aber, schließt Winckler, müßte daher dauernd den kindlichen Organismus schädigen und seine vor und nach der Operation vorgenommenen Hämoglobinprüfungen müßten den Schaden der Enukleation der Gaumentonsillen nachweisen können. Entsprechend seinen Versuchen kommt nun Winckler zu der Schlußfolgerung, daß in Hinsicht auf die Bedeutung, welche die Gaumentonsille für die Entwicklung des jungen Organismus haben soll, ein prinzipieller Unterschied zwischen Erwachsenen und Kindern in der Behandlung kranker Gaumenmandeln nicht zu machen sei.

Meine eigenen Erfahrungen sprechen dafür, daß bei einfacher Tonsillenhyperplasie im Kindesalter die alte klassische Tonsillotomie angezeigt ist, mit der wir in den meisten nicht komplizierten Fällen auskommen werden, daß man aber auch hin und wieder in striktest indizierten Fällen des späteren Kindesalters bei Versagen der konservativen Maßnahmen berechtigt ist, wirklich kranke Mandeln zu enukleieren. Wir werden uns hier natürlich noch einer größeren Zurückhaltung bei der Indikationsstellung zu befleißigen haben als bei Kindern, da die für die Totalexstirpation bei Erwachsenen maßgebenden Tonsillitiden und Peritonsillitiden hier relativ seltener sind.

Jedenfalls möchte ich gegen die namentlich in Amerika und England fast zur Mode gewordene wahl- und kritiklose Tonsillektomie nicht nur an Erwachsenen, sondern auch schon bei Kindern energisch protestieren, trotzdem mich meine Erfahrungen zu keinem prinzipiellen Gegner gründlicher Ausschälung wirklich kranker Mandeln bei Kindern zu machen vermögen.

Ich komme damit zu den mit dieser Operation erzielten Resultaten, die, wie aus der Tabelle ersichtlich, durchwegs ausgezeichnete sind. Namentlich auch was die Resultate bei Kindern betrifft, zeigt sich, daß Nachteile irgendwelcher Art als Folgeerscheinung der Tonsillektomie (Zurückbleiben der Entwicklung, erhöhte Empfindlichkeit gegen Erkrankungen und gewisse Ausfallserscheinungen etc.) bis jetzt, 1—2 Jahre post operationem, nicht beobachtet worden sind; meine eigenen Ergebnisse an tonsillektomierten Kindern entsprechen den guten Erfahrungen, die auch Tenzer an seinem Material erhoben hat; bei einer Reihe von Kindern zeigte sich ein ausdrückliches Aufblühen nach der Operation, die Anginen sistierten völlig, die Tonsillargruben waren fast

Digitized by Google
Original from UNIVERSITY OF CALIFORNIA
Generated on 2019-10-24 15:58 GMT / http://hdl.handle.net/2027/uc1.b3252766
Public Domain in the United States, Google-digitized / http://www.hathitrust.org/access_use#pd-us-google

in allen Fällen glatt, nur in 2—3 Fällen, wo einzelne Reste von Mandelgewebe zurückgeblieben waren, bestand noch hie und da Neigung zu leichter, unkomplizierter Angina, jedoch in viel geringerem Maße als vor der Operation; sonst aber war das Resultat bezüglich des Erlöschens der früher immer und immer wiederkehrenden Tonsillitis ein ideales zu nennen, indem Beschwerden, die zur Ausschälung Veranlassung gegeben haben, nie wieder aufgetreten sind, bzw. wesentlich gebessert wurden. Von Deformitäten der Gaumenbogen und Verwachsungen habe ich seit Anwendung der Sluderschen Methode nie etwas gesehen. Auch beobachtete ich niemals postoperative oder unmittelbar nach der Operation aufgetretene gefährliche Blutungen, während ich bei Erwachsenen, wie schon früher erwähnt, unter 110 Ausschälungen 3 schwere Nachblutungen durch Vernähung der Gaumenbogen zum Stehen zu bringen genötigt war. Von sonstigen Komplikationen, hohen Fiebererscheinungen, septischen Erkrankungen etc. habe ich in meinen Fällen nichts gesehen und glaube ich diesen reaktionslosen günstigen Verlauf darauf zurückführen zu können, daß in den meisten Fällen die klinische Behandlung der ambulatorischen vorgezogen wurde. Nur einmal hatte ich einen letalen Ausgang zu verzeichnen; dieser Fall betraf einen 12jährigen Knaben meiner privaten Klientel, es handelte sich um Hämophilie. An dem traurigen Ausgang war ich insofern schuldlos, als der gut entwickelte kräftige 12jährige Knabe von einem hiesigen bewährten Internisten mit der Weisung mir zugewiesen worden war, den sonst als ganz gesund bezeichneten Knaben, der fast jeden Monat an rezidivierender Angina litt und daher den Schulbesuch stark vernachlässigen mußte, durch radikales Vorgehen von den immer wiederkehrenden Nachschüben zu befreien.

Das Tragische dieses Falles lag darin, daß die Erkennung der Hämophilie aus der Anamnese nicht möglich war, da bei dem Knaben nie eine größere Blutung vorausgegangen war, bzw. bisher sich keine Gelegenheit zu Verletzungen geboten hatte, so daß erst dieser größere chirurgische Eingriff das Leiden verriet. Es hätte natürlich auch jeder andere chirurgische Eingriff oder eine zufällige Verletzung die letale Blutung zuwege bringen können. Dieser Fall zeigte auch klar, daß es sich nicht immer um direkte Vererbung der Hämophilie handelt, sondern ist ein Beispiel dafür, daß das Leiden auch Generationen überspringen kann; durch nachträglich eingeleitete Nachforschungen in diesem Sinne erfuhr ich, daß der Großvater dieses Knaben mütterlicherseits Bluter war und eine gesunde Frau geheiratet habe und seine Kinder gesund geblieben seien. Der Fall ist ein deutlicher Beweis für den bei Hämophilie ja bekannten Vererbungstypus der Übertragung durch gesunde Mütter.

Digitized by Google
Original from UNIVERSITY OF CALIFORNIA
Generated on 2019-10-24 15:58 GMT / http://hdl.handle.net/2027/uc1.b3252766
Public Domain in the United States, Google-digitized / http://www.hathitrust.org/access_use#pd-us-google

In unserem Falle sickerte das Blut unaufhaltsam 2 Tage nach der Operation aus den tonsillären Wunden hervor, ohne daß man ein größeres faßbares Blutgefäß heraus erkennen konnte. Es bildeten sich gleichzeitig auf der äußeren Haut der oberen Unterschenkel größere Blutansammlungen; auch auf den sichtbaren Schleimhäuten der Nase und Wange kam es zu Blutungen, zu denen sich dann nach mehreren Tagen auch solche aus Lunge, Magen und äußerem Gehörgange gesellten, bis dann am 12. Tage post operationem der Kranke von dem qualvollen Leiden erlöst war. Aus diesem traurigen Ausgange möge die Lehre gezogen werden, daß auch bei striktester Indikation der Ausschälung stets auf Hämophilie zu fahnden ist.

Was die sonstigen gerade bei der Enukleation befürchteten Nachblutungen betrifft, so fanden sich bei meinen 110 Tonsillektomien nur 3 solche Blutungskomplikationen, und zwar bei Erwachsenen vor, bei denen ich insgesamt durch Vernähung der Gaumenbogen der Blutung bald Herr werden konnte. Diese relativ häufigen und höchst unangenehmen arteriellen oder parenchymatösen Nachblutungen bilden vom Gesichtspunkt der erfolgreicheren Behandlung keine weiters ernsten Komplikationen, die, wenn sie eben bloß von lokalen Ursachen abhängen, diese Operation nicht zu diskreditieren vermögen. Die Blutstillung hat in solchen Fällen von meist profusen parenchymatösen Blutungen am besten durch Gaumenbogennaht zu erfolgen. Ich empfehle in solchen Fällen, mit den anderen Methoden nicht lange Zeit zu verlieren, sondern ehestens, so lange der Patient noch im guten Allgemeinzustand sich befindet, die Naht auszuführen. Für die nicht spritzende arterielle Blutung habe ich im letzten Jahre ein von Prof. Rudolf Fischl (Prag) angegebenes vorzügliches Mittel, das „Hämostatikum Fischl“ (Clauden) kennen gelernt, mit dem ich in 2 Fällen von Blutstillung großer blutender Flächen bei Tonsillektomie eine vollkommene sofortige Blutstillung erzielen konnte.

Nach der experimentellen Arbeit Fischls („Über ein neues Blutstillungsmittel“, Arch. für Kinderheilkunde, H. 6, 1916) beruht die koagulationsbeschleunigende Wirkung auf einem neuen, speziell in den Lungensäften enthaltenen hämostatischen Körper, von dem nach den Angaben Fischls durch eigenartige Modifikation des Fabrikationsprozesses ein steriles, pulverförmiges Endprodukt erhalten werden konnte, das vielleicht in der Technik der Blutstillung vermöge seiner ganz besonderen Gerinnungskraft noch eine große Rolle spielen wird.

Keineswegs darf man sich durch solch unangenehme Blutungen von dem Prinzip rechtzeitiger totaler Entfernung der Tonsillen abschrecken lassen. Denn unsere Erfahrungen lassen es heute als zweifellos erscheinen, daß die beste und rationellste Therapie zur Entfernung von chronisch ent-

Digitized by Google
Original from UNIVERSITY OF CALIFORNIA
Generated on 2019-10-24 15:58 GMT / http://hdl.handle.net/2027/uc1.b3252766
Public Domain in the United States, Google-digitized / http://www.hathitrust.org/access_use#pd-us-google

zündeten Halsmandeln, die die Ursache mannigfacher Störungen sind, nur in ihrer vollständigen Ausschälung samt der bindegewebigen Kapsel bestehen kann. Es ist dies die einzige Art, die eine Sicherheit gegen eine fernere Infektion verbürgt. Die so oft angewendete Tonsillotomie ist für diesen Zweck nicht genügend, weil die kranken Mandeln oft ganz verborgen zwischen den Gaumenbogen sitzen und mitunter mit diesen so verwachsen sind, daß sie in manchen Fällen nicht einmal mit einer Zange hervorgezogen werden können. Nach meiner Erfahrung sind es gerade die kleinen „versenkten Mandeln" (die sog. „small but diseased tonsils" der Amerikaner), die stark zerklüfteten, mit tiefen Lakunen versehenen Tonsillen, die oft die schwersten Erkrankungen bieten; sie spielen auch in meinem Material eine ansehnliche Rolle, wie aus der Tabelle ersichtlich ist. Hier kann es eben nur darauf ankommen, die Mandeln möglichst radikal zu entfernen, da sonst die im zurückbleibenden Tonsillengewebe kranken Tonsillenkrypten mit Narbengewebe abgeschlossen und die Bakterien in denselben zurückgehalten werden.

Die von mir geübte Technik, die sich an das Verfahren von Mann anlehnt, kann ich nur wärmstens empfehlen, da die mit ihr technisch erzielten Resultate vorzüglich sind.

(Schluß folgt.)

Entfernung einer Bleikugel aus dem rechten Siebbein nach einer exakten Methode zur Bestimmung von Geschossen im Schädel.

Von Professor Dr. **Thost**, Hamburg-Eppendorf

(Mit 2 Figuren.)

Der 15jährige Hans Jung wurde am 13. XI. 1917 von einem 12jährigen Knaben, als er auf dem Rad eine Besorgung machte, mit einem Luftgewehr ins Gesicht geschossen. Patient fühlte einen leichten Schmerz rechts an der Nasenwurzel, die Nase blutete etwas, er führte aber seine Besorgungen aus, da eigentliche Beschwerden nicht gefühlt wurden. Als er sich später zu Hause ausschneuzte, schwoll plötzlich das rechte Augenlid an.

Am nächsten Morgen wurde er in die Augenabteilung des Eppendorfer Krankenhauses aufgenommen. Das rechte Augenlid war etwas geschwollen, die kleine Einschußöffnung an der rechten Nasenseite war schon verklebt; weitere Klagen wurden nicht geäußert. Das Auge selbst war unverletzt. Das Röntgenbild zeigte das kleine Bleigeschoß deutlich, wie angenommen wurde, am inneren Rand der Orbita; die Vermutung, daß dasselbe in der Augenhöhle selbst gelegen sei, schien durch die Schwellung des oberen Lides bestätigt zu werden.

Generated on 2019-10-24 15:58 GMT / http://hdl.handle.net/2027/uc1.b3252766
Public Domain in the United States, Google-digitized / http://www.hathitrust.org/access_use#pd-us-google
Digitized by Google
Original from UNIVERSITY OF CALIFORNIA

Die Orbita wurde im Bogenschnitt freigelegt, an der knöchernen Innenwand, am Beginn des knöchernen Tränenkanales fand sich eine kleine Verletzung des Knochens. Die Kugel wurde aber nicht gefunden. Auch eine spätere nochmalige Untersuchung der Orbita von der Wunde aus ergab kein Resultat. Patient wurde nun auf meine Abteilung verlegt. Es wurden nochmals genaue Röntgenbilder in verschiedenen Durchschnitten gemacht, die, wie die Abbildung 2 ergibt, die Kugel im rechten Siebbein mit ziemlicher Sicherheit vermuten ließen. Vor allem kam es darauf an, die Tiefe der Lage der Kugel unter der Haut festzustellen. Herr Dr. Brütt, Assistent des Herrn Geheimrat Kümmel, stellte diese Tiefe an einem neuen, von Frater Cropper in Charleville konstruierten Apparat, den

Fig. 1.

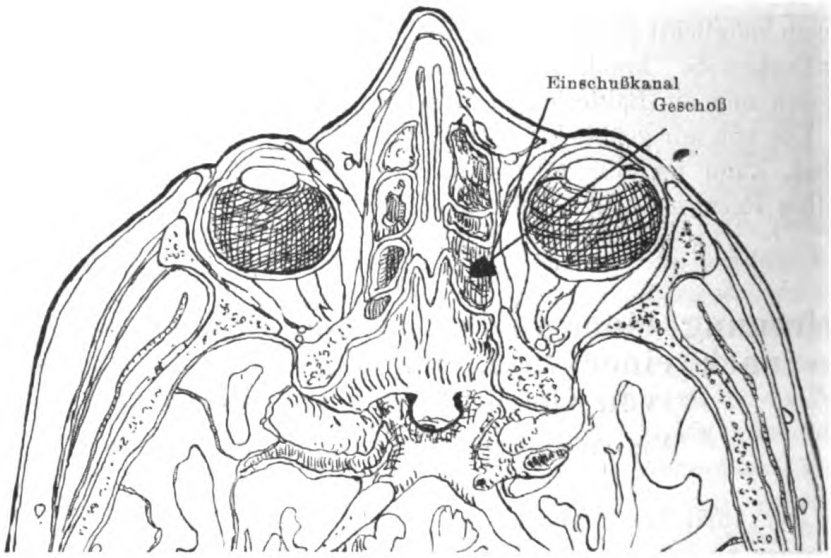

Kümmel aus dem Felde mitgebracht hatte, am stereoskopischen Bild auf 4 *cm* fest.

Dieser Apparat ist nach der von Hasselwander angegebenen Methode zur Bestimmung der Lage von Fremdkörpern konstruiert. Die beiden dazu nötigen stereoskopischen Röntgenaufnahmen wurden so gemacht, daß die Größe der Bilder absolut genau der wirklichen Größe des Kopfes des Patienten entspricht. Am virtuellen Bild wird nun der Fremdkörper mit einem ganz kleinen Lichtpunkt — ein feines Loch in einem dunklen Zylinder — umschrieben.

Dieser Zylinder befindet sich auf einem Gestell, das in verschiedenen Ebenen leicht verschieblich ist, sich höher oder niedriger, mehr rechts oder links schrauben läßt. Von festen Knochenpunkten aus — in unserem Falle

Generated on 2019-10-24 15:58 GMT / http://hdl.handle.net/2027/uc1.b3252766
Public Domain in the United States, Google-digitized / http://www.hathitrust.org/access_use#pd-us-google
Digitized by Google
Original from UNIVERSITY OF CALIFORNIA

von der Spina nasalis anterior und dem Orbitalrand aus — wird nun die Lage des Fremdkörpers bestimmt und durch einen unten am Apparat befindlichen Zeichenstift auf einen Papierblock aufgezeichnet.

Man liest dann an dem Block die jemalige Entfernung ab und zeichnet dann den Fremdkörper in das Schema eines topographisch-anatomischen Durchschnittes durch den betreffenden Körperteil ein. In unserem Falle der Schädeldurchschnitt, in der Höhe der Spina nasalis anterior. Die Kugel mußte darnach in den hinteren Siebbeinzellen, 4 *cm* hinter der Spina liegen und wurde dort auch gefunden. (Siehe Fig. 1.)

In der Nase selbst war nichts zu sehen, auch bei wiederholten Sondierungen kein Fremdkörper zu fühlen. Es bestanden keinerlei Be-

Fig. 2.

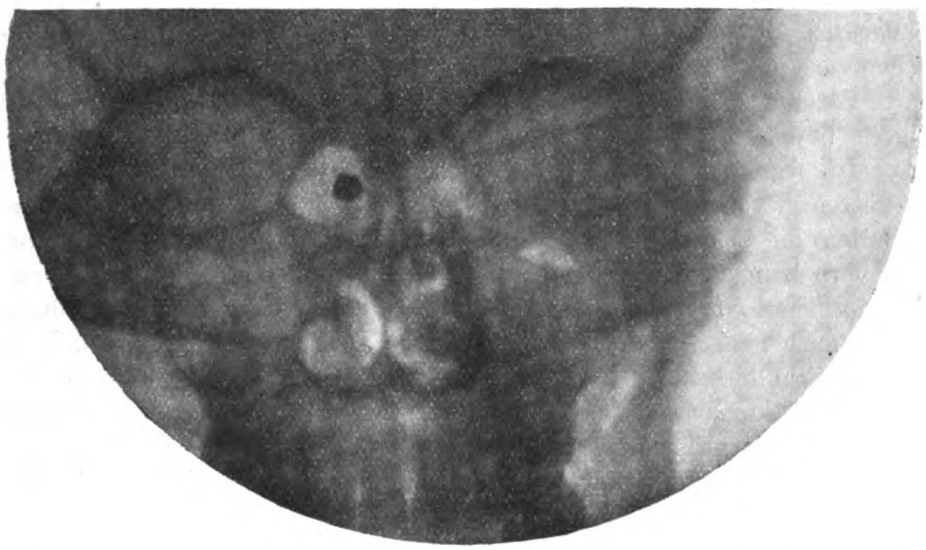

schwerden. Im Februar 1918 wurde dann die Operation vorgenommen. Durch den bei der Stirnhöhlenoperation üblichen Bogenschnitt wurde der Rand der Orbita freigelegt und von hier aus das Siebbein eröffnet. Narben, ein Schußkanal oder Eiter wurden nicht gefunden. Die einzelnen Siebbeinzellen wurden mit der Pinzette eröffnet und an der Hand einer abgebogenen Sonde, deren oberer Teil 4 *cm* lang war, langsam im Siebbein vorwärts gegangen. In der Tiefe von 4 *cm* wurde mit einer stumpfen Löffelsonde der Fremdkörper festgestellt und vorsichtig herausgehebelt.

Die gleichfalls eröffnete Stirnhöhle war, dem Alter entsprechend, noch wenig entwickelt, mit völlig normaler Schleimhaut ausgekleidet. Die Wunde wurde mit Klammern geschlossen. Reaktionslose Heilung. Die kleine Bleikugel war 4 *mm* dick, an der Basis ausgehöhlt, vorn mit einer

Generated on 2019-10-24 15:58 GMT / http://hdl.handle.net/2027/uc1.b3252766
Public Domain in the United States, Google-digitized / http://www.hathitrust.org/access_use#pd-us-google
Digitized by Google
Original from UNIVERSITY OF CALIFORNIA

stumpfen Spitze versehen, wie die kleinen Luftgewehrgeschosse zu sein pflegen.

Da der Knabe gar keine Beschwerden fühlte, trat die Frage an uns heran, ob man die Kugel nicht sitzen lassen solle. Die Erfahrung aber, daß solche Geschosse sich später infizieren und eitern, ferner der Umstand, daß es sich um ein Bleigeschoß handelte, bestimmte uns für die Operation. Bleigeschosse lösen sich im Körper auf, wie einige Beobachtungen zeigen, und machen Erscheinungen von chronischer Bleivergiftung. Namentlich am Zentralnervensystem wurden in einigen Fällen Erscheinungen, Lähmungen beobachtet, im Urin und im Lumbalpunktat wurde dabei Blei nachgewiesen. Bei der Lage des Projektils in der Nähe des Gehirns und des Auges in unserem Falle schien die Extraktion besonders wünschenswert.

Die genaue Anamnese, die Blutung aus der Nase und die beim Schneuzen plötzlich eingetretene Schwellung des oberen Lides mußten schon zur Annahme des Sitzes der Kugel in der Nase führen.

Genaue Röntgenbilder, besonders das stereoskopische Bild, bestätigten diese Annahme.

Ich lege Wert darauf, bei meinen Röntgenaufnahmen dieselben stets im Sitzen machen zu lassen. Der Kopf wird dann genau in der Mittellinie gehalten, die beiden Gesichtshälften decken sich. Auch bei der Aufnahme von vorn kann man im Sitzen jede Drehung des Kopfes, die beim Liegen oft vorkommt, vermeiden. Die Projektion der Kugel auf die Platte, die im Sitzen auch näher an den Schädel herangebracht wird, namentlich bei unseren Schulterkassetten, ist dann eine möglichst exakte, denn leichte Verschiebungen kommen auch dann noch vor. Ist aber der Schatten des Fremdkörpers auf der Platte nicht völlig genau der Wirklichkeit entsprechend, so wird auch im stereoskopischen Bild ein Fehler sein und die dabei vorgenommenen Messungen geben ungenaue Werte.

Ergebnisse der Abteilung für Hör-, Sprach-, Stimmstörungen und Tracheotomierte vom Kriegsschauplatze, mit einem rhino-laryngologischen Anhang.

Von Prof Dr. **A. Onodi**, Direktor der rhino-laryngologischen Universitätsklinik in Budapest, Leiter dieser Abteilung.

(Mit 97 Figuren.)

(Fortsetzung.)

4. Lepra der oberen Luftwege.[1])

Außer dem zu beschreibenden Fall eines Soldaten hatte ich Gelegenheit, im Jahre 1902 bei einer aus 5 Mitgliedern bestehenden Familie

[1]) Demonstriert in der Königl. ung. Gesellschaft der Ärzte am 23. Oktober 1915.

Digitized by Google
Original from UNIVERSITY OF CALIFORNIA
Generated on 2019-10-24 15:58 GMT / http://hdl.handle.net/2027/uc1.b3252766
Public Domain in the United States, Google-digitized / http://www.hathitrust.org/access_use#pd-us-google

die leprösen Veränderungen der oberen Luftwege zu beobachten und jetzt bei 2 Mitgliedern derselben Familie, die in einem staatlichen Krankenhause untergebracht sind. 2 Mitglieder sind inzwischen an Tuberkulose

Fig. 73.

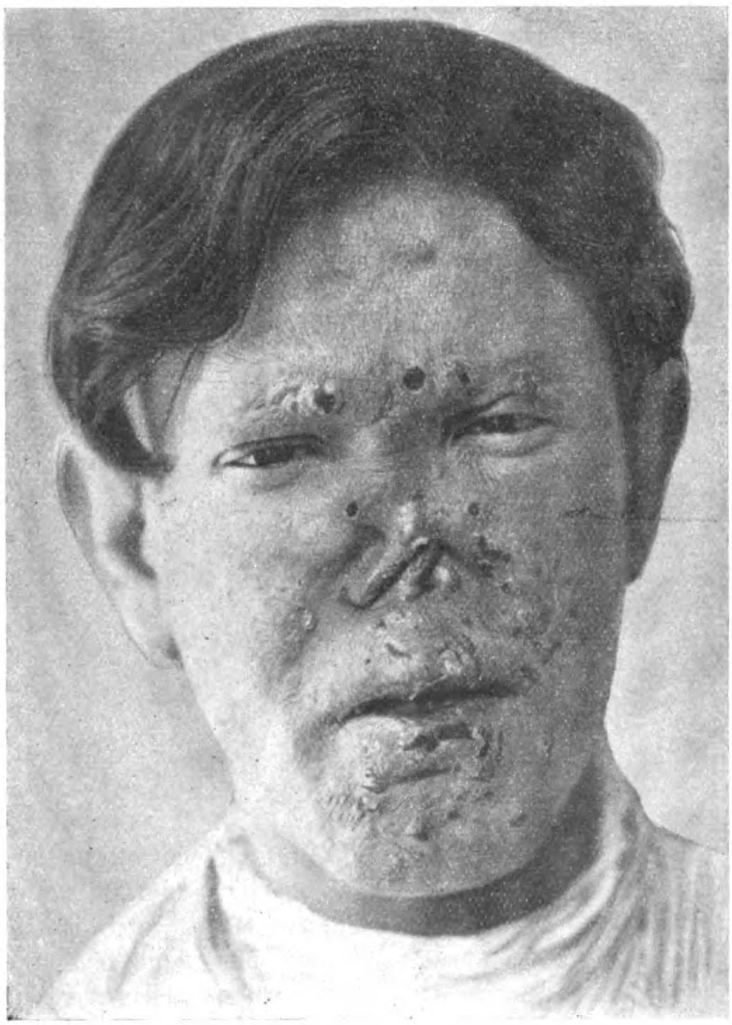

Lepröse Veränderungen des Gesichtes.

gestorben, eines ist aus der Anstalt entkommen. Im Jahre 1902 war bei dem jüngsten, 9 Jahre alten Knaben in der Nasenabsonderung und aus der Nase entfernten Schleimpolypen der Leprabacillus nicht nachweisbar. Bei dem 13jährigen Mitglied war eine Rhinitis sicca, ein haselnußgroßes

Generated on 2019-10-24 15:58 GMT / http://hdl.handle.net/2027/uc1.b3252766
Public Domain in the United States, Google-digitized / http://www.hathitrust.org/access_use#pd-us-google
Digitized by Google
Original from UNIVERSITY OF CALIFORNIA

Leprom zwischen dem knorpeligen und knöchernen Teil der Nasenscheidewand, welcher ulcerierte und zu einer 1,5 *cm* langen und 1 *cm* hohen Perforation der Scheidewand führte, im Nasenrachenraum eine haselnußgroße, adenoide Vegetation vorhanden, in dem entfernten Gewebe war der Leprabacillus nicht aufzufinden, in der Nasenabsonderung war der Bacillus nachzuweisen. Bei dem 15jährigen Mitglied war ein trockener Katarrh der

Fig. 74.

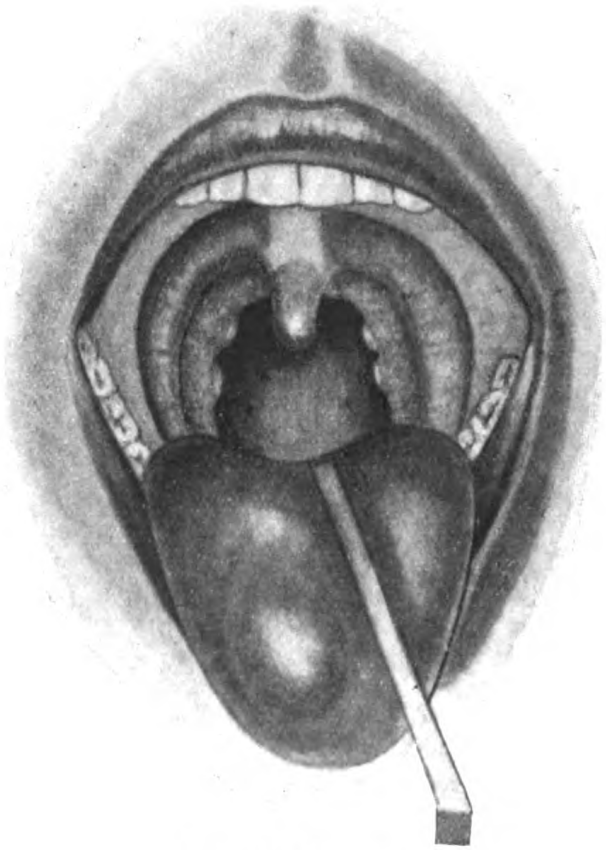

Leprom der Zungenspitze.

oberen Luftwege vorhanden, in der Nase Borken, an den Stimmbändern weißlich-grauliche Verfärbung. In der Nasenabsonderung war der Leprabacillus nachweisbar.

Bei den erwähnten isolierten 2 Geschwistern beobachtete ich bei dem einen folgende Veränderungen der oberen Luftwege. In der Figur 73 zeigen wir das Gesicht mit vorgeschrittenen leprösen Veränderungen; man

Digitized by Google
Original from UNIVERSITY OF CALIFORNIA
Generated on 2019-10-24 15:58 GMT / http://hdl.handle.net/2027/uc1.b3252766
Public Domain in the United States, Google-digitized / http://www.hathitrust.org/access_use#pd-us-google

sieht Infiltrationen, Knoten, Ulcerationen und Narbenbildungen mit teilweisem Verlust der äußeren Nase und narbige Atresie der vorderen Nasenlöcher.

In der rechten Hälfte der Zunge nahe der Zungenspitze sitzt ein haselnußgroßes Leprom; die Mandeln zeigen beiderseits eine zusammenfließende weißlich-rötliche harte Infiltration; an dem hinteren Gaumenbogen sind einzelne kleinere Knoten, an der Uvula ein linsengroßer Knoten, an der Epiglottis mehrere linsengroße Knoten in perlschnurartiger Anordnung und Hyperämie der Stimmbänder zu sehen.

Die Figur 74 illustriert die leprösen Veränderungen der Zunge, der Mandeln, der hinteren Gaumenbögen und der Uvula und die Figur 75 die des Kehlkopfes.

Fig. 75.

Lepröse Knoten des Kehldeckels.

Unser Kranker, G. A., ist Soldat, 26 Jahre alt, aus Bosnien, seit 5 Jahren verheiratet, hat 2 gesunde 3- und 1½jährige Kinder, seine Eltern sind beide im 60. Jahre angeblich an einem Herzleiden gestorben, hat 4 lebende Geschwister, der eine 40jährige Mann ist geisteskrank. Er weiß nichts davon, daß unter seinen Verwandten oder Angehörigen einer eine ähnliche Gesichtsverletzung hätte wie er. Kurz vor der Mobilisierung im August 1914 bemerkte er das erste Mal, daß sich seine Gesichtshaut zu verändern anfing. Es erschienen bläuliche und weißliche Flecken, welche immer größer und intensiver wurden. Er bemerkt erst seit 5 Monaten, daß die Haut seiner Hände, Unterarme und Unterschenkel sich ebenfalls verändert. Am Tage der Mobilmachung rückte er als Reservist ein. Zwei Monate und 10 Tage war er im Winter auf dem Kriegsschauplatz in

Generated on 2019-10-24 15:59 GMT / http://hdl.handle.net/2027/uc1.b3252766
Public Domain in the United States, Google-digitized / http://www.hathitrust.org/access_use#pd-us-google
Digitized by Google
Original from UNIVERSITY OF CALIFORNIA

den Karpathen. Im Frühjahr 1915 kam er zurück und leistete seitdem im Südlager Piliscsaba leichteren Dienst.

Auf der bläulichroten Haut der Stirne, der Backen, der Nase, der Lippen und des Kinns sitzen hanfgroße Knötchen bis linsengroße Höcker,

Fig. 76.

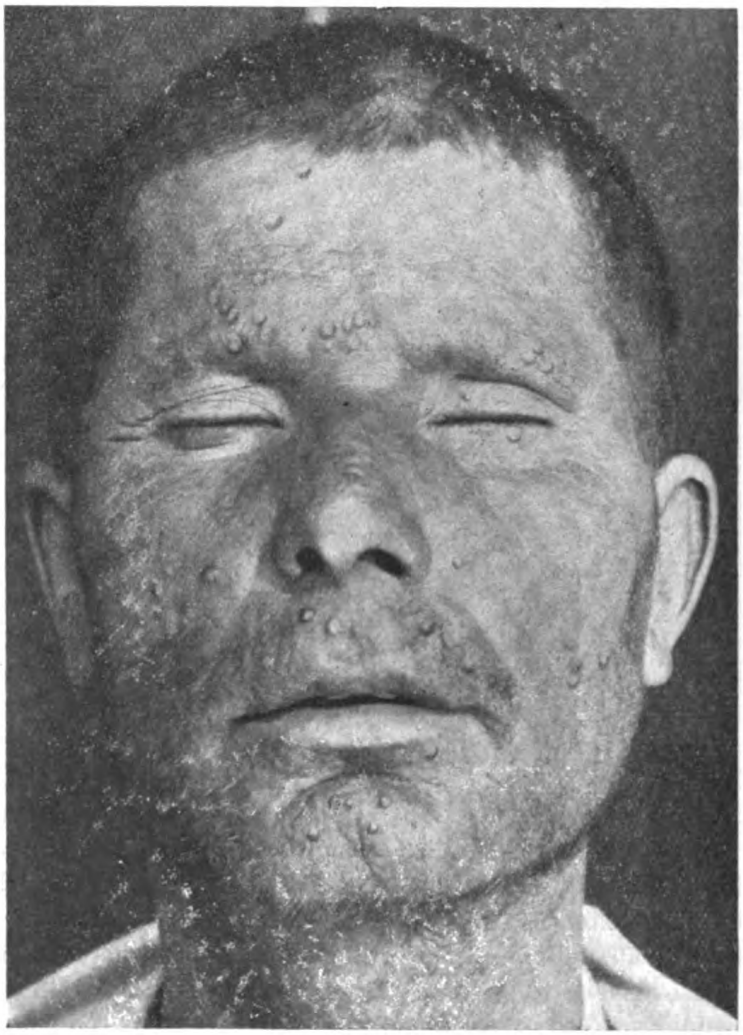

Lepröse Veränderungen des Gesichtes.

an den Unterarmen und Unterschenkeln bläulichrote Verfärbung mit erbsengroßen Knoten. Die Haut der Unterschenkel ist hypästhetisch. Die Figur 76 zeigt die Verfärbung, die Infiltration, die Höcker, ferner den trotzigen, ernsten und traurigen Ausdruck des Gesichtes.

Digitized by Google
Original from UNIVERSITY OF CALIFORNIA
Generated on 2019-10-24 15:59 GMT / http://hdl.handle.net/2027/uc1.b3252766
Public Domain in the United States, Google-digitized / http://www.hathitrust.org/access_use#pd-us-google

In der Nase sind stinkende, zumeist eingetrocknete Borken zu finden; nach Entfernung der Borken ist vorne eine linsengroße Stelle der knorpeligen Scheidewand erweicht und die trockene Nasenschleimhaut leicht

Fig. 77.

Lepröse Knoten.

Fig. 78.

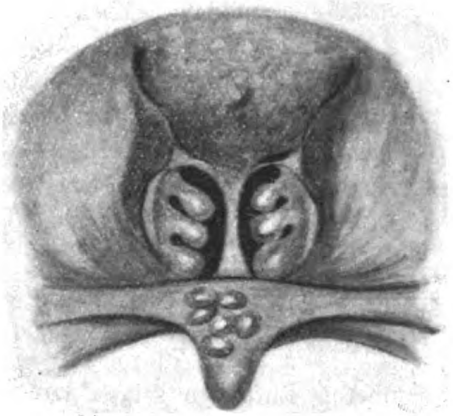

Lepröse Knoten.

Fig. 79.

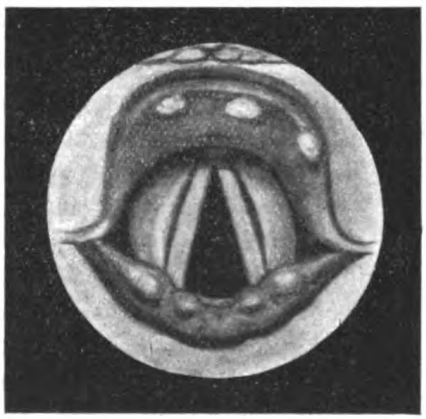

Lepröse Knoten.

blutend. Am Nasenboden längs der Scheidewand beiderseits eine 3 *cm* lange, $^1/_2$ *cm* breite harte Infiltration, das Gebiet der Choanen zeigt keine Veränderungen, die hintere Fläche des weichen Gaumens im Nasenrachenraum zeigt einige kleinere Knötchen, an der oberen Lippe einige kleinere Knötchen, im Munde hinter den Schneidezähnen ist das Zahnfleisch auf-

Digitized by Google
Original from UNIVERSITY OF CALIFORNIA
Generated on 2019-10-24 15:59 GMT / http://hdl.handle.net/2027/uc1.b3252766
Public Domain in the United States, Google-digitized / http://www.hathitrust.org/access_use#pd-us-google

gedunsen mit rötlichen Streifen, am weichen Gaumen sind mehrere inselartige, infiltrierte schwache Stellen zu sehen, 2 linsengroße Höcker sitzen an der Basis der Uvula, an den hinteren Gaumenbögen einige kleine Knötchen, an der hinteren Rachenwand einige erbsengroße Knoten, am Rande der Epiglottis einige kleinere Knoten. Im Sekret der Nasenhöhle finden sich außer polynukleären Leukocyten und sonstigen zelligen Bestandteilen und verschiedenartigen Bakterien zahlreiche Leprazellen, deren Körper von massenhaften Leprabacillen erfüllt ist. Die Leprazellen entbehren der Kerne und die Bacillen sind insbesondere bei der Ziehl-Neelsen-Färbung sehr deutlich sichtbar. Bei der histologischen Untersuchung der aus dem weichen Gaumen entfernten Knoten waren die Leprabacillen nachweisbar. Die Figur 77 zeigt die leprösen Veränderungen der Lippe, der hinteren Gaumenbögen, der Uvula, des weichen Gaumens und der hinteren Rachenwand.

Die Figur 78 illustriert die leprösen Veränderungen der hinteren Fläche des weichen Gaumens.

Die Figur 79 zeigt die leprösen Veränderungen der Epiglottis. Die oberen Luftwege zeigen trockenen Katarrh, Infiltration, Ulceration und Vernarbung in mannigfaltigen Bildern. Einzelne Autoren betrachteten den vorderen Teil der Nasenhöhle als die Pforte der Infektion; in mehreren Fällen scheint die initiale Läsion in der Nasenhöhle wahrscheinlich zu sein, aber man beobachtete solche Fälle, wo die leprösen Veränderungen der Haut lange Zeit neben intakter Nasenhöhle vorhanden waren. Seitens der Nasenhöhle sind charakteristisch die Rhinitis sicca, das Nasenbluten, die harten Borken, in der Nasenabsonderung die Leprazellen und die Leprabacillen, Infiltration der Nasenschleimhaut, Knoten, seltener Granulom am vorderen Teil der Nasenscheidewand, Ulceration, Perforation der Nasenscheidewand, narbige Verwachsung im Gebiete der Nasenöffnungen, zwischen Scheidewand und Muscheln, Anosmie, welche teils einen mechanischen Ursprung in der gestörten Nasenatmung hat oder teils die Folge der Veränderungen der Riechschleimhaut ist, und schließlich die Deformation der äußeren Nase, ihr partieller oder vollkommener Verlust. In der Mundhöhle, im Rachen und im Nasenrachenraume sind trockener Katarrh, Infiltration der Lippe, des Zahnfleisches, des weichen Gaumens, der Uvula, der Mandeln, der Gaumenbögen, weißlichgelbliche rote Knotenbildung in der Größe von einem Stecknadelkopf bis zu einer Kirsche, Ulceration, Vernarbungen, Verwachsungen zwischen weichem Gaumen und hinterer Rachenwand und im Gebiete der hinteren Nasenöffnungen anzutreffen. So wurde der Isthmus faucium als bleifederdickes, rundes Rohr beobachtet. Seitens des Kehlkopfes sind Hyperämie, trockener Katarrh, diffuse oder circumscripte knötige Infiltration, Knoten in der Größe von einem Stecknadelkopf bis

Digitized by Google
Original from UNIVERSITY OF CALIFORNIA
Generated on 2019-10-24 15:59 GMT / http://hdl.handle.net/2027/uc1.b3252766
Public Domain in the United States, Google-digitized / http://www.hathitrust.org/access_use#pd-us-google

zu einer Linse, geschwulstartige Leprome, am Kehldeckel charakteristische perlschnurartig angeordnete Knoten, Stimmritzenverengerung, Vernarbungen, Herabsinken, Rücklagerung, Unbeweglichkeit, Einrollen und Omegaform der Epiglottis, ihre Verwachsung mit dem Zungengrunde, die ringförmige bis federkieldicke Atresie in dem subglottischen Raume und in der Luftröhre, trockener Katarrh, diffuse Verdickung, einzelne Knoten, Ulceration und Vernarbung beobachtet worden.

Die Diagnose stützt sich auf die erwähnten charakteristischen Erscheinungen, auf den Bacillennachweis und bei den bacillenlosen Infiltraten auf sensible und trophische Störungen. Gegen Tuberkulose und Syphilis sind genügende Unterscheidungsmomente vorhanden.

Die Therapie befindet sich neben der Isolierung in den Leprakeimen noch immer im Zustande der Versuche und von einem endgültigen Resultate kann noch nicht berichtet werden.

Man versuchte das Chaulmoograöl, die Salbe aus Extract. chelidonii, Airol und Resorcin, die lokale Injektion von Sublimat, das Europhenöl, das Lepraserum Nastin und Leprolin, die Entfernungen der Knoten und im Notfalle die Tracheotomie.

Wie bekannt, tritt die Lepra in folgenden Formen auf: 1. Lepra tuberosa, 2. Lepra nervosa oder anaesthetica und 3. die beiden Formen kombiniert. Die Lepra tuberosa zeigt folgende Veränderungen der Haut: Mit der beginnenden Hyperämie und Infiltration ist eine dunklere blauröt liche Färbung, eine Schwellung der Haut im Gesicht, an den Handrücken, auf der Streckseite der oberen und unteren Extremitäten, auf dem Rücken zu sehen. Dann treten kleine, bis erbsen- bis bohnengroße Knötchen, die auch Kirschen-, selbst Pflaumengröße erreichen können, auf. Neben der verfärbten Haut bekommt das Gesicht ein gedunsenes Aussehen; durch diffuse Wucherung des Infiltrates, durch Falten und Wulste bekommt das Gesicht einen eigenartigen Ausdruck des trotzig drohenden und tieftraurigen Ernstes. Dieses charakteristische und entstellte Gesicht ist als Facies leontica bezeichnet worden. Die behaarte Kopfhaut ist selten der Sitz eines Infiltrates. Die Augenbrauengegend und Handrücken sind meist haarlos. Die Infiltrate und die Knoten zerfallen, die ulcerierten Stellen sind mit Borken, verhornten Epidermismassen überlagert. Verunstaltende Nagelzerstörung an den Händen, Nekrose der Finger und Zehen. Die Hauterscheinungen können teils ohne Beeinträchtigung des Allgemeinbefindens, teils mit Temperatursteigerung bis 40° auftreten. Im Nasensekret, im infiltrierten Gewebe und in den Knoten sind die Leprabacillen reichlich nachweisbar.

Bei der Lepra nervosa oder anaesthetica sind hauptsächlich trophische Veränderungen und Anästhesien vorhanden, die sich auf die Hauteruptionen

Digitized by Google
Original from UNIVERSITY OF CALIFORNIA
Generated on 2019-10-24 15:59 GMT / http://hdl.handle.net/2027/uc1.b3252766
Public Domain in the United States, Google-digitized / http://www.hathitrust.org/access_use#pd-us-google

und auf größere Regionen der Hautoberfläche erstrecken. Es kommen auch Lähmungen im Facialisgebiet und in den vom Ulnaris versorgten Muskeln vor. Die Hautinfiltrate sind schwachrosa, graurötlich, intensiv weiß, die Haut atrophisch, weich und dünn. Die Prädilektionsstellen sind auf Stirne, an den Vorderarmen, um den Nabel herum, auf den Oberschenkeln und an den Nates. Die atrophische anästhetische Partie der Haut hat pigmentische Grenzkonturen. Die Infiltrate sind bacillenlos oder vereinzelte Bacillen zu treffen. Die andere Hauteruption trophischer Natur ist das Auftreten einer Blase, die Pflaumen- bis Hühnereigröße erreichen kann. Der Lieblingssitz der Blasenbildung ist der Ellbogen und das Knie, sie kann aber auch an anderen Stellen der Extremitäten und des Rumpfes auftreten. Narbenbildung im Gebiete der Gelenke, ferner Kontrakturen der Extremitäten kommen vor.

5. Lupus.

In 2 Fällen beobachteten wir das Vorkommen von Lupus; der eine Fall bezog sich auf einen Soldaten im Dienste und der andere auf einen

Fig. 80.



Lupus des Kehldeckels.

Kriegsarbeiter. Der Kehldeckel des 30jährigen Soldaten war bis auf die Stärke eines Fingers verdickt, sowohl die linguale als die laryngeale Fläche ist mit kleinen, stecknadelkopfgroßen und noch größeren Knötchen besät, stellenweise sind kleinere Zerfälle, Wucherungen und kleine Vernarbungen vorhanden. Die pathohistologische Untersuchung zeigt sowohl unter der mit Plattenepithel bedeckten Oberfläche als in dem Bindegewebe unter der mit Zylinderepithel bedeckten Schleimhaut dicht nebeneinander Rund-

Generated on 2019-10-24 15:59 GMT / http://hdl.handle.net/2027/uc1.b3252766
Public Domain in the United States, Google-digitized / http://www.hathitrust.org/access_use#pd-us-google
Digitized by Google
Original from UNIVERSITY OF CALIFORNIA

zellen, Epitheloidzellen und aus Langhansschen Riesenzellen bestehende typische Follikel. Die Figur 80 illustriert den Lupus des Kehldeckels. Der Kehldeckel wurde bei lokaler Anästhesie total entfernt.

Fig. 81.



Lupus der Nase und des Gesichtes.

In dem zweiten Falle sahen wir teils abgelaufene, teils bestehende Veränderungen des Lupus; die Figur 81 illustriert den Defekt der Nase, die ausgedehnten Vernarbungen und die Knoten.

6. Rhinosklerom.

Das Vorkommen des Rhinoskleroms beobachteten wir in 6 Fällen. Einen Fall haben wir im Kapitel der Tracheotomierten beschrieben. Außerdem war das Rhinosklerom in einem Falle in der Nasenhöhle, an den unteren Nasenmuscheln und an der Nasenscheidewand, in 3 Fällen im Kehlkopf und in einem Falle in der Luftröhre zu beobachten. Die Diagnose

Generated on 2019-10-24 15:59 GMT / http://hdl.handle.net/2027/uc1.b3252766
Public Domain in the United States, Google-digitized / http://www.hathitrust.org/access_use#pd-us-google
Digitized by Google
Original from UNIVERSITY OF CALIFORNIA

stellte das klinische Bild und der pathohistologische Befund fest. Die Figur 82 zeigt das Rhinosklerom an den unteren Nasenmuscheln und an der Nasenscheidewand.

Fig. 82.

Rhinosklerom der unteren Nasenmuscheln und der Nasenscheidewand.

Fig. 83.

Rhinosklerom der Luftröhre mit ihrer zirkulären Verengerung.

Die Figur 83 illustriert das Rhinosklerom in der Luftröhre in einem tracheoskopischen Bild; dasselbe verursacht eine zirkuläre Verengerung der Luftröhre im unteren Drittel.

(Fortsetzung folgt.)

Vereinsberichte.

Wiener Laryngo-rhinologische Gesellschaft.

Sitzung vom 9. Jänner 1918.

(Offizielles Protokoll.)

Vorsitzender: Hr. O. v. Chiari.
Schriftführer: Hr. K. Kofler.

Der Vorsitzende begrüßt die Herren Prof. Dr. H. Eppinger, Dr. G. Hofer und Dr. M. Seemann als Gäste.

I. Hr. G. Hofer demonstriert:

1. den in der Sitzung vom 7. XI. 1917 kurz nach der Operation demonstrierten Fall von **Fibrosarkoma permagnum der linken Tonsille.** Der Tumor, der damals zwischen den beiden Blättern des weichen Gaumens auszuschälen und sich nach Morcellement oral entfernen ließ, erwies sich histologisch als Fibrosarkom. Das Resultat des Eingriffes ist ein sehr gutes. Es resultiert bei dem Patienten eine kleine Narbe am linken

Generated on 2019-10-24 15:59 GMT / http://hdl.handle.net/2027/uc1.b3252766
Public Domain in the United States, Google-digitized / http://www.hathitrust.org/access_use#pd-us-google
Digitized by Google
Original from UNIVERSITY OF CALIFORNIA

weichen Gaumen, mit vollständig normaler Funktion dieses. Patient wird geheilt entlassen.

Aussprache.

Hr. K. Kofler: Ich erinnere daran, daß ich seinerzeit in der k. k. Gesellschaft der Ärzte einen Pat. nach Operation eines über gänseeigroßen, leicht ausschälbaren Fibrosarkoms der rechten Tonsille als geheilt vorgestellt habe. Es sind jetzt ca. $3^1/_2$ Jahre her, daß Pat. rezidivfrei ist. Wie bekannt, schwinden solche Tumoren auch auf Einwirkung von Röntgenstrahlen oder Radium, in einem Falle z. B. sahen wir einen solchen Tumor auch während des Verlaufes eines Erysipels auf kurze Zeit vollständig verschwinden, um mehr minder rasch wieder nachzuwachsen. Ich glaube daher, daß in diesen Fällen die radikale Entfernung des Tumors, eventuell mit nachfolgender Röntgen- oder Radiumbestrahlung eine dauernde Heilung eher gewährleistet, als die Bestrahlungstherapie allein.

2. Einen Fall **hochgradigster Tracheomalacie nach Struma.** Die 16jährige Patientin stand früher in Behandlung der Klinik v. Eiselsberg und war wegen Struma und Atemnot aufgenommen worden. Das Röntgenbild hatte eine Säbelscheidentrachea ergeben und war auf Grund des Röntgenbefundes eine Resektion der beiden unteren Strumapole vorgenommen worden. Kurz nach der Operation trat ein schwerster Anfall von Asphyxie ein und es mußte die Tracheotomia inferior vorgenommen werden. Im Verlaufe der folgenden Wochen erwies sich jeder Versuch eines Decanülements als erfolglos. Die Patientin wurde zur Begutachtung an die Klinik v. Chiari überstellt. Hier konnte ich tracheoskopisch eine Säbelscheidentrachea mit ausgedehnter Malacie der Trachealwände feststellen. Ich riet, zunächst den Versuch der vollständigen Enucleation der rechten Strumapartie vorzunehmen, was von Doz. Denk auf der Eiselsbergschen Klinik vorgenommen wurde. In der Folge trat wohl eine Erholung der rechten Trachealwand ein, jedoch erwies sich das Decanülement auch weiterhin als unmöglich. Die Patientin wurde daher an unsere Klinik überstellt und nach einer erfolglosen Dilatationsbehandlung von uns vor 3 Wochen operiert. Hierbei wurde die Hälfte des linken Seitenlappens der Thyreoidea reseziert und der zurückbleibende Stumpf unter den linken Sternocleidomastoideus verlagert. Die linke Trachealwand erwies sich in einem Ausmaß von 6 *cm* Länge und etwa 3 *cm* Breite als vollständig erweicht. Im weiteren Verlaufe konnte man eine Streckung der linken malacischen Trachealwand beobachten, die Kanüle konnte entfernt werden und die Patientin verläßt nach Verschluß des primären Tracheostomas geheilt die Klinik.

Meine Herren, ich demonstriere diesen Fall als einen besonders schweren von Druckatrophie der Trachea. Ich möchte an dieser Stelle auf das Kapitel Tracheomalacie, das ich mit Herrn Doz. Denk von der Eiselsbergschen Klinik jüngst bearbeitet habe, nicht näher eingehen, nehme aber den Anlaß, dafür einzutreten, daß die indirekte oder direkte Methode der Tracheoskopie nicht nur zur Feststellung der Tracheomalacie vor der Operation, sondern auch zur genauen Lokalisation der Kompressionsstenosen der Trachea vor dem als souveräne Methode so vielfach hingestellten Röntgenbilde unbedingt den Vorzug verdient. Zur genaueren Erläuterung dieses Standpunktes verweise ich besonders auf die Arbeit

Digitized by Google
Original from UNIVERSITY OF CALIFORNIA
Generated on 2019-10-24 15:59 GMT / http://hdl.handle.net/2027/uc1.b3252766
Public Domain in the United States, Google-digitized / http://www.hathitrust.org/access_use#pd-us-google

von Denk und mir „Tracheomalacie und Struma“ im Langenbeckschen Archiv.[1])

3. Ein Sektionspräparat nach einem Fall von **Angina nekroticans.** Der 32 J. alte Pat. erkrankte ganz akut unter den Symptomen einer Angina tonsillaris. Schon nach wenigen Tagen trat nach Angabe des behandelnden Arztes eine schwärzliche Nekrose der rechten Tonsille und Fiebersteigerungen septischen Charakters von 40,5° M. auf; gleichzeitig traten Blutungen aus Mund und Rachen auf. In diesem Zustande sahen wir den an die Klinik transferierten Pat. An Stelle der rechten Tonsille ein tiefes, schwärzliches, mit nekrotischen Massen belegtes Geschwür in den Hypopharynx hinabreichend und den größten Teil der Zungentonsille einnehmend, dazu Zeichen von schwerster Anämie, Blutungen aus Nase und Zahnfleisch und schwerste Malaena. Septische Kontinua von 40,8° M. Temperatur. Alle Versuche einer Therapie blieben erfolglos und der Pat. starb am 4. Tage seiner Einlieferung an die Klinik. Unser bakteriologischer Befund ergab: Kurzkolbige Streptokokken, keine fusiformen Bacillen oder Spirillen, keine Diphtherie.

Die Obduktion ergab: Neben den geschilderten Veränderungen ein nekrotisches Ulcus im unteren Oesophagus, kleiner Milztumor, Petechien an Epi-, Peri- und Myokard, Petechien im Nierenbecken rechts, Infiltrate der Leber, Blutaspiration und parenchymatöse Degeneration der inneren Organe. Umwandlung des Fettmarkes in rotes Mark. Prof. Eppinger, der pro consilio den Pat. sah, äußerte die Vermutung, daß es sich um eine konstitutionelle Veränderung des hämopoetischen Systems handeln könne. Der Blutbefund ergab denn auch: Erythrocyten 1,400.000, Sahli 26,0, Leukocyten 520, keine polynucleären, vornehmlich Lymphocyten, keine Myelocyten oder Myeloblasten.

M. H.! Wie Herr Prof. Eppinger, der sich freundlichst bereit erklärt hat, den theoretischen Teil des Falles zu besprechen, Ihnen auseinandersetzen wird, haben wir es in diesem Falle mit einer Streptokokkenangina zu tun, die bei einem Individuum mit mangelnder Regenerationsfähigkeit seines hämopoetischen Systems uns das vorstehende klinische Bild bietet. Das Wesentliche in dem Blutbilde betrifft die Leuko- und Erythropenie, das Vorherrschen der Lymphocyten und Fehlen von Blutplättchen. Auf den letzteren Umstand sind die Blutungen aus den Schleimhäuten zurückzuführen. Die Anämie erscheint nicht als sekundäre, sondern als durch die Unfähigkeit der Erythropoese bedingt.

Therapeutisch wurde von Eppinger die intravenöse Injektion von 10% Coagulen, 15 cm^3 2—3mal täglich, vorgeschlagen. Im vorliegenden Falle erschien auch diese Therapie als unwirksam, entsprechend dem vorgeschrittenen Stadium.

Aussprache.

Hr. H. Eppinger: M. H.! Das Merkwürdige an dem vorliegenden Falle ist, und das stempelt denselben zu einer Merkwürdigkeit, daß hier im Blute neben den Erscheinungen einer schweren Anämie ein fast völliger Mangel der weißen Blutkörperchen und der Blutplättchen besteht. Die Neigung zu Blutungen hat hier nichts mit einer Mangelhaftigkeit der Gerinn-

[1]) Festschrift für Herrn Hofrat Frh. v. Eiselsberg.

Digitized by Google
Original from UNIVERSITY OF CALIFORNIA
Generated on 2019-10-24 15:59 GMT / http://hdl.handle.net/2027/uc1.b3252766
Public Domain in the United States, Google-digitized / http://www.hathitrust.org/access_use#pd-us-google

barkeit des Blutes zu tun. Zieht man Blut aus der Vene, so gerinnt dieses ebenso rasch wie das eines normalen Menschen, setzt man aber eine kleine Verletzung, so hält die Blutung die längste Zeit an, das heißt, die Nachblutung ist beträchtlich verlängert. Diesen Befund muß man mit der mangelhaften Entwicklung von Blutplättchen in Zusammenhang bringen, weil diese Elemente in erster Linie bei der Entstehung eines Thrombus in Betracht kommen.

Wir möchten also glauben, daß im vorliegenden Falle die hämorrhagische Diathese zum Teile mit dem Mangel an Blutplättchen in Zusammenhang gebracht werden muß. Da nach den neueren Untersuchungen die Blutplättchen ebenso wie die Erythrocyten und die weißen Blutzellen aus dem Knochenmark stammen und beiderlei Elemente neben den Blutplättchen vermindert erscheinen, so dürfte die Annahme gerechtfertigt sein, daß wir es hier im vorstehenden Falle mit einer Krankheit zu tun haben, die mit einer schweren Schädigung der Knochenmarksfunktion vergesellschaftet ist. Wir denken uns den kausalen Zusammenhang im vorliegende Falle ungefähr folgendermaßen: Der Pat. bekam eine schwere Angina, also eine Infektionskrankheit; alle Infekte appellieren an eine entsprechende Knochenmarksfunktion; unter geregelten Verhältnissen reagiert das Knochenmark mit einer Ausschwemmung der weißen Blutkörperchen; hier zeigt sich das Gegenteil. Die Funktion, weiße Blutkörperchen abzustoßen, erlischt und es können nur wenige weiße Blutzellen im peripheren Blute erscheinen. Wir können uns vorstellen, daß die Schädigung, die durch die Infektion bedingt ist, sich nicht nur im Sinne des leukopoetischen Apparates bemerkbar macht, sondern daß wahrscheinlich auch die Mutterzellen der Erythrocyten und der Blutplättchen geschädigt wurden und daher nicht mehr imstande sind, für eine geregelte Absonderung von Erythrocyten respektive Blutplättchen zu sorgen. Es ist schließlich wichtig zu wissen, daß unter vereinzelten Fällen es gelungen ist, durch Injektion von Coagulen (F o n i o - K o c h e r) der Blutungen Herr zu werden.

II. Hr. E. G l a s demonstriert folgende Fälle aus dem Reservespital Nr. 1:

1. Einen Infanteristen, der am 26. Juli v. J. einen Schuß in das linke Auge erhalten hatte. Pat. hat sich selbst das Auge, das nur mehr lose in der Höhle hing, im unmittelbaren Anschluß an die Verletzung entfernt. Seitdem stinkende Eiterbildung in der linken Nase. Das Projektil war durch die Nase und den harten Gaumen gedrungen und war vom Pat. ausgespuckt worden. Punktion der linken Kieferhöhle ergibt starke Eiterbildung. Wiederholte Punktionen, welche eine Ausheilung des Kieferhöhlenprozesses verursachen. Trotzdem dauert der fötide Geruch aus der Nase an. Jetzt erst wird, da leichte Kiefersperre eine hintere Rhinoskopie unmöglich machte, nach Einführung eines O'D w y e r schen Speculums die Untersuchung der Choanen ausgeführt, welche einen in Eitermassen gebetteten Fremdkörper zwischen stark hypertrophischem hinteren Ende der unteren Nasenmuschel und Septum erkennen läßt.

Der Fall erinnert Vortr. an jenen von ihm in der Gesellschaft der Ärzte vorgetragenen Fall, wo ein invertierter, um 180° gedrehter Eckzahn in die Choane gelangt war und zu einer lange bestehenden Eiterung Veranlassung gegeben hatte.

Digitized by Google
Original from UNIVERSITY OF CALIFORNIA
Generated on 2019-10-24 15:59 GMT / http://hdl.handle.net/2027/uc1.b3252766
Public Domain in the United States, Google-digitized / http://www.hathitrust.org/access_use#pd-us-google

Resektion der hypertrophischen unteren Nasenmuschel. Entfernung des Fremdkörpers, der sich als ein Teil des **sequestrierten Gaumenbeines (Pars horizontalis und eines Stückes von der Pars verticalis)** erwies. Hierauf trat Heilung ein.

2. Demonstration einer **Choanalverengerung links** durch Narbengewebe bei einem durch 10 Monate im Felde gestandenen Soldaten. (Rhinosklerom.) Bei Pat. ist die Anamnese von Interesse, da durch diese die retronasale Kulissenbildung mehrfach Erklärung finden könnte. Es war vor Jahren ein schweres Nasentrauma vorausgegangen, welches auch zu einer äußeren Nasendeformation Veranlassung gab, zu zweit hatte Pat. vor Jahren Lues (Wassermann positiv) und schließlich sind bei dem aus Mähren stammenden Soldaten für Sklerom sprechende Symptome vorhanden. Rhinosk. anter. ergibt hochgradige Atrophie der Nase mit Borkenbildung (ohne Septumperforation) und Bildung derber Granulationen und Narben am Introitus, vom Nasenboden gegen das Septum aufsteigend. Die linke Choane erscheint durch eine mit kleinem Fensterchen versehene Narbenmasse (dicke Membran) eingeengt, die rechte Choane relativ frei. Diese Bildung erinnert bei der hinteren Rhinoskopie am meisten an die kongenitaler retronasaler Membranbildung. Mit Rücksicht auf die Härte der äußeren Nase, die Veränderungen am Naseneingange und der histologische Befund (hyaline Zelldegeneration, freilich ohne Mikuliczsche Zellen) erscheint die Diagnose Rhinosklerom am wahrscheinlichsten, zumal da auch die Uvula ein wenig nach oben gezogen erscheint.

Aussprache.

v. Chiari hält den Fall für ein Sklerom, aber von sehr langer Dauer, in welchem es bereits zur Schrumpfung aller Infiltrate gekommen ist, daher finden sich auch keine Bacillen mehr. Für Sklerom sprechen auch die Verdickungen der Stimmlippen und der linken Taschenfalte.

3. Demonstration eines Soldaten, bei dem eine **hochgradige Tränensackeiterung nach Durchschuß** (im Gebiete des rechten Agger nasi) durch Anlegung einer endonasalen, unter dem Agger nasi gelegenen Fistel des Ductus nasolacrymalis zur Ausheilung gelangte.

Bei diesem Pat. mußte außerdem die subperichondrale Resektion der Nasenscheidewand und die Luesche Radikaloperation der rechten Kieferhöhle gemacht werden. Die Westsche Tränensackfistelbildung konnte wegen der hochgradigen Narbenbildung im Bereiche der Agger nasi nicht ausgeführt werden, daher wurde mit Rücksicht auf die tiefe Striktur des Ductus nasolacrymalis eine Fistel dieses Ganges an tieferer Stelle angelegt, welcher Eingriff infolge der dadurch geschaffenen günstigen Abflußbedingungen zum Ziele führte.

III. Hr. M. Seemann demonstriert:

1. Einen Fall von **rhinogener Orbitalphlegmone** bei einem zehnjähr. Knaben. Pat. erkrankte an Schnupfen mit Fieber und heftigen Kopfschmerzen. Bald darauf trat eine Schwellung um das rechte Auge auf, die rasch zunahm. Bei der Aufnahme des Pat. an die Klinik konnte ich folgenden Befund erheben: subfebrile Temperaturen, Schwellung und livide Rötung der Augenlider rechts, lateral davon ein Ödem ober der Augenbraue und in der Schläfegegend; leichte Protrusio bulbi: Injektion der Conjunctiva

Digitized by Google
Original from UNIVERSITY OF CALIFORNIA
Generated on 2019-10-24 15:59 GMT / http://hdl.handle.net/2027/uc1.b3252766
Public Domain in the United States, Google-digitized / http://www.hathitrust.org/access_use#pd-us-google

bulbi, aber nicht der palpebrären; starke Schwellung der Nasenschleimhaut, besonders der rechten unteren Muschel, sodaß der Einblick weiter nach hinten in die rechte Nase unmöglich war; Eiter war nirgends zu sehen. Der Röntgenbefund zeigte eine Verdunklung aller Nebenhöhlen der rechten Seite. Es wurde sofort zur Operation geschritten, die Doz. Dr. Karl Kofler in Äthernarkose in folgender Weise ausführte: Killianscher Hautschnitt wie zur Radikaloperation der Stirnhöhle; beim Abschieben der Weichteile von der medialen knöchernen Wand der Orbita reichlicher Abfluß von Eiter; man sah auch schon die Stelle, wo der Eiter aus dem vorderen Siebbein in die Orbita durchgebrochen war; gegenüber der Durchbruchsstelle in der Lamina papyracea war eine kraterförmige Durchbruchsstelle durch die Tenonsche Kapsel in das Orbitalgewebe zu sehen; von dieser Stelle aus wurde die Kapsel nach vorne und hinten in einer Länge von ca. $2^1/_2$ *cm* gespalten; hierauf Eröffnung der ca. mandelgroßen Stirnhöhle, in der Eiter und Polypen vorgefunden wurden, dann des ganzen Siebbeines, dessen vorderer Anteil von Eiter und Polypen erfüllt war; hinteres Siebbein und Keilbeinhöhle erwiesen sich als gesund und von normaler Schleimhaut ausgekleidet; sodann Eröffnung und Radikaloperation der Kieferhöhle nach Caldwell-Luc, nur mit dem Unterschiede, daß zum Schlusse der Tampon aus der Kieferhöhle durch eine größere Öffnung im mittleren Nasengange herausgeleitet wurde; die Höhle war ebenfalls mit Eiter erfüllt und von einer polypös veränderten Schleimhaut ausgekleidet; ein Defekt irgend einer Wand der Höhle bestand nicht; zum Schluß Auslegen des ganzen Wundbettes mit Jodoformgaze und Drainage nach außen im unteren Mundwinkel und nach der Nase zu; Urotropin und Burow; im weiteren Verlaufe langsamer Abfall der Temperaturen und Schwinden der Schwellung sowie der Ödeme. Zehn Tage nach der Operation konnte der Patient von der Klinik geheilt entlassen werden.

2. Einen Fall von großem **Extraduralabsceß nach Schußverletzung** des linken Stirnbeines mit Eröffnung der Kuppe der Stirnhöhle.

Der Pat. wurde am 4. IX. 1917 durch einen Granatsplitter an der Stirne oberhalb des linken Auges verwundet, kam zuerst an die Klinik v. Eiselsberg, wo folgender Befund erhoben wurde: oberhalb der linken Augenbraue bis zur Glabella eine längliche, mit matschen Granulationen ausgefüllte Wunde; keine Pulsation nachweisbar. Neurologischer Befund negativ. Röntgenbefund: Fraktur der linken Stirnhöhle mit Verlagerung von kleinen Knochensplittern in dieselbe. Pat. wurde zur spezialistischen Behandlung der Klinik v. Chiari übergeben und Doz. Dr. Karl Kofler operierte den Fall in nachstehender Weise: Umschneidung der Wunde, Exkochleation der Granulationen, wobei man auf ein Sequester stieß, unter dem die Dura freilag; dabei entleerten sich einige Tropfen Eiter. Lateral von dieser Stelle zeigt sich eine größere Impression des Knochens. Nach Abtragung desselben stieß man auf einen großen Extraduralabsceß, der durch das Abtragen des Knochens in weitem Umkreise freigelegt wurde. Rings um den Absceß fanden sich Granulationen auf der Dura, die sich mit dem scharfen Löffel leicht entfernen ließen. Die Dura wurde bereits auf eine Strecke von 4 *cm* im Durchmesser frei gelegt, ein Teil des Orbitaldaches abgetragen, ohne daß man auf eine Stelle gestoßen wäre, wo keine Granulationen mehr vorhanden waren. Da der Knochendefekt bereits sehr groß war, und die Granulationen im ganzen Um-

Generated on 2019-10-24 15:59 GMT / http://hdl.handle.net/2027/uc1.b3252766
Public Domain in the United States, Google-digitized / http://www.hathitrust.org/access_use#pd-us-google
Digitized by Google
Original from UNIVERSITY OF CALIFORNIA

kreise immer wieder zum Vorschein kamen, wurde von einer weiteren Abtragung des Knochens Abstand genommen. Die Dura selbst war nirgends verletzt. Bei der Operation zeigte sich aber noch folgender Befund: Die Kuppe der linken Stirnhöhle wer eröffnet und diese selbst vereitert, daher wurde sie radikal nach Riedl operiert und eine breite Kommunikation mit der Nase hergestellt. Abdichtung der Dura mit Jodoformgaze unter Herausleitung des Streifens im lateralen Wundwinkel, Drainage der Stirnhöhle nach der Nase zu. Einige Situationsnähte. Nach einigen Wochen war der Pat. ohne jegliche Beschwerden geheilt. Die überhäutete Stelle pulsiert und bedarf einer späteren plastischen Deckung.

Hr. K. Kofler demonstriert:

a) einen 17jährigen Pat. mit einem großen **Angiofibrom der Nase und des Nasenrachenraumes.** Im Herbste 1915 kam Pat. wegen Verstopfung der Nase an die Klinik. Damals war der Tumor im Nasenrachen ca. walnußgroß, wölbte den weichen Gaumen rechts stark vor und fühlte die rechte Nase bis nach vorne zum Vestibulum völlig aus bei gleichzeitiger Verdrängung des Septums nach links. Rechts in der Gegend der oberen Molarzähne innen fühlte man im harten Gaumen einen kreuzergroßen Defekt, in demselben wölbte sich der Tumor, blaurot durchschimmernd, auf Fingerdruck pulsierend, vor. Die rechte Wange war stark aufgetrieben. Über Blutungen hatte Pat. früher nie zu klagen, solche traten erst auf, seit eine Probeexcision aus dem nasalen Anteile des Tumors zwecks histologischer Untersuchung vorgenommen worden war. Sie waren so häufig und so abundant, daß Pat. körperlich ganz herunterkam. Eine Operation wurde wegen des elenden Zustandes des Pat., weil mit großer Lebensgefahr verbunden, nicht in Betracht gezogen, wohl dachte ich aber daran, durch eine Radium-, eventuell Röntgenbehandlung den Tumor soweit zu präparieren, daß man ihn eventuell später, ohne eine stärkere Blutung zu befürchten, hätte operieren können. Es wurde ein Jahr später zweimal Radium stark filtriert in die Nase auf den Tumor gelegt, jedesmal nur einige Stunden. Bei der zweiten Radiumapplikation blutete es so stark, daß ich vor einer weiteren Anwendung des Radiums absah und eine Röntgenbehandlung einleitete. Es wurden im Institut Prof. Holzknecht im Intervall von neun, resp. zwanzig Tagen 3 intensive Röntgenbestrahlungen des Tumors vorgenommen. Nach der ersten Bestrahlung schon trat eine sichtliche objektive und subjektive Besserung ein. Wieder ein Jahr später hatten die Blutungen stark nachgelassen, der Tumor war kleiner geworden, doch war die rechte Nase nach wie vor total luftundurchgängig. Es wurde wieder eine Radiumbehandlung eingeleitet, u. zw. in der Weise, daß der stark filtrierte Albanusträger (9,6 *mg* Radiumelement mit 0,3 *mm* dickem Platin- und einseitigem, 2 *mm* dickem Bleifilter) durch 5 Tage = 120 Stunden ununterbrochen in die rechte Nase zwischen Tumor (das Bleifilter diesem zugekehrt) und Nasenboden gelegt wurde. Bald sah man auch schon die Wirkung der Behandlung, Pat. konnte zum ersten Male durch die Nase atmen. Merkwürdigerweise war im Anschlusse an die letzte Radiumapplikation eine reichliche eitrige Sekretion in der rechten Nase aufgetreten. Während damals nur ein schmaler Spalt zwischen Tumor und Nasenboden zu sehen war, ist der jetzige Befund, drei Monate nach der letzten Radiumbehandlung, direkt überraschend. Der Tumor ist auf ca. $^4/_5$ seiner ursprünglichen Größe kleiner geworden, die Nasenatmung ist gut, wenn auch noch nicht nor-

Digitized by Google
Original from UNIVERSITY OF CALIFORNIA
Generated on 2019-10-24 15:59 GMT / http://hdl.handle.net/2027/uc1.b3252766
Public Domain in the United States, Google-digitized / http://www.hathitrust.org/access_use#pd-us-google

mal, man sieht bereits verschiedene Gebilde der inneren Nase, die früher absolut nicht zu sehen waren, so die mittlere und untere Muschel, die blaurote Farbe des Tumors ist geschwunden, die mehrfachen Beschwerden des Pat. sind gewichen. Wir sehen also einen bedeutenden Erfolg der Röntgen- und Radiumbehandlung in diesem Falle. Leider läßt sich derzeit nicht feststellen, wieviel vom guten Erfolge der einen oder der anderen Behandlung zuzuschreiben ist, doch möchte ich nach der auffallenden günstigen Wirkung gerade der letzten, vor drei Monaten stattgehabten Radiumbehandlung eher dieser den erzielten Erfolg zusprechen.

Aussprache.

Hr. O. v. Chiari: Ohne die Wirkung der Radium- oder Röntgenbestrahlung irgendwie in Frage stellen zu wollen, möchte ich doch darauf aufmerksam machen, daß die Angiofibrome des Nasenrachenraumes häufig bei der Pubertätsentwicklung männlicher Individuen entstehen, dann aber hie und da spontan mit dem Ablauf der Pubertät zurückgehen oder ganz verschwinden.

b) einen Pat. mit einem **Hämangiom des Pharynx,** durch Radiumapplikation geheilt. Pat. kam anfangs 1917 an die Klinik und gab an, daß er seit 3 Jahren das Gefühl habe, oft schlucken zu müssen und einen immer engeren Schlund zu bekommen und häufig an blutigem Auswurf leide. Vom Reservespital Nr. 16 wurde er mit der Diagnose Angiom zu uns gesandt. Man sah damals am vorderen und hinteren Gaumenbogen bis zur Kommissur hinauf verstreute angiomatöse Stellen von Hirse- bis Hanfkorngröße, ferner einen ca. daumendicken Wulst an der rechten seitlichen Pharynxwand vom Dach des Epipharynx bis in den Recessus piriformis sich erstreckend. Die rechte Epiglottishälfte und die rechte aryepiglottische Falte waren durch diesen Wulst gegen die Mittellinie nach links verdrängt. Auf ihm saßen bläuliche Höcker- und Gefäßschlingen. Wegen einer zu gewärtigenden starken Blutung wurde keine Probeexcision zur histologischen Untersuchung gemacht, nach dem makroskopischen Aussehen entschied man sich für die Diagnose Angioma cavernosum. Wegen häufiger Beschwerden von Seite der rechten Gaumenmandel wurde diese total exstirpiert. Nach völliger Heilung der Operationswunde wurde dann eine Radiumbehandlung des Angioms eingeleitet, in der Weise, daß ein Dominiciröhrchen, enthaltend 24,2 *mg* Radiumelement, filtriert durch eine Nickelkapsel von 1 *mm* Dicke durch die Nase in den Pharynx rechts bis zum Recessus, dem Tumor anliegend. hinunterhängt. Die Applikation dauerte 3¾ Stunden. Eine Woche später wurde dieselbe Radiummenge in derselben Weise filtriert, genau so wie früher durch 6¾ Stunden appliziert. Tags darauf Radiumschorfe im Rachen zu sehen. Weiterhin Auftreten von stürmischen Reaktionserscheinungen in Form von hohem Fieber bis zu 40°, Anschwellung der rechtsseitigen Halsdrüsen und der Haut, Ankylostoma, starke Schwellung und Rötung der rechten Tonsillargegend, Rötung, Schwellung und Ödem des weichen Gaumens und der Uvula und des rechten Zungenrandes bis nach vorne zur Spitze, intensive Rötung und Schwellung besonders der rechten Pharynxgegend und des Zungengrundes. Druckempfindlichkeit der Zunge, starke Schling- und leichte Atembeschwerden, klosige Sprache, Ohrensausen mit Schwerhörigkeit im rechten Ohr. Dicke, filzige, fibrinöse, weiße Belege am

Digitized by Google
Original from UNIVERSITY OF CALIFORNIA
Generated on 2019-10-24 15:59 GMT / http://hdl.handle.net/2027/uc1.b3252766
Public Domain in the United States, Google-digitized / http://www.hathitrust.org/access_use#pd-us-google

rechten Zungenrande hinten, am Zungengrund und an der Oberfläche des Angioms. Die bakteriologische Untersuchung der öfters abgelösten und sich wieder neubildenden Belege auf Diphtheriebacillen ergab einen negativen Befund. Diese stürmischen Reaktionserscheinungen nahmen in den nächsten Tagen noch etwas zu und waren nach zirka drei Wochen vollständig verschwunden. Nach dieser Zeit war von dem Tumor nichts mehr zu sehen, ebenso waren die Beschwerden, die zur Zeit der Aufnahme bestanden, geschwunden. Heute sieht man nur mehr vereinzelte kleine erweiterte Blutgefäßchen und zwei bis drei hirsekorngroße Angiome in der rechten Tonsillargegend und an der rechten seitlichen Rachenwand, eine von normaler Schleimhaut bedeckte, ganz flache minimale, kaum nennenswerte Vorwölbung. Es zeigt sich also in diesem Falle eine besonders günstige Einwirkung der Radiumapplikation oder Radiumbehandlung auf einen Gefäßtumor. Solche gute Resultate bei dieser Art von Tumoren sind bekannt und in der Literatur beschrieben. Interessant ist besonders die starke Reaktion auf die Radiumapplikation.

c) ein 13jähriges Kind mit **postdiphtheritischer Larynxstenose.** Decanülement. — Die Pat. überstand im Alter von drei Jahren eine Diphtherie und wurde damals längere Zeit hindurch inturbiert. Nach dem Aussetzen der Inturbation traten allmählich leichte Atembeschwerden auf, jedoch wurde eine Tracheotomie nicht ausgeführt. In diesem Zustande blieb sie bis zu ihrem 10. Lebensjahre, wo dann wegen stärkerer Atembeschwerden die Tracheotomia inferior ausgeführt wurde. Damals sah man im subglottischen Raume in der Höhe des Ringknorpels ein zentral gelegenes, kaum erbsengroßes Lumen. Weiterhin wurde eine Dilatationsbehandlung eingeleitet, zuerst mit Gummischläuchen, Kathetern und dünnen Schröterschen Rohren, schließlich wurde eine Taukanüle für längere Zeit eingelegt. Der Erfolg war sehr günstig. Vor mehreren Wochen wurde die Taukanüle entfernt und eine gewöhnliche Siebkanüle verstopft getragen, mit der die Pat. gut atmen konnte. Vor einigen Tagen wurde nun die Kanüle weggelassen, das Tracheostoma ist im Zuheilen begriffen. Man sieht jetzt an der früher stark verengten Stelle ein zentral gelegenes, 9 *mm* im Durchmesser haltendes Lumen, das ringsum von vernarbten höckerigen Granulationen besetzt ist. Die Pat. hat gut Luft, auch bei Anstrengungen.

Referate.

I. Allgemeines.

Psychogener Stridor bei Soldaten. Von Dr. J. Schlachter, Frankenthal (Pfalz) (Aus dem Feldlazarett für Ohren-, Hals- und Nasenleiden zu Heidelberg [fachärztlicher Beirat: Geh. Hofrat Prof. Kümmel, Direktor der Universitäts-Ohren-, Nasen- und Halsklinik].) (Zschr. f. Ohrhlk. u. f. d. Krhk. d. Luftw. 77. H. 1.)

Verfasser berichtet über vier einschlägige Fälle dieses interessanten, verhältnismäßig seltenen Krankheitsbildes und schließt epikritische Bemerkungen daran. In der Therapie steht die Suggestivbehandlung vorne an, doch besteht Neigung zu Rückfällen.

Ernst v. Urbantschitsch.

Generated on 2019-10-24 15:59 GMT / http://hdl.handle.net/2027/uc1.b3252766
Public Domain in the United States, Google-digitized / http://www.hathitrust.org/access_use#pd-us-google
Digitized by Google
Original from UNIVERSITY OF CALIFORNIA

Behandlung der Diphtheritis mit spezifischem Serum. Von W. Pulawski, Radziejow. (Przeglad Lekarski. 1917. Nr. 35, 36, 37.)

In den Jahren 1914, 1915, 1916 hat Pulawski 129 Fälle von Diphtheritis behandelt, darunter 82 mit Komplikationen seitens des Kehlkopfes und 4 Todesfälle. 118 Fälle wurden nur einmal injiziert, 11 Fälle zweimal. Postseröse Reaktion trat nur in Fällen auf, in denen mehr als 1000 I. E. injiziert worden waren, im ganzen 19mal, und zwar 14mal als Urticaria, sonst in gemischter Form. Reinjektionen wurden in 24 Fällen ausgeführt. Der kürzeste Zeitraum zwischen der primären und der Reinjektion betrug $^1/_2$ Jahr, der längste 10 Jahre. In diesen Fällen trat nur einmal eine postseröse Urticaria auf, 9 Tage nach der Reinjektion von 3000 I. E. in 15 cm^3 Flüssigkeit. In diesem Fall war die primäre Injektion von 1000 I. E. in 6 cm^3 Serum vor 4 Jahren reaktionslos verlaufen. Das immer seltenere Vorkommen postseröser Reaktion ist nach dem Verfasser auf die Verwendung immer mehrwertiger Seren zurückzuführen, wodurch immer geringere absolute Mengen Flüssigkeit und folglich auch immer geringere Mengen von fremdem Eiweiß in den Organismus eingeführt zu werden brauchten.

Gleichzeitig beobachtete Pulawski eine große Anzahl von Fällen mit Angina follicularis, die sehr oft vorkam, besonders in Familien, in denen Scharlachfälle sich ereigneten, manchmal mit schwerem Verlauf, aber immer mit günstigem Ausgang.

Sämtliche letal verlaufenen Diphtheritisfälle betrafen solche mit Komplikation seitens des Larynx. Spira.

Die Behandlung von Diphtheritis mit spezifischem Serum. Von Pulawski, Radziejow. (Medycyna i Kronika Lekarska. 1917. Nr. 21, 22.)

Die Zahl der Fälle von Diphtheritis des Rachens und des Kehlkopfes begann gleich nach Ausbruch des Krieges rasch zu steigen und betrug im Jahre 1914 51, im Jahre 1915 58 Fälle im Vergleich zu 19 Fällen im Jahre 1913. Auf 109 Fälle in den Jahren 1914 und 1915 waren 3 mit letalem Ausgang. Reinjektionen wurden ausgeführt 9mal im Jahr 1914 und 12mal im Jahr 1915. Postseröse Erscheinungen traten einmal auf in Form von Urticaria 104 Tage nach der Injektion von 3000 I. E. in der Menge 15 cm^3 Serum. In demselben Falle waren nach der primären Injektion von 1000 I. E. in 6 cm^3 Serum vor 3 Jahren gar keine postserösen Erscheinungen aufgetreten. Das Ausbleiben dieser Reaktionserscheinungen dürfte nach Pulawski dem Umstande zuzuschreiben sein, daß immer mehrwertiges Serum zur Anwendung gelangt, wodurch immer geringere Mengen Flüssigkeit zur Injektion ausreichen und so immer geringere Mengen fremdes Eiweiß in die Blutzirkulation gelangen. In den Jahren 1916 und 1917 nahm die Zahl der von Pulawski beobachteten Fälle von

Digitized by Google
Original from UNIVERSITY OF CALIFORNIA
Generated on 2019-10-24 15:59 GMT / http://hdl.handle.net/2027/uc1.b3252766
Public Domain in the United States, Google-digitized / http://www.hathitrust.org/access_use#pd-us-google

Diphtherie bedeutend ab. Sie betrug im Jahre 1916 nur 16 Fälle, darunter 1 Fall mit letalem Ausgang und 3 mit Reinjektionen. Im Jahre 1917 waren bis 6. V. nur 2 Fälle von Pharynx- und Larynxdiphtheritis zur Beobachtung gekommen. Spira.

II. Nase und Nebenhöhlen.

Die Nasenscheidewandabscesse dentalen Ursprungs. Von W. Bauer, Innsbruck. (Zschr. f. Mund- u. Kieferchir. 2. H. 3.)

Besprechung der Ätiologie des Septumabscesses und Zusammenstellung der bisher veröffentlichten Fälle (9) dentalen Ursprungs. Mitteilung zweier eigener Fälle, bei denen der Absceß im Anschluß an eine chronische Erkrankung der Wurzelspitzen der oberen Schneidezähne (Granulome) entstanden war. Für die Weiterleitung des eitrigen Prozesses kommen drei Wege in Betracht: 1. die Ductus incisivi, die vom Boden der Nasenhöhle durch den Canalis incisivus (naso-palatinus) zum Dach der Mundhöhle ziehen (Gaumenabscesse). 2. Die Eiterung bricht facial durch und die Infektion schreitet auf der äußeren Oberfläche des Alveolarfortsatzes submukös auf das Septum fort. 3. Das Granulom durchbricht den deckenden Knochen und dringt bis zur Schleimhaut des Nasenbodens vor.

Bauer ist der Ansicht, daß ein großer Teil der „idiopathischen" Septumabscesse dentalen Ursprungs ist, und verlangt, daß bei jedem Fall von Septumabsceß die oberen Schneidezähne einer eingehenden Untersuchung zu unterziehen sind. Cäsar Hirsch.

Zwei neue Methoden der Operation von Kiefercysten nach dem Caldwell-Luc-schen Prinzip. Von B. Mayrhofer, Innsbruck. (Zschr. f. Mund- u. Kieferchir. 2. H. 3.)

Verfasser hat eine besonders große Wurzelcyste von der Fossa canina aus eröffnet, ihren Inhalt entleert und die in die Cyste etwa $^1/_2$ *cm* weit nackt und rauh hineinragende Wurzelspitze des Eckzahnes reseziert. Die Scheidewand zwischen Cyste und gesunder Kieferhöhle wurde reseziert, die Mundschleimhaut durch Naht partiell verschlossen, da während der Operation eine Blutung in der Höhle aufgetreten war, sonst hätte Mayrhofer sofort vollständig genäht. Verfasser empfiehlt, von der Vorderwand der Cyste möglichst viel stehen zu lassen, so daß der mit dem Antrum vereinigte Cystenraum schon gleich nach Beendigung der Operation fast gänzlich mit Epithel ausgekleidet wäre.

In einem anderen Falle — es handelt sich um eine sehr große Cyste mit Gerberschem Wulst am Nasenboden — legte Verfasser ein Fenster zwischen Cyste und unteren Nasengang an, schlug einen Schleimhautlappen vom Nasenboden bzw. lateraler Nasenwand in die Cyste hinein und vernähte die orale Wunde.

Digitized by Google
Original from UNIVERSITY OF CALIFORNIA
Generated on 2019-10-24 15:59 GMT / http://hdl.handle.net/2027/uc1.b3252766
Public Domain in the United States, Google-digitized / http://www.hathitrust.org/access_use#pd-us-google

In Fällen, in denen neben der Zahncyste auch noch ein Empyem der Kieferhöhle vorhanden ist, kombiniert Mayrhofer beide Methoden, d. h. er verbindet die Cyste mit der Kieferhöhle und führt die Operation typisch nach Luc-Caldwell zu Ende. Cäsar Hirsch.

Nasenatmung und Mundatmung bei körperlichen Anstrengungen. Von Stabsarzt d L. Dr. Henrici, Spezialarzt für Hals-, Nasen-, Ohrenleiden in Aachen, zurzeit Chefarzt eines Feldlazaretts. (Zschr. f. Ohrhlk. u. f. d. Krhk. d. Luftw. 77. H. 1)

Betrachtungen über die Physiologie der Atmung und die Bedeutung der Nasenatmung bei forciertem Atmen.

Ernst v. Urbantschitsch.

III. Nasenrachenraum, Pharynx und Mundhöhle.

Über schädigende Momente bei Uranoplastik und deren Ausschaltung durch Schroeders Okklusionsprothese. Von Eugen Lickteig, Straßburg. (Zschr. f. Mund- u. Kieferchir. 2. H. 3.)

Nach kurzer Beschreibung der Geschichte der Uranoplastik und deren Schwierigkeiten weist Lickteig auf die von Schroeder in seinem Handbuch der zahnärztlich-chirurgischen Verbände und Prothesen 1911 beschriebene Okklusionsprothese aus Zelluloid hin, in der er ein einfaches Hilfsmittel sieht, den Gaumen nach der Operation bis zur Abheilung vor schädigenden Momenten zu schützen.

Als solche führt er die Vorgänge bei der Nahrungsaufnahme, beim Sprechen und Atmen an. Zur Darstellung der Druckschwankungen, die der deckende Schleimhautperiostlappen auszuhalten hat, brachte Lickteig genau in den Defekt passende Kapseln an, die entweder nach dem Mund oder der Nase bzw. der Kieferhöhle offen waren. Durch einen Quecksilbermanometer mit Schreibhebel konnten die Druckschwankungen auf ein Kinographion registriert werden. Auf zwei Tafeln lassen die so entstandenen Kurven erkennen, daß die Sprachlaute nur geringe Schwankungen in Mund und Nase hervorrufen. Dagegen kommen beim Schneuzen, Niesen und Schnupfen Steigerungen des positiven Druckes von 40—64 *mm* Hg bzw. des negativen Druckes bis 40 *mm* Hg in Betracht. Beim Husten und normalen Atmen sind die Werte geringer, größer hingegen beim Saugen und Schlucken.

Als großen Vorteil in der Anwendung der Okklusionsprothese sieht Verfasser auch seine Verwendung als Träger des Verbandes. Es läßt sich die Operationswunde über bzw. unter der Prothese sehr gut tamponieren, wodurch einerseits der so gefährliche Narbenzug hintangehalten und andrerseits die Bildung von starken Granulationen der Mundschleimhaut gefördert wird. An 10 Krankengeschichten wird die vorzügliche Wirkung der Prothesen geschildert. Cäsar Hirsch.

Generated on 2019-10-24 15:59 GMT / http://hdl.handle.net/2027/uc1.b3252766
Public Domain in the United States, Google-digitized / http://www.hathitrust.org/access_use#pd-us-google
Digitized by Google
Original from UNIVERSITY OF CALIFORNIA

Antrumpolyp nach Schußverletzung. Von B. Mayrhofer, Innsbruck. (Zschr. f. Mund- u. Kieferchir. 2. H. 3.)

Fall von Gewehrgeschoßdurchschuß beider Wangen und der Zunge. Pat. war nur 19 Tage im Lazarett, dann wieder im Feld. Es traten Erscheinungen einer Mund-Kieferhöhlenfistel auf, die wieder verschwanden, bis er nach 6 Monaten wegen eines „Zapfens" im Munde im Lazarett aufgenommen werden mußte. Hier fand Verfasser in der Lücke des fehlenden rechten ersten Mahlzahnes am Oberkiefer eine kirschgroße, kugelige, verschiebliche, gestielte Geschwulst, neben der Eiter aus dem Antrum herausquoll. Es wurde die Radikaloperation der Kieferhöhle gemacht, der Polyp entfernt und histologisch untersucht. Die Struktur des Polypen ist identisch mit der der Nasenpolypen. Auffallend an dem Polypen war nur, daß der Teil, der in der Kieferhöhle lag, Flimmerepithel trug, dagegen die nach der Mundhöhle gekehrte Seite mit Plattenepithel überzogen war.

Cäsar Hirsch.

Beitrag zur Ätiologie rezidivierender Peritonsillarabscesse. Von Z. Srebrny. (Medycyna i Kronika Lekarska. 1917. Nr. 33.)

Gewöhnliche Ursachen rezidivierender Peritonsillarabscesse sind: akute und chronische Tonsillitiden, Caries dentium und Naseneiterung. Hingegen wird an Fremdkörper als solche Ursache gewöhnlich nicht gedacht. Nun teilt Srebrny zwei Fälle mit, von denen in einem eine in der entfernten Tonsille gefundene Fischgräte, in dem anderen ein spontan ausgestoßener Speichelstein die Ursache der erwähnten Krankheit gebildet haben. Im ersten Fall bestand im vorderen Gaumenbogen eine Fistel, aus der nach Angabe des Pat. von Zeit zu Zeit spontan oder bei Druck auf die Mandel sich Eiter entleerte. Im zweiten Fall fand sich im vorderen Gaumenbogen ein Granulationsknötchen mit einer kleinen Öffnung an der Spitze, aus der bei Druck auf den Unterkieferwinkel Eiter zum Vorschein kam. Eine in die Öffnung eingeführte Sonde stieß auf einen harten rauhen Körper. Der Kranke hatte oft über Ausfluß von Eiter unter der Zunge geklagt und vor einigen Monaten an einer 4 Wochen dauernden schmerzhaften Anschwellung im Unterkieferwinkel gelitten. Das Konkrement hatte sich wahrscheinlich in der Glandula submaxillaris gebildet und sich von dort auf dem Wege der Eiterung einen Durchbruch in die Umgebung der Mandel und von hier durch die Fistel im vorderen Gaumenbogen nach außen gebahnt.

In beiden Fällen sind nach Entfernung der Fremdkörper alle Krankheitserscheinungen dauernd ausgeblieben und die Fisteln zum Verschluß gelangt. Eine Fistel in einem vorderen Gaumenbogen soll demnach einen wichtigen Anhaltspunkt zur Diagnose eines Fremdkörpers als Ursache rezidivierender Peritonsillarabscesse bilden.

Spira.

Digitized by Google
Original from UNIVERSITY OF CALIFORNIA
Generated on 2019-10-24 15:59 GMT / http://hdl.handle.net/2027/uc1.b3252766
Public Domain in the United States, Google-digitized / http://www.hathitrust.org/access_use#pd-us-google

Fall einer hartnäckigen Parotisfistel, ausgeheilt durch Exstirpation des N. auriculotemporalis. Von L. Zembrzuski, Warschau. (Gazeta Lekarska. 1917. Nr. 36.)

Nach kritischer Besprechung der verschiedenen Methoden zur Behandlung einer Parotisfistel teilt Verfasser einen einschlägigen hartnäckigen Fall mit, den er zu beobachten Gelegenheit hatte und der nach der Methode von Levicke geheilt wurde.

Bei der 11jährigen Pat. war vor einem Jahr nach Typhus ein Abceß vor dem Ohr aufgetreten, nach dessen Spaltung und Entleerung eine Schiefstellung des Gesichts bemerkt wurde. Später wurde diese Verkrümmung geringer und aus der noch nicht ganz verschlossenen Wunde des Abscesses entleerte sich beim Kauen tropfenweise eine klare Flüssigkeit. Die Untersuchung zeigt 1 *cm* vor dem Lobulus eine 3 *cm* lange, eingezogene Narbe, an deren unteren Abschnitt eine stecknadelkopfgroße Öffnung sich befindet, aus welcher beim Kauen eine klare Flüssigkeit tropfenweise ausfließt. Paquelin, Lapis, Druckverband und flüssige Diät blieben ganz ohne Erfolg. Nun führte Zembrzuski die Operation von Levicke aus, indem er in der Chloroformnarkose vor dem Tragus einen 1 *cm* langen Schnitt machte, die Narbe samt der äußeren Fistelöffnung exzidierte, den Nerv bloßlegte, herauszog und in der Länge von 3 *cm* ausriß und schließlich die Wunde vernähte. Am 3. Tag Schwellung der ganzen Gesichtshälfte, die am 5. Tag zurückging. Am 7. Tag Entfernung der Nähte. 20 Tage nach der Operation verließ Pat. geheilt das Spital. Spira.

Über die Prognose bei offener Tuberkulose der Lungen und des Rachens. Von Wilczynski, Zakopane. (Przeglad Lekarski. 1917. Nr. 20.)

Die Ursache der größeren oder geringeren Widerstandsfähigkeit des Organismus und der größeren oder geringeren Malignität des Tuberkelbacillus wurde bis jetzt nicht aufgeklärt. Wilczynski fiel es auf, daß bei Kranken, bei denen im Sputum kurze, dicke, gleichmäßig sich färbende Bacillen sich finden, die Krankheit günstig, mit geringer oder ohne Temperatursteigerung verläuft und meist die fibrinöse Form annimmt, während dort, wo lange, dünne, unterbrochen gefärbte Bacillen vorkommen, die Krankheit immer einen letalen Verlauf nimmt. Einen Pat. mit offener Tuberkulose, bei dem einmal der eine, ein anderes Mal der andere Bacillentypus vorgekommen wäre, hat Verfasser nicht gesehen. Diese zwei Formen stellen entweder zwei verschiedene Typen dar oder sie bilden einen und denselben Typus, der im dazu geeigneten Organismus der Mutation unterliegt.

Auf Grund seiner Beobachtungen spricht Verfasser die Vermutung aus: 1. daß die Typen der humanen Tuberkelbacillen von ungleichmäßiger Malignität sind;

Generated on 2019-10-24 15:59 GMT / http://hdl.handle.net/2027/uc1.b3252766
Public Domain in the United States, Google-digitized / http://www.hathitrust.org/access_use#pd-us-google
Digitized by Google
Original from UNIVERSITY OF CALIFORNIA

2. daß die langen und besonders die nach Ziebel-Neelsen nicht gleichmäßig sich färbenden Bacillen bösartig sind und eine ungünstige Prognose geben;

3. daß bei Kranken mit offener Tuberkulose in den primären und in den sekundären Herden gewöhnlich ein Bacillentypus gefunden wird;

4. daß man untersuchen soll, ob bei geschlossener Tuberkulose anaphylaktische Versuche mit dem Tuberkulin der langen und dem der kurzen Stäbchen gleichartig ausfallen;

5. daß man experimentell untersuchen soll, wie sich die Malignität der menschlichen Bacillentypen bei Tieren verhält. Spira.

Notizen.

Bemerkung zur Arbeit: Prof. Dr. A. Onodi: Ergebnisse der Abteilung etc. in Mschr. f. Ohrhlk. 1918. H. 3. S. 113. Von Dr. Ulrich, Basel. Bei Anführung der verschiedenen Arten von Therapie der funktionellen Stimmstörungen erwähnt Onodi auch die von mir im Arch. f. Laryng. 1917 S. 377 publizierte Methode der künstlich erzeugten Taubheit mittelst zweier Bárányscher Lärmapparate und schreibt u. a. auf S. 130: „Seiner (sc. Ulrich) Meinung nach, kann diese Methode mit der Faradisation konkurrieren." Dieser Satz entspricht nun keineswegs den Angaben in meiner Publikation. Ich habe im Gegenteil in meiner Arbeit auf S. 382 deutlich darauf hingewiesen, daß der praktische Wert dieses Versuches *nur* ein relativer ist und daß derselbe auch „in therapeutischer Hinsicht — eben wegen des häufigen Versagens — niemals mit der fast nie versagenden „Spießschen Brummethode" oder auch der Faradisation konkurrieren kann." Auch die seitherigen Erfahrungen haben nach wie vor gelehrt, daß mit der erwähnten Methode oft überraschende Erfolge erzielt werden, daß sie aber in mindestens der Hälfte der Fälle versagt. Ein Vergleich mit den therapeutischen Erfolgen der Faradisation wäre also ohne Zweifel eine Überschätzung des Lärmtrommelversuchs.

Die Kriegstagung des Vereines Deutscher Laryngologen findet **nicht** statt.

Doz. Dr. Hermann Marschik ist nach dreijähriger Abwesenheit vom Felde zurückgekehrt und hat die Redaktion des Laryngo-Rhinologischen Teiles wieder übernommen. — Beiträge mögen demnach wieder an seine Adresse: Wien, IX., Lazarettgasse 14, gesendet werden.

Personalien.

Verliehen: Prof. Dr. W. Kümmel in Heidelberg der Titel Geheimer Hofrat. — Prof. Dr. E. Hoffmann in Greifswald der Titel Geheimer Sanitätsrat.

Ernannt: Dr. H. Noltenius in Bremen, Dr. F. Blumenfeld in Wiesbaden, Oberarzt Privatdozent Dr. Brock in Erlangen zum Professor und Prof. Dr. Otto Seifert zum o. Professor für Nasen-Kehlkopfkrankheiten in Würzburg.

Erhoben: In den erblichen Adelsstand Hofrat Prof. Dr. Viktor Urbantschitsch.

Auszeichnungen: Das Eiserne Kreuz II. Kl. erhielten: Prof. Dr. Zimmermann (Halle), Doz. Dr. Blau (Bonn), Prof. Dr. Körner (Rostock). — Das Ritterkreuz des Franz Josef-Ordens mit der Kriegsdekoration: Doz. Dr. Blau (Bonn), Doz. Dr. E. Fröschels, Doz. Dr. Ernst v. Urbantschitsch.

Gestorben: Dr. Wilh. Anton, a. o. Professor für Oto-Rhinologie an der deutschen Universität in Prag.

Für den wissenschaftlichen Teil verantwortlicher Redakteur: Dr. E. v. Urbantschitsch, Dr. H. Marschik.
Herausgeber, Eigentümer und Verleger: Urban & Schwarzenberg.

Druck von Gottlieb Gistel & Cie., Wien, III., Münzgasse 6.

Digitized by Google
Original from UNIVERSITY OF CALIFORNIA
Generated on 2019-10-24 15:59 GMT / http://hdl.handle.net/2027/uc1.b3252766
Public Domain in the United States, Google-digitized / http://www.hathitrust.org/access_use#pd-us-google

Referate.

Seite

I. Allgemeines 494
II. Äußeres Ohr und Mittelohr 494
III. Labyrinth und Hörnerv 496

Laryngo-Rhinologischer Teil.

Original-Artikel.

Dr. Rudolf Steiner-Prag: Die Tonsillektomie und ihre Bedeutung für die Behandlung von Allgemeinerkrankungen. (Mit einer Tabelle.) (Fortsetzung) . . . 497

Prof. Dr. Thost-Hamburg-Eppendorf: Entfernung einer Bleikugel aus dem rechten Siebbein nach einer exakten Methode zur Bestimmung von Geschossen im Schädel. (Mit 2 Figuren) 517

Prof. Dr. A. Onodi-Budapest: Ergebnisse der Abteilung für Hör-, Sprach-, Stimmstörungen und Tracheotomierte vom Kriegsschauplatze, mit einem rhino-laryngologischen Anhang. (Mit 97 Figuren.) (Fortsetzung) 520

Vereinsberichte.

Wiener Laryngo-rhinologische Gesellschaft. Sitzung vom 9. Jänner 1918 530

Referate.

I. Allgemeines 538
II. Nase und Nebenhöhlen 540
III. Nasenrachenraum, Pharynx und Mundhöhle 541

Notizen.

Bemerkung zur Arbeit: Prof. Dr. A. Onodi: Ergebnisse der Abteilung etc. 544

Personalien.

Verliehen. — Ernannt. — Erhoben. — Auszeichnungen. — Gestorben 544

Jod-Otosclerol

(Cimicifugin 6,66% — Broms. 36,3% — Phosphors. 13,52%).

Das in Kliniken und in der Praxis erprobte Spezifikum gegen

Subjektive Ohrgeräusche

auf nervöser, sklerotischer und autointoxischer usw. Basis und
Mittelohrgeräusche.

Ordination:

3—4mal täglich 1—5 Tabletten à 0,3 (ev. ansteigend, beginnend mit 1 Tablette bis zu 5 Tabletten pro dosi) **nach den Mahlzeiten.**

Je nach Schwere des Falles längere Zeit zu nehmen.

Wenn luetische Verdachtsmomente vorliegen, verordne man
Jod-Otosclerol.

Literatur zu Diensten.

Münchner Pharmazeutische Fabrik, München 25.

Digitized by Google
Original from UNIVERSITY OF CALIFORNIA
Generated on 2019-10-24 15:59 GMT / http://hdl.handle.net/2027/uc1.b3252766
Public Domain in the United States, Google-digitized / http://www.hathitrust.org/access_use#pd-us-google

H. PFAU INH. L. LIEBERKNECHT,
Berlin NW. 6, Luisenstr. 48, Wien IX/2, Mariannengasse 17.

Monochord Struycken-Schaefer

:: bietet eine kontinuierliche Tonreihe und ersetzt die ::
Bezold'sche Stimmgabelreihe einschließlich der Galtonpfeife.

Ausführliche Prospekte auf Wunsch zu Diensten.

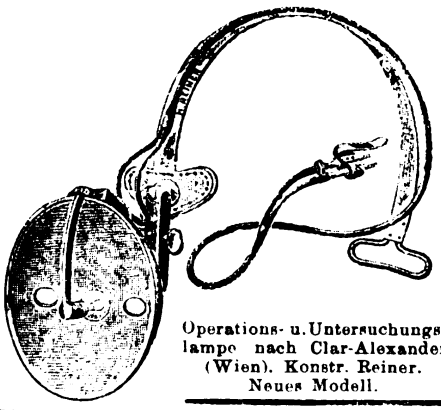

Operations- u. Untersuchungslampe nach Clar-Alexander (Wien). Konstr. Reiner. Neues Modell.

H. REINER, Wien
Fabrik IX/3, Van Swietengasse 10.
Niederlage I., Franzensring 22.

Erzeugt als Spezialität alle Ohren-, Nasen-, Hals- und Kehlkopfinstrumente in anerkannt vorzüglicher Qualität.

Sämtliche elektromedizinische Apparate. Komplette Einrichtungen.
•• Neueste Konstruktionen. ••
•••• Man verlange Spezialofferte. ••••

Farbwerke vorm. Meister Lucius & Brüning, Hoechst a. M.

SUPRARENIN

(o-Dioxyphenyläthanolmethylamin)

Mächtiges
Adstringens Hämostatikum Kardiotonikum

Eigenschaften:
Chemisch rein, gut haltbar, zuverlässig, konstant wirksam.

Indikationen und Dosierung:

INJEKTIONEN: Zusatz zu Lokalanästhetica; Blutungen, toxische Blutdrucksenkung, Kollaps, Asthma, Osteomalazie usw.
0,05—1 ccm der Solutio 1:1000—10000.

INTERN: Interne Blutungen, bazilläre Dysenterie, Vomitus gravidarum, Pertussis, Urticaria usw.
1—4 ccm der Solutio 1:1000 bzw. 1—4 Tabletten zu 1 mg.

EXTERN: Lokale Blutungen und Entzündungen, Tubenkatarrh und blutende Mittelohrpolypen, Nebenhöhlenempyem, Epistaxis, Heufieber, Pruritus, Ekzeme. Bei Asthma als Inhalationsspray. Ferner zur diagnostischen Abschwellung.
1:1000—10000 als Lösung, Salbe, Schnupfpulver, Spray.

Originalpackungen:

LÖSUNG 1:1000. Flaschen mit 10 u. 25 ccm. 10 Ampullen zu 0,5 bezw. 1 ccm.
TABLETTEN 1 mg. Röhrchen mit 20 Stück.

Literatur und Proben stehen den Herren Ärzten zur Verfügung durch
Hoechster Farbwerke, G. m. b. H., Wien, VIII/2.

Druck von Gottlieb Gistel & Cie., Wien, III., Münzgasse 6.

Digitized by Google
Original from UNIVERSITY OF CALIFORNIA
Generated on 2019-10-24 15:59 GMT / http://hdl.handle.net/2027/uc1.b3252766
Public Domain in the United States, Google-digitized / http://www.hathitrust.org/access_use#pd-us-google

Monatsschrift

für

Ohrenheilkunde

und

Laryngo-Rhinologie.

Organ der Österreichischen otologischen Gesellschaft, der Wiener laryngo-rhinologischen Gesellschaft und der Münchener laryngo-otologischen Gesellschaft.

Mitbegründet von

GRUBER, RÜDINGER, VOLTOLINI, WEBER-LIEL, L. v. SCHRÖTTER, E. ZUCKERKANDL.

Unter Mitwirkung von

Prof. Dr. G. ALEXANDER (Wien), Prof. Dr. F. ALT (Wien), Prof. Dr. R. BÁRÁNY (Upsala), Priv.-Doz. Dr. O. BECK (Wien), Prof. Dr. A. BING (Wien), Priv.-Doz. Dr. G. BONDY (Wien), Prof. Dr. G. BRÜHL (Berlin), Prof. Dr. H. BURGER (Amsterdam), Prof. D. DEMETRIADES (Athen), Prof. Dr. J. FEIN (Wien), Priv.-Doz. Dr. H. FREY (Wien), Priv.-Doz. Dr. E. FRÖSCHELS (Wien), Dr. V. FRÜHWALD (Wien), Dr. S. GATSCHER (Wien), Priv.-Doz. Dr. E. GLAS (Wien), Prof. Dr. B. GOMPERZ (Wien), Prof. Dr. M. GROSSMANN (Wien), Prof. Dr. M. HAJEK (Wien), Prof. Dr. V. HAMMERSCHLAG (Wien), Dr. HEINZE (Leipzig), Prof. Dr. HEYMANN (Berlin), Prof. Dr. R. HOFFMANN (Dresden), Prof. Dr. HOPMANN (Köln), Prof. Dr. O. KAHLER (Freiburg i. Br.), Priv.-Doz. Dr. J. KATZENSTEIN (Berlin), Dr. KELLER (Köln), Hofrat Dr. KIRCHNER (Würzburg), Priv.-Doz. Dr. K. KOFLER (Wien), Prof. Dr. LICHTENBERG (Budapest), Dr. L. MAHLER (Kopenhagen), Prof. Dr. H. NEUMANN (Wien), Prof. Dr. H. NEUMAYER (München), Prof. Dr. ONODI (Budapest), Dr. Max RAUCH (Wien), Prof. Dr. L. RÉTHI (Wien), Dr. Ed. RIMINI (Triest), Prof. Dr. W. ROTH (Wien), Priv.-Doz. Dr. E. RUTTIN (Wien), Prof. Dr. J. SAFRANEK (Budapest), Dr. F. SCHLEMMER (Wien), Prof. Dr. A. SCHÖNEMANN (Bern), Dr. H. v. SCHRÖTTER (Wien), Dr. A. SIKKEL (Haag), Dr. SPIRA (Krakau), Dr. H. STERN (Wien), Dr. M. SUGAR (Budapest), Prof. Dr. A. THOST (Hamburg), Dr. WEIL (Stuttgart), Dr. M. WEIL (Wien)

herausgegeben von

A. JURASZ
Lemberg,

V. URBANTSCHITSCH
Wien.

Redakteure:

für Laryngo-Rhinologie:
Priv.-Doz. Dr. Hermann Marschik
Wien.

für Ohrenheilkunde:
Priv.-Doz. Dr. Ernst Urbantschitsch
Wien.

52. Jahrgang. 11/12. Heft.
(November-Dezember.)

URBAN & SCHWARZENBERG

BERLIN N., FRIEDRICHSTRASSE 105b
WIEN I., MAXIMILIANSTRASSE 4

1918.

Monatlich erscheint 1 Heft.
Preis halbjährlich **20 M = 24 K.** Ein einzelnes Heft kostet **4 M 50 Pf = 5 K 40 h.**

Digitized by Google
Original from UNIVERSITY OF CALIFORNIA
Generated on 2019-10-24 15:59 GMT / http://hdl.handle.net/2027/uc1.b3252766
Public Domain in the United States, Google-digitized / http://www.hathitrust.org/access_use#pd-us-google

☛ *Originalbeiträge, Referate, Separatabdrücke und Rezensionsexemplare etc. otologischen Inhaltes bitten wir an Doz. Dr.* ***Ernst v. Urbantschitsch****, Wien, I., Schottenring 24, und solche rhino-laryngologischen Inhaltes an Priv.-Doz. Dr.* ***H. Marschik****, Wien, IX., Lazarettgasse 14, einsenden zu wollen. Das Honorar für Originalien und Referate beträgt K 48.— für den Bogen zu 16 Seiten. Sonderabdrücke von Originalien werden zum Selbstkostenpreise berechnet. Für Bücherbesprechungen geht das betreffende Buch als Honorar in den Besitz des Besprechers über. Redaktion und Verlag.*

Inhaltsverzeichnis.

Laryngo-Rhinologischer Teil.

Original-Artikel.

Seite

Dr. Rudolf Steiner-Prag: Die Tonsillektomie und ihre Bedeutung für die Behandlung von Allgemeinerkrankungen. (Mit einer Tabelle.) (Fortsetzung) 543

Prof. Dr. A. Onodi-Budapest: Ergebnisse der Abteilung für Hör-, Sprach-, Stimmstörungen und Tracheotomierte vom Kriegsschauplatze, mit einem rhino-laryngologischen Anhang. (Mit 97 Figuren.) (Fortsetzung) 564

☛ Hauptregister für den 52. Jahrgang. ☚

Chem. reine, säurefreie Wasserstoffsuperoxydlösungen

aus

PERHYDROL

sind empfohlen

zur **Desinfektion** und Blutstillung nach Operationen in Nase und Hals

zur **Prophylaxe** infektiöser Erkrankungen der Mund- und Rachenhöhle

zur **Behandlung** von eitriger Mittelohrentzündung und chronischem Ohrausfluß

zur **Entfernung** von Fremdkörpern aus dem Gehörgange

Spezialliteratur über Perhydrol zur Verfügung

Digitized by Google

Original from UNIVERSITY OF CALIFORNIA

Generated on 2019-10-24 15:59 GMT / http://hdl.handle.net/2027/uc1.b3252766
Public Domain in the United States, Google-digitized / http://www.hathitrust.org/access_use#pd-us-google

MONATSSCHRIFT FÜR OHRENHEILKUNDE
UND
LARYNGO-RHINOLOGIE.

52. Jahrg. 1918. 11. u. 12. Heft.

Nachdruck verboten.

Laryngo-Rhinologischer Teil.

Original-Artikel.

Aus dem laryngo-rhinologischen Institut der k. k. deutschen Universität in Prag.

Die Tonsillektomie und ihre Bedeutung für die Behandlung von Allgemeinerkrankungen.

Von Dr. **Rudolf Steiner**, Assistenten des Instituts.

(Mit einer Tabelle.)

(Fortsetzung.)

Die Gefahren der radikalen Tonsillenexstirpation.

Die Gefahren der Tonsillektomie sind schon bei Besprechung der Nachbehandlung gestreift worden. Sie bestehen in der Hauptsache in der Blutung und noch mehr der Nachblutung; ein weiteres Gefahrenmoment bildet die Möglichkeit einer Infektion.

Die Gefahr der Nachblutung hängt neben der Art der Technik auch von dem jeweiligen Zustand der Tonsillen und namentlich von ihren mehr oder weniger ausgedehnten Verwachsungen mit der Umgebung ab. Sie wird sich daher in manchen Fällen auch bei noch so guter Technik nicht immer vermeiden lassen. Es wird zwar von manchen Autoren behauptet, die Nachblutung sei meist gering und stehe gewöhnlich von selbst oder durch Tamponade. So meint Hopmann, wenn man die Tonsille fest herauszieht und stumpf auslöse, ereigne sich nie eine nennenswerte Blutung. Eine Ansicht, vor der ich dringend warnen möchte. Gewiß kann in einer Reihe von Fällen die Blutung von selbst oder durch Tamponade stehen. Aber eine Würgbewegung oder irgend ein anderer Reiz, der die Wunde trifft, läßt sie später von neuem beginnen und bei der dann folgenden Erregung des Kranken beängstigende, selbst lebengefährdende Zustände herbeiführen.

Wird eine stärkere Nachblutung nur durch Tamponade versorgt, so entspricht dies nicht durchaus allen chirurgischen Grundsätzen. Es können hier weitere Nachblutungen auftreten und man nehme daher früher

Digitized by Google
Original from UNIVERSITY OF CALIFORNIA
Generated on 2019-10-24 15:59 GMT / http://hdl.handle.net/2027/uc1.b3252766
Public Domain in the United States, Google-digitized / http://www.hathitrust.org/access_use#pd-us-google

als später exakte sofortige Blutstillung durch Torsion der Gefäße vor. Bei geringen, sicher parenchymatösen Blutungen ist es zuweilen zweckmäßig, ein Stück Gaze in die Wunde zu drücken. Bei profusen parenchymatösen Blutungen bleibt gewöhnlich nichts übrig, als die Gaumenbögen zu vernähen, wie ich es in 3 meiner Fälle getan.

Infektionen der Umgebung, ja selbst Allgemeininfektionen (z. B. Sepsis) treten nicht gar so selten auf und es erscheint interessant, darauf hinzuweisen, daß, während die Nachblutung eigentlich nur bei der Radikaloperation in Frage kommt, bei der verhältnismäßig technisch einfachen Operation der Schlitzung schwere Phlegmonen mit Infiltration und Absceßbildung vorzukommen pflegen, die unter dem Bild starker Cyanose und Atembehinderung zu ernster Lebensgefahr führen können. (Siehe mein Fall II.)

Infektionen der Umgebung der Wunde sucht Halle seit einiger Zeit mit bestem Erfolg durch sorgfältige Austamponierung der Mundhöhle mit Perhydrol und Jodoformeinstäubung zu verhindern. Meine eigenen Beobachtungen sprechen zugunsten dieser Erfahrungen, wenigstens habe ich seit dieser Zeit keine nennenswerte Temperatursteigerung, noch eine andere Komplikation erlebt.

Todesfälle nach Tonsillektomie sind, wenn auch an Zahl gering, so doch nicht minder bedeutungsvoll. Natürlich finden wir in der Literatur häufiger die Publikation günstiger Beobachtungen und gelungener therapeutischer Maßnahmen als unter anzuerkennender Objektivität verfaßte Berichte über fatale Zufälle und schlimme Erfahrungen.

Unter anderen beschreibt John Mackenzie (53) einen letalen Ausgang einer ambulatorischen Tonsillektomie. Acht Tage nach dem Eingriff wird der 9jährige Junge mit hohem Fieber und Halsphlegmone zurückgebracht. Nach Incision entleeren sich große Mengen stinkenden Eiters, 3 Tage später erfolgte Exitus an Sepsis. Die Autopsie ergab doppelseitige Pneumonie, Pleuritis, Empyem, Pericarditis.

Einen höchst betrübenden Todesfall verzeichnet Kafemann (54).

Bei einem 14jährigen Jungen, der tonsillektomiert werden sollte, mußte wegen unbotmäßigen Verhaltens und Unmöglichkeit, ohne Allgemeinnarkose den Eingriff vorzunehmen, narkotisiert werden. Nach der Operation plötzlich Exitus letalis.

Die Autopsie ergab: Ausgeprägter Status thymicolymphaticus, chronische Hirnhautentzündung. Der traurige Ausgang kann wohl als eine Folge der Chlorofomnarkose angesehen werden und diese tragische Erfahrung war auch für die Forderung Kafemanns bestimmend, die Chloroformnarkose womöglich bei Tonsillektomie zu vermeiden, da ja das Hauptkontingent der Träger der chronischen Tonsillitis aus Lymphati-

Digitized by Google
Original from UNIVERSITY OF CALIFORNIA
Generated on 2019-10-24 15:59 GMT / http://hdl.handle.net/2027/uc1.b3252766
Public Domain in the United States, Google-digitized / http://www.hathitrust.org/access_use#pd-us-google

kern bestehe, bei denen ein Thymustod infolge ihrer Empfindlichkeit gegen Chloroform noch öfters derartig fatal wirken könnte.

Auch in meinen Fällen wurde aus diesem Bedenken nur selten in allgemeiner Narkose operiert (im ganzen 15mal), gewöhnlich nur dann, wenn man es mit sehr empfindlichen hypersensiblen Individuen zu tun hatte, die einfach nicht zum Ruhighalten zu bringen waren und die durch Abwehrbewegungen jedes noch so rasche Arbeiten einfach unmöglich machten. Aber in der Mehrzahl der Fälle haben wir nach dem Verfahren von Mann mit der lokalen Novocain-Adrenalin-Lokalanästhesie die besten Erfolge ohne böse Zufälle erzielt, wie ich im Kapitel der Technik auseinandergesetzt habe.

Kofler K. (55) (Wien) sah bei einer 32jährigen Frau an der Klinik Chiari eine bedeutende Nachblutung, die durch Kälte gestillt wurde. Am folgenden Tage fiel Patientin während des Herumgehens im Zimmer plötzlich um und starb. Obduktion: Mitralstenose und Status lymphaticus. Bei einer zweiten ebenfalls 32jährigen Frau, die an chronischer Nephritis litt, war die Blutung erst durch Unterbindung der rechten Carotis externa zu stillen. In einem anderen Falle kam es 4 Tage nach der Operation zu einem septischen Belag auf der Wunde mit hohem Fieber und starker Blutung aus derselben. Der Prozentsatz dieser ernsten Komplikationen betrug damals 2% (unter 150 an der Klinik Chiari bis zum Jahre 1911 ausgeführten Tonsillektomien). Von diesem Jahre an bis heute ist nach demselben Autor die Zahl der Totalausschälungen bedeutend gestiegen; trotzdem kamen nur 7 Fälle von schweren Komplikationen zur Beobachtung; in allen diesen 7 Fällen handelte es sich um schwere postoperative Halsphlegmonen, für deren Ursachen Kofler unter ausführlicher Schilderung der Krankengeschichten hauptsächlich folgende Gefahrenmomente anführt: 1. die Infektion durch zur Zeit der Operation beim Patienten oder auch in der Umgebung desselben vorhanden gewesene und nicht genügend beachtete akutinfektiöse Erkrankungen der oberen Luft- und Speisewege.

2. Die Infektion der Umgebung durch Verschleppung von infektiösem Material aus der erkrankten Tonsille während der Operation, besonders bei der Infiltrationsanästhesie. (Siehe Kofler, Phlegmone nach Tonsillektomie. Mschr. f. Ohrhlk. 1916. H. 3 u. 4. S. 114 und R. Imhofer, Mschr. f. Ohrhlk. 1917. H. 11/12. S. 634.)

Hierher gehört auch mein bereits bei Besprechung unserer Blutungserfahrungen angeführter nicht klinischer Fall von Hämophilie mit letalem Ausgange.

Nach diesem betrübenden Ergebnis ist unbedingt bei auf Status thymico-lymphaticus verdächtigen Fällen die genaue Blutuntersuchung vorzunehmen und nach Anhaltspunkten für diesen Zustand zu

Digitized by Google
Original from UNIVERSITY OF CALIFORNIA
Generated on 2019-10-24 15:59 GMT / http://hdl.handle.net/2027/uc1.b3252766
Public Domain in the United States, Google-digitized / http://www.hathitrust.org/access_use#pd-us-google

suchen, die leider in diesem Falle verabsäumt wurde. Gerade die Publikation solcher üblen Zufälle halte ich deshalb von Bedeutung, weil sie uns immer wieder an die Gefahren dieses an und für sich nicht harmlosen operativen Eingriffs gemahnt.

Schließlich wäre als weitere Gefahr eine etwaige Einwirkung der Tonsillenexstirpation auf die Stimme anzusehen, worauf ich auch schon an anderer Stelle hingewiesen habe. So erwähnt

Comroe (56) einen solchen Fall, bei dem es sogar zum Verlust der Singstimme gekommen ist.

Zur Frage der septischen Komplikationen und Blutungen sei nur kurz noch erwähnt, daß sie nach Tonsillektomie häufiger sind als nach einfacher Tonsillotomie. Das ist schon dadurch bedingt, daß das Trauma nach Tonsillektomie immer größer ist als nach Tonsillotomie, ferner aber dadurch, daß wir für die Ausschälung hauptsächlich die Fälle von infizierten Mandeln bestimmen, während die einfachen Hypertrophien mit Tonsillotomie behandelt werden.

Zum Kapitel der Blutungen sei noch nachgetragen, daß auch solche nach Tonsillektomie häufiger sind als nach Tonsillotomie. In den letzten 6 Jahren, in denen ich meistens nur tonsillektomiere, hatte ich meine private Klientel inbegriffen höchstens 5—6 lebensgefährliche Blutungen erlebt, die sämtliche die Gaumennaht erforderten.

Unsere therapeutischen Behelfe reichen eben aus, um die Blutungsgefahr nicht besonders hoch als Gegengrund gegen die Tonsillektomie berücksichtigen zu müssen.

Alles in allem lassen sich meine Erfahrungen und Schlußfolgerungen folgendermaßen zusammenfassen:

I. Zur Indikationsstellung.

Die Totalexstirpation der Gaumenmandeln bzw. die vollständige Ausschälung derselben mit der Kapsel oder Tonsillektomie ist, wie die radikale Entfernung der Rachenmandel und aller Wucherungen des lymphatischen Rachenringes überhaupt, die Störungen verursachen, indiziert: bei allen Tonsillen, die chronisch entzündet sind und allein unangenehme subjektive und objektive Erscheinungen verursachen (immer wiederkehrende Tonsillitis chronica, Peritonsillitis chronica, Peritonsillitis phlegmonosa) oder als Ursache der Erkrankung der Nachbarschaft oder selbst des ganzen Organismus in Frage kommen. Von sicher nachgewiesenen Zusammenhängen von Tonsillenaffektionen und anderen pathologischen Zuständen des Körpers sind zu nennen: Sepsis, Nephritis, Rheumatismus, aber auch für eine andere Reihe von Erkrankungen kommen die Gaumentonsillen wie über-

Digitized by Google
Original from UNIVERSITY OF CALIFORNIA
Generated on 2019-10-24 15:59 GMT / http://hdl.handle.net/2027/uc1.b3252766
Public Domain in the United States, Google-digitized / http://www.hathitrust.org/access_use#pd-us-google

haupt der lymphatische Rachenring als Eingangspforte in Betracht, wie auch an unserem Materiale in geeigneten Fällen durch die erzielten vorzüglichen Resultate der Tonsillektomie einwandfrei nachgewiesen werden konnte, so daß die Erfolge der Tonsillektomie bei Sepsis und Nephritis sowie Rheumatismus mit nachweislichem Ausgang von den Tonsillen durchaus zur Nachahmung ermutigen. Ebenso sind wir auf Grund unserer Beobachtungen berechtigt, auch in den verschiedenen Fällen rheumatisch infektiöser Prozesse (Arthritis, Polyarthritis, Myo- und Endokarditis, Muskelrheumatismus), wie sie in unserer Tabelle mehrmals genannt wurden, bei gleichzeitigen deutlichen Veränderungen der Tonsillen im Sinne der chronischen Tonsillitis in geeigneten Fällen zur Tonsillektomie aufzumuntern.

Wohl geht auch aus meinen Beobachtungen hervor, daß neben einer Reihe von Infektionserkrankungen Sepsis, Nephritis und rheumatisch-infektiöse Erkrankungen wie Polyarthritis, Endokarditis in der Hauptsache diejenigen Erkrankungen darstellen, bei denen krankhaft veränderte Tonsillen als Eingangspforte in Betracht kommen. Aber bei allen übrigen von Pässler hieher gezählten Erkrankungen (wie z. B. Herzneurosen, Herz- und Gefäßstörungen usw.) ist dieser Zusammenhang nur ein mehr hypothetischer und konnte eine Einwirkung der Tonsillektomie auf diese Gruppe von Krankheiten und namentlich auf neurasthenische und neurotische Zustände im Sinne Pässlers wenigstens in meinem Material nicht erhoben werden.

Besonders bei chronisch rezidivierenden polyarthritischen und nephritischen Prozessen kann meiner Ansicht nach fraglos mancher Nutzen aus der Tonsillektomie gezogen werden.

Wohl hat Pässler die Konsequenzen der Tonsillektomie vielleicht etwas zu weit gesteckt, aber er hat im Kern der Dinge recht und sollte mehr Beachtung finden.

Auf Grund der geschilderten Erfahrungen möchte ich meinen Standpunkt zur Indikationsstellung so präzisieren:

Nur dann ist die Indikation zur Tonsillektomie gegeben, wenn nachweislich ein Zusammenhang zwischen chronisch-pathologischen Veränderungen der Tonsillen und ernster Allgemeinerkrankung besteht oder die Mandeln selbst im Sinne der chronischen Tonsillitis an häufig rezidivierenden schweren Anginen und peritonsillären phlegmonösen Abscessen erkrankt sind; ferner gelten die Indikationen bei Tonsillitiden, wenn sich Beziehungen zu Rheumatismus,

Digitized by Google
Original from UNIVERSITY OF CALIFORNIA
Generated on 2019-10-24 16:00 GMT / http://hdl.handle.net/2027/uc1.b3252766
Public Domain in the United States, Google-digitized / http://www.hathitrust.org/access_use#pd-us-google

Nephritis, Adenitis der Halsdrüsen mit genügender Wahrscheinlichkeit feststellen lassen und wenn andererseits sich andere allgemeine wie örtliche Maßnahmen als unwirksam erwiesen haben.

Schließlich ist die Tonsillektomie indiziert bei primärer Tuberkulose der Mandeln.

II. Zur Tonsillektomie im Kindesalter.

Bei Kindern sollten wir bis zum Pubertätsalter und höheren Lebensalter eine gewisse Zurückhaltung zeigen. Ohne mich der prinzipiellen Ablehnung dieser Operationen bei Kindern, wie dies von Görke gefordert wird, anzuschließen, so stehe ich, wie schon erwähnt und auch meine Tabelle beweist, auf dem Standpunkte, daß die Tonsillektomie mitunter auch bei Kindern unter 12 Jahren strikte indiziert ist, und zwar bildet für die Totalexstirpation der Tonsillen meist die rezidivierende Entzündung den Grund zum operativen Eingreifen ebenso wie beim Erwachsenen.

III. Es konnte bisher an meinem Material nicht bewiesen werden, daß eine völlige Entfernung der Mandeln dem kindlichen Organismus nachträglich ist.

Wenn den Gaumentonsillen bei Kindern wirklich eine wichtige funktionelle Rolle zukäme, so müßten doch bei den tonsillektomierten Kindern irgend welche Störungen aufgetreten sein, die auf das Fehlen dieser Funktion zurückzuführen wären und als Ausfallserscheinungen gedeutet werden könnten. Dagegen habe ich in meinem wenn auch nicht allzureichlichen Kindermaterial niemals irgendwelche Unglücksfälle oder üble Folgen bei Radikaloperation bei Kindern beobachtet.

Im Gegenteil konnten wir nach dem Sluderschen Verfahren, nach welchem die Tonsille mit ihrer Kapsel stumpf aus der Nische herausgehebelt wird, die reaktionslose Heilung der Wunde sowie die erreichte Rezidivfreiheit feststellen; die operierten Kinder blühten geradezu auf, wenigstens gaben die Eltern bei einer Reihe der tonsillektomierten Kinder ausdrücklich ein Aufblühen seit der Operation an und das Resultat in bezug auf Erlöschen der Anfälle akuter Tonsillitis war durchwegs ein zufriedenstellendes. Wir müssen also vielmehr sagen, daß die Operation bei Kindern einen günstigen Einfluß nicht nur hinsichtlich des lokalen Prozesses, sondern auch bezüglich des Allgemeinzustandes gezeitigt hat.

IV. Man enukleiere, ohne bei der Operation einen Mandelrest zurückzulassen.

Denn wir wissen mit Sicherheit auf Grund unserer Erfahrungen, daß die Tonsillen die Eingangspforte für mancherlei Infektionen bilden

Digitized by Google
Original from UNIVERSITY OF CALIFORNIA
Generated on 2019-10-24 16:00 GMT / http://hdl.handle.net/2027/uc1.b3252766
Public Domain in the United States, Google-digitized / http://www.hathitrust.org/access_use#pd-us-google

(Diphtherie, Meningitis cerebrospinalis epidemica, Scarlatina, Gelenksrheumatismus, Nephritis, Endokarditis); sie beherbergen in ihren Lakunen infektiösen Detritus, der jederzeit zu anginösen Entzündungen, Abscedierungen und septikopyämischen Erscheinungen führen kann. Und deswegen wird, solange ein Rest dieses für Infektionen so empfänglichen und infektiöses Material enthaltenden Gewebes zurückbleibt, auch die Möglichkeit der nochmaligen Erkrankung durch dasselbe mit ihren sämtlichen Folgeerscheinungen bestehen bleiben; so sehen wir auch in der Tat eine Menge Menschen, denen die Mandeln nur teilweise entfernt worden sind, nach wie vor an Halsentzündungen erkranken. Erst mit der vollkommenen Elimination der Gaumenmandel hört die Wiederkehr der lästigen Affektion dauernd auf.

V. Zur besseren Überwachung des Kranken,

abgesehen von der Möglichkeit, einer Nachblutung rascher Herr zu werden und sekundäre Infektionsmöglichkeit zu verhüten, die ja die Gefahren der Tonsillektomie bilden, ist die klinische Behandlung der ambulanten vorzuziehen.

VI. Die Tonsillektomie ist als ein nicht ungefährlicher, ernster Eingriff zu betrachten.

So segensreich sich auch die Totalausschälung der Mandeln in strikte indizierten Fällen gestaltet, sollten die Tonsillen doch nicht in jedem Falle als verderbliche Organe angesehen werden, die keinen anderen Zweck haben, als den Organismus mit Infektionsstoffen zu überhäufen und in Konsequenz dieses Gedankens mit Stumpf und Stiel ausgerottet werden müssen. Ich für meinen Teil möchte die Tonsillen, und das gilt namentlich für die im Kindesalter — da wir hier nicht berechtigt sind, jede Funktion der Mandeln in Abrede zu stellen — nicht als völlig nutzlose Organe ansprechen.

Meine Erfahrungen lassen für beide Lehren — Abwehrtheorie und Infektionstheorie — stützende Gründe aus klinischen Beobachtungen erkennen. Was aber nicht oft genug gefordert werden kann, ist die energische Stellungnahme aller Laryngologen gegen das noch vor dem Weltkriege verbreitete wahl- und kritiklose, namentlich in England und Amerika verbreitete Operieren, das sich ohne gewissenhafte Indikation zur Metzelei der Mandeln gestaltet. Denn einerseits ist die Möglichkeit nicht auszuschließen, daß den Tonsillen doch eine bestimmte Funktion zukommt, trotz des bisher nicht erbrachten Beweises einer solchen — wir kennen eben bis jetzt keine solche Funktion —, andererseits geht aus unseren Erörterungen immerhin hervor, daß die Tonsillektomie einen nicht ungefährlichen ernsten Eingriff darstellt, der auch lebensgefährliche Komplikationen nach sich ziehen kann

Generated on 2019-10-24 16:00 GMT / http://hdl.handle.net/2027/uc1.b3252766
Public Domain in the United States, Google-digitized / http://www.hathitrust.org/access_use#pd-us-google
Digitized by Google
Original from UNIVERSITY OF CALIFORNIA

und also nur innerhalb bestimmter Grenzen bei strikter Indikation ausgeführt werden sollte.

Für uns Laryngologen entsteht aus den eben abgeleiteten Schlußsätzen die Verpflichtung

1. die Tonsillektomie doch als einen ernsteren, technisch schwierigeren operativen Eingriff zu betrachten, also in unserer Technik sehr sorgfältig und in der Nachbehandlung möglichst vorsichtig zu sein, und

2. diesen Eingriff nur dann vorzunehmen, wenn wir uns davon überzeugt haben, daß die Tonsillen, die wir zu opfern entschlossen sind, wirklich an der Infektion schuld sind, also jener Schutz aufgehoben wird, den wir der gesunden Mandel gegen das Eindringen von Krankheitserregern in den Organismus zusprechen, so daß dann die Gaumentonsillen, die sich selbst bekanntlich vor den verschiedensten Erkrankungen so wenig zu schützen vermögen, umgekehrt als Eingangspforte für Infektionen des Körpers allgemeiner Art anzusprechen sind und demgemäß als Schutzmauer gegen Infektion des übrigen Organismus nicht in Betracht kommen können.

Hinsichtlich der Bedeutung der Tonsillektomiefrage für die Wehrfähigkeit zeigen auch die militärärztlich gewonnenen Erfahrungen, wie verbreitet die chronisch-entzündlichen Mandelaffektionen unter den jetzt ja auch schon im Weltkriege herangezogenen jüngeren Jahrgängen von Wehrfähigen und Wehrpflichtigen sind, und welche Vorteile die radikale Entfernung dieser Infektionsdepots für die Gesundung des militärischen Nachwuchses bringen kann. Unser Bestreben muß daher darauf gerichtet sein, schon bei jugendlichen Personen und Patienten dem Zustand des lymphatischen Rachenrings größere Aufmerksamkeit zu schenken als bisher und auf frühzeitiger Beseitigung der diesbezüglichen pathologischen Zustände zu bestehen.

Literatur.

1. Stöhr: Zur Physiologie der Tonsillen. Biol. Zbl. 2. 1882. — Über Mandeln und Balgdrüsen. Virch. Arch. 97. 1884.
2. Brieger, O.: Beiträge zur Pathologie der Rachenmandel. Fränkels Arch. f. Lar. u. Rhin. 12. 1902.
3. Görke, M. (Breslau): Zur Tonsillektomiefrage. B. kl. W. 1913. Nr. 25.
4. Hodenpyl: The anatomy and physiology of the faucial tonsils with reference to the absorption of infections material. Intern. journal of medical science. März 1891.

Generated on 2019-10-24 16:00 GMT / http://hdl.handle.net/2027/uc1.b3252766
Public Domain in the United States, Google-digitized / http://www.hathitrust.org/access_use#pd-us-google
Digitized by Google
Original from UNIVERSITY OF CALIFORNIA

5. Goodale, J. L.: Eine histologische Studie über die Proliferation und Phagocytose der Gaumentonsillen. Retrograde Veränderungen der Gaumentonsillen. Fränkels Arch. f. Lar. u. Rhin. 12. 1902.
6. Lexer: Die Schleimhaut des Rachens als Eingangspforte pyogener Keime. Arch. f. Chir. 45.
7. Menzer: Die Ätiologie des akuten Gelenksrheumatismus. Berlin, Verlag A. Hirschwald, 1902.
8. Hendelsohn: Verhalten des Mandelgewebes gegen aufgeblasene pulverförmige Substanzen. Arch. f. Lar. 8.
9. Federici: Über den Mechanismus der Lymphocytenemigration durch das Epithel der Tonsillen und über die Bedeutung dieses Vorganges. Zit. nach Referat im Zbl. f. Ohrhlk. 3. S. 127.
10. Schönemann (Bern): Zur Physiologie der normalen und hyperplastischen Tonsille. Mschr. f. Ohrhlk. 1907/4. — Zur Physiologie und Pathologie der Tonsillen. Arch. f. Lar. u. Rhin. 22. H. 2.
11. Levinstein: Funktion der Mandeln. Fränkels Arch. f. Lar. u. Rhin. 23. 1910. H. 1. — Hyperplasie u. Atrophie der Gaumenmandel. Fränkels Arch. f. Lar. u. Rhin. 22. H. 1.
12. Piffl, O. (Prag): Die chronische Entzündung der Gaumenmandeln und ihre Behandlung. Prag. m. Wschr. 1912. Nr. 27. — Der Waldeyersche Rachenring und der Organismus. M. Kl. 1913. Nr. 8.
13. Henke, F.: Arch. f. Lar. u. Rhin. 28. 1914. H. 21.
14. Amersbach, K.: Arch. f. Lar. u. Rhin. 29. H. 4. S. 70.
15. Z. v. Lénart: Über den Zusammenhang des Lymphgefäßsystems der Nasenhöhle und der Tonsillen. Arch. f. Lar. u. Rhin. 21. 1909.
16. Barth, E. (Berlin): Über die Physiologie der Tonsillen und die Indikation zu ihrer Abtragung. D. m. W. 1907. Nr. 49.
17. Curschmann, H. (Leipzig): Beziehungen entzündlicher Mandelaffektionen zu Infektionskrankheiten. M. m. W. 1910. Nr. 6.
18. Gürich, M. m. W. 1904. Nr. 47.
19. Schichold: Die tonsilläre Behandlung der sogenannten rheumatischen Erkrankungen. M. m. W. 1910. Nr. 6.
20. Bachhammer: Arch. f. Lar. u. Rhin. 23. 1910. H. 3. S. 334.
21. Jessen: M. m. W. 1898. Nr. 23.
22. Ghon (Prag): „Primärer Lungentod bei Tuberkulose der Kinder". 1913.
23. Albrecht (Graz): W. kl. W. 1909. Nr. 10.
24. Hamburger: W. kl. W. 1907. Nr. 36.
25. Pässler, H.: Das Krankheitsbild der permanenten Mandelgrubeninfektion und seine Behandlung. Kongr. f. inn. Med. 1911.
26. Pässler: Sind die sogenannten Diathesen Konstitutionsanomalien? M. m. W. 1913. Nr. 47.
27. Pässler: Beitrag zur Sepsisfrage. Verh. d. Kongr. f. inn. Med. 1914. S. 281—288.
28. Pässler: Radikale Tonsillektomie oder konservative Behandlung der chronischen Tonsillitis? Ther. Mschr. 1913. S. 15—25.

(Schluß der Literatur auf Seite 563.)

Digitized by Google
Original from UNIVERSITY OF CALIFORNIA
Generated on 2019-10-24 16:00 GMT / http://hdl.handle.net/2027/uc1.b3252766
Public Domain in the United States, Google-digitized / http://www.hathitrust.org/access_use#pd-us-google

Generated on 2019-10-24 16:00 GMT / http://hdl.handle.net/2027/uc1.b3252766
Public Domain in the United States, Google-digitized / http://www.hathitrust.org/access_use#pd-us-google

		Tonsillenbefund	Histologischer Befund	Bakteriologisches u. Kulturelles	Andere Erkrankungen und Resultate
766/14 1	Mann 20 J.	Tonsillen dunkelrot, feucht. Reichliche eitrige Pfröpfe in den Krypten. Häufige fieberhafte Zustände.	Hyperplasie des lymph. Gewebes mit großen Keimzentren der Follikel. Entzündliche Genese.	In den Schnitten auf Gram-Weigert finden sich in den Lakunen größere Haufen von grampositiven Kokken vom Typus des Staphyl. pyogenes, sonst hauptsächlich Streptokokken.	Drüsenschwellungen ohne ersichtlich andere Ursache als wiederholte Anfälle akuter Tonsillitis. Idealer Erfolg bezüglich Aufhören dieser Anfälle.
771/14 2	Mann 26 J. Rekrut	Tons. chron. Kleine versenkte Mandeln. Sehr häufige entzündliche Attacken (rezidivierende Peritonsillitiden). Nach Aussagen von Familienangehörigen von rezidivierenden Anginen immerfort heimgesucht.	Epithel ziemlich hoch, stellenweise in Papillen aufgeworfen; unterhalb desselben im Bindegewebe Blutungen. Das lymphat. Gewebe stellenweise vermehrt; Follikel vergrößert mit großen konfluierenden Keimzentren.	Grampositive Kokken zu zweit und in Häufchen mit grampositiven Stäbchen vom Typus der Pseudodiphtheriebacillen. Kulturell: reichlich und ausschließlich Staphylococcus pyogenes aureus.	Nach Tonsillektomie zur militärischen Dienstleistung eingerückt. Seit der Totalausschälung vollkommen rezidivfrei geblieben.
798/14 3	Mann 17 J.	Tonsillitis chron. atr. Tonsillen geschrumpft mit deutlicher Narbenbildung, entleeren häufig ältere, höchst übelriechende gelbe Pfröpfe.	Atrophische Veränderungen auf chronisch-entzündlicher Basis mit teilweiser Verhornung der obersten Epithellagen. Keine Mitosen in den etwa noch vorhandenen Keimzentren.	Im Schnitt keine sicheren Bakterien. In der Kultur ein Gemenge von Kokken und Bacillen.	Rheumat. Myokarditis. Nach Tonsillektomie insoferne gebessert, als die Pfropfbildung aufgehört hat.
105/15	Mann 36 J.	Tons. chronica dextra. Ganz versteckt liegende Mandel. Tonsill. zerklüftet, stark geschrumpft.	Atrophischer Prozeß auf chronisch entzündlicher Basis. Die Tonsillen durch Bindegewebsvermehrung,	Im Schnitt keine sicheren Bakterien. In der Kultur ein Gemenge von Kokken und Bacillen.	Gelenksrheumat. Chronisch rheum. Endokarditis der Aortaklappen und Mitralis. Seit Tonsillektomie keine

Digitized by Google
Original from UNIVERSITY OF CALIFORNIA

Generated on 2019-10-24 16:00 GMT / http://hdl.handle.net/2027/uc1.b3252766
Public Domain in the United States, Google-digitized / http://www.hathitrust.org/access_use#pd-us-google

4		In den Buchten zahlreiche eitrige Pfröpfe. Syphil. Mandel. Nach 6jähr. Latenzperiode heftige Nachschübe von Plaques muqueuses.	kleinzellige Infiltration des Bindegewebes und nekrotische Partien vollkommen degeneriert.		Angina mehr. Die rheum. Zustände bestehen gebessert weiter. Keine entzündlichen Nachschübe mehr.
203/15 5	Frau 30 J.	Tonsill. chronica. Eiterpfröpfe. Foetor ex ore. Kleine, angewachsene Tonsillen. Rezidivierende Peritonsillitiden.	Hyperplasie des lymph. Gewebes neben Zeichen akuter und chronischer Entzündung.	Abstreifpräparat mikroskopisch ziemlich reichliche, anscheinend ausschließlich grampositive Kokken zu zweit und in kurzen Ketten aus der Gattung Streptokokken.	Gebessert.
176/12 6	Mädchen 24 J.	Tons. chron. Kleine, versteckt liegende Mandeln. Häufige Anginen. Immer Nasenrachenkatarrh und rechtsseitiges Antrumempyem. Rezidivierende Peritonsillitiden.	Typische Tuberkulose der Gaumenmandeln. (Latente Tuberkulose der Gaumenmandeln.) Tuberkulose in Form von typischen Miliartuberkeln mit Verkäsung und Riesenzellen.	Tonsillen selbst durch Bindegewebsvermehrung, kleinzellige Infiltration des Bindegewebes, hyaline Entartung oder nekrotische Partien vollkommen degeneriert. Tuberkelbacillen im Gewebe nicht nachweisbar.	Mittelohreiterung. Nach Tonsillektomie keine Anginen mehr, doch besteht noch schwere Halslymphdrüsentuberkulose nebst rechtsseitiger Mittelohreiterung. Tuberkul. Granul. in Nase und im rechten Ohr.
492/15 7	Soldat (Fähnrich) 31 J.	Rechte Tonsille groß, zerklüftet und mit dem vorderen Gaumenbogen verwachsen. Aus dem Felde zur Tonsillektomie geschickt wegen rezidivierender Angina. Tons. chron. hyp.	Hyperplasie mit großen Keimzentren in den Follikeln und vielen Plasmazellen, vorwiegend unter dem Epithel. In den Lakunen sind viele Leukocyten und Lymphocyten und Bakterien, darnach hat die Hyperplasie augenscheinlich entzündlichen Charakter.	Reichliches Bakteriengemisch, vorwiegend Streptokokken.	Da der Soldat ein Jahr nach der Tonsillektomie attackenfrei blieb, wurde er gesund entlassen und ist wieder eingerückt.

Digitized by Google
Original from UNIVERSITY OF CALIFORNIA

Generated on 2019-10-24 16:00 GMT / http://hdl.handle.net/2027/uc1.b3252766
Public Domain in the United States, Google-digitized / http://www.hathitrust.org/access_use#pd-us-google

		Tonsillenbefund	Histologischer Befund	Bakteriologisches u. Kulturelles	Andere Erkrankungen und Resultate
304/15 8	Mädchen 25 J.	Tons. chron. atroph. Kleine geschrumpfte Mandeln. Wiederholt Tonsillarabscesse und phlegmonöse Prozesse.	Atrophische Veränderungen und Veränderungen, die auf Residuen eines entzündlichen Prozesses hinweisen, mit Verdickung und Infiltration der Septen und einigen Infiltraten in der Pharynxmuskulatur, Tonsillen geschrumpft, enthalten deutliche Narben.	Im Ausstrichpräparat spärlich grampositive Kokken zu zweit und in kurzen Ketten aus der Gattung Streptococcus.	Keine Besserung nach Tonsillotomie. Nach Tonsillektomie ganz rezidivfrei.
340/15 9	Mädchen 20 J.	Tons. chron. Die rechte Tonsille geschrumpft, enthält Eiterpfröpfe. Häufige fieberhafte Zustände.	Atrophische Veränderungen auf chronisch-entzündlicher Basis.	In den Abstrichpräparaten neben grampositiven Kokken gramnegative mittelstarke Bacillen.	Trotz Tonsillotomie Rezidiven, die erst nach Tonsillektomie sistiert sind.
447/15 10	Mädchen 26 J.	Linksseitige alte Tonsillitis. Eitrige Phlegmone hinter der linken Tonsille (im letzten Jahre 50 Attacken). Tonsille klein, enthält eitrige Pfröpfe.	Atrophische Veränderungen (Narben). Chronische Tonsillitis vorwiegend mit Epitheloidzellentuberkel. Latente Mandeltuberkulose. Auch Tuberkelbacillen aus dem Sputum gezüchtet.	Im Schnitt keine sicheren Bakterien; in der Kultur ein Gemenge von Kokken und Bacillen; im Sputum sehr reichliche säurefeste Stäbchen vom Typus des Tuberkelbacillus.	Apicitis pulm. utriusque. Halslymphdrüsentuberkulose. Nach Tonsillektomie und Exstirpation der Rachenmandel ganz auffallender Rückgang der Drüsenschwellungen am Halse. Im letzten Jahre keine Angina mehr.
593/14	Mediziner F. 26 J.	Alte Tonsillitis. Sehr häufige phlegmonöse Abscesse in den letzten 3 Jahren.	Der Befund eines atrophischen Prozesses. Auf der Oberfläche des Epithels in den Krypten stellenweise dünne Belege von Fibrin	Keine sicheren Bakterien im Schnitt. In der Kultur ein Gemenge von Kokken und Bacillen.	Ausgezeichneter Erfolg in bezug auf vollständiges Erlöschen der früher so häufigen Anfälle von akuter Peritonsillitis phlegmonosa.

Digitized by Google
Original from UNIVERSITY OF CALIFORNIA

			mit Leukocyten.		Der seit 3 Jahren im Felde stehende Oberarzt ist jetzt vollkommen gesund. Letzte Kontrolle vor einigen Monaten.
11					
876/15	Mann 27 J.	Tons. chron. sin. atroph. Immer anginöse Entzündungen. Im letzten Monat 2 phlegmonöse Anginen.	Stellenweise vermehrtes Bindegewebe, an anderen Stellen Nekrose entzündlicher Genese. Verhältnismäßig viel eosinophile, polymorphkernige Leukocyten. Schwund der Mitosen, in den etwa noch vorhandenen Keimzentren vermehrtes Bindegewebe, spärliche Follikelbildung.	In den Bakterienschnitten in mäßiger Menge grampositive Kokken und kurze Stäbchen in den Lakunen.	Keine Anginen mehr.
12					
811/16	Mediziner 18 J.	Kleine versteckte, nicht über den Gaumenbogen herausragende, immer zur Entzündung neigende Mandeln. Pfröpfe. Nach der letzten Attacke Polyarthritis acuta.	Hyperplasie auf entzündlicher Basis. Bemerkenswert erscheint der verhältnismäßige Reichtum an eosinophilen polymorphkernigen Leukocyten, der wohl mit der zuletzt überstandenen Attacke zusammenhängen dürfte. Die versteckte Mandel zeigt im Schnitt starke subepitheliale Vaskularisation und Plasmazellen.	In ziemlicher Menge grampositive, ziemlich lange Stäbchen.	Polyarthritis. Noch vor Kriegsbeginn tonsillektomiert. Gibt an, seit dieser Operation gesund zu sein. Auch die rheumatischen Beschwerden gebessert. Seit 1 Jahr ohne Kontrolle.
13					

Generated on 2019-10-24 16:00 GMT / http://hdl.handle.net/2027/uc1.b3252766
Public Domain in the United States, Google-digitized / http://www.hathitrust.org/access_use#pd-us-google
Digitized by Google
Original from UNIVERSITY OF CALIFORNIA

Generated on 2019-10-24 16:00 GMT / http://hdl.handle.net/2027/uc1.b3252766
Public Domain in the United States, Google-digitized / http://www.hathitrust.org/access_use#pd-us-google

		Tonsillenbefund	Histologischer Befund	Bakteriologisches u. Kulturelles	Andere Erkrankungen und Resultate
912/16 14	Mädchen 19 J.	Tons. chron. (seit der Kindheit). Öfter phlegmonöse Prozesse. Pfropfbildung. Foetor ex ore.	Hyperplasie des lymph. Appar. mit großen Keimzentren in den Follikeln. In den Krypten Pfröpfe aus abgestoßenen Epithelzellen und zahlreichen Leukocyten.	In den Bakterienschnitten in mäßiger Menge grampositive Kokken und kurze Stäbchen in den Lakunen.	Verzogen.
920/16 15	Mädchen 28 J.	Tons. chron. dextra. Kleine geschrumpfte Mandel. Wiederholt phlegmonöse Prozesse.	Histologische Veränderungen, die auf Residuen eines entzündlichen Prozesses hinweisen (Entzündung mit starker Bindegewebswucherung); sog. latente Tuberkulose. Typische Miliartukerkulose mit Verkäsung. Die Herde liegen meist in der Nähe der Oberfläche der Mandel.	Im Ausstrichpräparat ein Bakteriengemenge, vorwiegend Streptokokken.	Nach rechtsseitiger Tonsillektomie Besserung des Allgemeinzustandes und der Lymphomata colli lat. dext. Keine phlegmonöse Angina seit der Operation aufgetreten. Blutung.
559/16 16	Knabe 7 J.	Tonsillitis chron. Tonsillen nicht groß, kaum vorspringend, immer Anginen, reichliche Eiterpfröpfe. Häufige fieberhafte Zustände.	Hyperplasie mit großen Keimzentren in den Follikeln und mit Leukocytendurchwanderung durch das Epithel.	Kultur auf der Agarplatte: Reichliche Kolonien der Gattung Streptococcus.	Rezidivierende Appendicitis. Nach Tonsillektomie keine Tonsillitiden mehr.
107/14	Knabe 13 J.	Alte Tonsillitis. Rechte Tonsille nicht sehr groß, in ihren Krypten reichlich gelber Inhalt. Häu-	Hyperplasie des lymph. Gewebes mit stark entwickelten Keimzentren und mit Anhäufung von Lym-	Im Schnitt keine sicheren Bakterien; in der Kultur ein Gemenge von Kokken und Bacillen.	Akuter Gelenkrheumatismus vor 1 Jahr. Diagnose der med. Klinik: Rheumatismus, Endokarditis der

Digitized by Google
Original from UNIVERSITY OF CALIFORNIA

17		fig rezidivierende eitrige Peritonsillitiden.	phocyten in den Lymphgefäßen des interstitiellen Gewebes. Außerdem fanden sich hier ziemlich viele Plasmazellen.			Aortenklappen und Mitralis. Nach der Operation die rheumatischen Beschwerden geringer, die Anginen seltener geworden.
113/14	Mädchen 7 J.	Sehr häufige rezidivierende Anginen. Beide Tonsillen groß, in den Krypten Eiter. Nach Tonsillotomie kein Erfolg.	Entzündliche Hyperplasie ohne irgend welche spezifische Veränderungen mit sehr geringer Entwicklung der Keimzentren der Follikel. Im interfollikulären Gewebe Plasmazellen und Leukozyten. Starke Bindegewebsentwicklung und massenhaftes Vorkommen von Mastzellen im Bindegewebe und adenoiden Gewebe.	In der Kultur ein Gemenge von Kokken und Bacillen.		Die häufigen peritonsillit. Abscesse haben nach Tonsillektomie aufgehört. Chronische Lymphdrüsenanschwellungen der Hals- und Kiefergegend.
18						
130/14	Knabe 12 J.	Tonsillitis chron. Ununterbrochen schwere lakunäre Anginen. Rezidivierende Peritonsillitiden. Häufige fieberhafte Zustände.	Hyperplasie des lymph. Apparates mit starker Vergrößerung der Keimzentren. Es ist schwer zu entscheiden, ob der hyperplastische Prozeß ausschließlich entzündlicher Natur ist.	Reichliches Bakteriengemisch aus grampositiven Kokken und Stäbchen in den Lakunen und grampositiven Ketten von Kokken im Gewebe.		Voller Erfolg der Tonsillektomie.
19						
401/14	Knabe 14 J.	Tonsillitis chron. Tonsillen haselnußgroß, Eiterpfröpfe enthaltend, stark zerklüftet, mit der Umgebung verwachsen. Sehr häufig rezidivierende phlegmonöse Anginen.	Hyperplasie der Follikel, die große Keimzentren zeigen und starke Emigration durch das Epithel von Lymphocyten, Plasmazellen und auch Leukocyten. Außerdem kleine Plasmazelleninfiltrate.	Im Ausstrichpräparat in mäßiger Menge grampositive Kokken; einzeln und zu zweit, rundlich und länglich und spärliche grampositive Bacillen, teilweise mit Anschwellungen vom Typus der Pseudodiphtheriebacillen.		Nach Adenotomie und rechtsseitiger Tonsillektomie die Schwellung der Halslymphdrüsen bedeutend zurückgegangen. Aufhören der Tonsillarabscesse und Besserung des Allgemeinzustandes.
20						

Digitized by Google
Original from UNIVERSITY OF CALIFORNIA
Generated on 2019-10-24 16:00 GMT / http://hdl.handle.net/2027/uc1.b3252766
Public Domain in the United States, Google-digitized / http://www.hathitrust.org/access_use#pd-us-google

Generated on 2019-10-24 16:00 GMT / http://hdl.handle.net/2027/uc1.b3252766
Public Domain in the United States, Google-digitized / http://www.hathitrust.org/access_use#pd-us-google

		Tonsillenbefund	Histologischer Befund	Bakteriologisches u. Kulturelles	Andere Erkrankungen und Resultate
917/14 21	Knabe 10 J.	Tonsillitis hypertr. sin. Tonsillen fast haselnußgroß mit reichlich gelben Pfröpfen. Rezidivierende Peritonsillitiden.	Entzündliche Hyperplasie mit großen Keimzentren in den Follikeln und mit partieller Verhornung des Epithels in den Lakunen. In den Krypten Pfröpfe aus abgestoßenen Epithelzellen und zahlreichen Leukocyten.	Kulturell auf der Agarplatte (aerob.) neben Kolonien einiger anderer Bakterienarten reichlich solche aus der Gattung des Mikrococcus catarrhalis.	Linksseitiger Tubenmittelohrkatarrh. Nach Tonsillektomie und Adenotomie derselbe gebessert. Keine Peritonsillitiden mehr.
900/14 22	Knabe 12 J.	Tonsill. chron. hypertr. Immer Halsentzündungen seit dem 5. Lebensjahr. Häufige Fieberzustände, die auch nach Adenotomie anhielten.	Mächtige Hyperplasie des lymph. Gewebes, augenscheinlich auf entzündlicher Basis mit teilweiser Verhornung des Plattenepithels an der Oberfläche und in den Krypten.	Kulturell auf der Agarplatte: 1. Sehr reichliche Kolonien der Gattung Streptococcus; 2. reichlich Kolonien einer gramnegativen Kokkenart aus der Katarrhalisgruppe; 3. spärliche Kolonien der Gattung Sarcina.	Vor 1 Jahre Gelenksrheumatismus und hämorrhagische Nephritis als Folge einer chronischen eitrigen Tonsillitis. Seit Tonsillektomie kein Rezidiv. Im Harn kein Eiweiß. Auch die häufigen Halsentzündungen sistiert.
931/14 23	Knabe 9 J.	Tonsillitis hypertroph. Häufige phlegmonöse Anginen seit einer im letzten Jahr überstandenen Diphtherie. Wiederholte Anfälle von akuter Tonsillitis. Häufige fieberhafte Zustände.	Mächtige Hyperplasie der Follikel mit sehr großen Keimzentren und mit Zeichen abgelaufener und noch bestehender Entzündung. In den Krypten Pfröpfe aus abgestoßenen Epithelzellen und zahlreichen Leukocyten. In der Tiefe Eiter.	Im Ausstrichpräparat in mäßiger Menge grampositive Kokken, einzeln und zu zweit, rundlich und länglich und spärliche grampositive Bacillen, teilweise mit Anschwellungen vom Typus der Pseudodiphtheriebacillen.	Vor 2 Jahren erfolglose Tonsillotomie. Nach Tonsillektomie Heilung.

Digitized by Google
Original from UNIVERSITY OF CALIFORNIA

161/14 24	Mädchen 12 J.	Eitrige Tonsill. chron. Die Tonsillen kleinhaselnußgroß, vorspringend, stark zerklüftet. Die Anginen sehr häufig. Der Tonsillektomie vorangegangene eitrige Tonsillitiden. Tonsillotomie ohne Erfolg, da die peritonsillären Abscesse weiter anhielten.	Hyperplasie entzündlicher Natur mit großen Keimzentren in den Follikeln und Anhäufung von Lymphocyten in den Lymphgefäßen des interstitiellen Gewebes. Neben entzündlicher Genese spielt bei diesem hyperplast. Prozeß wahrscheinlich auch Hyperplasie im Sinne eines Lymphatikers eine Rolle.	Kulturell auf der Agarplatte: 1. Sehr reichliche Kolonien d. Gattung Streptococcus; 2. reichlich Kolonien einer gramneg. Kokkenart aus der Katarrhalisgruppe; 3. spärliche Kolonien der Gattung Sarcina.	Nach Tonsillektomie Rückgang der Drüsenschwellung und der peritonsillären Abscesse.
5/15 25	Knabe 12 J.	Tons. chron. Rezidivierende Anginen. Fieberzustände.	Follikelreiche Tonsillen mit großen Keimzentren. Das Plattenepithel zeigt teilweise Verhornung.	Im Schnitte keine sicheren Bakterien. In der Kultur ein Gemenge von Kokken und Bacillen.	Nach Tonsillotomie zunächst keine Besserung; dagegen nach Tonsillektomie Aufblühen des Kindes.
446/15 26	Mädchen 10 J.	Tonsillen groß, angewachsen, in den Krypten Eiter. Vor 2 Jahren Tonsillotomie (ohne Erfolg).	Hyperplasie der Tonsillen mit einigen Pfröpfen in den etwas weiteren Lakunen. Besonders rechts in der Tiefe bräunlich-gelbliche flüssige Massen.	In den Schnitten auf Gram-Weigert finden sich in den Lakunen größere Haufen von grampositiven Kokken vom Typus des Staphylococcus pyogenes.	Gelenksrheumatismus vor einem Jahr; nach Tonsillektomie keine Attacke mehr; auch keine Halsentzündungen.
313/15 27	Mädchen 16 J.	Tonsill. chron. Keine großen Tonsillen. Immer Anginen. Tonsillotomie vor 3 Jahren erfolglos.	Hyperplastischer Prozeß. Rundzellenanhäufungen im kompakten Bindegewebe.	Keine sicheren Bakterien in den Ausstrichpräparaten.	Nach Tonsillektomie rezidivfrei.

Generated on 2019-10-24 16:00 GMT / http://hdl.handle.net/2027/uc1.b3252766
Public Domain in the United States, Google-digitized / http://www.hathitrust.org/access_use#pd-us-google
Digitized by Google
Original from UNIVERSITY OF CALIFORNIA

Generated on 2019-10-24 16:00 GMT / http://hdl.handle.net/2027/uc1.b3252766
Public Domain in the United States, Google-digitized / http://www.hathitrust.org/access_use#pd-us-google

		Tonsillenbefund	Histologischer Befund	Bakteriologisches u. Kulturelles	Andere Erkrankungen und Resultate
416/15 28	Knabe 12 J.	Hyp. tons. phar. et tons. palat. Tons. chron. Häufige lakunäre Anginen, die letzte diphtherischer Natur.	Hyperplasie auf entzündlicher Basis mit großen Keimzentren in den reichlichen und vergrößerten Follikeln, sehr kryptenreiche und pfröpfereiche Tonsillen.	Im Ausstrichpräparat ein Bakteriengemenge. Mischinfektion des Tonsillargewebes nach überstandener Diphtherie. Neben Diphtheriebacillen Streptokokken und Staphylokokken.	Rheumatische Beschwerden; $^1/_2$ Jahr vor Tonsillektomie Diphtherie. Nach Totalausschälung und Adenotomie vollkommen gesund. Ganz rezidivfrei.
261/15 29	Knabe 10 J.	Tons. chron. hyperpl. Lakunäre Anginen. Kleine versenkte Tonsille, aus den Lakunen reichlich Eiter auspreßbar.	Hyperplasie mit großen Keimzentren in den Follikeln auf entzündlicher Basis. Narbige, schiefrige Veränderungen des interstitiellen Gewebes; Knochen- und Knorpeleinlagerung der Basis der Tonsille.	Reichliches Bakteriengemisch aus grampositiven Kokken und Stäbchen in den Lakunen und grampositiven Kettenkokken im Gewebe.	Die phlegmonösen Prozesse sistieren seit Tonsillektomie.
872/15 30	Knabe $10^1/_2$ J.	Tonsillitis chron. hyperpl. Die rechte Tonsille fast haselnußgroß, angewachsen, enthält Eiterpfröpfe. Häufige Fiebererscheinungen.	Hyperplasie der Tonsille mit großen Follikeln und großen Keimzentren. In der Tiefe alte Narben. Akute, entzündliche Veränderungen nicht nachweisbar.	Im Abstrichpräparat reichlich und anscheinend ausschließlich grampos. Kokken zu zweit.	Die einseitige Tonsillektomie insofern von Erfolg, als die eitrige Pfropfbildung und häufigen Fiebererscheinungen aufhörten. Das Kind nach Tonsillektomie sehr erholt.

Digitized by Google
Original from UNIVERSITY OF CALIFORNIA

29. Pässler: Die chronischen Infektionen im Bereich der Mundhöhle, insbesondere ihre Bedeutung für die Wehrfähigkeit und für die Beurteilung von Rentenansprüchen. Ther. d. Gegenw. Oktober 1915. S. 361.
30. Brodzki: Beitrag zur Kenntnis des kausalen Zusammenhangs zwischen Angina und Gelenksrheumatismus und deren mögliche Folgen auf die Wehrfähigkeit. B. kl. W. 1916. Nr. 16.
31. Weiß, E.: Tonsillektomiefrage und ihre Bedeutung für die Wehrfähigkeit. Zschr. f. klin. M. 84. 1917. H. 3.
32. Riedel (Jena): Über Tonsillektomie bei Kindern. M. m. W. 1913. Nr. 41.
33. Sturmann (Berlin): Die totale Ausschälung der Gaumenmandeln. B. kl. W. 1911. Nr. 5.
34. Hopmann jun. (Köln): Die vollständige Ausschälung der Gaumenmandeln. M. m. W. 59. Nr. 12.
35. Chiari, O.: Mschr. f. Ohrhlk. 47. 1913. S. 80.
36. Marschik, H. (Wien): Bemerkungen zur Tonsillektomie. Mschr. f. Ohrhlk. 47. 1913. S. 80.
37. Piffl, O. (Prag): Die chronische Entzündung der Gaumenmandel und ihre Behandlung. Prag. m. W. 1912. Nr. 27.
38. Borchers, O. (Altona): M. m. W. 1912. Nr. 41.
39. Erbrichs: Über gänzliche Ausschälung der Gaumenmandeln. Gazeta lékarska. 1911. Nr. 3.
40. Blegvad, N. (Kopenhagen): Über Tonsillektomie. Fränkels Arch. f. Lar. u. Rhin. 24. 1910. H. 1.
41. West, J. M. (Baltimore, U. S. A.): Fränkels Arch. f. Lar. u. Rhin. 22. H. 1. S. 10.
42. Sluder: Mschr. f. Ohrhlk. 1911. H. 8. S. 903.
43. Réthi, Aurelius: Mschr. f. Ohrhlk. 1912. Nr. 5.
44. Lengyel, A. (Budapest): Erfahrungen über die mit dem Aurelius Réthischen Expressor ausgeübte Tonsillektomie. Fränkels Arch. f. Lar. u. Rhin. 27. 1913. H. 2.
45. Heinemann, O. (Berlin): Über Totalexstirpation atrophischer Tonsillen. Fränkels Arch. f. Lar. u. Rhin. 28. 1913. H. 1.
46. Rosenberg: Ein Hilfsschnitt für Operationen an den Gaumenmandeln. Zschr. f. Ohrhlk. 67. H. 2.
47. Trautmann (München): Die Technik der extrakapsulären Totalexstirpation der Tonsille. M. m. W. 1913. Nr. 40.
48. Halle: Die Totalexstirpation. D. m. W. 1913. Nr. 8.
49. Mann (Dresden): Klin.-ther. Wschr. 1911. Nr. 38.
50. Gundelach: Mschr. f. Ohrhlk. 1911. H. 8. S. 903.
51. Winckler, E. (Bremen): Über Tonsillenoperationen im Kindesalter. Mschr. f. Ohrhlk. 1914. H. 6.
52. Tenzer, S. (Wien): Einiges zur Tonsillektomiefrage. W. kl. W. 1913. Nr. 47. — Über die Radikaloperation der Tonsille. W. kl. W. 1910. Nr. 27. — Über eine neue Methode der Radikaloperation der Tonsillen. W. kl. W. 1912. Nr. 3.
53. Mackenzie: Das Massaker der Mandeln. Archiv internat. de laryng. etc. Tome XXXIV. 1912. Nr. 3.

Generated on 2019-10-24 16:00 GMT / http://hdl.handle.net/2027/uc1.b3252766
Public Domain in the United States, Google-digitized / http://www.hathitrust.org/access_use#pd-us-google
Digitized by Google
Original from UNIVERSITY OF CALIFORNIA

54. Kafemann: Über einen Exitus unmittelbar nach vollendeter Adenoid- und Tonsillenoperation in Narkose. M. Kl. 1912. S. 1410—1423.
55. Kofler: Mschr. f. Ohrhlk. 45. 1911. S. 321.
56. Comroe: Nutzen und Schaden der Tonsillektomie. Journ. americ. med. assoc. 1914. 63. Nr. 16. S. 1367.

Ergebnisse der Abteilung für Hör-, Sprach-, Stimmstörungen und Tracheotomierte vom Kriegsschauplatze, mit einem rhino-laryngologischen Anhang.

Von Prof Dr. **A. Onodi**, Direktor der rhino-laryngologischen Universitätsklinik in Budapest, Leiter dieser Abteilung.

(Mit 97 Figuren.)

(Fortsetzung.)

7. Fremdkörper.

Das Vorkommen des Fremdkörpers haben wir in 6 Fällen beobachtet, und zwar in 1 Falle in der Nasenhöhle, in 2 Fällen im Rachen, in 2 Fällen im Oesophagus und in 1 Falle am Eingang des Bronchus.

Fig. 84.

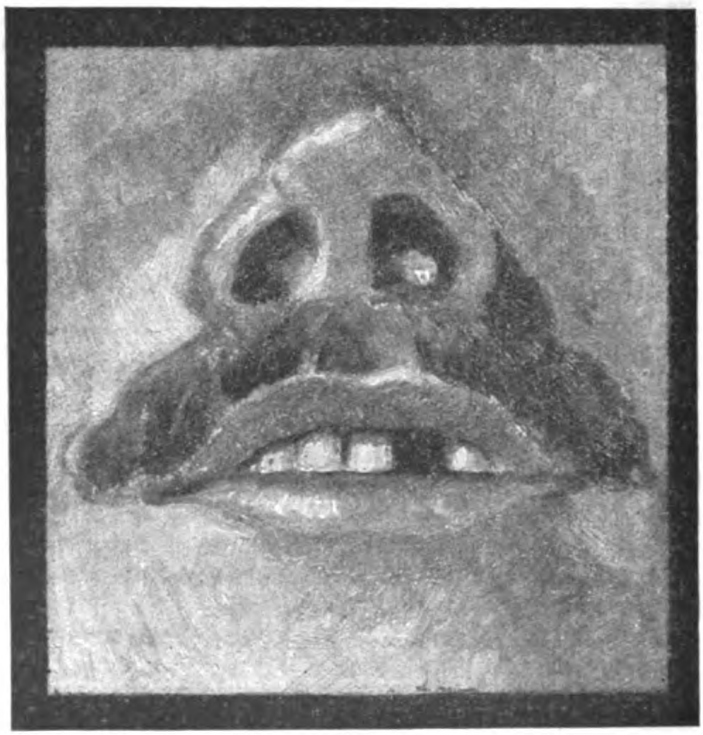

Anormaler Zahn am Boden der Nasenhöhle.

Digitized by Google
Original from UNIVERSITY OF CALIFORNIA
Generated on 2019-10-24 16:00 GMT / http://hdl.handle.net/2027/uc1.b3252766
Public Domain in the United States, Google-digitized / http://www.hathitrust.org/access_use#pd-us-google

In der Nasenhöhle, wie es die Figur 84 zeigt, war auf der linken Seite am Boden der Nasenhöhle nahe der vorderen Nasenöffnung ein anomaler Zahn zu sehen.

Die Figur 85 illustriert in natürlicher Größe in situ jenes große Fleischstück, welches ein Soldat hastig schlucken wollte, welches aber im

Fig. 85.

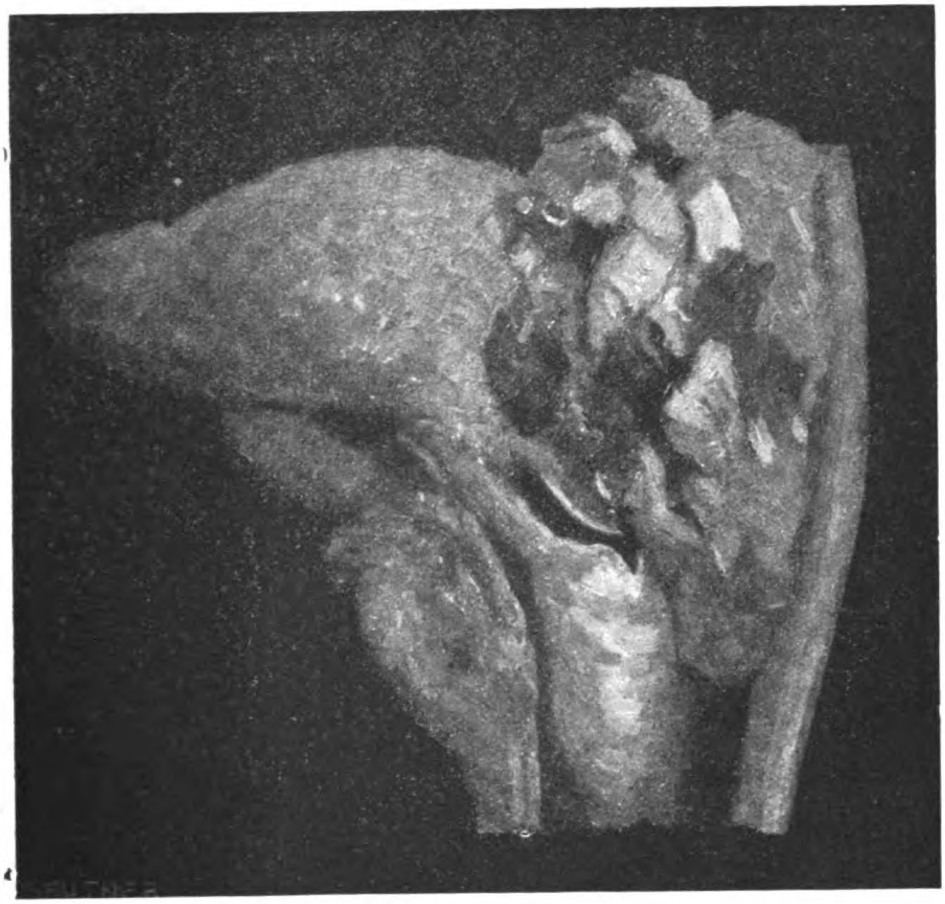

Ein großes Fleischstück im Rachen in natürlicher Größe, in situ.

Rachen stecken blieb und, wie Figur 85 es zeigt, den Kehldeckel niederdrückte, so daß nur ein kleiner lateraler Spalt offen blieb. Cyanotisch und ohne Atmung auf die Klinik gebracht, war für eine normale Tracheotomie keine Zeit mehr und es wurde die D e n k e r sche rasche Eröffnung mit Erfolg ausgeführt, die Atmung trat ein, das Fleischstück wurde entfernt, die Cyanose schwand und, da der Kranke noch denselben Tag mit

Digitized by Google
Original from UNIVERSITY OF CALIFORNIA
Generated on 2019-10-24 16:00 GMT / http://hdl.handle.net/2027/uc1.b3252766
Public Domain in the United States, Google-digitized / http://www.hathitrust.org/access_use#pd-us-google

seinem Spitalzug weiterreisen mußte, wurde die Kanüle entfernt und er wurde mit einer Naht entlassen.

Die Figur 86 illustriert eine Kugel in natürlicher Größe und in situ oberhalb der linken Mandel. Bei einem türkischen Soldaten ist die Kugel

Fig. 86.

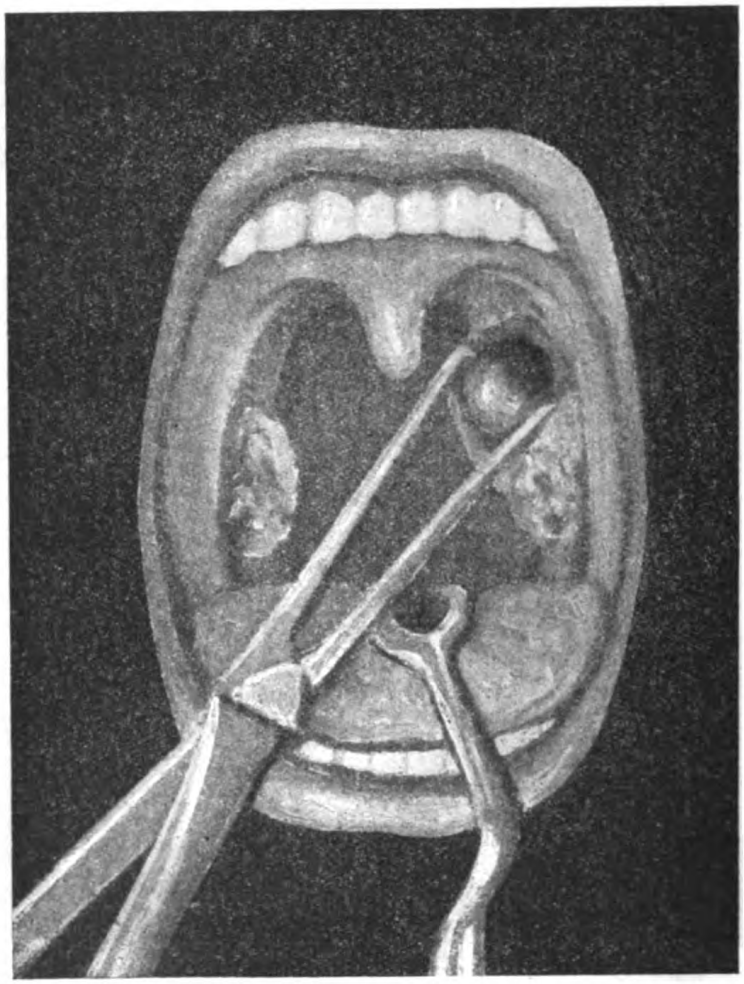

Kugel oberhalb der linken Mandel, vor ihrer Entfernung.

eines Nackenschusses im linken peritonsillaren Gebiete stecken geblieben und war zu fühlen. Mit einer Incision war sie freizulegen und zu entfernen.

2 Soldaten haben einen Knochen geschluckt, welcher stecken blieb und mit der Oesophagoskopie unterhalb der Bifurkation in der Brusthöhle in der Speiseröhre festgestellt wurde. Die Figur 87 zeigt in Drei-

Digitized by Google
Original from UNIVERSITY OF CALIFORNIA
Generated on 2019-10-24 16:00 GMT / http://hdl.handle.net/2027/uc1.b3252766
Public Domain in the United States, Google-digitized / http://www.hathitrust.org/access_use#pd-us-google

viertelgröße in situ den Knochen unterhalb der Bifurkation in der Speiseröhre, die Figur 88 illustriert im zweiten Falle den Knochen unterhalb

Fig. 87.

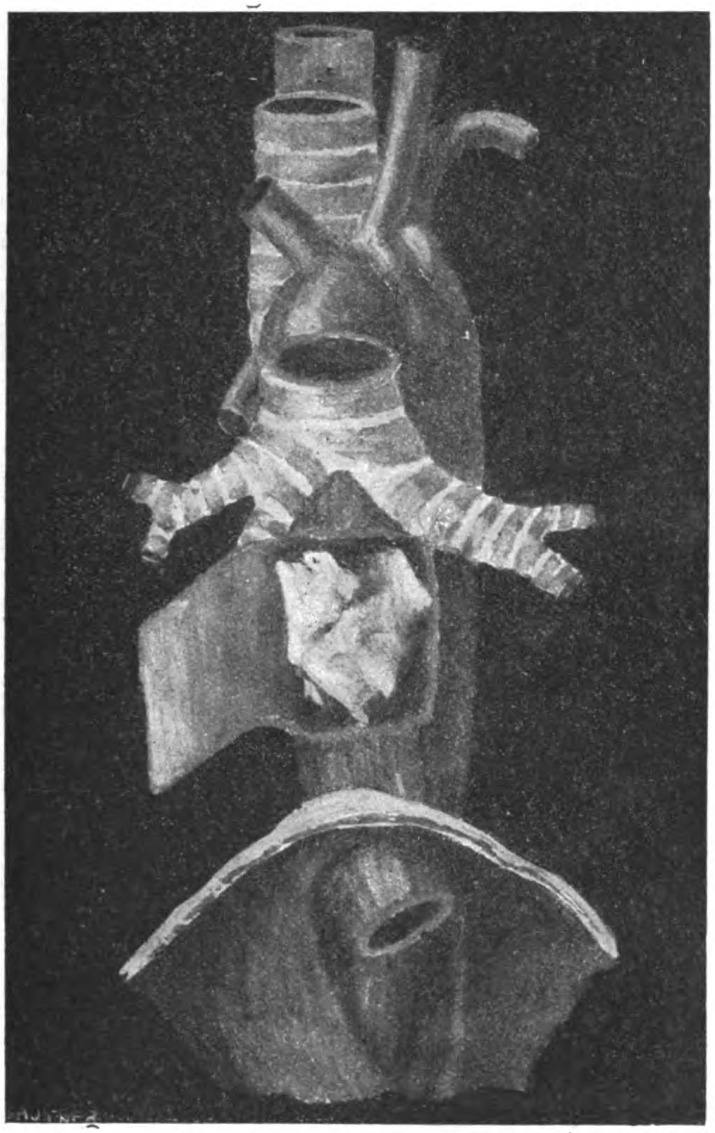

Knochen in der Speiseröhre unterhalb der Bifurkation der Luftröhre.

der Bifurkation in der Speiseröhre in Dreiviertelgröße. In beiden Fällen wurden die Knochenstücke mittelst Oesophagoskopie entfernt.

Digitized by Google
Original from UNIVERSITY OF CALIFORNIA
Generated on 2019-10-24 16:00 GMT / http://hdl.handle.net/2027/uc1.b3252766
Public Domain in the United States, Google-digitized / http://www.hathitrust.org/access_use#pd-us-google

In einem Falle aspirierte ein Marinesoldat vor 6 Monaten ein Zehnhellerstück; die Röntgenaufnahme zeigte das Geldstück in der Gegend der Bifurkation; mittelst oberer Bronchoskopie war das Zehnhellerstück

Fig. 88.

Knochenstück in der Speiseröhre unterhalb der Bifurkation der Luftröhre.

an der rechten Seite der Luftröhre in den Hauptbronchus eingeklemmt zu sehen. Mittelst Bronchoskop ist das Zehnhellerstück mit einer doppelten gezahnten Zange entfernt worden. Die Figur 89 illustriert das Zehnheller-

Digitized by Google
Original from UNIVERSITY OF CALIFORNIA
Generated on 2019-10-24 16:00 GMT / http://hdl.handle.net/2027/uc1.b3252766
Public Domain in the United States, Google-digitized / http://www.hathitrust.org/access_use#pd-us-google

Fig. 89.

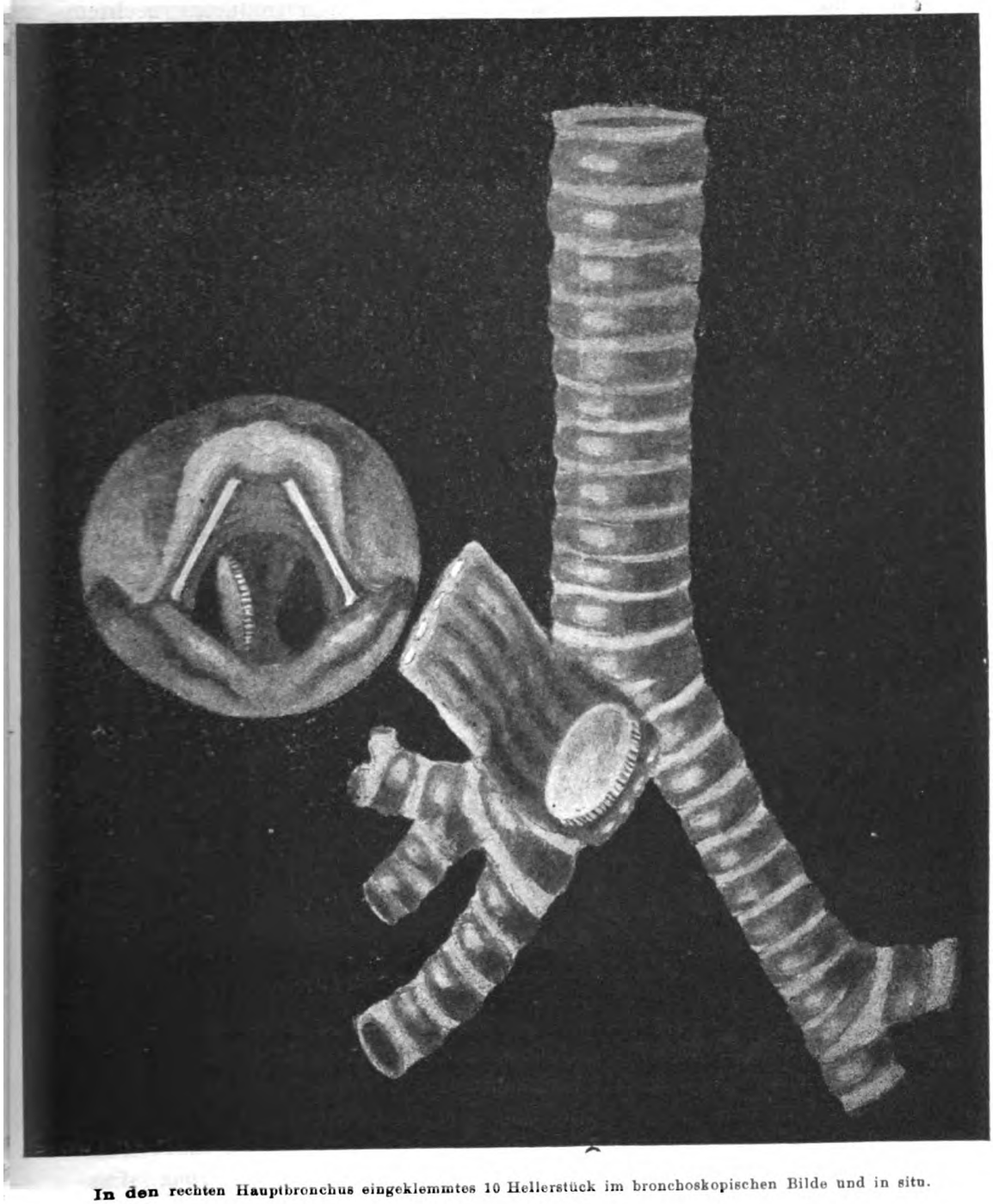

In den rechten Hauptbronchus eingeklemmtes 10 Hellerstück im bronchoskopischen Bilde und in situ.

Digitized by Google
Original from UNIVERSITY OF CALIFORNIA
Generated on 2019-10-24 16:00 GMT / http://hdl.handle.net/2027/uc1.b3252766
Public Domain in the United States, Google-digitized / http://www.hathitrust.org/access_use#pd-us-google

stück in einem bronchoskopischen Bilde im Anfangsteil des rechten Hauptbronchus. Daneben ist das Geldstück in situ in dem eröffneten rechten Hauptbronchus zu sehen.

8. Gesichtsverletzungen.

Im Kapitel über die Nasennebenhöhlenerkrankungen haben wir jene Schußverletzungen erwähnt, welche teils die Nebenhöhlen trafen, teils

Fig. 90.



Nasendefekt infolge einer Schußverletzung.

Fisteln bildeten. Außer diesen haben wir in 21 Fällen Schußverletzungen der Nase und in 27 Fällen die des Gesichtes beobachtet, welche teils kleinere, teils größere Defekte verursachten. Ein Teil der Defekte der Nase und des Gesichtes bildete den Gegenstand plastischer Eingriffe. In den folgenden Bildern illustrieren wir 5 Fälle vor den plastischen Eingriffen. Die Figur 90 zeigt den Defekt der Nase infolge einer Schußverletzung. Die

Generated on 2019-10-24 16:00 GMT / http://hdl.handle.net/2027/uc1.b3252766
Public Domain in the United States, Google-digitized / http://www.hathitrust.org/access_use#pd-us-google
Digitized by Google
Original from UNIVERSITY OF CALIFORNIA

Fig. 92. Nasen- und Gesichtsdefekt infolge einer Schußverletzung.

Fig. 91. Gesichtsdefekt infolge einer Schußverletzung.

Plastik ist mit einem Stirnlappen ausgeführt worden. Die Figuren 91, 92 und 93 illustrieren Defekte der Nase und des Gesichtes und die Figur 94 zeigt einen kleineren Defekt des Gesichtes.

Generated on 2019-10-24 16:00 GMT / http://hdl.handle.net/2027/uc1.b3252766
Public Domain in the United States, Google-digitized / http://www.hathitrust.org/access_use#pd-us-google
Digitized by Google
Original from UNIVERSITY OF CALIFORNIA

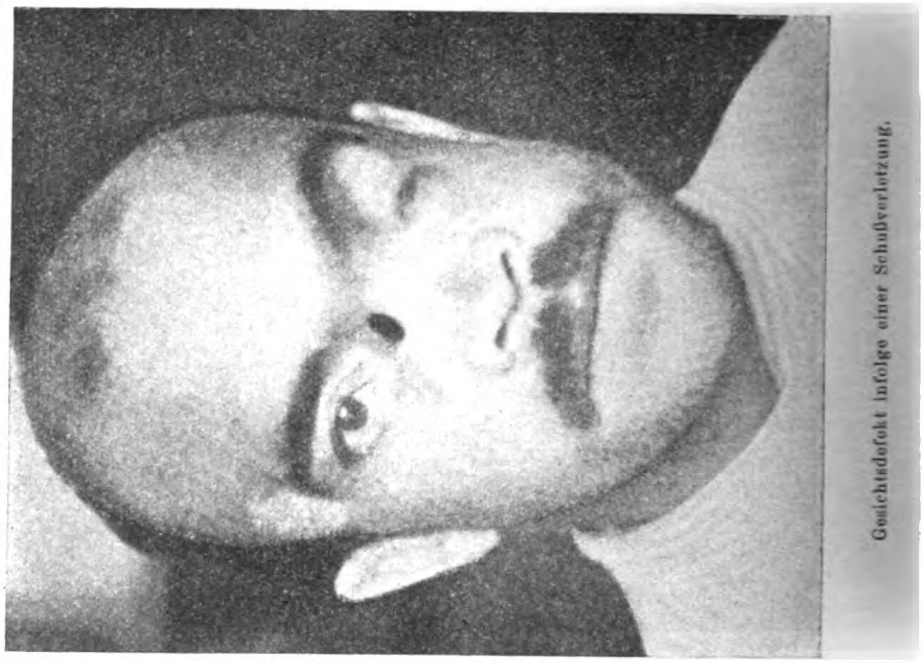

Fig. 94. Gesichtsdefekt infolge einer Schußverletzung.

Fig. 93. Nasen- und Gesichtsdefekt infolge einer Schußverletzung.

Digitized by Google
Original from UNIVERSITY OF CALIFORNIA
Generated on 2019-10-24 16:00 GMT / http://hdl.handle.net/2027/uc1.b3252766
Public Domain in the United States, Google-digitized / http://www.hathitrust.org/access_use#pd-us-google

Fig. 95.

Endonasale Nasenkorrektur.

Fig. 96.



Endonasale Nasenkorrektur.

Digitized by Google
Original from UNIVERSITY OF CALIFORNIA
Generated on 2019-10-24 16:00 GMT / http://hdl.handle.net/2027/uc1.b3252766
Public Domain in the United States, Google-digitized / http://www.hathitrust.org/access_use#pd-us-google

Fig. 97.

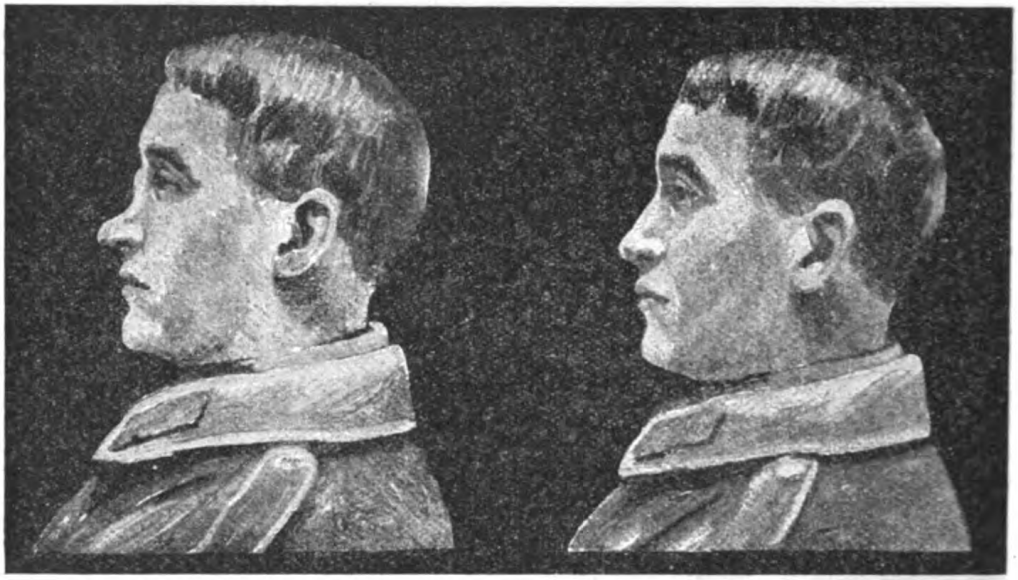

Endonasale Korrektur mittelst einer aus der Tibia entnommenen Knochenlamelle.

9. Nasenkorrekturen.

In mehreren Fällen ist auf der Klinik aus kosmetischen Zwecken die endonasale Korrektur des Nasenrückens ausgeführt worden. In zwei Fällen ist der Höcker des Nasenrückens auf endonasalem Wege nach dem bekannten Verfahren entfernt worden. Die Figuren 95 und 96 illustrieren diese Fälle vor und nach der Korrektur. Im dritten Falle, Figur 97, bei einer traumatischen Verletzung, verursachte der Hufschlag eines Pferdes die Deformität der Nase; mit einer aus der Tibia entnommenen und endonasal eingelegten Knochenlamelle wurde die Korrektur ausgeführt.

10. Geschwülste.

In 3 Fällen haben wir den Kehlkopfkrebs festgestellt und den radikalen operativen Eingriff vorgeschlagen. Unter den gutartigen Geschwülsten haben wir in 15 Fällen Nasenpolypen, in 1 Falle Fibrom der Nasenrachenhöhle, in 50 Fällen Kehlkopfpolypen, in 18 Fällen Kehlkopfpapillome und in 1 Falle Hämangiome des Stimmbandes gefunden. In 7 Fällen sahen wir Struma. Diese gutartigen Geschwülste wurden zum großen Teil operativ behandelt.

Generated on 2019-10-24 16:00 GMT / http://hdl.handle.net/2027/uc1.b3252766
Public Domain in the United States, Google-digitized / http://www.hathitrust.org/access_use#pd-us-google
Digitized by Google
Original from UNIVERSITY OF CALIFORNIA

11. Andere Veränderungen.

In 1 Falle sahen wir eine Atresie der Choane und in 1 Falle Synechie in der Nasenhöhle.

In 14 Fällen wurden die hypertrophischen Muscheln entfernt.

In 29 Fällen wurde die Deviation der Nasenscheidewand beseitigt.

In 16 Fällen wurde die Tonsillektomie ausgeführt.

In 4 Fällen wurde ein peritonsillärer Abscess und in 1 Falle ein Abscess der Zungenmandel eröffnet.

In 1 Falle beobachteten wir in der Mundhöhle Pemphigus.

In 760 Fällen begegneten wir den verschiedenen Veränderungen des Kehlkopf- und Luftröhrenkatarrhs. In 6 Fällen beobachteten wir Kehlkopfödem.

In 3 Fällen sahen wir den Vorfall der Morgagnischen Tasche.

In 2 Fällen war ein Kehlkopfdiaphragma vorhanden, und zwar ein zirkuläres und ein halbmondförmiges Diaphragma; das letztere konnte mit einer Diphtherie und mit dem Intubationsverfahren in Zusammenhang gebracht werden.

Schließlich lassen wir noch drei interessante Fälle folgen.

1. Gesicht- und Schulterschuß, Stirnläsion, einseitige Chorioretinitis, einseitige partielle Oculomotoriusparalyse, Anästhesie der Nasenhöhle, Anosmie, Geruchshalluzination, Ageusie, einseitige Taubheit.

S. H., 24 Jahre, wurde am 28. VIII. 1916 verwundet. Eine Kugel traf die rechte Gesichtshälfte und ging durch die Mundhöhle, die andere Kugel drang am hinteren Ende der Clavicula durch das Schulterblatt. Die linke Stirne 3 *cm* oberhalb des Margo supraorbitalis traf ein Schrapnellsplitter und er fiel bewußtlos zusammen. Als er nach 3 Tagen sein Bewußtsein zurückbekam, sah er auf seinem linken Auge nicht mehr, konnte sein linkes Augenlid nicht heben und konnte auf seinem rechten Ohr nicht mehr hören. Nach Heilung seiner Wunden ließ er sich am 11. XI. wegen seiner sehr unangenehmen Geruchsempfindungen untersuchen. Er hatte nach seiner Verwundung seine Geruchsfähigkeit verloren, die Nasenhöhle zeigt keine Veränderung und die Nasenschleimhaut zeigt überall vollständige Anästhesie. 5000 Einheiten des Äthyläthersulfid (Knoblauchgeruch), ferner die sehr stinkenden Substanzen des Skatol und Borneol riecht er nicht. Das Fehlen seiner Geruchsfähigkeit deprimiert sein Gemüt. Den Geschmack der Speisen spürt er nicht. Das Gesicht, die Kopfhaut, das äußere Ohr, die Lippen, die Zunge, der weiche Gaumen, der Rachen zeigen keine Störungen der Sensibilität und der Motilität. Am rechten Ohr hört er nicht, die Knochenleitung fehlt, keine sichtbare Veränderung, am linken Ohr hört er gut,

Generated on 2019-10-24 16:00 GMT / http://hdl.handle.net/2027/uc1.b3252766
Public Domain in the United States, Google-digitized / http://www.hathitrust.org/access_use#pd-us-google
Digitized by Google
Original from UNIVERSITY OF CALIFORNIA

die Knochenleitung ist gut. Das rechte Auge ist intakt. Am linken Auge keine Lichtempfindung, das linke Augenlid hängt herab und kann nicht gehoben werden, der linke Bulbus bleibt in der Bewegung nach oben zurück. Cornea, Iris, Pupille sind normal, die linke Pupille hat normale Farbe, ihre nasale Hälfte ist von Pigment stark umgeben. Temporalwärts ist neben der Pupille ein Pigmentfleck zu sehen, ebenso von innen und unten der Pupille. Nach unten von der Pupille ist die Chorioidea läsiert und stark pigmentiert, weiße Gewebsstränge und gelbliche chorioretinale Flecke sind zu sehen. Die Läsion des linken Auges führte zur Erblindung, jene Zweige des Oculomotorius zeigen eine Lähmung, welche den Musculus levator palpebrae superioris und den Musculus rectus superior innervieren; am rechten Ohr Taubheit; die beiderseitige vollständige Anästhesie der Nasenschleimhaut hängt mit den sensiblen Nerven des ersten und zweiten Trigeminusastes zusammen; zur beiderseitigen Anosmie gesellt sich eine Ageusie und schließlich sind Geruchshalluzinationen vorhanden. Das beschriebene Krankheitsbild steht von den beiden Schußwunden fern, der kausale Zusammenhang der Symptome kann nur mit der Schrapnelläsion der Stirn und mit der darauffolgenden Commotio in Verbindung gebracht werden. Es würde nicht zum Ziel führen, wenn wir uns mit der Auseinandersetzung der Lokalisationsfrage befassen würden, da bei Läsion der voneinander lokal fern liegenden Punkte, mit der Annahme der Läsion eines Gebietes die anatomisch beschriebenen Symptome nicht erklärt werden können. Im allgemeinen gibt eine Läsion, die Commotio, die Erklärung; die Commotio hat an mehreren Stellen intrakranielle und cerebrale Läsionen verursacht, aber in Annahmen sich einlassen und ausführliche Auseinandersetzungen suchen, wo und welche Blutung, Knochenläsion oder feinere Veränderung in der Gehirnrinde und in den Nervenzentren die Grundlage des Krankheitsbildes bildet, würde zu keinem Ziele führen. Nach 8 Monaten waren die Symptome unverändert zu finden.

2. Ictus laryngis.

Dieses seltene Krankheitsbild hat Charcot unter dem Namen Vertigo laryngis beschrieben, andere haben nachher die Bezeichnung Ictus laryngis benützt; ferner finden wir auch die Benennungen Epilepsia laryngea und Syncope laryngea. Im allgemeinen hat sich die Bezeichnung Ictus laryngis verbreitet. Im Wesen folgt dem im Kehlkopf auftreffenden kitzelnden Reiz ein Hustenanfall, während demselben wird der Kranke von Schwindel befallen, er verliert sein Bewußtsein und fällt, aber kommt gleich darauf zu sich. Charcot veröffentlichte einen Fall, wo in einem Tag 15 Anfälle auftraten. Man beobachtete Stimmritzenkrampf, Cyanose des

Digitized by Google
Original from UNIVERSITY OF CALIFORNIA
Generated on 2019-10-24 16:00 GMT / http://hdl.handle.net/2027/uc1.b3252766
Public Domain in the United States, Google-digitized / http://www.hathitrust.org/access_use#pd-us-google

Gesichtes und vollständige Erblassung in einzelnen Fällen; während des Anfalles Zungenbisse. Ferner war in dem größeren Teil der Fälle Katarrh der oberen Luftwege, in dem kleineren Teil der Fälle neuropathische Disposition vorhanden. In einzelnen Fällen war auf kürzere Zeit eine gewisse Gedankenstörung zu konstatieren. Diese seltene Erkrankung, die in kaum mehr als 50 Fällen beschrieben wurde, ist bis heute pathologisch nicht aufgeklärt. Wir schicken die kurze Beschreibung unseres Falles voraus.

B. Fr., 44 Jahre alt, Offizier, litt nach seinen Angaben an einem Katarrh der oberen Luftwege. Er erkältete sich am südlichen Kriegsschauplatz, es traten starke Hustenanfälle auf, zu welchen sich Schwindel hinzugesellte, er verlor das Bewußtsein, sank auf die Erde und erholte sich rasch darauf. Diese Anfälle wiederholten sich zehnmal, weshalb er in unsere Behandlung kam. Bei seiner Aufnahme waren an der Stirn, am Gesichte mehrere teils blutunterlaufene, teils rote geschwollene Läsionsflecke zu sehen. Die Spiegeluntersuchung zeigte katarrhalische Veränderungen der oberen Luftwege, die Stimmbänder waren gerötet und geschwollen. Den Hustenanfällen folgte starker Schwindel und gingen immer Reize und mehrmals krampfhafte Druckempfindungen im Kehlkopf voran. Die Behandlung des Kehlkopfes schwächte sowohl die Hustenanfälle als die Schwindelanfälle, sie traten seltener auf; infolge der Ruhe und der Besserungen der Kehlkopfveränderungen blieb der Schwindel weg und nur zeitweise hustete er, was mit der Beseitigung der geringen Kehlkopfveränderungen auch aufhörte.

Charcot betrachtete den Ictus laryngis als eine Neurose analog dem Ohren- oder Magenschwindel; er nahm an, daß der Reiz des oberen Kehlkopfnerven auf das Zentrum wirkt und den Anfall auslöst. Die späteren Beobachter haben die Annahme Charcots diesen zentripetalen Nervenreiz nicht in Abrede gestellt, aber mit verschiedenen Annahmen ergänzt. Ein Teil der Beobachter nimmt eine Wirkung des peripherischen Reizes auf höher gelegene Zentren und Zirkulationsstörungen an, der andere Teil bezieht den Ictus laryngis in das Gebiet der Epilepsie ein. Mac Bride, Russel betrachten dieses Krankheitsbild als eine Form des Stimmritzenkrampfes; Charcots Annahme haben Garel, Collet, Schadewaldt ergänzt, indem sie annahmen, daß der durch die Reizung des Respirationszentrums ausgelöste Hustenanfall den intrathorakalen Druck und auch die Herztätigkeit beeinflussen.

Zirkulationsstörungen haben auch andere angenommen, so suchten Knigth, Schroetter in der durch gestörte Atmung gehinderten Zirkulation den Grund. Schmidt, Bruck nehmen gleichfalls Zirkulationsstörungen an, so akut entstandene Gehirnhyperämie und starken Blutdruck. Schadewaldt erklärte seinen letal abgelaufenen Fall, indem er an-

Digitized by Google
Original from UNIVERSITY OF CALIFORNIA
Generated on 2019-10-24 16:00 GMT / http://hdl.handle.net/2027/uc1.b3252766
Public Domain in the United States, Google-digitized / http://www.hathitrust.org/access_use#pd-us-google

nahm, daß der zentripetale Reiz des oberen Kehlkopfnerven das Respirationszentrum reizte, was einen Hustenanfall hervorrief, gleichzeitig aber auch das Hemmungszentrum des Herzens reizte, was neben Gehirnanämie und Schwindel zu Herzlähmung führte. Gegenüber dieser Annahme betrachten Gray, Luc, Bianchi, Massei, Semon, Chiari, Brünnings den Ictus laryngis als eine Epilepsie mit laryngealer Aurea, was Schroetter für einen Teil der Fälle möglich hält. Diese Annahme unterstützt Semon mit experimentellen Tatsachen, daß nämlich die starke oder lang dauernde Reizung der corticalen Phonationszentren eine wahre Epilepsie des Kehlkopfes verursacht, welche sich auch auf andere Teile des Körpers ausbreitet. In der Tat ist die Annahme der Epilepsie plausibel, besonders deshalb, weil die Epilepsie auch ohne konvulsive Symptome auftreten kann und weil das Wesen der Epilepsie eigentlich der Ausfall des Bewußtseins bildet. In den Fällen von Ictus laryngis kommt selten Zungenbiß vor, ebenso zeigen sich selten Muskelkrämpfe im Kehlkopfe in der Form eines Stimmritzenkrampfes, nur die Bewußtlosigkeit ist das gemeinsame Symptom, was aber auch nur sehr kurze Zeit dauert. Schwindel, Bewußtlosigkeit können auch in den Kehlkopf geratene Fremdkörper, aspirierte Flüssigkeit etc. hervorrufen, wie die Bewußtlosigkeit auch viele andere Gründe haben kann. Die Zirkulationsstörungen empfehlen auch diese Hypothese, aber wir sehen, daß das Gesicht während des Anfalles einmal cyanotisch, das anderemal blaß ist.

Richtig hat Garel betont, daß die Gründe des Ictus laryngis sehr variabel sind. So sehen wir, daß in dem Falle von Sommerbrodt nach Entfernung eines Kehlkopfpolypen, in dem Falle von Cartaz nach Kauterisation der Zungenmandel, in den Fällen von Adler, Gleitsmann nach Uvulotomie die Anfälle wegblieben. Man kann nicht leugnen, daß der krankhaften Disposition eine Rolle zufällt; neben den einzelnen Krankheitsursachen hat man die Veränderungen des Gefäßsystems angenommen, andere den Alkoholismus usw., aber besonders muß die neuropathische Disposition betont werden. In unserem Falle will ich diese neuropathische Disposition, welche neben den vielen Aufregungen des Krieges das Auftreten dieses Krankheitsbildes begünstigte, besonders betonen. Auf Grund unserer Kenntnisse können wir die Pathologie des Ictus laryngis als nicht geklärt betrachten. Im allgemeinen ist die Prognose günstig, nur ein Todesfall ist bekannt. Die Behandlung besteht in der möglichen Beseitigung der vorhandenen krankhaften Veränderungen, des disponierenden Grundleidens, der neuropathischen Disposition, Kokain-Adrenalininhalationen der oberen Luftwege und die Unterdrückung der Reflexreizbarkeit mittelst Bromkalium, Morphium.

Digitized by Google
Original from UNIVERSITY OF CALIFORNIA
Generated on 2019-10-24 16:00 GMT / http://hdl.handle.net/2027/uc1.b3252766
Public Domain in the United States, Google-digitized / http://www.hathitrust.org/access_use#pd-us-google

3. Gesichtsschuß, eröffnete eitrige vordere Siebbeinzellen, Mandibularbruch, peripharyngealer Absceß, Gehirnabsceß und Meningitis.

I. M., 22 Jahre alt, erlitt einen Gesichtsschuß, nachher blutete er von der Nase und vom Munde. Dann begann die linke Gesichtshälfte und der Hals unter dem Mandibularwinkel zu schwellen; er konnte seinen Mund nur wenig öffnen und nur flüssige Nahrung nehmen. Im bezeichneten Gebiet traten starke Schmerzen auf und aus der Nasenhöhle floß Eiter. Zwischen dem rechten Augenwinkel und dem Nasenrücken war ein linsengroßer Substanzverlust zu sehen, welcher eiterte und wo Knochensplitter entfernt worden sind; die Sonde führte in die linke Nasenhöhle. In der Nasenhöhle Hyperämie, Muschelschwellung, Rachen injiziert, die linke Mandel und ihre Umgebung geschwollen. Die linke Gesichtshälfte und die Gegend unterhalb der Mandibula ist infiltriert, auf Druck schmerzhaft. Auge intakt. Röntgenbefund: Die Schrapnellkugel drang neben dem Nasenbein durch die vorderen Siebbeinzellen und durch die linke Kieferhöhle ein, zertrümmerte einen Teil der Mandibula, wo noch Splitter zu sehen waren, dort änderte sie ihre Richtung gegen den Hals, wo sie anderthalb Finger breit unter dem Mandibularwinkel stecken blieb. Wir machten eine Incision unterhalb des Mandibularwinkels durch infiltriertes Gewebe, in dessen Tiefe wir einen peripharyngealen Absceß eröffneten. Die entfernte Kugel lag unter dem Musculus sternocleidomastoideus. Die offenen Siebbeinzellen und der eröffnete tiefliegende peripharyngeale Absceß wurden lokal behandelt. Der Grund der Schwellung des Gesichtes und der noch andauernden Eiterung war in dem zwischen Musculus masseter und dem Knochen befindlichen Absceß zu eruieren, welcher entleert wurde; die nackte unebene Knochenfläche wurde mit dem scharfen Löffel ausgekratzt und offen behandelt. Später wurde ein haselnußgroßer Knochenteil entfernt. Die Mundsperre ist durch systematische Dilatationen behoben worden, der Kranke nährte sich gut, war guter Laune und fühlte sich stark und wohl. Da traten plötzlich heftige Kopfschmerzen und Temperaturerhöhungen auf und dann die Symptome einer Meningitis. Die Eröffnung der Stirnhöhle war negativ. Der Kranke wurde auf die interne Klinik befördert, wo er unter den Symptomen einer Meningitis starb. Aus dem nekroskopischen Befund erwähnen wir folgende interessante Daten: Mandibularbruch; an der Schädelbasis, am Grund der mittleren Schädelgrube findet sich ein kronengroßer Substanzverlust, mit eitrigen Knochensplittern umgeben. Zu diesem Gebiet ist die Fläche des Temporallappens mit den Gehirnhäuten angewachsen. In der weißen Substanz des Temporallappens nahe zum Polus ist eine Abscheßhöhle vorhanden, welche mit dem unteren Horn des Seitenventrikels kommuniziert. In dem etwas erweiterten Gehirnventrikel ist eitrige Flüssigkeit

Digitized by Google
Original from UNIVERSITY OF CALIFORNIA
Generated on 2019-10-24 16:00 GMT / http://hdl.handle.net/2027/uc1.b3252766
Public Domain in the United States, Google-digitized / http://www.hathitrust.org/access_use#pd-us-google

vorhanden. Gehirnhäute hyperämisch, an der Gehirnbasis eitrig infiltriert. Die Gehirnwindungen sind abgeflacht. An der unteren Fläche des Frontallappens entsprechend den Riechfurchen ist das Gehirn etwas erweicht, mit einem bohnengroßen Absceß. Die Kieferhöhlenwand zeigt einen Substanzverlust, die Höhlenschleimhaut ist geschwellt und blaß. Die Lamina cribrosa zeigt das Bild einer geheilten Fraktur. Dieser Befund erklärt die cerebralen Komplikationen, nämlich der Schuß, welcher durch Siebbeinzellen und Kieferhöhle drang und den Mandibularbruch verursachte, hat nicht nur die Siebbeinzellen und die Mandibula getroffen, wie dies der Röntgenbefund nachwies, sondern einzelne Splitter drangen durch die Siebbeinzellen in die Lamina cribrosa und einzelne wieder durch die Kieferhöhle in die mittlere Schädelgrube; diese Splitter konnten sich auch im Gebiete der Eiterung entfernen. Die Läsion der Lamina cribrosa ist geheilt, aber an der Basis des Frontallappens hat sich eine Encephalitis und ein Absceß entwickelt, ebenso hat der Mandibularbruch, die Knochennekrose, die eitrige Infiltration des umgebenden Gebietes am Grunde der mittleren Schädelgrube zur Absceßbildung des Temporallappens, zum Durchbruch in die Gehirnventrikel und zur Meningitis geführt. Auffallend war die sichtbare Besserung, das gute Allgemeinbefinden und die Gemütsstimmung, die gute Ernährung, gar kein Symptom, welches den Verdacht der Möglichkeit auf die eingetretenen Komplikationen erwecken hätte können. In der Tat können auch in einzelnen Fällen ausgedehntere Gehirnabscesse ohne jedes Symptom latent eine Zeit lang bestehen.

Generated on 2019-10-24 16:00 GMT / http://hdl.handle.net/2027/uc1.b3252766
Public Domain in the United States, Google-digitized / http://www.hathitrust.org/access_use#pd-us-google
Digitized by Google
Original from UNIVERSITY OF CALIFORNIA

Otologischer Teil.

Original-Artikel.

Aus der Ohrenabteilung der allgemeinen Poliklinik in Wien
(Vorstand: Prof. Dr. G. Alexander).

Meine Erfahrungen über die graphische Darstellung der Schwankungen bei Gleichgewichtsstörungen in besonderer Beziehung auf die Vestibularerkrankungen.

Von Dr. **Karl Theimer**, Wien.

(Mit 7 Figuren.)

Soweit ich aus der mir zugänglichen Literatur ersehen konnte, hat sich K. Vierordt als der erste und einzige bemüht, die Gleichgewichtsschwankungen und die Schwankungen bei Gleichgewichtsstörungen graphisch darzustellen. (Grundriß der Physiologie des Menschen. (5.) 1877. S. 510, 513 ff.)

Sein Apparat besteht aus einem auf dem Kopfe des zu Untersuchenden befestigten Pinsel, der auf einer mit der berußten Seite nach abwärts gekehrten Glasplatte die Bewegungen registriert. Vierordt bemerkt selbst dazu (l. c. Anmerkung), daß bei dieser Methode eine genaue Darstellung noch nicht möglich sei und daß es nötig wäre, durch verschiedene Verbesserungen am Apparate eine präzisere und genauere Darstellung zu erreichen.

Über Anregung meines gewesenen Chefs, des Herrn Prof. Alexander, Vorstand der Ohrenabteilung der Poliklinik in Wien, befaßte ich mich an seiner Abteilung mit dieser Aufgabe.

Ich konstruierte mir hierzu einen Apparat, den Herr Dr. Oskar Mauthner in seiner Arbeit bereits beschrieben hat. Ich nehme hier Anlaß, Herrn Prof. Gärtner für seine wertvolle Unterstützung bei der Konstruktion des Apparates zu danken. Der Metallschreibeapparat ist nach meiner Angabe von dem Wiener Universitätsmechaniker hergestellt.

Meine Versuche erstrecken sich über drei Vierteljahre. Leider wurde ich durch eine schwere Erkrankung verhindert, meine Untersuchungen auch bei normalen Fällen in genügender Anzahl vorzunehmen. Herr Doktor Mauthner hat sich in liebenswürdigster und zuvorkommendster Weise dieser mühevollen Arbeit unterzogen und teilt seine Erfahrungen in obengenannter Arbeit mit. Im Anschlusse daran gestatte ich mir nun, auch meine Erfahrungen zu veröffentlichen.

Digitized by Google
Original from UNIVERSITY OF CALIFORNIA
Generated on 2019-10-24 16:00 GMT / http://hdl.handle.net/2027/uc1.b3252766
Public Domain in the United States, Google-digitized / http://www.hathitrust.org/access_use#pd-us-google

Die Versuchsanordnung war folgende: Ich entschloß mich, die Prüfungsmethode der Vierordtschen verkehrt vorzunehmen, das heißt, die zu beschreibende Glasplatte mit der berußten Fläche nach aufwärts am Kopfe zu befestigen und den Schreibeapparat genau über diese Platte einzustellen.

Ich wählte als Befestigungsapparat am Kopf den bei uns gebräuchlichen Stirnreflektor, wie wir ihn hier allgemein in der Laryngoskopie benützen. Die Stirnbinde wird derart um Scheitel und Kinn geschnallt, daß der Reflektor mit der spiegelnden Fläche nach aufwärts und, im Kugelgelenk frei bewegbar, auf den Scheitel zu liegen kommt. Auf diese spiegelnde Fläche wird dann die Glasplatte mit der berußten Fläche nach aufwärts mit einer in der Photographie gebräuchlichen Holzklemme befestigt (vide unten schematisches Bild). Bezüglich des Schreibeapparates habe ich die verschiedensten Versuche, über die ich hier nicht weiter be-

Fig. 1.

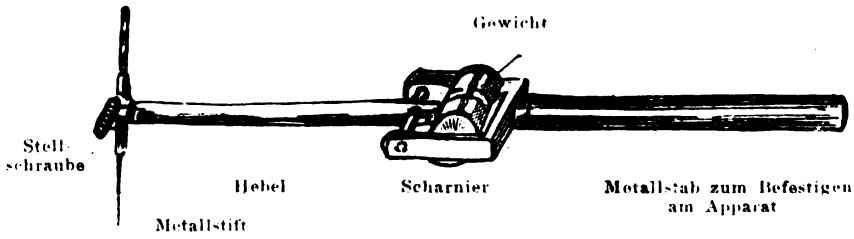

richten will, unternommen und habe mir schließlich folgenden Metallschreibeapparat (Fig. 1) von dem hiesigen Universitätsmechaniker Herrn Castagna konstruieren lassen. Der Apparat besteht aus einem in einem Scharnier frei beweglichen einarmigen Hebel, der an dem befestigten Ende die konstante Belastung trägt. An dem freien Ende befindet sich ein durch eine Schraube genau einstellbarer feiner Metallstift. Das Scharnier geht in einen Metallstab aus, vermittelst dessen der Schreibeapparat am Stativ befestigt wird.

Das Stativ selbst besteht aus einer festgestellten Eisenstange, an der ein Holzarm vermittelst einer Schraube verstellt werden kann. Am freien Ende des Holzarmes befindet sich festgeschraubt eine schmale Metallröhre, in der der Metallstab des Schreibeapparates vermittelst Schrauben befestigt wird. Die ganze Vorrichtung erläutert nebenstehendes Bild (Fig. 2).

Die durch diese Versuchsanordnung erzielten Vorteile liegen klar zutage. Die Platte macht die geringste, kaum sichtbare Bewegung des Körpers mit, der Stift ist imstande, durch seine eigenartige Belastung jeder Be-

Digitized by Google
Original from UNIVERSITY OF CALIFORNIA
Generated on 2019-10-24 16:00 GMT / http://hdl.handle.net/2027/uc1.b3252766
Public Domain in the United States, Google-digitized / http://www.hathitrust.org/access_use#pd-us-google

wegung zu folgen und selbe durch feine Striche auf der Platte zu verzeichnen, ohne selbst den geringsten Widerstand zu üben. Die Fixierung der Zeichnung selbst geschah durch den Negativlack, wie er in der Photographie zur Verwendung kommt.

Ich muß hier gleich bemerken, daß die erzielten Figuren verkehrt zu deuten sind, das heißt, die auf der Platte nach rechts gehenden Linien und Bogen entsprechen den Bewegungen nach links und umgekehrt; ebenso entsprechen die nach vorne gehenden Linien der Bewegung nach hinten und umgekehrt.

Fig. 2.

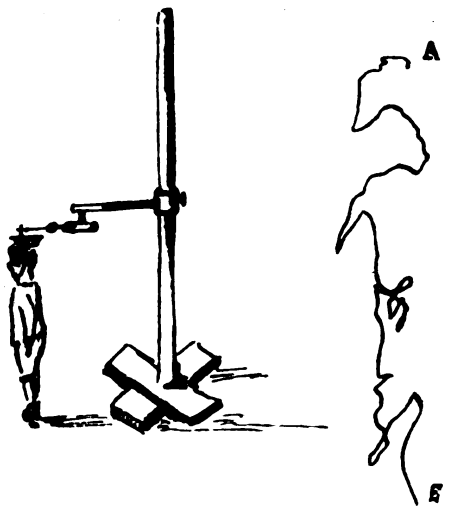

Fig. 3.

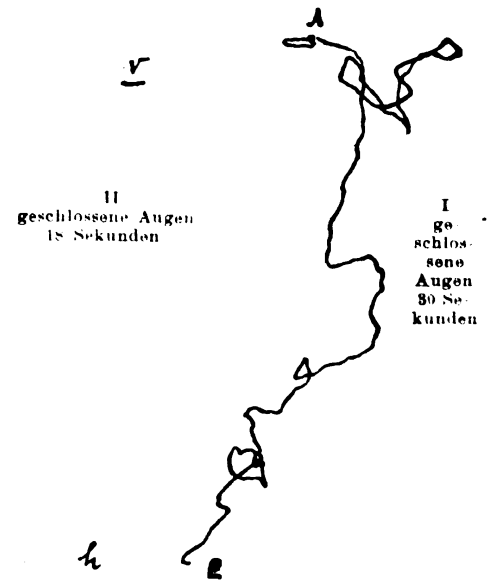

Es galt nun, vor allem Kurven von Menschen mit normalem Gleichgewichtszustande zu finden. Ich habe eine ganze Reihe von Personen, teils Kinder von 9 Jahren an, teils Erwachsene untersucht. Doch dürfen Untersuchungen nicht zu lange dauern und nicht zu oft hintereinander vorgenommen werden, da sonst Ermüdungserscheinungen eintreten. Zur Prüfung selbst wurde der „Romberg“ benützt, das heißt aufrechte Stellung, geschlossene Füße und geschlossene Augen.

Die Versuchsanordnung war folgende: Der Apparat wurde für die zu untersuchende Person genau eingestellt; nach dem Worte „jetzt“ schloß die Person die Augen und nahm Rombergstellung ein; ich ließ in diesem Moment die Stahlfeder schreiben und nahm die Zeitmessung mit einer Stoppuhr vor.

Digitized by Google
Original from UNIVERSITY OF CALIFORNIA
Generated on 2019-10-24 16:00 GMT / http://hdl.handle.net/2027/uc1.b3252766
Public Domain in the United States, Google-digitized / http://www.hathitrust.org/access_use#pd-us-google

Die erzielten Kurven zeigten ein ziemlich gleichmäßiges Bild. Bei vielen kam es anfangs beim Schließen der Augen zu 3—4 Sekunden dauernden Seitenschwankungen, die aber dann sofort in sagittale Schwankungen übergehen. Bei vielen finden die Schwankungen gleich von vornherein in sagittaler Richtung statt. Die Hauptrichtung der Schwankungen bleibt bei Normalen immer sagittal; sie wird hie und da durch kleine Seitenexkursionen, die sich entweder als kleine verschlungene Figuren oder als kleine flache Bögen zeichnen, unterbrochen, um dann wiederum in der sagittalen Richtung weiterzugehen. Diese Seitenexkursionen kommen der zu untersuchenden Person gar nicht zum Bewußtsein, weswegen ich dieselben Unterbewußtseinsschwankungen nennen möchte.

Anbei die Kurven von Personen mit normalem Gleichgewichtszustande (Fig. 3).

Bei I beträgt die durchlaufene Strecke ca. 14 *cm*, die in 30 Sekunden, bei II ca. 10 *cm*, die in 18 Sekunden zurückgelegt wurden, Werte, die ziemlich konstant bleiben und auch durch die Untersuchungen bei Kindern bestätigt wurden.

Als Grundsätze für Normale lassen sich aus meinen vielfach vorgenommenen Untersuchungen schon jetzt folgende aufstellen:

I. Kein Mensch kann, weder mit offenen, noch mit geschlossenen Augen beim Romberg absolut stillestehen, wenn auch die Schwankungen sehr gering sind.

II. Die Schwankung findet bei normalen Menschen in einer nur von geringen Seitenschwankungen unterbrochenen sagittalen Richtung statt.

Die Geschwindigkeit der Schwankungen ist im Anfang eine minimale, gegen Ende der Untersuchungszeit (bis eine Minute) etwas stärker, die durchlaufene Strecke beträgt durchschnittlich maximal per Sekunde $^1/_2$ *cm* oder eine minimale Kleinigkeit darüber oder darunter.

Dauert die Untersuchung bei Normalen länger als eine halbe Minute, so kehrt sich die Kurve um, das heißt, die zu untersuchende Person schwankt zum Ursprung zurück, wobei sich Bogen- oder Zickzackfiguren ergeben und Ermüdungserscheinungen zutage treten. Doch werde ich über diese Erscheinungen später berichten, da ich bei unserem Thema nur den ersten Teil der normalen Schwankungskurve zum Vergleich mit den Kurven bei Ohrenerkrankungen mit Gleichgewichtsstörungen heranziehen kann.

Der Grundsatz der ursprünglich sagittalen Schwankungsrichtung wird auch bei nervösen Menschen, welche an keiner sonstigen Krankheit leiden, festgehalten, wenn auch hier die Figuren anscheinend einen regellosen

Digitized by Google
Original from UNIVERSITY OF CALIFORNIA
Generated on 2019-10-24 16:00 GMT / http://hdl.handle.net/2027/uc1.b3252766
Public Domain in the United States, Google-digitized / http://www.hathitrust.org/access_use#pd-us-google

Wirrwarr von Linien bilden. (Vide Fig. 4, Dr. D.) Wenn man aber genauer hinsieht und die Linien verfolgt, so zeigt sich, daß auch hier eine gewisse Gesetzmäßigkeit vorherrscht.

Wir sehen, daß die bei Normalen zum Bewußtsein nicht kommenden Schwankungen zur Seite größer und ausgiebiger werden und offenbar dadurch veranlaßt sind, daß der zu Untersuchende zum Bewußtsein der Schwankung gekommen ist und nun absichtlich in die normale sagittale Richtung zurückstrebt. Deswegen möchte ich diese Schwankungen Korrekturschwankungen nennen.

Man sieht ferner, daß diese Korrekturschwankungen sich in ziemlich gleichen Intervallen wiederholen und ein ziemlich ähnliches Bild darstellen. Ich habe noch bei einer ganzen Reihe von Neurasthenikern ähnliche Fi-

Fig. 4. Dr. D.

Fig. 5.

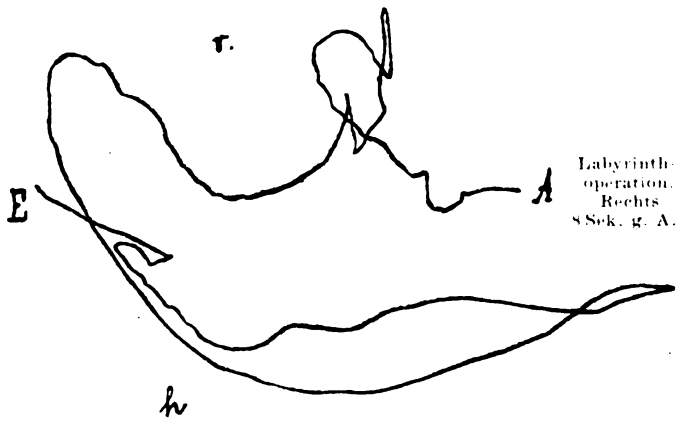

g. A. = geschlossene Augen

guren gefunden; wenn ich auch heute noch kein festes Prinzip aufstellen kann, so bin ich überzeugt, daß mir weitere und an entsprechenderem Material vorgenommene Untersuchungen interessante aufklärende Details verschaffen werden.

Über die bei schwerer Neurasthenie, Hysterie, Nephritis gewonnenen Resultate werde ich später referieren.

Ich wende mich jetzt den Fällen zu, die uns als Ohrenärzte am meisten interessieren. Es sind dies die Erkrankungen des Vestibularapparates.

Ich hatte Gelegenheit, eine Reihe von Labyrintherkrankten mit dem neuen Apparat zu untersuchen. Diese Gruppe umfaßt Fälle von bereits geheilten Labyrinthoperationen, von noch nicht geheilten labyrinthoperierten und von labyrintherkrankten, aber nicht operierten Personen. Ich fand hier ganz andere Bilder, die denen bei Normalen absolut entgegen-

Digitized by Google
Original from UNIVERSITY OF CALIFORNIA
Generated on 2019-10-24 16:00 GMT / http://hdl.handle.net/2027/uc1.b3252766
Public Domain in the United States, Google-digitized / http://www.hathitrust.org/access_use#pd-us-google

gesetzt sind. Die Schwankungen sind meistens rein frontal oder schräg frontal. Dabei finden die Schwankungsbewegungen nicht mehr kurz, sondern in großen Linien, die sich plötzlich wenden, statt, um mit einer jähen Bewegung zum Fall zu führen. Bei ganz frischen Erkrankungen ist es nur eine jähe, quere oder schräge schwach gebogene Linie, bei der die Patienten außerordentlich rasch zu Falle kommen. Die Geschwindigkeit ist eine außerordentlich erhöhte, der zurückgelegte Weg beträgt in den Anfangsstadien 6 *cm* per Sekunde, bei gebessertem 3 *cm* per Sekunde. Ich bringe in Folgendem zwei charakteristische Bilder (Fig. 5, 6). Bei der einen P. H. (Fig. 5) wurde die Labyrinthoperation rechtsseitig vorgenommen. Die Patientin ist noch nicht ausgeheilt und leidet noch an

Fig. 6.

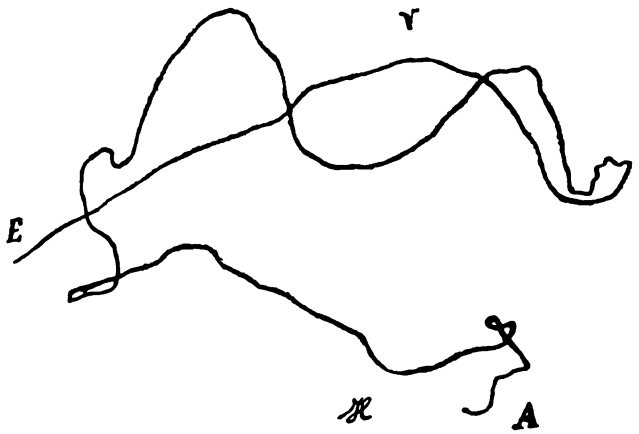

G. A., 12 Sek. Otitis med. supp. chron. 4. Labyrinthfistel.

einem Gehirnvorfall. Bei der zweiten T. F. (Fig. 6), die an einer linksseitigen chronischen eitrigen Otitis und Labyrinthfistel links leidet, ist die Kurve vor der Operation aufgenommen worden.

Die Deutung der Kurven ergibt sich von selbst.

Ich habe, wie schon erwähnt, noch eine ganze Reihe von Labyrinthfällen in allen Stadien untersucht. So unter anderem eine operierte tuberkulöse Labyrinthitis kurz nach der Operation; luetische Labyrinthiden, seröse Labyrinthiden, Paralabyrinthiden, ertaubte Personen, die wegen einer chronischen eitrigen Mittelohrentzündung operiert wurden und bei denen ein Vestibularapparat ganz ausgeschaltet, der andere in seiner Reaktion sehr herabgesetzt war; ausgeheilte und nicht ausgeheilte Labyrinthoperierte.

Die Kurven zeigen bei Beginn der Labyrintherkrankung das Fallen

Generated on 2019-10-24 16:00 GMT / http://hdl.handle.net/2027/uc1.b3252766
Public Domain in the United States, Google-digitized / http://www.hathitrust.org/access_use#pd-us-google
Digitized by Google
Original from UNIVERSITY OF CALIFORNIA

nach der Seite oder schräg nach der Seite in einer großen, schwach gebogenen Linie an. Bei etwas länger andauernden Erkrankungen des Vestibularapparates drückt sich die dadurch bedingte Störung des Gleichgewichtes und der eventuell dadurch hervorgerufene Schwindel in einer Kurve aus, die im Gegensatz zu der Normaler und Neurasthenischer aus langen, quergestellten Bögen und eventuell großen Verbindungskreisen besteht. Die im Verhältnis zur kurzen Zeit (4—8 Sekunden) außerordentlich langen Bögen sind durch die große Beschleunigung, mit der der Fall stattfindet, bedingt. Fängt man die Patienten nach dieser Zeit nicht auf, so stürzen sie dann auch zur Seite. Die Fallrichtung selbst folgt genau den bei diesen Erkrankungen gefundenen Gesetzen, also bei Reizung des

Fig. 7.

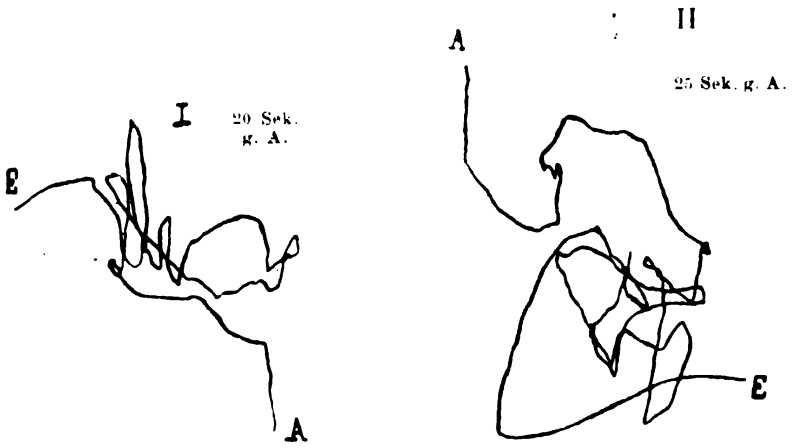

Labyrinths im ersten Stadium nach der kranken Seite und bei vollständiger Ausschaltung des Labyrinths nach der gesunden Seite.

Ist die Labyrintherkrankung abgelaufen oder die Operation ausgeheilt und hat im letzteren Falle die bekannte Kompensation bereits stattgefunden, so nähern sich die Verhältnisse wiederum den normalen. Ich verfüge auch diesbezüglich über eine Reihe von Fällen, unter denen besonders zwei charakteristische hervorzuheben sind. Der eine, B. L., ausgeheilte Labyrinthoperation, bei dem der Apparat nach der Operation eine typische Labyrinthfallkurve zeichnete, zeigt jetzt nur mehr ein regelloses Bild. Bei dem zweiten, K., einer schweren Lueslabyrinthitis, hat die Labyrinthfallkurve sich im Laufe der Besserung der Krankheit derart geändert, daß ich in der letzten Zeit ruhig zwei Minuten schreiben lassen konnte, ohne daß es zum Sturze der Patientin kam.

Digitized by Google
Original from UNIVERSITY OF CALIFORNIA
Generated on 2019-10-24 16:00 GMT / http://hdl.handle.net/2027/uc1.b3252766
Public Domain in the United States, Google-digitized / http://www.hathitrust.org/access_use#pd-us-google

Ich habe eine ganze Reihe von anderen Ohrenkranken (Furunkeln, unkomplizierte Otitiden etc.) bezüglich ihres Verhaltens bei der graphischen Darstellung der Schwankungskurven geprüft, kein einziger zeigte eine Form, die der der Kurven bei Labyrintherkrankungen ähneln würde. Die Form der Labyrinthkurven fällt sofort auf, wofür ich folgenden Fall anführe: Unter den alltäglich zu unseren Untersuchungen herangezogenen ambulatorisch behandelten Patienten unserer Abteilung befand sich ein 9jähriges Kind mit Otitis media acuta simpl. in sanatione. Bei der Untersuchung mit dem Schreibeapparat zeigte sich, daß das Kind stark zur Seite schwankte, und zwar verhältnismäßig rasch (20 Sekunden); dabei ähnelte die Kurve den Labyrinthkurven (siehe Fig. 7).

Die nähere Untersuchung ergab Nystagmus und eine leichte Labyrinthreizung.

Was die Radikaloperierten betrifft, verfüge ich auch hier über eine ganze Anzahl von Kurven, die sich nicht viel von den Kurven bei Normalen unterscheiden. Tritt aber eine Störung in dem Sinne auf, daß die Kurve ihren Charakter ändert und in eine fast ausschließlich quere mit großer Beschleunigung der Schwankungen sich umwandelt, so kann man sicher auf eine Affektion des Vestibularapparates schließen. Dies prägt sich schon sehr früh aus. — Ich habe die Absicht, andere, außerhalb der Ohrendisziplin liegende Erkrankungen, so Nervenkrankheiten, Einfluß des Alkohols etc., auf das Gleichgewicht etc. etc. zu untersuchen und werde dann, sobald ich zu bestimmten Resultaten gelangt bin, auch darüber referieren.

Zum Schluß gestatte ich mir, meinem gewesenen Chef, Herrn Prof. Dr. G. Alexander, für seine Anregung und Unterstützung sowie für die Überlassung des Materials meinen besten Dank auszusprechen.

Aus der VI. Abteilung (Chefarzt: Oberstabsarzt Prof. Dr. G. Alexander) des Garnisonsspitals Nr. 2 (Kommandant: Oberstabsarzt I. Kl. Dr. Scheidl).

Ein Beitrag zur Klinik der kongenitalen Bildungsanomalien des Gehörorganes.

Von Ldst.-Oberarzt Dr. **Gustav Wotzilka.**

(Mit 3 Figuren.)

Es ist in der Literatur und praktischen Erfahrung eine auffallende Tatsache, daß Fälle von kongenitaler Mißbildung des äußeren Ohres in Taubstummenanstalten nur höchst selten angetroffen werden. Bei oberflächlicher Betrachtung könnte man glauben, daß die Ursache hiefür darin

Digitized by Google
Original from UNIVERSITY OF CALIFORNIA
Generated on 2019-10-24 16:00 GMT / http://hdl.handle.net/2027/uc1.b3252766
Public Domain in the United States, Google-digitized / http://www.hathitrust.org/access_use#pd-us-google

zu suchen sei, daß die Mißbildung sich auf den schalleitenden Apparat beschränkt und das Innenohr intakt läßt. Geht man jedoch genauer vor, so ergibt sich Folgendes:

Die Mißbildung ist in vielen Fällen einseitig, das andere Ohr mehr oder weniger normal, vor allem funktionell soweit intakt, daß das Hörvermögen für den Besuch der gewöhnlichen Schule ausreicht. In diesen Fällen und in anderen zeigt sich allerdings nur ausnahmsweise Taubheit; daraus wurde aber irrtümlich auf die funktionelle Intaktheit des Innenohrs geschlossen und in der Literatur über angeborene Gehörgangsatresie und Mikrotie findet sich wiederholt die Behauptung, daß eine Mitbeteiligung des Labyrinthes an der Mißbildung bei diesen Fällen sehr selten sei. (Steinbrügge, Joel, Ruedi u. a.)

Bei kritischer Durchsicht der Literatur gewinnt man aber einen anderen Eindruck; vor allem zeigt es sich, daß nur sehr wenige Fälle genau genug untersucht sind, um aus ihnen exakte Schlüsse ziehen zu können; die post mortem untersuchten Fälle sind fast ausschließlich nur makroskopisch beschrieben und bei den meisten der intra vitam beobachteten Fälle fehlt eine genaue Funktionsprüfung (eine Ausnahme bildet der Fall von Mauthner, der klinisch vollständig untersucht ist). Aber selbst wenn man nach diesen Fällen urteilt, bei denen nur die schwersten, schon makroskopisch sichtbaren Veränderungen des Labyrinthes verzeichnet sind, so zeigt sich die Mitbeteiligung des Labyrinthes an der Mißbildung des äußeren Ohres als nicht so selten, wie die Autoren annehmen. Joel stellt aus der Literatur 12 einschlägige makroskopisch-anatomisch untersuchte Fälle zusammen, von denen einige auch intra vitam beobachtet waren; unter diesen fand sich nach Joels Tabelle ein Labyrinthdefekt und eines nicht völlig normal; außerdem waren aber drei Fälle mit angeblich anatomisch normalem Labyrinth (die Fälle von Lucae, Grawitz und Truckenbrodt) intra vitam auf dem mißbildeten Ohre völlig taub; übrigens möchte ich die Labyrinthe dieser Fälle nach der makroskopischen Beschreibung nicht für normal halten. Es kann also mit großer Wahrscheinlichkeit angenommen werden, daß bei fünf von den zwölf Fällen das Labyrinth nicht normal war. Außer diesen fand ich noch zwei verwertbare Fälle von angeborener Mikrotie und Gehörgangsatresie kombiniert mit Taubheit bzw. hochgradiger Schwerhörigkeit, der eine ist von Mauthner und der andere von Jacobsohn beschrieben. Steinbrügge fand unter 24 Fällen von angeborener Mikrotie und Gehörgangsatresie das Labyrinth dreimal wesentlich beteiligt, doch sind keine näheren Angaben gemacht und die Labyrinthe lediglich makroskopisch untersucht. Bei dem relativ häufigen Vorkommen angeborener Mikrotie und Gehörgangsatresie ist es zu beklagen, daß so wenige Fälle funktionell

Generated on 2019-10-24 16:00 GMT / http://hdl.handle.net/2027/uc1.b3252766
Public Domain in the United States, Google-digitized / http://www.hathitrust.org/access_use#pd-us-google
Digitized by Google
Original from UNIVERSITY OF CALIFORNIA

und histologisch genau untersucht wurden, um so mehr, als gerade die Fälle von angeborener Mißbildung des äußeren und inneren Ohres wertvolle Aufschlüsse über die Genese der Ohrmißbildungen überhaupt geben dürften. Aus diesem Grunde erscheint wohl auch die Publikation des folgenden Falles berechtigt. Für die Anregung und Unterstützung bei der Abfassung dieser Arbeit sage ich Herrn Professor Alexander auch an dieser Stelle meinen verbindlichsten Dank.

Kanonier C. Josef, 18 Jahre alt, kam am 15. V. 1918 zur Konstatierung seines militärischen Tauglichkeitsgrades auf die Ohren-, Nasen-, Halsabteilung des Garnisonsspitals Nr. 2.

Anamnese: Seit 20. II. 1918 im Felde, kam im März 1918 wegen Kopfschmerzen und Schwerhörigkeit ins Hinterland. Es bestand angeblich Sekretion

Fig. 1.

aus dem linken Gehörgang nach Verkühlung, seit einem Monat Sistierung der Eiterung; im Juli und August 1917 bestanden die gleichen Erscheinungen. Rechts seit Kindheit taub, angeborener Verschluß des äußeren Gehörganges. Sonst keinerlei Krankheiten mitgemacht. Familienanamnese belanglos.

Befund: Linkes Ohr: Äußeres Ohr normal, Trommelfell leicht eingezogen, sonst annähernd normal. Konv.-Spr. $^3/_4$ *m*, akzentuierte Fl. Spr. ad conchan. Schwabach sehr stark verkürzt, Rinne negativ. C_I und a^1 sowie c^4 sehr stark verkürzt gehört, Galtonpfeife 3,0.

Rechtes Ohr: Ohrmuschel kleiner als die linke, Ohrläppchen angewachsen, Tragus und Cymba conchae nur angedeutet, ebenso Gehörgangseingang nur als Grübchen angedeutet (Fig. 1). Gehör: Konv.- und akz. Fl.-Spr. 0, alle Stimmgabeln nicht gehört, auch durch Knochenleitung nicht. Uhr vom Knochen beiderseits nicht gehört. Kein Spontannystagmus, keine Gleichgewichtsstörungen; kalo-

Generated on 2019-10-24 16:00 GMT / http://hdl.handle.net/2027/uc1.b3252766
Public Domain in the United States, Google-digitized / http://www.hathitrust.org/access_use#pd-us-google
Digitized by Google
Original from UNIVERSITY OF CALIFORNIA

rische Reaktion links prompt. Nystagmus nach Drehung: mäßig frequenter, grobschlägiger rotatorisch-horizontaler Nystagmus nach rechts 12 Sek. (bei einer zweiten Untersuchung 14 Sek.), eben solcher nach links 15 Sek. (ebenso lang bei der zweiten Untersuchung). Postrhinoskopisch normal. (Der Untersuchte war zur Röntgenaufnahme und zur Prüfung des galvanischen Nystagmus wieder bestellt, erschien aber nicht.) Die interne, ophthalmoskopische sowie Geschmacks- und Geruchsuntersuchung ergaben nichts Abnormes. Das Fehlen der Röntgenaufnahme und der Prüfung des galvanischen Nystagmus fällt wohl nicht sehr ins Gewicht, da einerseits alle bisher untersuchten und publizierten Fälle von angeborener Gehörgangsatresie keinen knöchernen Gehörgang und kein Os tympanicum hatten, also per analogiam dasselbe von diesem Falle angenommen werden kann, andrerseits die Drehreaktion ein ganz eindeutiges Resultat bezüglich der Erregbarkeit beider Labyrinthe ergab.

Was nun zunächst die hochgradige Schwerhörigkeit des linken Ohres anlangt, so glaube ich aus folgenden Gründen, sie als kongenital ansprechen zu dürfen: Der Trommelfellbefund läßt keine Zeichen einer schwereren Mittelohreiterung von längerer Dauer erkennen; die Funktionsprüfung ergibt ein Bild der Erkrankung sowohl des schalleitenden als des schallperzipierenden Apparates; in der Anamnese läßt sich keine andere Ursache für diese hochgradige, durch Innenohraffektion bedingte Schwerhörigkeit finden. Im Zusammenhalt mit der kongenitalen Mißbildung des rechten Ohres erscheint also die Annahme der kongenitalen Ätiologie der linksseitigen Innenohrerkrankung gerechtfertigt.

Das rechte Ohr erwies sich für Sprache und Stimmgabeln taub, letztere wurden auch durch Knochenleitung nicht gehört. Der Vestibularapparat beider Seiten war aber normal erregbar, rechts um ein Geringes weniger als links. Der cochleare Anteil des Labyrinthes ist also beiderseits kongenital geschädigt, und zwar rechts mehr als links, so daß rechts Taubheit, links hochgradige Schwerhörigkeit resultierte. Der Befund des Innenohres ist der gleiche, wie ihn Alexander als typisch für die kongenitale Taubstummheit erhoben hat, er unterscheidet sich von letzteren lediglich durch die quantitativ geringere Schädigung des linken cochlearen Innenohres; der klinische Befund entspricht auch den von Alexander histologisch untersuchten und als sacculo-cochlearen Typus der Labyrinthanomalien bei angeborener Taubstummheit bezeichneten Fällen, da sich ja der obere Teil des Labyrinthes, der Vestibularapparat, als normal erregbar erwies.

Aus der Mitbeteiligung aller drei Ohrsphären an der Mißbildung ergeben sich nun folgende Fragen:

1. a) Worin liegt die Ursache, daß die Fälle, wo das Innenohr an der Mißbildung des äußeren Ohres beteiligt ist, verhältnismäßig seltener sind als die, wo die Mißbildung auf das äußere und Mittelohr beschränkt ist?

b) Warum ist die kongenitale Taubheit so selten verbunden mit Mißbildung des äußeren Ohres oder des Mittelohres?

2. Ist die embryonale Schädigung aller drei Teile des Ohres gleichzeitig erfolgt und in welche Entwicklungsperiode fällt ihre Einwirkung?

Digitized by Google
Original from UNIVERSITY OF CALIFORNIA
Generated on 2019-10-24 16:00 GMT / http://hdl.handle.net/2027/uc1.b3252766
Public Domain in the United States, Google-digitized / http://www.hathitrust.org/access_use#pd-us-google

Die Antwort auf beide Punkte der ersten Frage ist sofort gegeben, wenn man für die Mißbildung des äußeren Ohres allein und die des Innenohres mit und ohne Beteiligung des äußeren Ohres verschiedene Genese als möglich annimmt. Erstere kann durch äußere mechanische Entwicklungshemmungen, letztere durch innere Ursachen hervorgerufen sein, als welche nach dem jetzigen Stande der Forschung intrauterine Entzündungen, Störungen der Vaskularisation und innersekretorischer Natur in Betracht kommen. Man kann sich auch vorstellen, daß eine von innen wirkende mechanische Ursache in zentripetaler Richtung zu Mißbildungen des Ohres führt, und daß beide je nach der Intensität ihrer Wirkung eine, zwei oder alle drei Ohrsphären ergreifen können. Für eine von innen zentrifugal wirkende mechanische Entwicklungsstörung, die man sich in Form abnormer Druckverhältnisse des Endokraniums denken kann, konnte ich in den bisher vorliegenden anatomischen Befunden keinen Anhaltspunkt finden; diese Möglichkeit ist also eine rein theoretische Annahme und wir sind bei der Erklärung der Entstehung der kongenitalen Innenohraffektionen auf die oben erwähnten Ursachen angewiesen.

Daß aber mechanische, von außen zentripetal wirkende Entwicklungshemmungen Mißbildungen des äußeren Ohres verursachen können, zeigen folgende Fälle:

Alexander und Moszkowicz fanden bei einem menschlichen Embryo von 9½ *mm* Steißscheitellänge, bei normalem Entwicklungsgrade des rechten Ohres, links die freie Ohrfalte nach vorn umgelegt, so daß der Anthelix vollständig, der Helix ascendens teilweise von ihr verdeckt war. „Am Schädel sind in der linken Gesichtshälfte reichliche Verwachsungsspuren mit dem Amnion in Form rauher, scharf begrenzter Leisten und Flächen erkennbar." In diesen Fällen war also die Mißbildung des äußeren Ohres durch Verwachsung des Amnion mit der betreffenden Gesichtshälfte entstanden.

Marx berichtet: „In mehreren Fällen ist Umschlingung des Kopfes mit der Nabelschnur bei Ohrmißbildungen beobachtet worden (Moos, Kiesselbach), doch wird von den betreffenden Autoren ein genetischer Zusammenhang als unwahrscheinlich angenommen. Einen interessanten Fall, der hierher gehört, habe ich gesehen. Es handelte sich um eine isolierte Mißbildung des äußeren Ohres, um ein etwas atypisches Katzenohr. Die Mutter gab an, daß bei der Geburt der Kopf stark zusammengepreßt und die Ohrmuschel nach vorn umgeklappt war, dadurch, daß die Nabelschnur fest um den Kopf gewickelt war. Noch lange habe sich eine tiefe Furche über dem Ohre befunden. Die genaue Untersuchung ergab, daß auch jetzt noch die Furche vorhanden war. Es ist wohl sicher,

Digitized by Google
Original from UNIVERSITY OF CALIFORNIA
Generated on 2019-10-24 16:00 GMT / http://hdl.handle.net/2027/uc1.b3252766
Public Domain in the United States, Google-digitized / http://www.hathitrust.org/access_use#pd-us-google

daß in diesen Fällen die Ohrmuscheldifformität durch die Nabelschnurumschlingung verursacht worden ist."

Während der Abfassung dieser Arbeit konnte ich folgenden hierher gehörigen Fall beobachten:

Die linke Ohrmuschel (Fig. 2) ist kleiner und steht tiefer als die rechte und ist auch nach vorn verschoben, so daß die Gehörgangsöffnung durch die vorgelagerte Cymba conchae verdeckt ist und erst sichtbar wird, wenn die Ohrmuschel nach hinten oben gezogen wird; außerdem ist der Helix verbreitert und

Fig. 2.

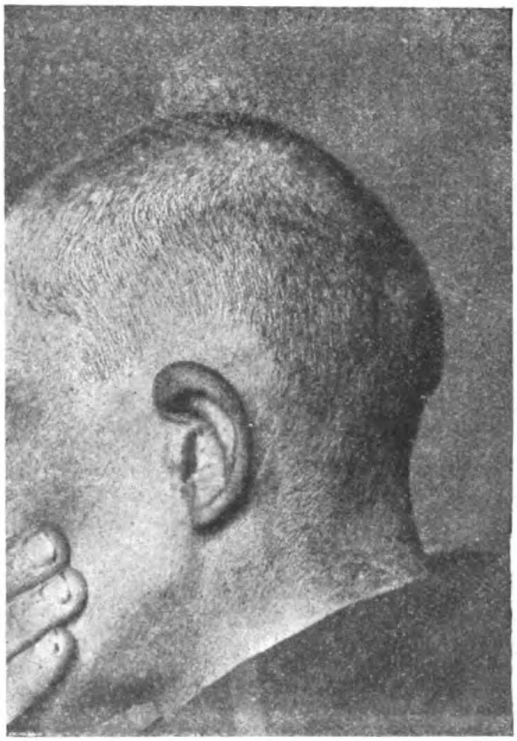

nach vorn stark eingerollt. Der Gehörgang ist stark verengt, das Trommelfell getrübt, nicht vollständig sichtbar. Die Gehörprüfung ergibt + 6 *m* für akzentuierte Fl.-Spr. W e b e r wird ins linke Ohr verlegt (das rechte ist völlig normal) und sonst ergibt die Stimmgabelprüfung nur ein leichtes Schalleitungshindernis links. Die statischen Labyrinthe sind normal erregbar. Auffallend und für die Genese der Ohrmißbildung beweisend ist die Asymmetrie des Kopfes, die geringere Ausbildung der linken Kopfhälfte (Fig. 3).

Damit sind zwei der vielen Möglichkeiten äußerer mechanischer Entwicklungsstörungen des äußeren Ohres als tatsächlich vorkommend er-

Digitized by Google
Original from UNIVERSITY OF CALIFORNIA
Generated on 2019-10-24 16:00 GMT / http://hdl.handle.net/2027/uc1.b3252766
Public Domain in the United States, Google-digitized / http://www.hathitrust.org/access_use#pd-us-google

wiesen und diese Genese der isolierten Mißbildungen des äußeren Ohres hat die größte Wahrscheinlichkeit für sich. Es liegt mir natürlich vollständig ferne, für alle Fälle von isolierter kongenitaler Mißbildung des äußeren Ohres diese Genese als sicher anzunehmen, aber sie ist zweifellos viel häufiger, als man bisher meinte. Andererseits scheint bei den durch innere Ursachen entstandenen embryonalen Schädigungen des Ohres in der überwiegenden Mehrzahl der Fälle nur das Labyrinth und seltener auch die übrigen Ohrsphären betroffen zu sein. Auf diese Weise erklärt sich

Fig. 3.

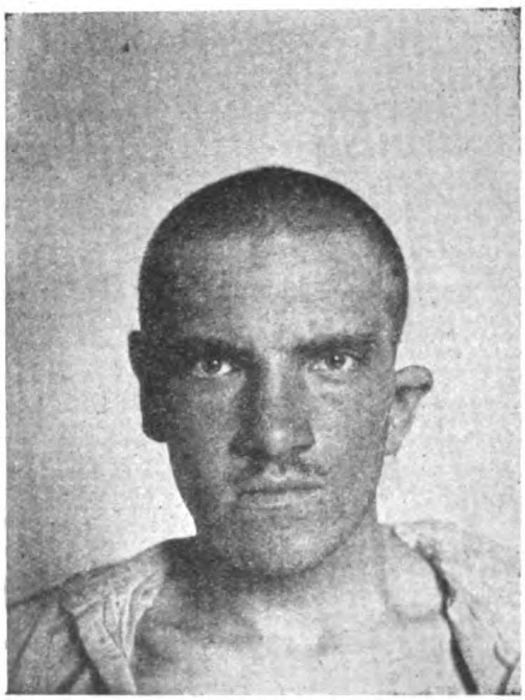

das weitaus häufigere Vorkommen der zwei Typen von embryonaler Schädigung des Ohres: einerseits Mißbildung des inneren, andererseits Mißbildung des äußeren, bzw. äußeren und Mittelohres.

Was nun die zweite Frage anbelangt, so halte ich die Annahme, daß die Schädigung aller drei Ohrsphären des rechten Ohres und des linken Innenohres durch die gleiche Ursache und gleichzeitig erfolgte, für die wahrscheinlichste. Im vorliegenden Falle ist die Ohrmuschel relativ wenig mißbildet und die Mißbildung beschränkt sich im Wesentlichen auf den Gehörgang und die nächste Umgebung des Gehörgangseinganges, wäh-

Generated on 2019-10-24 16:00 GMT / http://hdl.handle.net/2027/uc1.b3252766
Public Domain in the United States, Google-digitized / http://www.hathitrust.org/access_use#pd-us-google
Digitized by Google
Original from UNIVERSITY OF CALIFORNIA

rend bei der bestehenden Taubheit die Cochlea sicher schwere Veränderungen aufweist. Dies alles und die auf das cochleare Labyrinth beschränkte Schädigung des linken Ohres spricht dafür, daß die ganze Mißbildung durch eine innere Ursache hervorgerufen wurde. Mit Rücksicht auf die geringe und nur auf den Gehörgang und dessen Öffnung beschränkte Mißbildung des äußeren Ohres ist die Schädigung auf eine ziemlich späte embryonale Entwicklungsperiode zu verlegen. Nimmt man nun an, daß die Schädigung des äußeren und inneren Ohres gleichzeitig erfolgte, so muß, da zu dieser Zeit das cochleare Labyrinth schon wohl ausgebildet ist, die die Taubheit verursachende schwere Veränderung der rechten Cochlea als nach der Entwicklung eingetretene Degenerationserscheinung angesehen werden, in welchem Sinne ja vielfach die histologischen Befunde bei angeborener Taubheit gedeutet wurden. Für diese Annahme spricht auch im vorliegenden Falle die kongenitale Schädigung des linken Ohres, die quantitativ geringer war als die des rechten, was sich dadurch kennzeichnet, daß die Schädigung nur auf das innere Ohr beschränkt blieb und auch bei diesem zwar zu hochgradiger Schwerhörigkeit, aber nicht zur Taubheit führte.

Zusammenfassung: Rechts besteht kongenitale Taubheit vereint mit Mikrotie und Gehörgangsatresie, links hochgradige, auf kongenitaler Innenohraffektion beruhende Schwerhörigkeit. Beiderseits ist das statische Labyrinth normal erregbar. Der Fall gehört also dem sacculocochlearen Typus der kongenitalen Entwicklungsanomalie des Innenohres an, kombiniert mit Mißbildung des äußeren Ohres.

Die kongenitalen Anomalien des Gehörorganes finden sich in ihren stärksten Entwicklungsgraden am häufigsten in zwei Typen: 1. Anomalien des Innenohres mit verschiedengradiger Herabsetzung der Funktionsfähigkeit, im höchsten Grade entwickelt als kongenitale Taubheit, 2. Anomalien des äußeren und Mittelohres. Diese lassen sich durch verschiedene Genese erklären. Der erste Typ wird vorwiegend durch innere Ursachen, der zweite durch äußere mechanische Entwicklungshemmungen hervorgerufen.

Die gleichzeitige kongenitale Anomalie aller drei Ohrsphären findet sich aber nicht so selten, wie man bisher annahm, wenn man eben nicht nur die Fälle berücksichtigt, bei denen die Schädigung des Innenohres zur vollen Taubheit geführt hat, sondern auch die Fälle von mehr oder minder geringer Schädigung des Innenohres, d. h. mit Erhaltung des Hörvermögens, einschließt, die der Genese nach hierher gehören.

Literatur: Alexander, Zur Kenntnis der Mißbildungen des Gehörorganes, besonders des Labyrinthes. Zschr. f. Ohrhlk. 46. — Derselbe, Zur Anatomie der kongenitalen Taubstummheit. Bergmann, Wiesbaden. — Derselbe,

Digitized by Google
Original from UNIVERSITY OF CALIFORNIA
Generated on 2019-10-24 16:01 GMT / http://hdl.handle.net/2027/uc1.b3252766
Public Domain in the United States, Google-digitized / http://www.hathitrust.org/access_use#pd-us-google

Zur pathologischen Histologie des Ohrlabyrinthes mit besonderer Berücksichtigung des Cortischen Organes. Arch. f. Ohrhlk. 56. — Derselbe und Mackenzie, Funktionsprüfung des Gehörorganes an Taubstummen. Zschr. f. Ohrhlk. 56. Mschr. f. Ohrhlk. 1908. Nr. 6. — Derselbe und Moszkowicz, Über eine seltene Mißbildung der Ohrmuschel. Arch. f. Ohrhlk. 1900. — Derselbe und Tandler, Untersuchungen an kongenital tauben Hunden, Katzen und an Jungen kongenital tauber Katzen. Arch. f. Ohrhlk. 66. — Bezold, Sektionsbefund eines Falles von einseitiger Atresie des Gehörganges mit rudimentärer Muschel. Zschr. f. Ohrhlk. 26. — Blau, Arch. f. Ohrhlk. 19. — Brückner, Anatomischer Befund bei Mikrotie und Atresie des Gehörorganes. Verh. d. D. otolog. Ges. 1896. — Jakobsohn, Arch. f. Ohrhlk. 18. — Joel, Über Atresia auris congenita. Zschr. f. Ohrhlk. 18. — Kaufmann, Über beiderseitige Mißbildung des Ohres. Mschr. f. Ohrhlk. 3. — Kiesselbach, Ref. Arch. f. Ohrhlk. 22. S. 165. — Knapp, Beiderseitige rudimentäre Muschel mit Fehlen des äußeren Gehörganges. Zschr. f. Ohrhlk. 11. — Kretschmann, Kongenitale Facialislähmung mit angeborener Taubheit und Mißbildung des äußeren Ohres. Arch. f. Ohrhlk. 73. — Mauthner, Kongenitale Taubheit und erhaltene statische Erregbarkeit bei Mißbildung des äußeren und mittleren Ohres. Arch. f. Ohrhlk. 83. — Moos, Ätiologie und Befund von 40 Fällen angeborener Taubheit. Zschr. f. Ohrhlk. 11. — Derselbe, Eine eigentümliche Mißbildung des Ohres. Zschr. f. Ohrhlk. 13. — Derselbe und Steinbrügge, Mißbildung des rechten Ohres. Zschr. f. Ohrhlk. 10. — Ruedi, Das Hörvermögen bei Mikrotie mit Atresia auris congenita. Zschr. f. Ohrhlk. 34. — Steinbrügge, In Orths Lehrbuch der path. Anatomie. Berlin 1891. — Töröck, Verschluß beider Gehörgänge. Arch. f. Ohrhlk. 70. — E. Urbantschitsch, Verh. d. D. otolog. Ges. 1910. — Virchow, Über Mißbildungen des Ohres. Virchows Arch. 30. — Wagenhäuser, Beiträge zur Pathologie und pathologischen Anatomie des Ohres. Arch. f. Ohrhlk. 26.

Vereinsberichte.

Österreichische otologische Gesellschaft.

Sitzung vom 1. Juli 1918.

Vorsitz: F. Alt.
Schriftführer: E. Urbantschitsch.

I. R. Leidler: **Fall von Granatsplittersteckschuß der linken Parotisgegend mit Fistel im äußeren Gehörgang und entzündlicher Parotisschwellung ohne Facialislähmung. Operative Entfernung. Heilung.**

Sappeur W. St. wurde am 7. V. 1918 auf die VI. (Ohren-)Abteilung (Chefarzt OStA. Prof. Alexander) des Garnisonsspitals Nr. 2 in Wien aufgenommen.

Die Anamnese ergab: Der Pat. erhielt im September 1917 multiple Granatsplitterverletzungen am linken Bein, linken Arm und an der linken Schädelseite. Die meisten Splitter wurden anderwärts entfernt. Seit

Digitized by Google
Original from UNIVERSITY OF CALIFORNIA
Generated on 2019-10-24 16:01 GMT / http://hdl.handle.net/2027/uc1.b3252766
Public Domain in the United States, Google-digitized / http://www.hathitrust.org/access_use#pd-us-google

der Verletzung besteht Eitersekretion aus dem linken Gehörgang, Schwellung der Ohrspeicheldrüse und Schmerzen daselbst, sowie beim Kauen.

Befund: Rechtes Ohr annähernd normal. Linkes Ohr: Trommelfell etwas eingezogen, getrübt, sonst intakt. Gehör v 5 *m*. An der unteren Wand des membranösen Gehörgangs, ca. 1 *cm* von außen entfernt, eine Granulation, welche eine Fistel verschließt, aus der sich reichlich mäßig fötider Eiter entleert. Hinter dem Ohrläppchen kleine

Fig. 1.

Fig. 2.

Narben nach Granatsplitterverletzungen. Die ganze linke Parotis ist hochgradig geschwollen und schmerzhaft. Beim Kauen vermehrt sich die Eitersekretion aus dem Gehörgang etwas. Der Facialis ist in allen Ästen normal. Temperatur normal.

Die Röntgenaufnahmen (StA. Prof. Freund) ergaben: Ein kirschkerngroßer und ein stecknadelkopfgroßer Metallsplitter in der linken Halsmuskulatur an der Schädelbasis, ca. 5 *cm* tief von der Marke (an der Wange).

Generated on 2019-10-24 16:01 GMT / http://hdl.handle.net/2027/uc1.b3252766
Public Domain in the United States, Google-digitized / http://www.hathitrust.org/access_use#pd-us-google
Digitized by Google
Original from UNIVERSITY OF CALIFORNIA

Es wurden 2 Aufnahmen (siehe Figg. 1 und 2) gemacht: eine quere durch den Schädel und eine frontale bei horizontal eingestellter Zahnreihe (nach Alexander).

Operation (Leidler) in Morphium-Äthernarkose: Ca. 10 *cm* langer Hautschnitt von der Narbe hinter dem Ohre bis zum Unterkieferwinkel. Freilegung des hinteren Randes der Parotis und stumpfes Abpräparieren der Drüse von ihrer Umgebung insbesondere im Bereiche des äußeren Gehörgangs. Die bloßgelegten Facialisäste werden vorsichtig versorgt. Einführung einer Hohlsonde in die Fistel im Gehörgang. Dieselbe führt in einen ca. 3 *cm* langen, von Eiter und nekrotischem Drüsengewebe erfüllten Fistelgang, der allmählich unter möglichster Schonung der Drüse und des Gehörgangs freigelegt wird. Am inneren Ende des Fistelganges, nach innen vom Proc. styloideus zwischen Os tympanicum und Unterkiefer liegt der ca. kleinhaselnußgroße Metallsplitter. Nach mehreren vergeblichen Versuchen mit fassenden Instrumenten wird er mit einem scharfen Löffel herausgeholt. Teilweise Naht der Wunde. Tamponade der Fistel.

Der Verlauf ist ein sehr guter. Nach anfänglicher reaktiver Schwellung der Parotisgegend gehen die Entzündung der Drüse und die Beschwerden beim Kauen sichtlich zurück. Die Fistel im Gehörgang ist geschlossen. Die Sekretion aus der bereits stark verkleinerten Wunde ist mäßig, nicht fötid. Der Facialis ist intakt.

Epikrise: Es handelt sich um einen Fall von Steckschuß eines Granatsprengstückes von zirka Haselnußgröße, wobei das Projektil hinter dem linken Ohre in der Höhe des Lobulusansatzes eindrang und nach innen von der Parotis vor dem Processus styloideus zwischen Os tympanicum und Unterkiefer liegen blieb. Daselbst bildete sich ein Absceß, welcher offenbar durch eine Santorinische Spalte in den äußeren Gehörgang durchbrach und eine Ohreiterung vortäuschte. Durch die Verletzung der Drüse kam es zu einer Schwellung derselben. Merkwürdigerweise blieb der Facialis vollständig verschont. Nach genauer Lokalisation des Projektils durch Röntgenaufnahmen wurde dasselbe operativ entfernt.

II. Ernst Urbantschitsch: **Sinusthrombose und Kleinhirnaffektion. Operation. Heilung.**

Anna W., 11 Jahre alt, aufgenommen auf die Ohrenstation des k. k. Kaiser Franz Josef-Spitales am 27. V. 1918.

Anamnese: Als kleines Kind Masern. Vor drei Monaten ein Ausschlag; deshalb war Pat. eine Woche in einem Kinderspital. Sonst gesund. Eiterung aus dem rechten Ohr schon öfters (seit Jahren). Vor einem Monat „entzündete Augen", seither kränklich. Am 18. V. sehr starke Ohrenschmerzen rechts, seither konstant Otorrhoe. Die ganze Zeit Erbrechen (alles, was Pat. zu sich nahm, erbrach sie). Sehr starke Kopfschmerzen (im ganzen Kopf). Heftiger Schwindel. Sehr schlechter Schlaf, große Unruhe; anfangs schlief Pat. den ganzen Tag. Letzte Nacht konnte Pat. wegen Schmerzen im und um das Ohr nicht schlafen. Seit 4 Tagen retroauriculäre Schwellung.

Ohrenbefund: Rechts: Trommelfell zerstört, in der Paukenhöhle eingedickte Massen. Retroauriculär in Antrumhöhe teigige Schwellung; starke Druckempfindlichkeit des Warzenfortsatzes. — Links normal. — R 0, +; W ➤ l., S 0, =. Kein spontaner Nystagmus, kein Fistelsymptom. Kalorische Reaktion: nach 3 Liter kalten Wassers ge-

Digitized by Google
Original from UNIVERSITY OF CALIFORNIA
Generated on 2019-10-24 16:01 GMT / http://hdl.handle.net/2027/uc1.b3252766
Public Domain in the United States, Google-digitized / http://www.hathitrust.org/access_use#pd-us-google

ringste Spuren. Drehreaktion: nach Linksdrehung 8″, 17 Nystagmusschläge, nach Rechtsdrehung 13″, 23 Nystagmusschläge. Zeigereaktion: spontan normal; nach Linksdrehung keine, nach Rechtsdrehung leichte Ablenkung nach rechts. Hörvermögen: rechts komplette Taubheit, links akzentuierte Fl.-Spr. + 6 *m*. — Röntgenbefund (Dr. Selka): Links normale Helligkeit, rechts Warzenfortsatz etwas verschleiert.

Operation (am 28. V.): Weichteile stark infiltriert. Nach Durchschneidung des Periosts entleert sich ein Eßlöffel voll bröckeligen Eiters. Aufmeißelung des Warzenfortsatzes. Struktur kleinzellig. In allen Zellen freier Eiter. Sinus vorgelagert, hochgradig verändert: seine Wand erscheint verdickt, dunkelrot, unregelmäßig. Ausführung der Radikaloperation. Keine Gehörknöchelchen mehr vorhanden. An der inneren Abdachung des horizontalen Bogenganges eine längliche Fistel. Labyrinthoperation nach Neumann. Die von der hinteren Schädelgrube aus gegen die Paukenhöhle vorgeschobene Labyrinthsonde dringt anstandslos in letztere. Aufmeißelung des Promontorium. Schlitzung des freigelegten Sinus in einer Länge von 1 *cm*. Eingehen mit dem scharfen Löffel, bis eine mäßig starke Blutung erfolgt. — Im Verlaufe der Operation Emissarblutung sowie Blutung aus einem Aste der Arteria meningea media. — Plastik nach Panse.

Bakteriologischer Befund (Dr. Epstein): Intrazelluläre Gram-negative Stäbchen, Gram-positive Diplokokken, kulturell Gram-negative Stäbchen (kein Typhus!), sowie Gram-negative Stäbchen, vorwiegend phagozytiert.

Verlauf: Nachts geschlafen und nicht erbrochen, früh einige Male erbrochen. Partielle Facialisparese; das rechte Auge kann vollständig geschlossen werden, im 2. und 3. Ast besteht aber komplette Lähmung. Spontaner horizontal-rotatorischer Nystagmus ersten Grades nach links. — Subjektiv fühlt sich Pat. wesentlich besser.

30. V. Temperatur normal. Nachmittags und abends erbrochen.

31. V. Temperatur normal. Kein Erbrechen. Allgemeinbefinden wesentlich besser, keine Kopfschmerzen. Facialisparese im oberen Ast etwas stärker, das Auge kann bis auf einen kleinen Spalt geschlossen werden.

3. VI. Erster Verbandwechsel. Wundheilung sehr gut. Kein freier Eiter. Entfernung der Klammern. Heilung per primam. Bei Abnahme des Tampons keine Blutung aus dem Sinus. Facialisparese rechts. Nystagmus ersten Grades nach links. Vormittags Erbrechen. Späterhin ißt Pat. wieder mit Appetit, ohne zu erbrechen.

4. VI. Vormittags Erbrechen, sonst wie am Tag vorher.

5. VI. Verbandwechsel. Wundheilung ausgezeichnet. Wohlbefinden. Kein spontaner Nystagmus mehr. Kein Schwindel.

6. VI. Allgemeinbefinden sehr gut.

7. VI. Früh Erbrechen.

Augenspiegelbefund (Dr. Friedland): Beiderseits Papillitis. (Vor einigen Tagen war der Augenspiegelbefund noch normal gewesen.)

8. VI. Verbandwechsel. Wundheilung sehr gut. Kein spontaner Nystagmus. Drehreaktion: beiderseits je ca. 20 Nystagmusschläge, 10—11″. Zeigeversuch: spontan normal. Weder nach Rechts- noch nach Linksdrehung Abweichung (Schultergelenk) trotz wiederholter Prüfung. Facialisparese etwas stärker. Rechts taub, links $v = +6\,m$.

Digitized by Google
Original from UNIVERSITY OF CALIFORNIA
Generated on 2019-10-24 16:01 GMT / http://hdl.handle.net/2027/uc1.b3252766
Public Domain in the United States, Google-digitized / http://www.hathitrust.org/access_use#pd-us-google

9. VI. Vormittags erbrochen (grünlich, keine Speisereste). Vorher keine Übelkeiten. Das Erbrechen tritt ganz plötzlich auf.

Nervenbefund (Prim. Dr. Infeld): Geringe Druckempfindlichkeit der obersten Halswirbel ohne deutliche Einschränkung der Beweglichkeit. Lebhafter, aber nicht hochgradiger Dermographismus. Geringer Grad von Kernig beiderseits (nur Schmerzäußerung bei Erreichung des rechten Winkels). Rechts inkonstant Fußklonus. Beiderseits Strümpellscher Reflex. Gleichgewichtsstörungen nicht charakteristisch.

10. VI. Verbandwechsel ohne Besonderheiten. Zweimal Erbrechen.

11. VI. Morgens Brechreiz (ohne Erbrechen). Augenspiegelbefund unverändert. (Papillitis bilat.) Allgemeinbefinden gut.

Operation (11. VI. abends): Freilegung der Wundhöhle (ohne weiter zu meißeln). Blutung aus der Arteria meningea media wie bei der ersten Operation. Incisionen in das Cerebellum (negativ), desgleichen in den stark gespannten Schläfelappen (negativ). Jodoformdochttamponade. Keine Klammern. Verband.

Lumbalpunktion: Trotzdem die Nadel sicher im Wirbelkanal ist, kein Abfluß von Liquor cerebrospinalis.

12. VI. Kein Erbrechen nach der Narkose. Nachts gut geschlafen. Zunehmendes Wohlbefinden.

Lumbalpunktion (Prim. Dr. Moser): Kein Abfluß von Liquor cerebrospinalis (wie tags vorher). — Pirquet: negativ.

13. VI. Kein Schwindel. Kein Erbrechen. Appetit sehr gut.

14. VI. Befinden sehr gut, Pat. sitzt im Bett, liest und unterhält sich mit den anderen; verlangt auch dringend aufzustehen (was ihr natürlich nicht erlaubt wird). Papillitis unverändert.

15. VI. Pat. wird auf einer Bahre in den Garten getragen. Facialisparese eher zunehmend. Faradisation.

16. VI. Früh einmal erbrochen nach dem Kaffee. Dann sehr viel gegessen. Pat. steht ohne Erlaubnis auf. Kein Kopfschmerz.

17. VI. Erster Verbandwechsel. Kein freier Eiter. Sehr gute Wundheilung. Kernig hochgradig, besonders links. Kein Babinski, kein Fußklonus. Deutliche Dermographie, nicht sehr rasch auftretend, doch dann sehr intensiv.

18.—20. VI. Nicht erbrochen. Subjektives Wohlbefinden.

18. VI. Augenspiegeluntersuchung: Papillitis im Rückgang.

21. VI. Augenspiegeluntersuchung: normal. — Wohlbefinden.

22. VI. Pat. steht zum ersten Mal mit Erlaubnis auf. Appetit, Schlaf, Wundheilung gut.

23.—30. VI. Pat. ist immer außer Bett und fühlt sich sehr wohl.

1. VII. Drehreaktion-Zeigeversuch: Nach Rechts- wie nach Linksdrehung zum ersten Mal wieder Ablenkung, wobei die Innenablenkung fast noch deutlicher als die Außenablenkung ist.

Epikrise: Das auffallendste Moment in dem demonstrierten Fall von Labyrinthitis und Sinusthrombose ist in den cerebralen bzw. cerebellaren Störungen gegeben: Anomalien bei Prüfung der Zeigereaktion im Sinne ausfallender Ablenkung nach Drehung, cerebrales Erbrechen und plötzlich auftretende sowie ebenso bald wieder verschwindende beiderseitige Papillitis. Es ist nicht anzunehmen, daß diese mit der Sinusthrombose zusammenhängt, da wir in solchen Fällen 1. meist ausgesprochene Stauungs-

Generated on 2019-10-24 16:01 GMT / http://hdl.handle.net/2027/uc1.b3252766
Public Domain in the United States, Google-digitized / http://www.hathitrust.org/access_use#pd-us-google
Digitized by Google
Original from UNIVERSITY OF CALIFORNIA

papille sehen, 2. diese in der Regel lange Zeit zu bestehen pflegt und 3. nur allmählich abklingt. Außerdem treten aber die Veränderungen der Papille bei Sinusthrombose gewöhnlich dann auf, wenn es sich um eine plötzliche Zirkulationsstörung (z. B. Jugularisunterbindung bei bloß wandständiger Thrombose), nicht aber wenn es sich um einen allmählichen Verschluß des Sinus handelt.

Bei wiederholter Lumbalpunktion kein Abfluß von Liquor cerebrospinal-Flüssigkeit; desgleichen nach multiplen Hirnincisionen. Trotzdem auffallend rasche Genesung nach letzteren Eingriffen. Wahrscheinlich bestanden in diesem Falle circumscripte Ödeme im Gehirn, vielleicht auch ein kleiner encephalitischer Herd. Dadurch würde sich auch der offenbare Verschluß des Foramen Magendi (infolge Kompression) erklären.

III. Ernst Urbantschitsch: **Knöcherne Heilung einer Bogengangsfistel.**

Hildegard B., 16 Jahre alt; aufgenommen auf die Ohrenstation des k. k. Kaiser Franz Josef-Spitales am 8. VI. 1918.

Anamnese: Mit drei Jahren Incision eines Abscesses über der rechten Scapula. Oft krank. Schon als Kind links Ohrenfluß. Deshalb im März 1914 auf der Ohrenklinik, wo folgender Befund erhoben wurde: Links fluktuierende Schwellung hinter der Ohrmuschel, leichte Otitis externa. Hintere obere Gehörgangswand leicht gesenkt, fötides Sekret im Gehörgang und in der Paukenhöhle. Totaldestruktion des Trommelfelles. Cholesteatom im Antrum und Attic, leicht blutende Granulationen am Promontorium. Fistelsymptom: bei Kompression Bulbusbewegungen zur anderen Seite. Nach Spülung mit kaltem Wasser rotatorischer Nystagmus nach rechts.

Operation (Totalaufmeißelung der Mittelohrräume) am 10. III. 1914 (Ohrenklinik): Punktion des Periostalabscesses, Entleerung von dickem, gelben, mäßig fötiden Eiter, zirka ein Kaffeelöffel voll. Hautschnitt bis über die Spitze des Warzenfortsatzes. Gewebe stark nekrotisch zerfallen. Nach Abschiebung des Periosts eine hellergroße, von kariösen Rändern begrenzte Fistel im Planum mast. Die Zellen des Warzenfortsatzes teils nekrotisch, teils mit matschen Granulationen erfüllt. Entlang der Peripherie des horizontalen Bogenganges eine von verfärbten Rändern begrenzte, mit Granulationen erfüllte Fistel. Das Cholesteatom erstreckt sich gegen die Dura der mittleren Schädelgrube, die, in Kronenstückgröße freigelegt, verfärbt und mit Granulationen bedeckt erscheint. Gegen die Pyramidenkante eine tiefe Caries. Die knöcherne Sinuswand erweicht; Sinus auf 2 *cm* freigelegt, mit dicken, gelben Auflagerungen bedeckt. Normale Wand erreicht. Resektion der Warzenfortsatzspitze. Ausräumung einer fötiden Caries. In der Paukenhöhle reichlich Cholesteatom, dieselbe übersichtlich dargestellt. Neumann-Plastik.

13. III. Leichte Facialisparese im Alovial des Mundeckes. Pat. hört. (Mit Lärmapparat geprüft.)

15. III. Facialisparese intakt. Pat. hört.

10. IV. 1914. Zur Nachbehandlung entlassen.

Trotz der Operation stetig Otorrhoe, erst zu Weihnachten 1917 hörte der Ausfluß auf (bis ungefähr 20. V. 1918). Häufig Kopfschmerzen (linke Kopfhälfte, Mitte und Schläfe). Manchmal „tobt es im Kopf". Zuweilen Schwindel. Keine Übelkeiten.

Digitized by Google
Original from UNIVERSITY OF CALIFORNIA
Generated on 2019-10-24 16:01 GMT / http://hdl.handle.net/2027/uc1.b3252766
Public Domain in the United States, Google-digitized / http://www.hathitrust.org/access_use#pd-us-google

Ohrenbefund: Rechts: Chronischer Mittelohrkatarrh. — Links: Einblick in die Tiefe durch Prolaps der hinteren oberen Wand, der den Meat. audit. ext. ganz ausfüllt, unmöglich. Zwischen diesem und der vorderen Gehörgangswand dringt Eiter aus der Tiefe.

R +, —; W ➤➤ l.; S =, =. Kein spontaner Nystagmus. Drehreaktion normal. Kalorische Reaktion infolge des Prolapses undurchführbar. Kein Fistelsymptom. + 6 *m*, v = r. + 6 *m*, l. 0; laute Sprache links a. c.

Radikalnachoperation am 11. VI. 1918: Hautschnitt etwas vor der ersten Operationsnarbe. Breite Aufmeißelung der Radikaloperationshöhle. Sinus freiliegend (in mehr als Bohnengröße); seine Wand rötlichgrau, succulent, mit kleinen Auflagerungen. Dura der mittleren Schädelgrube in Hellergröße freiliegend, nicht nennenswert verändert. Der horizontale Bogengang erscheint bei oberflächlicher Betrachtung fast normal. Bei genauerer Untersuchung zeigt sich, daß die hintere Hälfte des Bogenganges durch ein leicht rötliches Knochengewebe substituiert ist, das bei stärkerem Druck etwas nachzugeben scheint. Von vorne her ragt über dieses Gewebe eine ca. 1 *mm* lange Knochenzacke (wie bei Hyperkeratosis lacunaris). — Plastik. Keine Ligatur. Jodoformdochttamponade. 3 Klammern im oberen Wundwinkel.

12. VI. Nachts wenig geschlafen. Etwas Wundschmerz. Kein Erbrechen.

13. VI. Starker Schwindel beim Gehen. Daher Bettruhe.

14. VI. Schwindel geringer.

17. VI. Erster Verbandwechsel. Etwas freier, fötider Eiter. Entfernung der Klammern. Heilung per primam.

26. VI. Kalorische Reaktion links lebhaft. Gehör unverändert.

Epikrise: Der Fall zeigt, daß auch nach ausgedehnter Zerstörung eines knöchernen Bogenganges eine anatomische Restitution durch Knochenneubildung zustande kommen kann. In dem vorgestellten Falle trat sogar an einer circumscripten Stelle eine übermäßige Knochenregeneration in Form einer kleinen Exostose ein. Immerhin scheint die neugebildete Knochenwand nicht so dick zu sein wie normalerweise, da sie bei stärkerem Druck etwas nachgab. Der häutige Bogengang wurde durch den Prozeß nicht beeinträchtigt; die Reaktion auf kalorische und Drehreize erfolgt prompt.

IV. Ernst Urbantschitsch: **Aplasie der linken Ohrmuschel (Katzenohr). Operation. Wesentliche Hörbesserung.**

Josef H., 24 Jahre alt; aufgenommen auf die Ohrenstation des k. k. Kaiser Franz Josef-Spitales am 22. V. 1918.

Anamnese: Seit der Kindheit hochgradig schwerhörig. Aus diesem Grunde besuchte Pat. als Knabe die Taubstummen-Abteilung einer Volksschule. In den letzten Jahren trat eine merkliche Hörverschlechterung auf.

Ohrenbefund: Rechts: Gehörgang konzentrisch verengt, so daß das Trommelfell nur teilweise zu sehen ist. Dasselbe erscheint diffus getrübt, ohne Details. Links: „Katzenohr" mit komplettem Verschluß des äußeren Gehörganges. R —, — ∞; W ∞; S —$^{(1)}$ =. Kalorische Reaktion: Rechts nach 2 Liter kalten Wassers Spuren von Nystagmus; links unprüfbar. Drehreaktion: Nach Linksdrehung 50 Nystagmusschläge,

Digitized by Google
Original from UNIVERSITY OF CALIFORNIA
Generated on 2019-10-24 16:01 GMT / http://hdl.handle.net/2027/uc1.b3252766
Public Domain in the United States, Google-digitized / http://www.hathitrust.org/access_use#pd-us-google

24", nach Rechtsdrehung 58 Nystagmusschläge, 30". Rechts kein Fistelsymptom. Hörprüfung: Stimmgabeln (c) werden rechts sowohl per Luft- (<, 110") wie Knochenleitung (<, 15") stark verkürzt gehört; links überhaupt nicht, auch nicht bei stärkstem Anschlag. v = r. 0, l. a. c.; laute Sprache rechts am Ohr.

Röntgenbefund (Dr. Selka): Warzenfortsatz rechts mehr pneumatisch als links.

Operation am 23. V. 1918: Hautschnitt wie bei der Radikaloperation. Ausmeißelung eines Gehörganges bis in die Paukenhöhle bzw. ins Antrum. Plastik: vor dem Ohrmuschelrest Bildung eines Hautlappens. Durchschneidung des Unterhautbindegewebes bis zum neugeschaffenen Gehörgang. Nähte. Einführung eines Dauertrichters. Retroauriculär primärer totaler Klammerverschluß. Jodoformdochttamponade. Verband.

Verlauf: 24. V. Wohlbefinden.

25. V. Trotz kompletten Verbandes hört Pat. Konv.-Spr. auf 15 *cm* Entfernung.

1. VI. Wundheilung sehr gut, ohne Eiterung.

5. VI. Akzentuierte Fl.-Spr. 30 *cm*.

1. VII. v = 40 *cm*.

Epikrise: Der Fall zeigt wieder, daß bei nachweislich vorhandener Paukenhöhle und funktionierendem Nervenapparat eine Aplasie des äußeren Ohres keine so schlechten Operationsaussichten bezüglich der Hörfunktion bietet, wie meistens angenommen wird. Bemerkenswert ist in diesem Falle auch, daß auf dem einen Ohr mit dem bereits vorhandenen Gehörgang das Gehör wesentlich schlechter ist als auf dem anderen (operierten).

V. Ernst Urbantschitsch: **Vollständige Anosmie nach Schädelbasisfraktur bei sonst negativem Nerven-, Ohren- und Nasenbefund.**

Friedrich D., 26 Jahre alt, aufgenommen ins k. u. k. Garnisonsspital Nr. 2 in Wien am 21. I. 1918 (zuerst auf die III., dann transferiert auf die IV. Abteilung).

Anamnese: Pat. stürzte am 20. I. 1918 von einem Dachboden 5—6 *m* tief ab, wurde bewußtlos und stöhnend aufgefunden und noch am selben Vormittag dem Garnisonsspital eingeliefert. Erbrechen, Hautabschürfungen, Kopfschmerzen, Blutunterlaufungen am linken oberen Augenlid. Blutspuren am Introitus nasi beiderseits.

Diagnose: Fractura baseos crani.

Augenbefund (Dr. Kaulich): Fundus beiderseits normal.

Röntgenbefund (StA. Prof. Freund) (26. VI., also zirka fünf Monate später) negativ.

Nervenbefund (StA. Doz. Jellinek): Linke Pupille größer als rechts, auf Licht wenig prompt reagierend. Nervenstatus sonst ganz ohne Belang.

Ohrenbefund normal.

Nasenbefund: anatomisch normal. Komplette Anosmie; so wird z. B. weder Jodoform noch Perubalsam, noch Amylnitrit von einander unterschieden. Bei Senföl tritt Brennen auf, aber keine Geruchswahrnehmung. (Vor der Verletzung bestand tadellose Geruchsperception.)

Epikrise: Im Anschluß an die Schädelbasisfraktur des Pat. trat Anosmie auf, obgleich sonst keinerlei funktionelle Störungen zu beob-

Generated on 2019-10-24 16:01 GMT / http://hdl.handle.net/2027/uc1.b3252766
Public Domain in the United States, Google-digitized / http://www.hathitrust.org/access_use#pd-us-google
Digitized by Google
Original from UNIVERSITY OF CALIFORNIA

achten waren. Eine derartige isolierte Störung des ersten Gehirnnerven im Anschluß an ein Trauma gehört jedenfalls zu den größten Seltenheiten. Vielleicht wäre ätiologisch eine Blutung verantwortlich zu machen. Doch muß auch dann die Doppelseitigkeit auffallen. Möglicherweise handelt es sich um eine frontal verlaufende Fissur in der Lamina cribrosa. Daß aber dann sonst keinerlei Anomalien seitens der anderen Hirnnerven zu beobachten waren, ist gewiß interessant.

VI. H. Frey: **Meningoencephalitis serosa nach akuter Otitis. Trepanation, Exploration beider Schädelgruben. Heilung.**

Eine 32jährige Frau wurde spät abends in halb benommenem Zustande auf die Klinik eingebracht. Sie litt angeblich seit 6 Wochen an akuter Otitis und war vor wenigen Stunden kollabiert und unbesinnlich geworden. Die Untersuchung ergab eine akute Otitis im Ablauf, ziemlich starke Druckschmerzhaftigkeit am Proc. mast. An diesem selbst äußerlich keine Veränderung. Die akustisch-vestibuläre Funktion des Ohres war nicht erloschen. Mäßige Nackensteifigkeit, Kernig, Hyperalgesie, Dermographismus, fehlender Bauchdeckenreflex derselben Seite. Das Lumbalpunktat war klar, erwies sich später als steril, mit wenigen Lymphocyten. Temperatur normal.

Bei der Operation fand ich einen größeren Absceß im Proc. mast. und eine Erweichung der Antrumwand. Freilegung der mittleren und hinteren Schädelgrube. Sinus normal. Die Dura der beiden Schädelgruben gerötet und hochgradig gespannt, nicht pulsierend. Die Incision der Dura beider Schädelgruben ergab ausgiebigen Liquorabfluß, ebenso die Probeincision des Schläfelappens und besonders die des Kleinhirns. Der Schläfelappen zeigte keine wesentliche Veränderung, dagegen war das Kleinhirn deutlich ödematös gequollen. Unmittelbar nach der Operation begann die Hirnpulsation einzusetzen. Der Fall verlief weiter afebril. Der Liquorabfluß dauerte noch ungefähr eine Woche an. Vollständige Heilung mit normalem Gehör und ohne irgendwelche Störungen als gelegentlich geringen spontanen Nystagmus bald zur einen, bald zur anderen Seite.

Diskussion.

R. Leidler: Besonders interessant ist der Umstand, daß das Kleinhirn deutlich ödematös und vorgewölbt war. Dies ist im allgemeinen und speziell dort selten.

VII. G. Bondy: **Schläfelappenabsceß.** (Demonstration des Präparates.)

Bei der Einlieferung des 9jährigen Pat. am 30. III. bestanden neben einer alten linksseitigen Mittelohreiterung die Zeichen einer schweren intrakraniellen Erkrankung: starke Somnolenz, Pulsverlangsamung, Ptosis des linken oberen Augenlides, Blicklähmung nach rechts bei normaler Temperatur. Bei der am folgenden Tage vorgenommenen Operation fand sich ein sämtliche Mittelohrräume ausfüllendes Cholesteatom und ein großer, etwa 3 Eßlöffel krümligen, stinkenden Eiters enthaltender Schläfelappenabsceß. Nach Entleerung des Eiters ließ sich die Kornzange etwa 4 *cm* tief in die Absceßhöhle einführen. Pat. wurde täglich verbunden und hiebei konnte genau festgestellt werden, daß der Absceß aus zwei Divertikeln bestand, eines, welches mit einer leichten Krümmung nach vorne oben ging, ein zweites, das in einer Tiefe von etwa 2 *cm* vom ersten ab-

Digitized by Google
Original from UNIVERSITY OF CALIFORNIA
Generated on 2019-10-24 16:01 GMT / http://hdl.handle.net/2027/uc1.b3252766
Public Domain in the United States, Google-digitized / http://www.hathitrust.org/access_use#pd-us-google

zweigend ziemlich scharf nach hinten ging. Die Symptome besserten sich ziemlich rasch, die Ptosis und die Blicklähmung verschwanden nach etwa 8 Tagen.

Nach etwa 4 Wochen war es nicht mehr möglich, mit der Kornzange in den rückwärtigen Divertikel zu gelangen, auch der vordere wurde allmählich seichter. Pat. erholte sich zusehends, ging bereits herum, am 21. V. — mehr als 7 Wochen nach der Operation — traten Temperatursteigerungen ein, die nun täglich bis gegen 39 gingen. Keinerlei meningitische Erscheinungen. In der Annahme einer Eiterverhaltung räumte ich 4 Tage später die die Wundhöhle erfüllenden Granulationen aus und führte neuerlich einen Gummidrain in die Höhle des Hirnabscesses ein. Doch konnte ich von einer Eiterverhaltung nichts wahrnehmen. Am 8. VI. ging der Pat. unter meningitischen Symptomen zugrunde.

Bei der Obduktion (Prof. Erdheim) ergab sich folgender interessante Befund: In Heilung begriffener weiter Defekt des Tegmen tympani mit narbiger Verwachsung der Dura an seinem Rand. Ganz kleiner Hirnprolaps und kurze Drainagehöhle in der Hirnsubstanz knapp neben dem Prolaps. An der Prolapsstelle des Gehirns findet sich eine große, verzweigte strahlige Bindegewebsnarbe mit sklerotischem Zentrum und ausgedehnte entzündliche Erweichung des größten Teiles des Schläfelappens. Neben dieser Narbe in der subcorticalen Zone in der Richtung der Drainage eine kleinbohnengroße, nicht drainierte eitererfüllte Höhle mit Einbruch in den zunächst gelegenen Sulcus und konsekutive diffuse eitrige Meningitis. Ventrikel und Sinus frei.

Es ist demnach gelungen, den einen von den beiden Divertikeln des Abscesses zur völligen Heilung zu bringen. Interessant ist nur, daß es gerade derjenige war, der niemals während der Nachbehandlung drainiert werden konnte, da das Drainrohr sich in diese Richtung nicht einführen ließ; es lag stets nur im vorderen Abceßteile und gerade hier kam es schließlich zur Absackung des distalsten Teiles und schließlich zur Meningitis.

VIII. Alexander Zebrowski (aus Lublin, Polen): **Ohrlupe,** deren Gebrauchsmodus von den bis jetzt üblichen abweicht.

Das Prinzip dieser Ohrlupe besteht darin, daß man dieselbe nicht am Reflektor oder am Ohrtrichter befestigt, sondern die Ohrlupe hält sich automatisch auf der ersten Phalange des linken Daumens. Mittelst eines Doppelgelenkes ist die Ohrlupe in allen Richtungen drehbar und man kann dieselbe nach Belieben näher oder weiter von dem Ohrtrichter halten. Das Glas kann man aus der Fassung leicht herausnehmen, wir können daher Lupen von verschiedener Brennweite anwenden. Nach Untersuchungen des Vortr. stellte sich heraus, daß wenigstens für seine Augen (hypermetropisch) mit der Lupe die besten orthoskopischen Bilder von 11 Dioptrien = 9 *cm* Brennweite zu erzielen sind. Die Lupe hat keine runde Form, sondern es ist von ihr ein Segment abgeschnitten, was keine Beeinträchtigung der orthoskopischen Bilder hervorruft, uns aber erlaubt, mit Hilfe der Lupe außer Sondierungen auch verschiedene kleine Eingriffe am Trommelfell und in der Paukenhöhle auszuführen (z. B. Einführung des Paukenröhrchens in die kleinen Perforationen der Membrana Shrapnelli, intratympanale Otoskopie, Ätzung kleiner Granulationen

Digitized by Google
Original from UNIVERSITY OF CALIFORNIA
Generated on 2019-10-24 16:01 GMT / http://hdl.handle.net/2027/uc1.b3252766
Public Domain in the United States, Google-digitized / http://www.hathitrust.org/access_use#pd-us-google

und Entfernung derselben, z. B. bei der Nachbehandlung der Radikaloperierten usw.).

Die Ohrlupe ist von Herrn Karl Reiner (Wien, IX., Mariannengasse 17) angefertigt worden und ist daselbst zu haben.

IX. O. Beck: **Tod durch Verblutung aus dem Rachen infolge eines geplatzten Aneurysma der Carotis interna.**

Die Anamnese des 20jährigen Infanteristen ist leider in den mitgebrachten Aufzeichnungen unvollständig, doch konnte mit Sicherheit festgestellt werden, daß der Mann niemals im Felde war und bald nach seiner Einrückung in Spitalspflege übergeben wurde. Über etwaige überstandene Kinderkrankheiten ist nichts Genaues zu erfahren, doch gibt der Mann an, seit mehreren Jahren lungenkrank zu sein und zu husten. Wegen seines Lungenleidens wurde er in eine Lungenheilstätte abgegeben, wo er durch längere Zeit gefiebert haben soll. Von der Lungenheilstätte wurde er in ein Reservespital transferiert. Während seines dortigen Aufenthaltes setzte plötzlich ohne feststellbare Ursache am 12. V. 1917 eine profuse Blutung aus Nase und Mund ein, die nach Tamponade bald stand, weshalb die Tampons am nächsten Tage entfernt wurden. Kurze Zeit nach deren Entfernung setzte abermals eine derart heftige Blutung ein, daß der Mann auf des Vortr. Abteilung zwecks Blutstillung transferiert wurde.

Befund vom 14. V.: Bei der Entfernung der am 13. V. eingelegten Tampons keine neuerliche Blutung; die Nasenschleimhaut bietet ein normales Bild, die Inspektion des Rachens ohne Besonderheit. Zwar finden sich an der linken seitlichen Pharynxwand 2—3 anscheinend oberflächliche Substanzverluste, die aber auf den Druck der Tamponade bezogen werden. Es besteht keine Blutung, so daß es nicht recht klar erscheint, warum bei einer anscheinend so geringen Blutung der Pat. auf eine Nasenabteilung transferiert wurde.

Er wird daher seinem Spital zurückgestellt.

Am 15. V. wird nun der Kranke mit einer profusen Blutung wieder auf die Nasenabteilung gebracht; diese scheint aus dem Rachen stärker zu sein als aus der Nase, ohne daß deren Ursache festzustellen wäre. Nach Anlegung einer hinteren Bellocquade steht die Blutung auffallend rasch, weshalb am nächsten Tag, da der Kranke die Tampons sehr unangenehm empfindet, diese entfernt werden; da den ganzen darauffolgenden Tag sich kein Tropfen Blut entleerte, der Speichel ebenfalls nicht blutig tingiert erscheint, wird der Kranke abermals rücktransferiert. Zwei Tage später setzte in der Nacht wieder eine profuse Blutung ein, die nicht zu stillen war.

Tod unter den Erscheinungen der Herzschwäche.

Obduktionsbefund: An der Teilungsstelle der Carotis interna ca. 5 *cm* oberhalb der Carotis communis, ungefähr dort, wo sie vom Musc. styloglossus gekreuzt wird, findet sich ein aneurysmatischer Sack von der Größe einer Walnuß, der zum größten Teil der Wirbelsäule anliegt und zum Teil sich gegen die seitliche Rachenwand erstreckt. An seinem lateralen Anteil ist er mit einer großen tuberkulösen Drüse verbacken. Auch kleinere tuberkulöse Drüsen finden sich in seiner Umgebung. An der Schleimhaut des Rachens finden sich einige oberflächliche tuberkulöse Geschwüre. In der Pars oralis des Pharynx in der Höhe des weichen Gaumens, ca. $1^1/_2$ *cm* lateral von der Uvula, eine für eine dünne Sonde

Digitized by Google
Original from UNIVERSITY OF CALIFORNIA
Generated on 2019-10-24 16:01 GMT / http://hdl.handle.net/2027/uc1.b3252766
Public Domain in the United States, Google-digitized / http://www.hathitrust.org/access_use#pd-us-google

durchgängige, von einem Thrombus verschlossene Lücke, die Durchbruchsstelle des Aneurysmas in den Pharynx darstellend. Reichlich tuberkulöse Lymphdrüsen am Halse. Beiderseits Tuberkulose der Lungenoberlappen und Pleuraverwachsungen. Status lymphaticus. Anaemia universalis gravis.

Epikrise: Es handelt sich demnach um das äußerst seltene Ereignis, daß sich an der Carotis interna ohne ein äußeres Trauma ein großes Aneurysma gebildet hat. Die dem Aneurysma anliegende tuberkulöse Lymphdrüse ist für dessen Zustandekommen verantwortlich zu machen und es ist keine Frage, daß es sich dabei um einen chronischen, auf lange Zeit zurückreichenden Prozeß handelt. Dieses Aneurysma ist durch die seitliche Pharynxwand durchgebrochen. Die Durchbruchsstelle war für eine dickere Sonde eben durchgängig und bei der Obduktion durch einen Thrombus verschlossen. Dieser Umstand erklärt auch restlos das merkwürdige Verhalten dieser Blutung, vor allem, daß die Blutung aus dem Rachen immer stärker war als die aus der Nase, ferner daß nach der Tamponade die Blutung auffallend rasch sistierte, da ja ein Thrombus an der Durchbruchsstelle entstand. So oft sich dieser Thrombus löste, setzte eine starke arterielle Blutung ein. Die oberflächlichen Schleimhautulcera, die für traumatische, durch die Tamponade bedingte gehalten wurden, erwiesen sich bei der Obduktion als tuberkulöse Schleimhautgeschwüre. Merkwürdig ist es, daß trotz der Größe dieses Aneurysmas bei der Untersuchung keine Vorwölbung an der seitlichen Pharynxgegend festgestellt werden konnte, wenn auch die Blutung eine genaue Inspektion der Rachengebilde unmöglich machte. Auch eine Pulsation der seitlichen Rachengegend konnte nicht festgestellt werden. Die Obduktion, bei der auf diesen Umstand besonders geachtet wurde, hat nun gezeigt, daß das Aneurysma durch die Lymphdrüse zum allergrößten Teil nach rückwärts gezogen war und nur ein kleiner Teil des Aneurysmasackes der Pharynxwand angelagert war, und zwar gerade an der Durchbruchsstelle.

Diskussion.

R. Leidler: Ich kann über folgenden Fall berichten: Einschuß in die rechte Nasen-Oberkiefergegend mit Zersplitterung der ganzen Nase, des Oberkiefers und eines Teiles des Pharynx mit sehr schwerer Blutung. Pat. befand sich in elendem Zustande. Ausräumung der Splitter. Durch Tamponade konnte die Blutung nicht zum Stillstande gebracht werden. Endlich entschloß ich mich zur Unterbindung der Carotis communis. Ganz gegen meine Erwartung erfolgte Heilung ohne Ausfallserscheinungen. Ich will das Verfahren nicht als Regel hinstellen. Becks Fall hätte — theoretisch genommen — vielleicht gerettet werden können. Als Ultima ratio sollte man in allen verzweifelten Fällen die Unterbindung der Carotis versuchen.

H. Frey: Ich habe im Kriege einmal die Carotisligatur wegen einer Schußverletzung und einmal wegen chronischer Eiterung mit Caries der äußeren Labyrinthwand ausgeführt. In beiden Fällen war die Blutung aus dem Gehörgang so stark, daß die sofortige Ligatur dringend notwendig war. Beide Fälle sind ohne Ausfallserscheinungen glatt durchgekommen. Zur Vermeidung von Ausfallserscheinungen schlagen die Chirurgen jetzt vor, gleichzeitig mit der Carotis auch die Jugularis zu unterbinden, weil die dadurch bewirkte lokale Stauung die arterielle

Digitized by Google
Original from UNIVERSITY OF CALIFORNIA
Generated on 2019-10-24 16:02 GMT / http://hdl.handle.net/2027/uc1.b3252766
Public Domain in the United States, Google-digitized / http://www.hathitrust.org/access_use#pd-us-google

Anämie doch etwas kompensieren kann. Einen dritten Fall — kombinierte Schußverletzung des Oberkiefers und Gehörganges — habe ich in Lemberg von Prof. Zuckerkandl operieren gesehen. Auch hier hatte starke arterielle Blutung aus dem Gehörgang bei äußerlich erkennbarem Aneurysma Zuckerkandl veranlaßt, die Carotis zu unterbinden.

Beck: Bei meinem Falle habe ich absolut nicht daran gedacht, daß ein Aneurysma vorhanden und durchgebrochen wäre. Wenn der Pat. eine Verletzung gehabt hätte, wäre die Sache eher diskutabel gewesen. Pat. war aber nie an der Front gewesen und hatte außerdem tuberkulöse Drüsen.

X. O. Beck: **Eitrige Encephalitis des ganzen Schläfelappens und eines Teiles des Stirnlappens nach Otitis acuta.**

Der 19jährige Infanterist war 13 Monate auf dem nördlichen und nachher auf dem südlichen Kriegsschauplatze und wurde wegen Typhus in das Spital abgegeben. Aus dem Infektionsspitale wurde er mit Typhus auf meine Abteilung transferiert, weil er seit 3 Wochen an Ohrenfluß litt, der Ende der 3. Typhuswoche aufgetreten ist. Aufnahme auf die Ohrenabteilung 23. VI. 1917. Seit 3 Wochen besteht Ohrenfluß, und zwar auf der linken Seite. Trommelfell links: Perforation im vorderen unteren Quadranten, Trommelfell gerötet, doch sind der kurze Fortsatz und die Konturen des Hammers deutlich zu sehen, keine Senkung der oberen Wand, kein Druckschmerz am Warzenfortsatz, eitrige Sekretion. Rechtes Ohr: Trommelfell atrophisch, Kalkfleck im hinteren Quadranten. Hals-Rachengebilde normal.

24. VI. Temperatur 39,3°.

25. und 26. VI. Temperatur von 38,5—39,2°. Da es auf Grund des Ohrbefundes unwahrscheinlich ist, das Fieber auf das Ohr zu beziehen, hingegen die Möglichkeit einer Typhusrezidive nahe liegt, wird Pat. in das Infektionsspital rücktransferiert. Nach 8tägiger Beobachtungszeit im Infektionsspital war eine typhöse Fieberursache ausgeschlossen, weshalb der Kranke der Ohrenabteilung rückgestellt wurde.

Befund am 8. VII.: Temperatur normal, Puls 46, geringe Klopfempfindlichkeit des Schädels, Pupillen normal reagierend, kein spontaner Nystagmus, Augenbewegungen frei, Hirnnerven frei, Rachengebilde normal, amnestische Aphasie, Bauchdeckenreflexe eher etwas herabgesetzt, keine Differenz zwischen rechts und links, die übrigen Körperreflexe ohne Besonderheit, kein Babinski, kein Kernig. Diagnose: Schläfelappenabsceß links.

Operation (Beck) am 12. VII.: Totalaufmeißelung zwecks breiter Freilegung der Dura der mittleren Schädelgrube. Bei der Abtragung des Tegmen quillt pulsierender, sehr fötider Eiter hervor. Um an der lateralen Fläche des Schläfelappens gesunde Dura zu erreichen, muß die Schuppe in einer Ausdehnung von etwa 3 *cm* im Quadrat entfernt werden. Sie ist an der lateralen Fläche ebenso wie an der Basis mit dicken Auflagerungen bedeckt, in der Gegend des Tegmen antri fistulös durchbrochen. Daselbst Spaltung der Dura auf 1 *cm* Länge mit nachfolgender Incision des Gehirns. Es entleeren sich etwa 4 Eßlöffel äußerst fötiden Eiters. Der palpierende kleine Finger kann die Wände der Absceßhöhle nicht austasten. Dreilappenplastik. Einführung eines Gummidrains in den Absceß, Verband.

Digitized by Google
Original from UNIVERSITY OF CALIFORNIA
Generated on 2019-10-24 16:01 GMT / http://hdl.handle.net/2027/uc1.b3252766
Public Domain in the United States, Google-digitized / http://www.hathitrust.org/access_use#pd-us-google

13. VII. Mäßige Eiterung aus der Absceßhöhle beim Eingehen mit der Kornzange. Allgemeinbefinden gut. Kopfschmerz nachgelassen. Puls 60, amnestische Aphasie besteht weiter.

Bis 23. VII. tägliche Lüftung des Abscesses und Einführung des Gummidrains. Keine Zeichen von Meningitis, Aphasie besteht weiter, Puls 60.

24. VII. Obgleich sich kein Eiter aus der Absceßhöhle entleert, ist der Puls nie über 60. Aphasie nicht gebessert. Klagen über starken Kopfschmerz. Pat. ist aphatisch. Keine Zeichen von Meningitis. Da der Verdacht besteht, daß ein zweiter Absceß oder ein gekämmerter Absceß vorhanden sein könnte, wird im Ätherrausch eingegangen und ein zweiter, vor dem ersten gelegener Absceß eröffnet, aus dem sich etwa 2 Eßlöffel Eiter entleeren. Der Absceß mißt in seinem Längsdurchmesser etwa 7 *cm*.

2. VIII. Starker Hirnprolaps. Das Hirn fötid und nekrotisch.

3. VIII. Deutliche Meningitis.

5. VIII. Retentio urinae, Lähmung der rechten Körperhälfte, Augenmuskellähmung.

7. VIII. Exitus.

Obduktionsbefund: Otogener Hirnabsceß, den ganzen Schläfelappen und einen Teil des Stirnlappens einnehmend, im Anschluß an eine akute suppurative Otitis media. Der größte Teil dieser Hirngegend ist nekrotisch, die Konturen der Hirnwindungen nicht zu erkennen. Ausgebreitete eitrige Meningitis an der Konvexität und Basis. Pyocephalus internus. Parenchymatöse Degeneration von Herz, Nieren und Leber. Akuter Milztumor. Streptokokken in langen Ketten, keine Typhusbacillen.

Es handelt sich um einen abnorm großen zweikämmerigen Schläfelappenabsceß, der auf das Stirnhirn übergriff, mit nachfolgender Hirnnekrose, die im Anschluß an eine akute Otitis sich bildete. Der Zeitraum vom Auftreten der während des Typhus begonnenen akuten Otitis bis zum Manifestwerden des Hirnabscesses betrug 4 Wochen. Außer der großen Ausdehnung dieses Abscesses ist die abnorme eitrige Encephalitis bemerkenswert, die das ganze Hirn des Schläfelappens und einen Teil des angrenzenden Stirnhirns in sich schloß. Damit im Zusammenhang steht die Neigung zum Hirnprolaps, der äußerst fötid war und dessen Einschmelzung die Ursache darstellte, daß aus der Operationshöhle sich ständig erweichtes Gehirn in großen Mengen entleerte.

XI. O. Beck: **Exitus infolge Verblutung aus der Nase bei hämorrhagischer Diathese.**

Der 20jährige Infanterist wurde gleich nach seiner Einrückung im August 1916 wegen Drüsenschwellung am Hals operiert, hernach in eine Rekonvaleszentenabteilung abgegeben. Nach einem dreimonatlichen Urlaub wieder eingerückt. Klagen über Brust- und Rückenschmerzen. Starker Husten mit Auswurf.

Diagnose: Beiderseitige Apicitis. An der linken Halsseite bis zum Schlüsselbein zahlreiche große Lymphknoten, der größte unterhalb des linken Ohres. Oberhalb des linken Schlüsselbeines auf dem Grunde der Operationsnarbe ein Skrofuloderma. Übergabe in eine Lungenheilanstalt.

Generated on 2019-10-24 16:01 GMT / http://hdl.handle.net/2027/uc1.b3252766
Public Domain in the United States, Google-digitized / http://www.hathitrust.org/access_use#pd-us-google
Digitized by Google
Original from UNIVERSITY OF CALIFORNIA

Am 31. V. setzt plötzlich eine profuse Blutung aus der Nase ein, weshalb der Pat. nach einigen Blutstillungsversuchen auf die Abteilung des Vortr. gebracht wird.

Befund am 30. V.: Profuse Blutung aus der Nase; an der Nasenschleimhaut selbst reichliche Hämorrhagien. Rachenschleimhaut und Uvula stark geschwollen, dunkelrot, am Gaumen mehrere Hämorrhagien. Hintere Bellocquade und ausgiebige Tamponade der Nase. Injektion von 20 cm^3 Serum und 1 cm^3 Morphium.

31. V. Aus den Tampons sickert wenig hellrotes Blut durch. Jedoch keine stärkere Blutung. Temperatur 39,6°. 1 cm^3 Morphium, 40 cm^3 Gelatine injiziert.

1. VI. Da das Gewebe des weichen Gaumens verfärbt ist und die Tampons äußerst übelriechend sind, wird Nasen- und Rachenbellocquade entfernt. Wegen heftiger Blutung muß neuerlich tamponiert werden. In der Umgebung der Morphiuminjektionen finden sich in einem Umkreis von 2 *cm* reichliche bis linsengroße Petechien. Größere Petechien an den Lippen, an den Extremitäten und reichlich kleine Petechien am Stamm. Puls klein, sehr beschleunigt. Herztöne unrein. Fieber 40°. Coffeininjektionen.

3. VI. Exitus unter dem Bild der Herzschwäche.

Obduktionsbefund: Das ganze Pharynxgewebe, vom Rachendach angefangen bis in die Höhe des oberen Randes des Schildknorpels, die Uvula mit dem weichen Gaumen und die seitlichen Pharynxwände sind auf ca. 1½ *cm* Dicke ödematös geschwollen, blutig durchtränkt, ohne daß einzelne Hämorrhagien nachzuweisen wären. Das ganze Gewebe hat feste Konsistenz. Beim Einschneiden ist nirgends Blut auszupressen. Die Oberfläche der Schleimhaut, speziell am weichen Gaumen und an den seitlichen Pharynxwänden, ist mit einem festhaftenden grauen diphtheritischen Schorf überzogen. Ferner finden sich bis linsengroße Blutungen an der Innenfläche der Epiglottis. Am linken Stimmband und subglottisch bis zum fünften Knorpelring zahlreiche hellrote Blutungen. An der Innenseite der Lippen einzelne Hämorrhagien; das Zahnfleisch des Oberkiefers und das Periost schwarzrot, weil blutig imbibiert. Die Nasenschleimhaut bietet dasselbe Bild. Verkäste tuberkulöse Lymphdrüsen an der linken seitlichen Halsgegend, zum Teil fistulös durchbrochen. Verkalkte tuberkulöse Bronchialdrüsen. Am Epicard, an den Pleuren, im Netz, im Magen und an der Darmserosa reichliche Blutungen.

Epikrise: Aus dem Obduktionsbefund geht hervor, daß es sich um ein Individuum mit ausgedehnter Drüsentuberkulose handelt und daß die Blutung aus der Nase nur als Teilerscheinung einer allgemeinen, und zwar sehr ausgebreiteten hämorrhagischen Diathese aufzufassen ist. Trotz dieser Annahme ist der Befund im Pharynxgewebe und im weichen Gaumen und an den Lippen ganz ungewöhnlich. Das ganze Gewebe war bis zu einer Dicke von ca. 1½ *cm* blutig durchtränkt und zeigt speziell am weichen Gaumen Zeichen beginnender Nekrose. Es ist unwahrscheinlich anzunehmen, daß diese parenchymatösen Blutungen älter sind als die Blutung aus der Nase und deshalb ist die rasche Progredienz umso merkwürdiger. Wenn auch an der Haut des Stammes und der Extremitäten, ferner an den serösen Häuten sich zahlreiche Hämorrhagien fanden, so war doch Pharynx und Gaumen die einzige Stelle im Körper, an der sich

Digitized by Google
Original from UNIVERSITY OF CALIFORNIA
Generated on 2019-10-24 16:01 GMT / http://hdl.handle.net/2027/uc1.b3252766
Public Domain in the United States, Google-digitized / http://www.hathitrust.org/access_use#pd-us-google

eine so ausgiebige Durchblutung des Gewebes fand. Dieser Umstand ist zweifellos mit dem mechanischen Reiz der Tamponade in ursächlichen Zusammenhang zu bringen. Für diese Annahme spricht ferner, daß sich ähnliche, wenn auch nicht so hochgradige Veränderungen des Gewebes in der Umgebung der Injektionsstellen fanden.

XII. O. Beck: **Syphilitischer Primäraffekt im rechten äußeren Gehörgang. Spirochätennachweis.**

Der Mann, über den ich mir zu berichten erlaube, wurde vom Dermatologen des Garnisonsspitals Oberarzt Dr. Preiss beobachtet und mir consiliariter zur Untersuchung überwiesen mit der Frage, ob nicht im rechten äußeren Gehörgang eine Initialsklerose bestehe. Es handelt sich um einen 34 Jahre alten, verheirateten Soldaten. Vor 16 Jahren Tripper, noch keine Syphilis. Im 7. Monat der ersten Schwangerschaft hatte seine Frau eine Totgeburt, das zweite Kind ist gesund. Er ist seit 1914 Offiziersdiener. Am 31. I. 1918 fühlte er Schmerzen im rechten Ohre und bemerkte am Ohreingang eine blutige Flüssigkeit. Ungefähr 5 Tage später begannen die Drüsen im rechten Kieferwinkel schmerzlos zu schwellen. Am 28. II. zeigte sich bei ihm ein nicht juckender fleckiger Ausschlag zunächst an der Brust, dann am Bauch und schließlich an den Extremitäten.

Status praesens am 1. III.: Am Stamm und den Extremitäten ein dicht gesätes, fleckiges Syphilid, welches sich beim näheren Zusehen als aus kleinsten follikulären Schwellungen bestehend erweist. An den Genitalien und am Anus auch nicht die Spur eines Schankers. Inguinaldrüsen nicht geschwellt. An der Hautdecke und den sichtbaren Schleimhäuten des Mundes keine Spur eines Schankers aufzufinden. Unter dem rechten Kieferwinkel eine nußgroße, harte, schmerzlose Drüse tastbar, über welcher die Haut verschieblich ist. Von dieser Drüse ziehen mehrere bis gänsekielstarke geschwellte härtliche Lymphstränge zum und über den Warzenfortsatz, dessen Spitze vollkommen verdeckend. Der Raum zwischen dem aufsteigenden Ast des Unterkiefers und des Warzenfortsatzes ist mit Drüsen ausgefüllt.

Wassermann: ++++.

Rhinologischer Befund: Im Munde, an den Tonsillen, postrhinoskopisch keine für einen Schanker verdächtige Stelle nachzuweisen.

Ohrbefund: Hirsekorngroße Perforation im vorderen Quadranten des Trommolfelles. Atrophische Narbe im hinteren oberen Quadranten. Trommelfell leicht gerötet. Geringe eitrige Sekretion. Ca. 1 *cm* vom Ohreingang entfernt, an der hinteren Gehörgangswand ein erbsengroßer seichter Substanzverlust mit speckig belegten Rändern. In der Umgebung dieses Substanzverlustes ein dunkelrotes beträchtliches Infiltrat. Die Untersuchung des von hier entnommenen Sekretes ergab in mehreren Präparaten positiven Spirochätenbefund.

Auf Grund des allgemeinen Exanthems, des positiven Wassermanns, des Spirochätenbefundes im Geschwür des äußeren Gehörganges und der Lokalisation der Drüsenschwellung besteht bei diesem Falle eine Syphilis mit der Initialsklerose im äußeren Gehörgange, ein Ereignis, das in der Literatur nur ganz vereinzelt — ich glaube ungefähr 4 Fälle — verzeichnet ist. Ob aber bei diesen Fällen auch ein positiver Spirochätenbefund vorliegt, ist mir unbekannt, weil ich durch meinen Militärdienst

Digitized by Google
Original from UNIVERSITY OF CALIFORNIA
Generated on 2019-10-24 16:01 GMT / http://hdl.handle.net/2027/uc1.b3252766
Public Domain in the United States, Google-digitized / http://www.hathitrust.org/access_use#pd-us-google

keine Bibliothek zur Verfügung habe, um diesbezüglich die Literatur nachzusehen.

Es hat sich nun darum gehandelt, auf welche Art und Weise der Mann zu dieser seltenen Form der Initialsklerose gekommen ist. Er selbst gibt an, die Gewohnheit zu haben, sich mit dem rechten kleinen Finger im Ohre zu kratzen, weil er öfters Juckreiz im Gehörgang verspüre. Unterstützend käme noch hinzu, daß eine chronische Mittelohreiterung besteht, durch die das Epithel des äußeren Gehörganges vielleicht hätte aufgelockert sein können, was im Verein mit dem Kratzeffekt den Eintritt der Spirochäten an dieser Stelle begünstigt haben könnte.

1. V. Der Verlauf dieser Syphilis zeigt bisher keine Besonderheiten. Da außer den Drüsenschwellungen im rechten Kieferwinkel und seiner Umgebung an keiner Körperstelle Drüsen aufzufinden waren, da in den Gebilden der Mundhöhle und des Rachens keine auf einen Primäraffekt

Fig. 3.

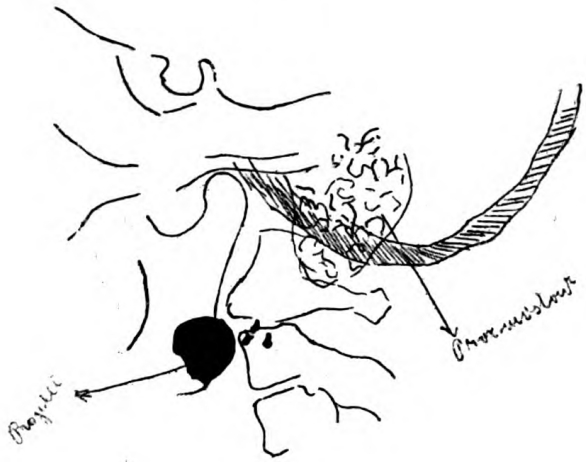

Fig. 4.

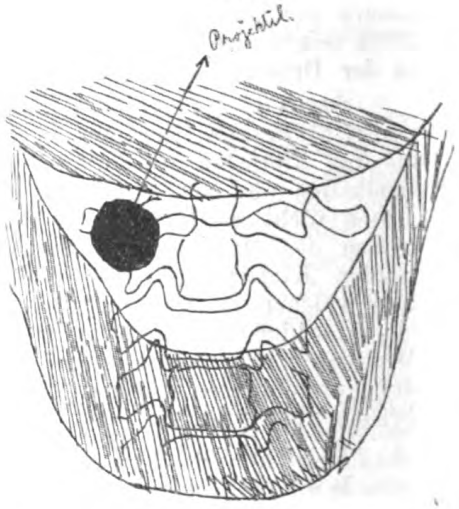

verdächtige Stelle aufzufinden war, lenkte sich der Verdacht auf den äußeren Gehörgang, dessen Richtigkeit durch die Ohruntersuchung bestätigt wurde. Der Mann war als Offiziersdiener in Verwendung und genaue Nachfrage hat ergeben, daß der betreffende Offizier luetisch infiziert gewesen ist. Durch diese Momente ließe sich die Möglichkeit dieser extragenitalen Infektion erklären.

XIII. O. Beck: **Intraorale Entfernung einer Schrapnellfüllkugel, vor den Wirbelkörpern am Gelenk des Atlas-Epistropheus liegend.**

Der 31jährige Infanterist wurde am 19. VIII. 1917 anläßlich einer Granatexplosion zu Boden geschleudert und fiel auf die linke Kopfseite. Aus dem rechten Ohre soll eine Blutung bestanden haben und seit dieser Zeit bestehen außer starken Kopfschmerzen hochgradige Schwerhörigkeit rechts und Schwindelanfälle. Diese traten besonders bei Kopfbewegungen auf; beim Aufstehen aus dem Bette mußte er sich anhalten, um das Gleichgewicht nicht zu verlieren. Auf Befragen über die Richtung des

Digitized by Google
Original from UNIVERSITY OF CALIFORNIA
Generated on 2019-10-24 16:01 GMT / http://hdl.handle.net/2027/uc1.b3252766
Public Domain in the United States, Google-digitized / http://www.hathitrust.org/access_use#pd-us-google

Schwindels gibt der Mann an, daß es sich immer mit ihm nach rechts gedreht habe. Er kam am Tag der Verletzung in ein Spital hinter der Front, wo am 21. VIII. der folgende Befund erhoben wurde.

Es besteht starkes Schwindelgefühl und heftiges Erbrechen. Der rechte Gehörgang ist mit Blutgerinnsel ausgefüllt, das Trommelfell daher nicht sichtbar; beim Versuch einer Reinigung blutet es.

Rechtes Ohr: Komplette Taubheit (mit Lärmapparat geprüft). Weber nach links. Stimmgabeln werden nicht gehört. Spontaner kleiner rotatorischer Nystagmus bei Blick nach rechts. Parese des rechten Facialis. Deviation der Zunge nach rechts. Hinter der rechten Gaumentonsille ein fluktuierender Tumor, der die Tonsille und den Gaumen hervorwölbt. Blutung in der Substanz des weichen Gaumens. Unterhalb der rechten Ohrmuschel eine nußgroße Schwellung, die auf Druck nicht empfindlich ist.

4. IX. 1917: Aufnahme auf die Abteilung des Vortr. im Garnisonsspital Nr. 5, Brünn. Rechts: Reiskorngroße traumatische Perforation im unteren Trommelfellquadranten. Am Trommelfell selbst haften kleinste Blutkoagula, ebenso am innersten Teil der Gehörgangswände. Am Gehörgang selbst, der Ohrmuschel und deren Umgebung keine Zeichen einer bestehenden oder abgelaufenen Verletzung. Warzenfortsatz und Umgebung des Ohres weder spontan schmerzhaft, noch druckempfindlich. Die walnußgroße Schwellung unter der rechten Ohrmuschel ist nicht mehr vorhanden. Links: Katarrhalisch verändertes Trommelfell. Sonst normaler Befund. Rechts: Akzentuierte Fl.-Spr. ad concham (mit Lärmapparat). Links: Normales Gehör. Weber nach links, Stimmgabeln rechts bei starkem Anschlag gehört. Kopfknochenleitung rechts eher verkürzt. Rinne unbestimmt. Spontaner, hauptsächlich rotatorischer, kleinschlägiger Nystagmus bei Rechts- und Linksblick, bei Rechtsblick deutlicher als bei Linksblick. Kein Romberg, auch nicht bei Veränderung der Kopfstellung. Gang mit offenen Augen sicher, mit geschlossenen Augen deutliches Abweichen nach rechts. Pat. zeigt mit beiden Armen spontan richtig.

Nervenbefund: Schädel nicht klopfempfindlich. Augenbewegungen frei. Pupillen normal reagierend. Facialislähmung in allen drei Ästen rechts. Der Gaumenbogen wird bei Innervation deutlich nach links gezogen. Zunge bei Vorstrecken weicht etwas nach rechts ab (jedoch nicht deutlich). An den übrigen Körperreflexen und der Sensibilität nichts Abnormes.

Labyrinthbefund: Rechts: Mit warmem Föhn geprüft, normale Reaktion. Die Arme zeigen typisch im Sinne der langsamen Nystagmuskomponente; Fallrichtung typisch. Links: Normal reagierend. Zeigereaktion typisch.

Halsbefund: Die rechte Tonsille und der rechte hintere Gaumenbogen sind leicht geschwollen, ohne die Zeichen akuter Entzündung darzubieten. Die rechte Seite des weichen Gaumens erscheint deutlich dunkelrot. Bei der Digitaluntersuchung der rechten Tonsille tastet man hinter und ober dem Gaumenbogen eine deutliche, zirka haselnußgroße Resistenz, jedoch keine Pulsation.

Röntgenbefund: Im Processus mastoideus bis hoch in die Cellulae mastoideae zahlreiche kleine Metallsplitter; auch rings um den Canalis nervi facialis liegen. Es ist nicht ausgeschlossen, daß der Nerv im absteigenden Teil verletzt wurde. Schrapnellfüllkugel vor der rechten

Generated on 2019-10-24 16:01 GMT / http://hdl.handle.net/2027/uc1.b3252766
Public Domain in the United States, Google-digitized / http://www.hathitrust.org/access_use#pd-us-google
Digitized by Google
Original from UNIVERSITY OF CALIFORNIA

Artikulation des Atlas mit Epistropheus liegend. Die Füllkugel ist vom Munde durch die hintere Rachenwand tastbar. Verletzungen am Skelett des Schädels und der oberen Halswirbel nicht nachweisbar. Projektilstaub, der den Weg des Geschosses anzeigen dürfte, in der Gegend des rechten Warzenfortsatzes und rechts vom ersten Halswirbel. Der durch den Projektilstaub markierte Weg zieht von hinten oben (außen?) nach vorne unten (innen?).

Operation (Beck) am 18. IX.: Infiltration der hinteren und seitlichen Pharynxwand des hinteren Gaumenbogens und des weichen Gaumens mit 10% Novocainlösung. Nach Abziehung des weichen Gaumens nach oben und außen wird an der lateralen Pharynxwand von oben nach unten ein ca. 2 *cm* langer Schnitt geführt, von da in die Tiefe präpariert, bis das vor der Wirbelsäule liegende Geschoß gefaßt und entfernt werden kann. Minimale Blutung. Normale Wundheilung.

Obgleich eine fast walnußgroße Füllkugel vor der Wirbelsäule gelegen ist, war die Einschußstelle des Geschosses nicht mit Sicherheit festzustellen. Am wahrscheinlichsten schien es, eine kleine Narbe in der behaarten Kopfhaut hinter dem Warzenfortsatz als Eintrittsstelle des Projektils anzusprechen. Diese Ansicht wird vor allem durch die Richtung des Projektilstaubes, der im Röntgenbild deutlich zu sehen ist, gestützt. Bei der ersten Untersuchung hätte man auf Grund der Gleichgewichtsstörungen, des Nystagmus, der Taubheit, der Facialislähmung und der scheinbaren Differenz in der Innervation von Zunge und Gaumen an eine organische Schädigung im Bereiche der hinteren Schädelgrube denken können. Bei genauer Beobachtung konnte kein Zweifel bestehen, daß die Gaumen- und Zungensymptome rein mechanisch bedingt waren. Die Facialislähmung läßt sich aus dem Röntgenbild leicht erklären. Die hochgradige Nervenschwerhörigkeit ist als Folge der Erschütterung durch das eindringende Projektil aufzufassen.

Zur Entfernung des Projektils kamen mehrere Operationsmethoden in Betracht. Wegen des oberflächlichen Sitzes des Projektils schien mir die Entfernung durch den Mund nach vorheriger Lokalanästhesie die schonendste Methode zu sein. Nach starker seitlicher Abziehung des weichen Gaumens mittelst eines spitzen Häkchens glückte die Entfernung rasch. Ich erlaube mir darauf hinzuweisen, daß ich im Jahre 1914 einen Fall mit analogem Sitz einer Füllkugel demonstriert habe. Damals wurde mit der Operation gezögert und die Kugel hatte sich vor der Wirbelsäule bis in die Höhe des Mediastinums gesenkt.

XIV. O. Beck: **Tief gelegene Sequestration des Warzenfortsatzes nach Schädeltrauma infolge Granatexplosion.**

Der 20jährige Infanterist wurde am 15. VII. 1917 durch eine Granatexplosion verschüttet; bis dahin soll er ohrgesund gewesen sein. Anläßlich der Explosion behauptet er einen Steinschlag gegen den Schädel erhalten zu haben, und zwar gegen die rechte Schädelhälfte, an die Details kann er sich nicht erinnern. Seit dieser Zeit besteht starkes Ohrensausen und Kopfschmerzen und Ohrenfluß. Im Wege der Spitäler kam er auf meine Abteilung des Garnisonsspitals in Brünn.

Befund vom 26. VII.: Rechtes Ohr: In der vorderen unteren Hälfte eine kleine Perforation, daselbst pulsierender Eiter. Nach genauer Reinigung sieht man am Rande der reiskorngroßen Perforation zwei

Digitized by Google
Original from UNIVERSITY OF CALIFORNIA
Generated on 2019-10-24 16:01 GMT / http://hdl.handle.net/2027/uc1.b3252766
Public Domain in the United States, Google-digitized / http://www.hathitrust.org/access_use#pd-us-google

stecknadelkopfgroße Granulationen. Keine Senkung der Gehörgangswand, kein Druckschmerz am Warzenfortsatz, Gehör für akzentuierte Fl.-Spr. $^1/_2$ *m*, kein spontaner Nystagmus, Labyrinth normal.

Linkes Ohr: Kleine, unregelmäßige Perforation im hinteren Quadranten, am Trommelfell kleine Hämorrhagien (traumatische Perforation), der Kranke klagt konstant über starke Kopfschmerzen.

8. VIII. Rechtes Ohr: Starke Eiterung, geringer Druckschmerz am Warzenfortsatz, leichte Senkung der hinteren oberen Wand, Temperatur und Puls normal. Es wird mit der Operation noch zugewartet.

12. VIII. Starker Druckschmerz am Warzenfortsatz, speziell an seinem hinteren Rande, deutliche Senkung der Gehörgangswand, starke Sekretion.

Operation (Beck): Typischer Hautschnitt, die Corticalis und die oberen Schichten des Warzenfortsatzes erscheinen normal. Erst in der Tiefe von etwa $^1/_2$ *cm* ist der Knochen erweicht. Bei der Öffnung des Antrums fühlt man nach rückwärts ein Knochenstück, das federt. Nach Ummeißelung desselben präsentiert es sich als ein etwa hellergroßer und über 1 *cm* dicker, begrenzter Sequester, der dem Sinus und der Dura der hinteren Schädelgrube anliegt und diese nur wenig verändert hat. Der Knochen am Tegmen erweicht. Antrotomie. Gegen die Spitze des Warzenfortsatzes ist der Knochen ebenfalls erweicht. Usuelle Wundversorgung, 2 Klammern.

Es handelt sich in diesem Falle um eine im Anschluß an eine traumatische Perforation des Trommelfelles aufgetretene akute Mastoiditis. Merkwürdig ist aber, daß sich bei der Operation ein relativ großer, frei beweglicher Sequester fand, der dem Sinus und der Dura angelegen ist. Auffallend ist ferner, daß dieser Sequester von einer relativ dicken und gesunden Knochenschichte bedeckt war. Die Entstehung dieses Sequesters hängt zweifellos mit dem Steinschlage zusammen und seine Lokalisation erklärt sich durch die Weiterleitung der Erschütterung. Daß ein in der Tiefe sitzender Sequester von einer scheinbar normalen Knochenschichte bedeckt sein kann, ist ein Ereignis, das man bei Tuberkulose manchmal zu sehen Gelegenheit hat. Einen derartigen Fall habe ich vor längerer Zeit in dieser Gesellschaft vorgestellt. Nach einem Trauma, das den Schädel oder Warzenfortsatz trifft, habe ich ein derartiges Ereignis — so weit mir die Literatur bekannt ist — bisher nicht verzeichnet gefunden und das ist der Grund, warum ich diesen Fall demonstriere.

XV. O. Beck: **Schädigung des Nervus facialis an seiner Austrittsstelle am Foramen stylomastoideum. Bemerkungen zur Innervation des Facialis.**

Der 24jährige Infanterist wurde am 16. X. 1917 derart verletzt, daß ein Granatsplitter durch das Ohrläppchen in die Tiefe eindrang. Er war nach der Verletzung mehrere Stunden bewußtlos. Während der Bewußtlosigkeit wurde in einem Feldspital der Granatsplitter entfernt und ihm ein Verband um die linke Gesichtshälfte angelegt. Beim ersten Verbandwechsel bemerkte er, daß sein Gesicht schief war. Dieser Zustand besteht bis heute weiter.

Befund vom 4. II. 1918: Das linke Ohrläppchen wird von einer horizontalen, ca. 1 *cm* langen Narbe durchsetzt und ist mit der seitlichen Halsgegend fest verwachsen. Man fühlt daselbst einen tief hineinreichenden Callus. Facialisparese in allen 3 Ästen. Sonstiger Nervenbefund negativ.

Digitized by Google
Original from UNIVERSITY OF CALIFORNIA
Generated on 2019-10-24 16:01 GMT / http://hdl.handle.net/2027/uc1.b3252766
Public Domain in the United States, Google-digitized / http://www.hathitrust.org/access_use#pd-us-google

Trommelfelle beiderseits normal. Links ist das Gehör im Sinne einer Erkrankung des inneren Ohres auf 1 *m* Konv.-Spr. und $^1/_4$ *m* Fl.-Spr. herabgesetzt (mit Lärmapparat geprüft). Das rechte Ohr ist normal. Es besteht kein spontaner Nystagmus. Beide Labyrinthe reagieren normal. Der übrige Nervenbefund negativ. Elektrische Erregbarkeit des Facialis: faradisch 7 M. A. Galvanische Erregbarkeit der Muskeln erhalten, galvanisch 4 M. A. Keine Entartungsreaktion.

Um die Stelle der Nervenschädigung an der Schädelbasis genau festzustellen, wurde auf die Narbe im Ohrläppchen eine kleine Metallmarke gelegt und eine Röntgenaufnahme hergestellt. Man sieht, daß die Metallmarke an der Austrittsstelle des Nerven liegt (Fig. 6).

Soweit ich mich erinnern kann, wurde bereits ein ähnlicher Fall in dieser Gesellschaft demonstriert. Bei meinem Pat. handelt es sich auf Grund der elektrischen Erregbarkeit nicht um eine Durchtrennung, sondern

Fig. 5.

Fig. 6.

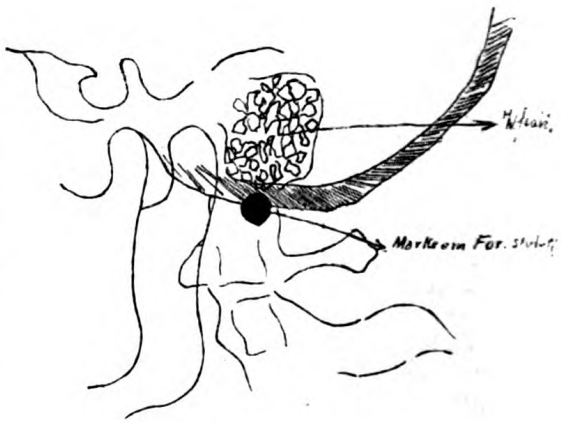

um eine hochgradige Schädigung an seiner Austrittsstelle, die durch den eindringenden Granatsplitter entstanden ist. Nun zeigt dieser Fall noch folgendes interessante Detail: Der Mann kann zwar das Auge schlecht schließen. Der Lidschluß ist aber nicht so schlecht, wie wir ihn gewöhnlich bei otogenen Facialislähmungen sehen. Mit dieser relativ geringen Lähmung des Augenastes steht die hochgradige Schädigung des Mundastes in Widerspruch. Der Mundwinkel hängt ganz bedeutend herunter. Nun wurde gerade aus der Ohrenklinik bereits einige Male darauf hingewiesen — die einschlägige Literatur steht mir derzeit nicht zur Verfügung —, daß bei Schädigung des Nerven an verschiedenen Stellen seines Verlaufes, z. B. im horizontalen oder absteigenden Teil, die Störungen seiner Innervation in den verschiedenen Ästen ungleich stark ausgeprägt sind. Ob dies mit einer Drehung des Nerven während seines Verlaufes resp. mit einer Umordnung seiner Nervenfasern zusammenhängt, ist eine noch unentschiedene Frage, die ebenso unsicher ist wie die Annahme, daß im Stamme des Facialis

Generated on 2019-10-24 16:01 GMT / http://hdl.handle.net/2027/uc1.b3252766
Public Domain in the United States, Google-digitized / http://www.hathitrust.org/access_use#pd-us-google
Digitized by Google
Original from UNIVERSITY OF CALIFORNIA

Nervenfasern miteinander verlaufen, die a priori für ihre Innervationsbezirke bestimmt sind. Gerade nach jenen zufälligen Operationsereignissen, bei denen der Facialis nahe an seinem Austritte durch Ligatur oder sonstwie geschädigt wurde, finden sich vereinzelte Beobachtungen, die hervorheben, daß gerade der Mundfacialis am stärksten betroffen ist. Bei dem eben demonstrierten Fall ist dieser Umstand besonders deutlich. Es besteht auch kein Zweifel, daß der Nerv durch den Granatsplitter nur an dieser Stelle geschädigt worden sein kann. Da eine Facialisverletzung an seiner Austrittsstelle ein sehr seltenes Ereignis ist, ferner wegen der Art der Innervationsstörung resp. wegen des Kontrastes in der Schädigung des Augen- und Mundastes habe ich diesen Fall demonstriert.

Es wurde nun bei diesem Fall eine Facialis-Hypoglossusnaht angelegt. Der Facialisstamm war oberhalb seiner Auffaserung eingeschnitten, aber nicht in toto durchtrennt. Der Hypoglossus wurde in den Facialisstamm eingenäht. Glatte Wundheilung. Täglich Galvanisation. Bis heute ist kein deutlicher Erfolg der Nervennaht zu sehen, die Erregbarkeit des Nerven und der Muskeln sind im ganzen großen unverändert.

XVI. Brunner: **Bemerkungen zum zentralen Mechanismus des Nystagmus.**

Der Vortrag erscheint ausführlich in der nächsten Nummer dieser Monatsschrift (als Originalartikel).

Bücherbesprechungen.

Die klinischen, chemisch-mikroskopischen und bakteriologischen Untersuchungsmethoden. Von Klopstock-Kowarsky. 5. Auflage. Verlag von Urban & Schwarzenberg, Wien-Berlin, 1918. Preis geb. 22 K 50 h.

In unglaublich kurzer Zeit ist dieses Buch in Neuauflage erschienen. Die dritte Kriegsauflage! Diese Tatsache allein ist die beste Kritik. Neu bearbeitet findet sich im bakteriologischen Teil das Kapitel der Malaria, neu hinzugekommen ist ein Abschnitt über die Diagnose des Fleckfiebers. Zu begrüßen sind ferner Angaben über die semiologische Bedeutung der Harnbestandteile. Auch die übrigen Abschnitte tragen den Stempel der jüngsten wissenschaftlichen Errungenschaften.

Die präzisen, klaren, rasch orientierenden Ausführungen, die stattliche Anzahl der Textfiguren sowie zahlreiche färbige Abbildungen auf 24 Tafeln sind besondere Vorzüge dieses Buches, das allen praktischen und Spezialärzten wie den Studenten auf das Wärmste empfohlen werden kann. Ernst v. Urbantschitsch.

Lehrbuch der Ohren-, Nasen- und Kehlkopfkrankheiten. Von Dr. Otto Körner. 6. und 7. umgearbeitete und vermehrte Auflage. Wiesbaden. Verlag J. F. Bergmann.

Der Verfasser behandelt in fünf Kapiteln die Krankheiten der Nase und ihrer Nebenhöhlen, des Schlundes, des Kehlkopfes, der Luftröhre und der Hauptbronchen sowie die Krankheiten des Ohres. In der Einleitung wird unter Beigabe sehr guter instruktiver Abbildungen der topographischen anatomischen Verhältnisse die Technik der Untersuchung des Gehörorgans, des Nasenrachenraumes, des Kehlkopfes und der Bronchen aus-

Digitized by Google
Original from UNIVERSITY OF CALIFORNIA
Generated on 2019-10-24 16:01 GMT / http://hdl.handle.net/2027/uc1.b3252766
Public Domain in the United States, Google-digitized / http://www.hathitrust.org/access_use#pd-us-google

führlich geschildert, auch werden die manuellen Eingriffe mit entsprechenden Abbildungen dargestellt, so daß dadurch dem Arzte eine große Erleichterung bei der Untersuchung und Behandlung der verschiedenen Krankheitsfälle geboten wird.

Eine sehr sorgfältige Berücksichtigung wird den Krankheiten der Nasenhöhle und der wichtigen Beziehungen derselben zu den Nebenhöhlen, zu den Augen und den Gehirnteilen zuteil. Darauf folgt die eingehende Schilderung der Krankheiten des Schlundes und Kehlkopfes mit Einschluß der Krankheiten der Luftröhre und der Hauptbronchen.

Das Schlußkapitel bildet die Abhandlung über die Erkrankungen des Ohres mit besonderer Berücksichtigung der operativen Eingriffe, der gefährlichen Komplikationen bei den akuten und chronischen Eiterprozessen in bezug auf die septischen Infektionen und Übertragung der Entzündungen auf die Gehirnteile. Auch die Wichtigkeit der Begutachtung von Ohrenkranken, Untersuchung der Taubstummheit ist hinreichend berücksichtigt.

Körners Lehrbuch, das 431 Seiten umfaßt, ist nicht bloß für Ärzte ein zuverlässiger und guter Führer bei der Beurteilung und Behandlung der Erkrankungen des Ohres, des Nasenrachenraumes und des Kehlkopfes, sondern bietet auch dem Facharzte das Wichtigste auf diesem Gebiete in möglichster Kürze. Die Ausstattung des Buches mit zahlreichen zur Erläuterung des Textes beigegebenen Abbildungen ist als vorzüglich zu bezeichnen. W. Kirchner.

Ohr, Nase und Nasennebenhöhlen, durch Rekonstruktionsplastiken dargestellt. Von Prof. Dr. med. A. Schönemann, Privatdozent für Ohren-, Nasen- und Halskrankheiten an der Universität Bern. Ein Leitfaden für praktische Ärzte, Spezialärzte und Studierende. Verlag und Druck von K. J. Wyss Erben, Bern 1918.

In der „Einführung" erfahren wir, wie Verf. zur Herstellung seiner Plastiken geleitet wurde, ferner das Wichtigste über die technische Herstellung der Reproduktionsplastiken, bzw. der ihnen zugrunde gelegten Plattenmodelle. Im speziellen Teil bringt der Autor in Kürze die Anatomie des Gehörorganes, sowie der Nase und deren Nebenhöhlen. Hieran schließen sich 4 Seiten mit Figurenerklärungen. Nunmehr führt uns Verf. auf 13 Tafeln (25 Figuren) in äußerst klarer und feiner Ausführung die Reproduktionen seiner Rekonstruktionsplastiken des Gehörorganes und auf weiteren 3 Tafeln (6 Figuren) die der Nasennebenhöhlen vor Augen. Der Anhang umfaßt die Literatur (2 Seiten), die ausschließlich Arbeiten Schönemanns selbst und solche aus seinem Privatlaboratorium beinhaltet.

Der vorliegende „Leitfaden" stellt einen vorzüglichen Lehr- und Lernbehelf dar und ist als solcher in erster Linie dazu berufen, auf Ohren-Nasen-Kliniken beim Unterricht zur Geltung zu kommen. Die praktische Verwendbarkeit der Tafeln würde noch erhöht, wenn die Figurenerklärung auf jede Tafel selbst käme — und dies ist bei Kleindruck leicht zu erreichen! — oder auf die Nachbarseite oder endlich (und dies wäre wohl das Allerbeste) auf einem Seidenpapierblatt vor jeder Tafel, auf dem die Abbildung samt den Buchstabenbezeichnungen skizziert (pausiert) erscheint; in letzterem Fall entfielen so die eingezeichneten Bezeichnungen in den Figuren, was den Wert der letzteren noch erhöhte. Vielleicht kann

Digitized by Google
Original from UNIVERSITY OF CALIFORNIA
Generated on 2019-10-24 16:01 GMT / http://hdl.handle.net/2027/uc1.b3252766
Public Domain in the United States, Google-digitized / http://www.hathitrust.org/access_use#pd-us-google

darauf bei der nächsten Auflage Rücksicht genommen werden. Der Verlag hat in anerkennenswertem Bemühen sein Bestes daran gesetzt, die Ausstattung des Werkes zu einer erstklassigen zu gestalten.

Ernst v. Urbantschitsch.

Referate.

1. Allgemeines.

Gehörorgan und Konstitution. Von Dr. C. Stein. (Zschr. f. Ohrhlk. 76. H. 1/2. 1917.)

In einer umfangreichen (fast 150 Seiten starken) Arbeit, welche man beinahe als Monographie bezeichnen könnte, versucht es der Verfasser, an der Hand sehr genauer Literaturstudien und basierend auf einer großen eigenen Erfahrung auf diesem Gebiete, mit bestem Erfolge, uns von der großen Bedeutung der Konstitution für die Ohrenheilkunde zu überzeugen. Er unternimmt es, die allerwichtigsten Faktoren der Konstitutionslehre, soweit sie zum Verständnisse des uns hier interessierenden Gegenstandes in Betracht kommen, zu skizzieren und im Rahmen dieser Darstellung diejenigen Befunde anzuführen, welche eine richtige Einschätzung des konstitutionellen Momentes in der Ohrenheilkunde anzubahnen vermögen.

Zuerst gibt er eine allgemeine Erörterung der Begriffe Konstitution und Kondition (Vererbung etc.), wobei er sich an die Ausführungen J. Bauers anlehnt.

Im Folgenden werden der Reihe nach jene Erkrankungen des Ohres besprochen, deren Ätiologie in mehr oder weniger intensive Beziehung zur Konstitution gebracht werden können.

Die Frage der hereditären Taubstummheit wird, größtenteils an der Hand der Arbeiten Hammerschlags, auf das genaueste erörtert. Einen breiten Raum widmet der Verfasser den Gehörstörungen beim endemischen Kretinismus und der pathogenetischen Bedeutung der Konstitution gerade bei dieser Krankheit. Seiner Ansicht zufolge ist nicht nur die endemische Taubstummheit mit der ererbten kretinischen Degeneration zusammenzuhalten, sondern es wären beide Krankheitsformen zusammen mit der hereditär-degenerativen Taubstummheit in einer großen Gruppe der konstitutionellen Taubstummheit zu vereinigen.

Im ferneren wird an der Hand der Literatur und einer Anzahl eigener instruktiver Fälle nachgewiesen, daß auch die Otosklerose unter die konstitutionellen Erkrankungen zu rechnen ist. Ein besonderes Gewicht wird auf die große Zahl der bei solchen Krankheiten vorhandenen Krankheitserscheinungen einer anormalen Konstitution (Stigmen) gelegt. Am häufigsten konnten nachgewiesen werden: Anomalien der Vaso-

Generated on 2019-10-24 16:01 GMT / http://hdl.handle.net/2027/uc1.b3252766
Public Domain in the United States, Google-digitized / http://www.hathitrust.org/access_use#pd-us-google
Digitized by Google
Original from UNIVERSITY OF CALIFORNIA

motoren (Dermographismus in verschiedener Intensität und Qualität, Akrocyanose), Labilität der Herzaktion sowie respiratorische Irregularität des Pulses, Aschners Bulbusdruckreflex (Pulsverlangsamung durch Druck auf die geschlossenen Augäpfel), Erbensches Pulsphänomen (Pulsverlangsamung bei Kniebeuge oder tiefem Bücken), ganz auffällige Steigerung der Sehnen- und Periostreflexe, speziell auch an den oberen Extremitäten, Fehlen des Corneal- und Rachenreflexes und viele andere. Die Häufung der angeborenen Entartungszeichen und ihr konstantes Vorkommen bei an Otosklerose leidenden Patienten ist zweifellos derart, daß von einem zufälligen Zusammentreffen nicht die Rede sein kann. Aus der großen Anzahl der degenerativen Stigmen dürfen wir unter allen Umständen auf die abnorme Körperverfassung, auf die hereditär-degenerative Anlage des Untersuchten schließen.

Ebenso wie für die Otosklerose wird auch für die progressive labyrinthäre Schwerhörigkeit an zahlreichen eigenen und fremden Fällen der Nachweis mannigfacher Zeichen einer abnormen Körperverfassung in den Erkrankten festgestellt. Es konnte ferner an der Hand der anamnestischen Daten und klinischen Untersuchungen konstatiert werden, daß auch in der direkten und indirekten Ascendenz dieser Patienten teils verschiedene degenerative Erkrankungen des Gehörorgans, teils verschiedene andere in degenerativem Boden wurzelnde Organerkrankungen vorkommen. Endlich bietet die Beobachtung einzelner Fälle in bemerkenswerten klinischen Bildern, vor allem in der Besonderheit der ungewöhnlichen Reaktion des Gehörorgans auf geringfügige lokale oder allgemeine Reize ein für die Annahme des konstitutionellen Momentes in der Genese der beiden Erkrankungen gewiß zu verwertendes Material.

Damit lassen sich die Otosklerose und die progressive labyrinthäre Schwerhörigkeit auf gemeinsamer Grundlage in eine Parallele mit der hereditär-degenerativen Taubheit bringen, welche drei Krankheiten somit als genetisch zusammengehörig zu betrachten sind.

Anknüpfend an die Tatsachen, welche die Bedeutung des konstitutionellen Momentes für die Entstehung der genannten Ohrerkrankungen klarzulegen vermögen, wendet sich Stein nun der Frage zu, ob sich auch in anderen Abschnitten des Gehörorgans krankhafte Veränderungen beobachten lassen, die wir pathogenetisch in gleichem Sinne beurteilen dürfen wie die schon besprochenen. Er zeigt uns, daß viele Erkrankungen des Ohres auf einer in abnormer konstitutioneller Körperverfassung wurzelnden Minderwertigkeit des Gehörorgans im Sinne von Martius und Adler beruhen.

Diese Minderwertigkeit kann sich in 2 Formen äußern: als morphologische und als funktionelle Minderwertigkeit.

Digitized by Google
Original from UNIVERSITY OF CALIFORNIA
Generated on 2019-10-24 16:01 GMT / http://hdl.handle.net/2027/uc1.b3252766
Public Domain in the United States, Google-digitized / http://www.hathitrust.org/access_use#pd-us-google

Im Sinne der morphologischen Minderwertigkeit sind vor allem die verschiedenen Bildungsanomalien (Anomalien der Größe, der Konfiguration, der Lage, Defekte, exzessives Wachstum etc.) anzusehen, wie sie in allen Teilen des Gehörorgans zur Beobachtung kommen können.

Von einer funktionellen Minderwertigkeit des Gehörorgans dürfen wir im Sinne der modernen Konstitutionslehre dann sprechen, wenn wir an dem Gehörorgan gewisse, in seiner Arbeitsweise sich kundgebende Abweichungen der Funktion festzustellen Gelegenheit haben. Ein wichtiges Kriterium zur Konstatierung der funktionellen Minderwertigkeit haben wir vor allem in dem Nachweise zu erkennen, daß die Leistungsfähigkeit des Organes gegenüber der Norm herabgemindert ist, daß das Organ rasch ermüdet und bei erhöhten Anforderungen versagt. In diesem Sinne wird im Folgenden besprochen: Das Ermüdungsphänomen von Hammerschlag, das Auftreten subjektiver Ohrgeräusche ohne nachweisbare organische Erkrankung, die nervöse Schwerhörigkeit im Sinne der Aufbrauchskrankheit nach Edinger, die Empfindlichkeit der Ohren auf vasomotorische Störungen (im jugendlichen wie im höheren Alter), die besondere Empfindlichkeit des Gehörorgans auf einmalige oder öfters wiederholte Traumen (Berufserkrankungen), die leichte Erkrankung bei Zirkulationsstörungen etc.

Zum Schlusse gibt uns der Verfasser noch einige Winke in Bezug auf die Therapie dieser Erkrankungen.

Es ist unmöglich, bei der Fülle des Materials, wie es uns hier in Theorie und Praxis geboten wird, in einem kurzen Referate auch nur annähernd dem Leser ein richtiges Bild von dem interessanten Gegenstande zu geben, und es wird daher jedem empfohlen, sich an der Hand dieser erschöpfenden Arbeit von der Wichtigkeit der Materie für unser Fach zu überzeugen. Leidler.

II. Äußeres Ohr und Mittelohr.

Über primäre Diphtherie des äußeren Gehörganges. Von RA. Dr. Szasz. (W. kl. W. 1918. Nr. 27.)

Verf. hält die mit circumscripten Hautnekrosen einhergehenden Gehörgangsaffektionen, die sich bei den Mannschaften seines Armeebereiches relativ häufig finden, infolge des bakteriologischen Nachweises von Diphtheriebacillen für primäre Gehörgangsdiphtherie. Allgemeinerscheinungen bestanden nicht, ebenso wenig kamen bei den Patienten selbst noch in ihrer Umgebung sonstige Diphtheriefälle vor. Bei Kontrolluntersuchungen fanden sich auch bei anderen Mittelohr- und Gehörgangserkrankungen und bei normalen, lediglich „feuchten" Gehörgängen Diphtheriebacillen. Die Fälle erwiesen sich gegen die übliche Therapie der Gehörgangserkrankungen refraktär, unter Diphtherieserumbehandlung bei gleichzeitiger lokaler An-

Digitized by Google
Original from UNIVERSITY OF CALIFORNIA
Generated on 2019-10-24 16:02 GMT / http://hdl.handle.net/2027/uc1.b3252766
Public Domain in the United States, Google-digitized / http://www.hathitrust.org/access_use#pd-us-google

wendung von Dermatol etc. reinigten sich die nekrotischen Partien, epithelisierten sich und zeigten dabei Neigung zu Stenosen und Atresiebildung, die sich meist nicht beeinflussen ließ. Nach der Meinung des Ref. handelt es sich in allen angeführten Fällen um typische artifizielle Verätzungen des äußeren Gehörgangs, was er auch in seinen in der Wiener klinischen Wochenschrift erschienenen Bemerkungen des Näheren ausgeführt hat.

Wotzilka.

III. Labyrinth und Hörnerv.

Theoretisches zur Funktion der Bogengänge und speziell des Flocculus beim Kaninchen. Von Prof. R. Bárány. (Nordisk Tidskrift. 2. Nr. 4.)

Im ersten Teil gibt uns der Verfasser eine Darstellung der feineren und feinsten Mechanik zwischen Bogengängen und Kernen der Augenmuskeln an der Hand der in den letzten Jahren auf diesem Gebiete gefundenen experimentellen Tatsachen. Mit Hilfe von 4 sehr praktisch zusammengestellten Tabellen ist es uns möglich, uns für jeden einzelnen Bogengang über die Richtung der langsamen Augenbewegung, die von demselben ausgelöst wird, sowie über die Lage der in Betracht kommenden Augenmuskeln und die schematische Zahl der Nervenfasern von den Vestibulariskernen zu den Augenmuskelkernen theoretisch zu orientieren.

Wenn ich zu diesen höchst interessanten Ausführungen eine kleine kritische Bemerkung machen darf, so wäre es folgende: Nach meiner Ansicht können wir für die Auslösung von Augenbewegungen von den Vestibulariskernen nicht, wie Bárány meint, drei, sondern nur zwei, d. i. den descendierenden der spinalen Acusticuswurzel und den N. Bechterew in Anspruch nehmen. Der Nucleus triangularis dürfte als Fortsetzung der sensiblen (resp. sensorischen) Kernsäule mit Muskelinnervationen wenigstens in seinem Haupt(kleinzelligen)teil nichts zu tun haben.

Im nächsten Abschnitt beschäftigt sich Bárány mit den typischen Deviationen der Bulbi, welche beim Kaninchen sowohl bei Stellungsveränderungen des Kopfes gegenüber dem (fixierten) Körper als auch umgekehrt auftreten. Von den Details dieser Bewegungen scheint die folgende eine besondere physiologische Bedeutung zu haben: Bei Veränderung der Kopfstellung um 90° nach abwärts behält die Pupille die gleiche Stellung im Raume. „Es ist klar, daß trotz der Veränderung der Kopfstellung hierbei das Gesichtsfeld unverändert bleibt, die Netzhauteindrücke sich nicht verändern. Bedenkt man, daß das Kaninchen keinerlei willkürliche oder direkt optisch ausgelöste Augenbewegungen ausführt, so ist die Bedeutung dieser Reflexe klar. Der Augenreflex bei Kopfneigung und Kopferhebung ist dabei offenbar der wichtigste, da er ja ständig bei der Nahrungsaufnahme und den sonstigen Bewegungen des freien Tieres

Digitized by Google
Original from UNIVERSITY OF CALIFORNIA
Generated on 2019-10-24 16:02 GMT / http://hdl.handle.net/2027/uc1.b3252766
Public Domain in the United States, Google-digitized / http://www.hathitrust.org/access_use#pd-us-google

vorkommt. Die anderen Stellungsveränderungen der Augen scheinen mir physiologisch weniger wichtig zu sein."

Hierauf spricht Bárány über den Einfluß der Deviation der Augen auf den Nystagmus während und nach der Drehung und erwähnt die derzeit schwer erklärbare Tatsache, daß bei Drehung in der Horizontalebene der Nystagmus bei Kopf 90° nach abwärts vom Rectus ext. und int. erzeugt wird, während der analoge Nystagmus bei Kopf 90° nach aufwärts vom Rectus sup. und obl. inf. einerseits und Rectus inf. und obl. sup. andrerseits erzeugt wird.

Im letzten und größten Abschnitt der Arbeit beschäftigt sich der Verfasser mit der Funktion des Flocculus. Er führt zunächst die schon in seiner früheren Arbeit (Jb. f. Psych. 36) gefundenen Tatsachen kurz an und wendet sich hierauf den theoretischen Folgerungen aus denselben zu. Aus den physiologischen Erscheinungen nach Exstirpationen resp. Reizungen am Flocculus folgt, daß z. B. vom linken Flocculus aus innerviert wird: die langsame Bewegung des linken Auges nach links, eine Rollung des linken Auges nach vorne und Bewegung des linken Auges nach abwärts. Am rechten Auge: eine Bewegung nach rechts, Rollung nach vorne und Bewegung nach aufwärts. Anatomisch müßten dem auf der linken Seite Verbindungen zum Abducenskern, zum Oculomotorius- und Trochleariskern, auf der rechten Seite Verbindungen zum Oculomotorius- und Trochleariskern entsprechen. Auf Grund der vorliegenden anatomischen Untersuchungen sind alle diese Verbindungen nachgewiesen. Es werden nun die verschiedenen theoretischen Möglichkeiten dieser Verbindungen im Detail erörtert.

Im letzten Abschnitt wendet sich Bárány der Erklärung der merkwürdigen, von ihm gefundenen Tatsache zu, daß von der Rinde des Flocculus genau entgegengesetzte Augenbewegungen ausgelöst werden können wie vom Stiel (Lateralkern). „Es muß bei der Erklärung auf zwei Dinge Rücksicht genommen werden, 1. daß die Augenbewegungen von der Rinde entgegengesetzt verlaufen wie vom Stiel des Flocculus, 2. daß die Augenbewegungen von der Rinde bedeutend schwächer sind als vom Stiel." Als Erklärung scheint folgende Annahme am besten zu entsprechen: Die direkten Fasern von der Rinde des linken Flocculus und alle Fasern vom Kern sind nur Fasern für die Bewegung nach unten am linken Auge. Die indirekten Fasern, d. h. die Fasern, die von der Rinde ausgehen, im Kern unterbrochen werden, sind Hemmungsfasern. Sie hemmen die vom Kern ausgehende Bewegung nach unten. Die theoretischen Vorstellungen, wie dieser Mechanismus zustande kommt, sind für ein Referat ungeeignet und im Original nachzulesen.

Digitized by Google
Original from UNIVERSITY OF CALIFORNIA
Generated on 2019-10-24 16:02 GMT / http://hdl.handle.net/2027/uc1.b3252766
Public Domain in the United States, Google-digitized / http://www.hathitrust.org/access_use#pd-us-google

Die Arbeit Bárány s enthält, wie er selbst am Schlusse sagt, „nur wenig tatsächlich Neues und eine Menge Theoretisches". „Der Vorteil dieser Theorien aber liegt in der intensiven Anregung, ganz bestimmten Fragen experimentell weiter nachzugehen." Ich glaube selbst, daß uns der Verfasser hier ein System gezeigt hat, nach welchem manche physiologische Frage, im speziellen die vielen noch ungeklärten Fragen über die Beziehungen von Augenbewegungen zu anderen Teilen des Kleinhirns der Lösung näher gebracht werden könnten. Leidler.

IV. Otochirurgie.

Zur Frage des diagnostischen Wertes der Lumbalpunktion bei den cerebralen Komplikationen der Mittelohreiterung. Von Dr. Otto Fleischmann, 1. Assistent der Klinik. (Aus der Universitätsklinik und Poliklinik für Ohrenkrankheiten zu Frankfurt a. M [Direktor: Prof. Dr. Voß].) (Arch. f. Ohren-, Nasen- und Kehlkopfhlk. sw. d. angr. Geb. 102. H. 1/2.)

Der Autor kommt auf Grund seiner Untersuchungen zu nachfolgendem Ergebnis:

1. Bei unkomplizierter Sinusthrombose sowie bei allen rein extraduralen und subduralen Eiterungen fehlen alle Liquorveränderungen. — 2. Bei seröser Meningitis findet sich starke Druckerhöhung bei sonst normalem Liquorbefund. — 3. Bei eitriger, aber noch lokalisierter Meningitis zeigt das Lumbalpunktat einen normalen oder erhöhten Druck, eine geringere Lympho- resp. Leukocytose sowie eine Vermehrung des Eiweißgehaltes. — 4. Bei ausgedehnter eitriger Meningitis hat man dagegen meist erhöhten Druck, höchstgradige Leukocytose, erhöhten Eiweißgehalt und in besonders schweren Fällen Fehlen von Zucker sowie Nachweis von Bakterien im Ausstrich und Kulturverfahren. — 5. Bei Hirnabsceß endlich findet sich neben meist vermehrtem Druck meist ausgesprochene Lymphocytose sowie häufig erhöhter Eiweißgehalt.

Ernst v. Urbantschitsch.

Zur Digitalistherapie Radikaloperierter sowie chronischer Otorrhoen. Von Doktor Wodak. (Arch. f. Ohren-, Nasen- u. Kehlkopfhlk. 101. H. 4. 1918.)

Der Verf. hat an 22 nach Zaufal Radikaloperierten, bei welchen der Heilungsverlauf ein schleppender war, die von Müller angegebene Digitalistherapie in etwas modifizierter Form (er gibt 0,5 Digitalis durch 7 Tage) versucht und kann die Behandlung nicht empfehlen. Unter der Digitaliswirkung kommt es überraschend schnell zu einer Überhäutung der Wunde und zum Versiegen der Sekretion, welche Besserung aber nach Aussetzen der Behandlung wieder verschwindet. Chronische Otorrhöen blieben von dieser Therapie überhaupt unbeeinflußt. Leidler.

Für den wissenschaftlichen Teil verantwortlicher Redakteur: Dr. E. v. Urbantschitsch, Dr. H. Marschik.
Herausgeber, Eigentümer und Verleger: Urban & Schwarzenberg.

Druck von Gottlieb Gistel & Cie., Wien, III., Münzgasse 6.

Generated on 2019-10-24 16:02 GMT / http://hdl.handle.net/2027/uc1.b3252766
Public Domain in the United States, Google-digitized / http://www.hathitrust.org/access_use#pd-us-google
Digitized by Google
Original from UNIVERSITY OF CALIFORNIA

Monatsschrift

für

Ohrenheilkunde

und

Laryngo-Rhinologie.

Organ der Österreichischen otologischen Gesellschaft, der Wiener laryngo-rhinologischen Gesellschaft und der Münchener laryngo-otologischen Gesellschaft.

Mitbegründet von

GRUBER, RÜDINGER, VOLTOLINI, WEBER-LIEL, L. v. SCHRÖTTER, E. ZUCKERKANDL.

Unter Mitwirkung von

Prof. Dr. G. ALEXANDER (Wien), Prof. Dr. F. ALT (Wien), Prof. Dr. R. BÁRÁNY (Upsala), Priv.-Doz. Dr. O. BECK (Wien), Prof. Dr. A. BING (Wien), Priv.-Doz. Dr. G. BONDY (Wien), Prof. Dr. G. BRÜHL (Berlin), Prof. Dr. H. BURGER (Amsterdam), Prof. D. DEMETRIADES (Athen), Prof. Dr. J. FEIN (Wien), Priv.-Doz. Dr. H. FREY (Wien), Priv.-Doz. Dr. E. FRÖSCHELS (Wien), Dr. V. FRÜHWALD (Wien), Dr. S. GATSCHER (Wien), Priv.-Doz. Dr. E. GLAS (Wien), Prof. Dr. B. GOMPERZ (Wien), Prof. Dr. M. GROSSMANN (Wien), Prof. Dr. M. HAJEK (Wien), Prof. Dr. V. HAMMERSCHLAG (Wien), Dr. HEINZE (Leipzig), Prof. Dr. HEYMANN (Berlin), Prof. Dr. R. HOFFMANN (Dresden), Prof. Dr. HOPMANN (Köln), Prof. Dr. O. KAHLER (Freiburg i. Br.), Priv.-Doz. Dr. J. KATZENSTEIN (Berlin), Dr. KELLER (Köln), Hofrat Dr. KIRCHNER (Würzburg), Priv.-Doz. Dr. K. KOFLER (Wien), Prof. Dr. LICHTENBERG (Budapest), Dr. L. MAHLER (Kopenhagen), Prof. Dr. H. NEUMANN (Wien), Prof. Dr. H. NEUMAYER (München), Prof. Dr. ONODI (Budapest), Dr. Max RAUCH (Wien), Prof. Dr. L. RÉTHI (Wien), Dr. Ed. RIMINI (Triest), Prof. Dr. W. ROTH (Wien), Priv.-Doz. Dr. E. RUTTIN (Wien), Prof. Dr. J. SAFRANEK (Budapest), Dr. F. SCHLEMMER (Wien), Prof. Dr. A. SCHÖNEMANN (Bern), Dr. H. v. SCHRÖTTER (Wien), Dr. A. SIKKEL (Haag), Dr. SPIRA (Krakau), Dr. H. STERN (Wien), Dr. M. SUGAR (Budapest), Prof. Dr. A. THOST (Hamburg), Dr. WEIL (Stuttgart), Dr. M. WEIL (Wien)

herausgegeben von

A. JURASZ
Lemberg,

V. URBANTSCHITSCH
Wien.

Redakteure:

für Laryngo-Rhinologie:
Priv.-Doz. Dr. Hermann Marschik
Wien.

für Ohrenheilkunde:
Priv.-Doz. Dr. Ernst Urbantschitsch
Wien.

52. Jahrgang.

URBAN & SCHWARZENBERG

BERLIN
N., FRIEDRICHSTRASSE 105b

WIEN
I., MAXIMILIANSTRASSE 4

1918.

Digitized by Google

Original from UNIVERSITY OF CALIFORNIA

Generated on 2019-10-24 16:02 GMT / http://hdl.handle.net/2027/uc1.b3252766
Public Domain in the United States, Google-digitized / http://www.hathitrust.org/access_use#pd-us-google

Alle Rechte vorbehalten.

Generated on 2019-10-24 16:02 GMT / http://hdl.handle.net/2027/uc1.b3252766
Public Domain in the United States, Google-digitized / http://www.hathitrust.org/access_use#pd-us-google

Digitized by Google

Original from
UNIVERSITY OF CALIFORNIA

Hauptregister für den 52. Jahrgang.

Otologischer Teil.

Original-Artikel.

(Die Ziffern bedeuten die Seitenzahl, die Originalarbeiten sind im Autoren- und Sachregister durch fetten Druck angezeigt.)

Alexander: Über neurotischen Labyrinthschwindel **161**.
— Die Erzeugung von Ohrenkrankheiten durch Selbstbeschädigung **449**.
— u. E. Urbantschitsch: Die Kriegsverletzungen und die Kriegskrankheiten des Gehörorganes **476**.
Belinoff: Eine neue Methode der klinischen Anwendung des auropalpebralen Reflexes (Bechterew) **423**.
Berggren: Über Radiumbehandlung bei gewissen Ohrenkrankheiten **175**.
Blumenthal: Über Schallokalisation bei Normalhörigen und Schwerhörigen **1**.
Braun: Über neurotischen Labyrinthschwindel **161**.
Cearrie: Statistik über sprachgebrechliche Schulkinder in den Hamburger Volksschulen (Januar 1917) **178**.
Fremel: Versuch eines neuen Hörmeßapparates **81**.
— Über die Knochenleitung bei Kopfschüssen **187**.
Fröschels: Die sprachärztliche Therapie im Kriege. II. Teil. Dysarthrien, traumatische Taubstummheit, Mutismen, hysterische Aphasien **385**.
Gatscher: Ein Beitrag zur otologischen Kasuistik **272**.
Jurasz: Beitrag zu Stimmgabelprüfungen des Gehörs **481**.
Ruttin: Über Ohrenbefunde bei queren Gewehrdurchschüssen des Gesichtes **241**.
Theimer: Meine Erfahrungen über die graphische Darstellung der Schwankungen bei Gleichgewichtsstörungen in besonderer Beziehung auf die Vestibularerkrankungen **581**.
Urbantschitsch Ernst u. Alexander: Die Kriegsverletzungen und die Kriegskrankheiten des Gehörorganes **476**.
Wodak: Zur medikamentösen Behandlung der Mittelohreiterungen **262**.
Wotzilka: Ein Beitrag zur Klinik der kongenitalen Bildungsanomalien des Gehörorganes **588**.

Sachregister.

Abducensparese 239, kontralaterale **284**.
Abortus, künstlicher 494.
Absceß, Hirnabscesse, kontralaterale 50, spontaner Durchbruch durch die Schläfenbeinschuppe 276, intraduraler mit Pachymeningitis 292, Kleinhirnabsceß mit nach der Eröffnung auftretendem Nystagmus und Schwindel 64, Epiduralabsceß 223, Extraduralabsceß mit Pachymeningitis 229, — nach Fraktur des Warzenfortsatzes 446, subduraler 211, Schläfelappenabsceß 223, 292, 604, — und Meningitis 37, subperiostaler 292, — der Regio temporalis 83, 210.

Digitized by Google
Original from UNIVERSITY OF CALIFORNIA
Generated on 2019-10-24 16:02 GMT / http://hdl.handle.net/2027/uc1.b3252766
Public Domain in the United States, Google-digitized / http://www.hathitrust.org/access_use#pd-us-google

Acusticustumor 291.
Ätiologie der otogenen Sinusphlebitis 212, 216.
Anatomie der endemischen Taubstummheit 78, — der Taubstummheit 239.
Aneurysma der Carotis interna, geplatzt 606.
Anomalie, konstitutionelle 46.
Anosmie, vollständige nach Schädelbasisfraktur 603.
Aphasie, psychische 297, hysterische 385, Kindersprache und — 490.
Aplasie der linken Ohrmuschel 602.
Arterien der Mandeln 221.
Arthritis 297.
Artillerie, Schädigung des Gehörorganes 445.
Ascites 297.
Asthma durch Resektion des Sinus front. geheilt 216.
Atresie des äußeren Gehörganges 45.
Atrophie, degenerative des Ramus cochlearis 77.
Aufmeißelung des Warzenfortsatzes 295.
Aufruf des Kriegsfürsorgeamtes 447.

Bacillus necrosus im Sekret 444.
Bárányscher Zeigeversuch, differentialdiagnostische Bedeutung 303.
Bau, histologischer der Vogelschnecke 69.
Behandlung, medikamentöse der Mittelohreiterungen 262.
Bemerkung zur Demonstration Dr. Belinoffs: „Über den auro-palpebralen Reflex und seine klinische Anwendung" 448.
Berichtigung zum Protokoll der Sitzung der Österr. otolog. Gesellschaft am 29. Okt. 1917 448.
Beschädigung oder Selbstschädigung? 238.
Bezold-Mastoiditis 297.
Bildungsanomalien des Gehörorganes 588.
Biologie der Knochentransplantation 299.
Blitzschlag, Verletzung des Trommelfelles und des Gehörganges 74.
Blutaustritt im Gehirn 284.
Blutgerinnungsbestimmung, diagnostischer Wert 278.
Blutung aus dem Ohre durch Trauma und Selbstbeschädigung 43, starke — aus Nase und Rachen 286.
Bogengänge, Theoretisches zur Funktion 622.
Bogengangsfistel, knöcherne Heilung 601.
Botulismus mit Erscheinungen von Seite des Ohres 60.
Bulbusthrombose 277.

Cancer oris, mit Radium behandelt 213.
Carotis interna, geplatztes Aneurysma der — 606.
Carrel-Dakins Flüssigkeit in der Mastoiditisbehandlung 446.
Cavernosusthrombose 67.
Cerebrospinalkanal, Durchspülen 223.
Chirurgie der Gesichts- und Kieferdefekte 299.
Cochleardegeneration, zur Frage der sekundären peripheren 78.
Cochlearisaffektion nach Salvarsaninjektion 221.
Cochlearisstammläsion 78.
Coli-Otitis 233.
Conchoklast 214.
Coxitis, eitrige, metastatische 297.
Cymba conchae, Verdickungen im Bereiche der — 470.

Darstellung, graphische — der Schwankungen bei Gleichgewichtsstörungen 581.
Defekt, fast totaler des harten und weichen Gaumens 54.
Dermatitis, Artifizielle ulceröse des rechten äußeren Gehörganges 469, 474.
Detonation, Schädigung der Vogelschnecke 69, Verletzung des Trommelfelles 74.
Diagnose des Lupus erythematosus der Schleimhäute der oberen Luftwege 219.
Diagnostik der Tuberkulose, Lehrbuch 438.
Diagnostischer Wert der Blutgerinnungsbestimmung 278.
Diathese, Verblutung aus der Nase bei hämorrhagischer — 609.
Digitalistherapie Radikaloperierter sowie chronischer Otorrhoen 624.
Diphtherie, primäre des äußeren Gehörganges 621.
Disposition zur induzierten (postoperativen) Labyrinthitis 79.
Drainröhrenfixation, translaryngeale 219.
Drehnystagmus, Kompensation 62.
Druckschmerz des Warzenfortsatzes, diagnostische Bedeutung 235.
Dura, Osteoplastische Freilegung 446.
Duranekrose, spontane mit Kleinhirnprolaps 64.
Durchbruch, spontaner — eines Hirnabscesses durch die Schläfenbeinschuppe 276.
Dysarthrien 385.

Empfindungsstörung bei Labyrintherschütterung nach Granatexplosion 80.

Digitized by Google
Original from UNIVERSITY OF CALIFORNIA
Generated on 2019-10-24 16:02 GMT / http://hdl.handle.net/2027/uc1.b3252766
Public Domain in the United States, Google-digitized / http://www.hathitrust.org/access_use#pd-us-google

Empyem, chron. doppelseit. der Stirnhöhlen, der Siebbeinzellen und der Kieferhöhlen 223.
Encephalitis, eitrige des ganzen Schläfelappens 608.
Encephalomeningokelen, Behandlung gestielter 204.
Endocarditis 297.
Entfernung, intraorale — einer Schrapnellfüllkugel 612.
Entstehung der Radikaloperation chronischer Ohr- und Schläfenbeineiterungen 82.
Entzündungsherde, tiefgelegene epidurale — im Felsenbein 81.
Epidermislage des Trommelfelles, Maceration 469.
Epistropheus, Luxation des Zahnfortsatzes bei Sinusthrombose 82.
Erkrankungen der Nervenzentren, klinische Lokalisation 71, — des inneren Ohres auf luetischer Grundlage 76, — der hinteren Schädelgrube 78, rechtsseitige traumatische — des inneren Ohres 480.
Ertaubung, traumatische — durch direkte Verletzung des Labyrinths 76.
Evacuatio abscessus cerebri 223.
Exploration beider Schädelgruben 604.
Extraktion von Fremdkörpern aus dem Ohre 444.

Facialis, Parese 62, 221, 480, Parotisschwellung ohne Lähmung 596, Bemerkungen zur Innervation 615.
Fallbewegung, Zur Frage der vestibulären — 77.
Felsenbein, tiefgelegene epidurale Entzündungsherde 81, Fraktur 477, 478, linksseitige Fissur mit Taubheit 480.
Fischersche Reaktion, Nachweis der Auslösung 496.
Fistel im äußeren Gehörgang 596.
Fistelsymptom 222, spätes Auftreten 206, Hennebertsches 222.
Fleckfieberkranke, Ohrerkrankungen bei — 76.
Flocculus, Theoretisches zur Funktion beim Kaninchen 622.
Flüssigkeit, Carrel-Dakinssche in der Mastoiditisbehandlung 446.
Foramen stylomastoideum 615.
Fraktur des Warzenfortsatzes 446, des Scheitelbeines 446, — des Felsenbeines 477.
Freilegung, Osteoplastische — der Dura 446.
Fremdkörper in der Speiseröhre, Münzfänger 213, — im Hypopharynx 220, im Ohre 444.
Funktion der Bogengänge 622.

Gaumen, fast totaler Defekt des harten und weichen — 54.
Gehirn, Blutaustritt 284.
Gehirndiagnostik, Kompendium der topischen — 71.
Gehör, Stimmgabelprüfungen 481, Kriegsneurosen 489.
Gehörgang, Atresie des äußeren 45, Verletzung durch Blitzschlag 74, Xanthom im äußeren 383, artifizielle ulceröse Dermatitis des rechten äußeren — 469, 474, artifizielle ulceröse Entzündung 470, mäßige Narbenstriktur 470, Durchschuß des rechten äußeren — 480, Fistel im äußeren — 596, syphilitischer Primäraffekt im rechten äußeren — 611, primäre Diptherie des äußeren — 621.
Gehörgangshaut, Maceration 469, Abstoßung der nekrotischen — 470.
Gehörgangswand, Spontanblutung aus der unteren knöchernen 203.
Gehörorgan, Krankheiten des — und Lebensversicherung 443, Schädigung bei Artillerie- und Minenschlacht 445, Kriegsverletzungen und Kriegskrankheiten 476, Kongenitale Bildungsanomalien 588, — und Konstitution 619.
Genese des Mittelohr-Cholesteatoms 75.
Gerinnung, abnorm gesteigerte — des Lumbalpunktates 278.
Geschwürsbildung 480.
Gesicht, Ohrenbefunde bei queren Gewehrdurchschüssen 241.
Gesichtsdefekte, Chirurgie der — 299.
Gesichtsplastik 299.
Gewehrkugeldurchschuß des Schädels 241, 479.
Gleichgewichtsstörungen, Schwankungen bei —, graphische Darstellung 581.
Granatexplosion, Schädeltrauma infolge — 614.
Granatsplittersteckschuß der linken Parotisgegend 596.
Granatverletzungen, Wundbehandlung 73.
Großhirn, optisches Vorbeizeigen in der Rinde 496.
Grundlagen der Lehre von der konstitutionellen Krankheitsdisposition 72.

Digitized by Google
Original from UNIVERSITY OF CALIFORNIA
Generated on 2019-10-24 16:02 GMT / http://hdl.handle.net/2027/uc1.b3252766
Public Domain in the United States, Google-digitized / http://www.hathitrust.org/access_use#pd-us-google

Hämangio-Endotheliom bei einem ½ jährigen Kinde 227.
Haemangioma cavernosum der Trommelhöhle 62.
Hals, Kriegserkrankungen und Kriegsverletzungen 234.
Hamburger Volksschulen, Statistik über sprachgebrechliche Schulkinder 178.
Hammernekrose 444.
Heilbarkeit der otogenen Meningitis 214, der otogenen Streptokokkenmeningitis 240.
Heißluftbehandlung der Rhinitis vasomotoria 209.
Hennebertsches Fistelsymptom 222.
Histologie der Meningitis 82.
Hörapparat, elektrischer 229.
Hörmeßapparat, Versuch eines neuen — 31.
Hörprüfung, drei Ratschläge 496.
Hörstörung, Trennung der nichtorganischen von der organischen 238.
Hypopharynx, Fremdkörper im — 220.

Infektion der Kriegswunden 301, ruhende 301.
Innenohrerkrankung bei Knochenerkrankung 294.
Innervation des Facialis 615.

Jugularisthrombose, primäre 278.
Jugularisunterbindung 284.

Kaninchen, Theoretisches zur Funktion des Flocculus 622.
Kasuistik, Beitrag zur otologischen 272.
Katzenohr 602.
Kehlkopf, Papillome 220.
Kehlkopfkrankheiten, Lehrbuch 617.
Kieferdefekte, Chirurgie der — 299.
Kieferhöhle, chronisches doppelseitiges Empyem 223.
„Killiansche Schwebe", Anwendung bei Operation eines epipharyngealen Tumors 211.
Kindersprache und Aphasie 490.
Kleinhirn, Anatomisch-pathologische und klinische Bilder von Neubildungen 304, Affektion und Sinusthrombose 598.
Kleinhirnbrückenwinkel, anatomisch-pathologische und klinische Bilder von Neubildungen 304.
Kleinhirnprolaps 64.
Klinik, Die neue — für Ohren- und Halskrankheiten in Kiel 302.
Knochenerkrankung, Innenohrerkrankung bei — 294.
Knochenleitung bei Kopfschüssen 187.
Knochentransplantation, Biologie 299.
Kompendium der topischen Gehirn- und Rückenmarksdiagnostik 71.
Kompensation des Drehnystagmus 62.
Konstitution und Gehörorgan 619.
Konvergenzspasmus und Fistelsymptom 222.
Kopfschüsse, über die Knochenleitung bei — 187.
Krankheitsdisposition, Grandlagen der Lehre von der konstitutionellen — 72.
Kriegserkrankungen von Ohr, Nase und Hals 234, des Gehörorganes 476.
Kriegsfürsorgeamt, Aufruf 447.
Kriegshysteriker, Behandlung 236.
Kriegsneurosen der Stimme, der Sprache und des Gehörs 489.
Kriegsverletzungen von Ohr, Nase und Hals 234, des Gehörorganes 476.
Kriegswunden, Infektion 301.

Labyrinth, traumatische Ertaubung durch direkte Verletzung 76, Erschütterung, Empfindungsstörung 80, direkte Verletzung 231, akute diffuse Eiterung 280, Zerstörung 477.
Labyrinthitis, diffuse latente 62, Disposition zur induzierten (postoperativen) — 79, postoperative 295.
Labyrinthschwindel, neurotischer 161.
Laboratorium, Taschen-Lexikon für das klinische — 438.
Laryngostomie 215.
Larynxtuberkulose, Behandlung 217.
Latenzzeit, lange — einer Sinusthrombose 67.
Lebensgefährlichkeit der verschiedenen Formen von Mittelohreiterung 495.
Lebensversicherung und Krankheiten des Gehörorgans 443.
Lehrbuch der spezifischen Diagnostik und Therapie der Tuberkulose 438, der Ohren-, Nasen- und Kehlkopfkrankheiten 617.
Leitungsbahnen, vestibulo-cerebellare 222.
Lokalisation, klinische — der Erkrankungen und Verletzungen der Nervenzentren 71.
Luftwege, Lupus erythematosus der Schleimhäute der oberen — 219.

Digitized by Google
Original from UNIVERSITY OF CALIFORNIA
Generated on 2019-10-24 16:02 GMT / http://hdl.handle.net/2027/uc1.b3252766
Public Domain in the United States, Google-digitized / http://www.hathitrust.org/access_use#pd-us-google

Lumbalpunktat, Vorkommen von konstant sterilem 84, 230, abnorm gesteigerte Gerinnung 278, diagnostischer Wert 624.
Lupus erythematosus der Schleimhäute der oberen Luftwege 219, der Mundschleimhaut 220.
Luxation des Zahnfortsatzes des Epistropheus 82.
Lymphadenitis 297.

Mazeration der Gehörgangshaut **469**, der Epidermislage des Trommelfelles **469**.
Mandeln, Arterien der — 221.
Mastoidoperation, über Sterblichkeit 233.
Mastoiditisbehandlung, Carrel-Dakins'sche Flüssigkeit in der — 446.
Mechanismus, zentraler des Nystagmus 617.
Meningitis 67, — und Schläfelappenabsceß 37, zwei Fälle 55, außergewöhnlich rasch verlaufen 61, Pathologie 82, ernst verlaufend, otogen 84, 230, Heilbarkeit der otogenen — 214, purulenta 223, Heilung nach Punctio cisternae pontinae ad modum Holmgren 223, syphilitica und Neurolabyrinthitis 227, rapid verlaufend 280.
Meningo-Encephalitis serosa, akute, anfallsweise auftretende 240, nach akuter Otitis 604.
Messer, cachiertes mit Zungenspatel 214.
Metallsplitter, Entfernung aus der Paukenhöhle **477**.
Migräne, vestibuläre 215.
Mikrobismus, latent 301.
Mikrotympanon **433**.
Milchinjektionen, parenterale, bei akuter Otitis media im Kindesalter 237.
Minenschlacht, Schädigung des Gehörorganes 445.
Minenverletzungen, Wundbehandlung 73.
Mittelohr, Zerstörung, **477**.
Mittelohr-Cholesteatom, zwei Beiträge zur Genese 75.
Mittelohreiterungen, medikamentöse Behandlung **262**, Lebensgefährlichkeit der verschiedenen Formen 495, cerebrale Komplikationen 624.
Mittelohrentzündung, eitrige 444.
Mittelohrtuberkulose, Therapie 303.
Münzfänger als Fremdkörper in der Speiseröhre 213.
Mundschleimhaut, Lupus erythematosus 220.
Mutismen **385**.
Myxom der Schläfengegend 63.

Nachblutungen nach Tonsillektomie 223, 225, 229.
Narbenstriktur, mäßige des Gehörganges **470**.
Nase, Kriegsverletzungen und Kriegserkrankungen 234, starke Blutung 286, Tod durch Verblutung aus der — 609.
Nasenkrankheiten, Lehrbuch 617.
Nekrose, spontane, eines Teiles der vorderen Sinuswand 64, der Plica aryepiglottica 212.
Nephritis 297.
Nervenzentren, klinische Lokalisation der Erkrankungen und Verletzungen **71**.
Nervus cochlearis, Gültigkeit des Kallerschen Gesetzes 76.
Nervus facialis, Schädigung 615.
Nervus vestibularis, Beziehungen zu Erkrankungen der hinteren Schädelgrube 78.
Neubildungen des Kleinhirns, des Kleinhirnbrückenwinkels und des Vierhügels **304**.
Neuritis, toxische infektiöse 77, optica 221.
Neurofibrom der Schneckenspindel 78.
Neurolabyrinthitis und Meningitis syphilitica 227.
Normalhörige, Schallokalisation bei — 1.
Nystagmus nach Eröffnung des Kleinhirnabscesses 64, Anfall bei kalorischer Reaktion 207, reflektorischer spontaner — durch Spülwürmer 208, Bemerkungen zum zentralen Mechanismus 617.

Oberkiefer, inoperables Rundzellensarkom 228.
Oesophagusdivertikel, Operation 214.
Ohr, Kriegsverletzungen und Kriegserkrankungen 234, Extraktion von Fremdkörpern 444, rechtsseitige traumatische Erkrankung des inneren — **480**.
Ohrbefund bei multipler Sarkomatose der Schädelknochen 41, bei queren Gewehrdurchschüssen des Gesichtes **241**.
Ohrenkrankheiten, Erzeugung durch Selbstbeschädigung **449**, Lehrbuch 617, syphilitische 227, bei Flecktieberkranken 76, innere — auf luetischer Grundlage 76, Radiumbehandlung **175**, bei Schulkindern in Kopenhagen **213**.

Digitized by Google
Original from UNIVERSITY OF CALIFORNIA
Generated on 2019-10-24 16:02 GMT / http://hdl.handle.net/2027/uc1.b3252766
Public Domain in the United States, Google-digitized / http://www.hathitrust.org/access_use#pd-us-google

Ohreiterungen, Entstehung der Radikaloperation chronischer 82.
Ohrlupe 605.
Ohrmuschel, Aplasie der linken — 602.
Osteomyelitis, degenerative Atrophie des Ramus cochlearis infolge — 77.
Otitis media chronica purulenta dextra 223, — media im Kindesalter 237, — media chronica supp. sinistra 292, acuta 608.
Oto-Rhino-Laryngologie, deutsche und englische Kriegsliteratur 494.
Otorrhoen, zur Digitalistherapie chronischer — 624.
Otosklerose, Untersuchungen über 483, — und Schwangerschaft 494.
Ozaena, Bemerkungen 232.

Papilloma im Kehlkopf 220, — malignum laryngis 210.
Paresen, zur Beurteilung von — 303, des rechten Facialis 480.
Parotisgegend, Granatsplittersteckschuß der linken — 596.
Parotisschwellung, entzündliche, ohne Facialislähmung 596.
Parotitis purulenta 297.
Pathogenese tiefgelegener epiduraler Entzündungsherde im Felsenbein 81, der otogenen Sinusphlebitis 216.
Pathologie der Meningitis 82, der otogenen Sinusphlebitis 212.
Paukenhöhle, Entfernung von Metallsplittern 477.
Plastik, osteo-periostale 299.
Plica aryepiglottica, Nekrose 212.
Pneumatisation des Schläfenbeines 440.
Pneumonie 297.
Poliklinik, Die neue — für Ohren-, Nasen und Halskrankheiten in Kiel 302.
Primäraffekt, syphilitischer im rechten äußeren Gehörgang 611.
Protokoll der Sitzung der österr. otologischen Gesellschaft am 29. Oktober 1917, Berichtigung 448.
Prozeß, intramedullärer 290.
Processus lateralis atlantis 229.
Prognose der otogenen Sinusphlebitis 230.
Punctio cisternae pontinae ad modum Holmgren 223, — lumbalis 223.

Rachen, starke Blutungen 286, Tod durch Verblutung aus dem — 606.
Radikaloperierte, zur Digitalistherapie 624.
Radikaloperation 477, chronischer Ohr- und Schläfenbeineiterungen, Entstehung 82.
Radiumbehandlung bei gewissen Ohrenkrankheiten 175, von Cancer oris 213.
Ramus cochlearis, degenerative Atrophie 77.
Reaktionen, Nachweis der Auslösung der Reinholdschen und der Fischerschen 496.
Reflex, psychogalvanischer 238, auro-palpebraler 286, 423, 448, in pathologischen Fällen 424.
Regio temporalis, otogener subperiostaler Absceß 83, 210.
Reinholdsche Reaktion, Nachweis der Auslösung 496.
Reize, Schädigung der Vogelschnecke durch akustische 69.
Rekonstruktionsplastik, Darstellung von Ohr, Nase und Nasennebenhöhlen 234, 618.
Resektion des Sinus frontalis 216.
Rhinitis vasomotoria, Heißluftbehandlung 209.
Rindenreflexe 431, cochleopalpebrale 432.
Rückenmarksdiagnostik 71.
Rundzellensarkom des Oberkiefers inoperabel 228.

Salvarsanbehandlung bei syphilitischer Taubheit 227.
Salvarsaninjektion, Cochlearis- und Vestibularisaffektion nach — 221.
Schädel, Schrapnellfüllkugelsteckschuß 477, Gewehrkugeldurchschuß 479, Durchschuß 480.
Schädelbasisfraktur, Vollständige Anosmie nach 603.
Schädelchirurgie, deutsche und englische Kriegsliteratur 494.
Schädelgrube, Beziehungen des N. vestibularis zu Erkrankungen der hinteren 78, Exploration beider 604.
Schädelknochen, multiple Sarkomatose 41.
Schädeltrauma infolge Granatexplosion 614.
Schädigung der Vogelschnecke durch akustische Reize 69, des Gehörorganes 445, des Nervus facialis 615.
Schallokalisation bei Normalhörigen und Schwerhörigen 1.
Scheitelbein, Fraktur 446.
Schläfelappen, eitrige Encephalitis 608.
Schläfenbein, normale und pathologische Pneumatisation 438.

Generated on 2019-10-24 16:03 GMT / http://hdl.handle.net/2027/uc1.b3252766
Public Domain in the United States, Google-digitized / http://www.hathitrust.org/access_use#pd-us-google
Digitized by Google
Original from UNIVERSITY OF CALIFORNIA

Schläfenbeineiterungen, Entstehung der Radikaloperation chronischer — 82.
Schläfenbeinschuppe, spontaner Durchbruch eines Hirnabscesses durch die — 276.
Schläfengegend, Myxom 63.
Schleimhäute der oberen Luftwege, Lupus erythematosus 219.
Schlundwand, Ulceration der hinteren — 220.
Schmerzhaftigkeit des Warzenfortsatzes, diagnostische Bedeutung 235.
Schneckenspindel, Neurofibrom der — 78.
Schrapnellfüllkugel, intraorale Entfernung 612.
Schrapnellfüllkugelsteckschuß des Schädels 477.
Schulkinder, Statistik über sprachgebrechliche — in den Hamburger Volksschulen 178, Ohrenerkrankungen in Kopenhagen 213, Unterricht von schwerhörigen — 221.
Schußfraktur des Felsenbeines 478.
Schwabachscher Versuch bei Erkrankung des inneren Ohres auf luetischer Grundlage 76.
Schwangerschaft, Einfluß auf Otosklerose 494.
Schwankungen der Gleichgewichtsstörungen, graphische Darstellung 581.
Schwebelaryngoskopie, Anwendung bei Operation eines epipharyngealen Tumors 211, Nekrose der Plica aryepiglottica als Folge 212.
Schwerhörige, über Schallokalisation bei — 1.
Schwerhörigkeit, chronisch progressive labyrinthäre 46, 79.
Schwindel 222, nach Eröffnung des Kleinhirnabscesses 64, neurasthenischer 220.
Sarkomatose, multiple der Schädelknochen 41.
Selbstbeschädigung, Blutung aus dem Ohre 43, Erzeugung von Ohrenkrankheiten 449, Gehörgangsentzündung infolge — 470.
Selbstdurchstechung des Trommelfelles 238.
Selbstschädigung oder Beschädigung? 238.
Sequestration des Warzenfortsatzes 614.
Siebbeinzellen, chronisches doppelseitiges Empyem 223.
Simulation 430.
Sinus frontalis, Resektion 216.
Sinus-Jugularisthrombose 297.
Sinusphlebitis, außergewöhnlich rasch verlaufen 61, Ätiologie und Pathologie der otogenen 212, 216, Prognose der otogenen 230.
Sinus pyriformis, Fall von Struma 211.
Sinusthrombose 297, obturierende 44, mit spontaner Nekrose eines Teiles der vorderen Sinuswand 64, Symptom beginnender 67, lange Latenzzeit 67, Luxation des Zahnfortsatzes des Epistropheus 82, — und Kleinhirnaffektion 598.
Sinuswand, spontane Nekrose 64.
Sklerose, disseminierte 220, multiple 289.
Speiseröhre, Münzfänger als Fremdkörper 213.
Spirochätennachweis 611.
Spontanblutung aus der unteren knöchernen Gehörgangswand 203.
Sprache, Kriegsneurosen 489.
Spulwürmer, reflektorischer spontaner Nystagmus durch 208.
Statistik über sprachgebrechliche Schulkinder in den Hamburger Volksschulen 178, über Ohrenerkrankungen bei Schulkindern in Kopenhagen 213.
Stenosis tracheae 223.
Sterblichkeit bei Mastoidoperationen 233.
Stimme, Kriegsneurosen der 489.
Stimmgabelprüfungen des Gehörs 481.
Stirnhöhle, chronisches doppelseitiges Empyem 223.
Stirnlappen, eitrige Encephalitis eines Teiles 608.
Streptokokkenmeningitis, Heilbarkeit der otogenen 240.
Struktur der Vokale 493.
Struma im Sinus pyriformis 211, Patient mit aberrierter — 215, 227.
Symptom beginnender Sinusthrombose 67, vestibuläre 219, kombiniert funktionell und organisch vestibulär 222.
Syphilis, hereditär mit Taubheit 222.

Taschenbuch der Therapie 236.
Taschenlexikon für das klinische Laboratorium 438.
Taubheit und hereditäre Syphilis 222, syphilitische 227, linksseitige Felsenbeinfissur mit — 480.
Taubstummheit 425, angeborene 77, Zur Anatomie der endemischen 78, Beitrag zur Anatomie 239, traumatische 385.
Theoretisches zur Funktion der Bogengänge 622.
Therapie des Lupus erythematosus der Schleimhäute der oberen Luftwege 219, Taschenbuch 236, der Mittelohrtuber-

Digitized by Google
Original from UNIVERSITY OF CALIFORNIA
Generated on 2019-10-24 16:02 GMT / http://hdl.handle.net/2027/uc1.b3252766
Public Domain in the United States, Google-digitized / http://www.hathitrust.org/access_use#pd-us-google

kulose 303, sprachärztliche — im Kriege 385, der Tuberkulose, Lehrbuch 438.
Tonsillektomie, Nachblutungen 223, 225. 229.
Trachea, Fremdkörper in der — 228.
Tracheoscopia inf., Entfernung von Fremdkörpern 228.
Tracheotomia sup., Entfernung von Fremdkörpern 229.
Tränenträufeln, reflektorisches 79.
Transplantation 299, mit biegsamem Transplantat 299.
Trauma, Blutung aus dem Ohr 43.
Trepanation 604.
Trommelfell, Verletzung durch Blitzschlag 74, Verletzung durch Detonationswirkung 74, Selbstdurchstechung 238, Maceration der Epidermislage 469.
Trommelhöhle, Haemangioma cavernosum 62.
Tubarkatheterisieren, über die Geschichte 494.
Tubenwulst, Blutungen aus einer ektatischen Vene am linken — 286.
Tuberkulose, Lehrbuch der spezifischen Diagnostik und Therapie 438.
Tumor epipharyngeal 211, tonsillae 233.

Ulceration der hinteren Schlundwand 220.
Unterbindung der Vena jugularis interna 232.
Untersuchungsmethoden, die klinischen, chemischen, mikroskopischen und bakteriologischen 617.

Vegetationsstörungen, evolutive 72.
Vena jugularis interna, Zirkulationsstörungen bei Unterbindung 232.
Vene, Blutungen aus einer ektatischen — am linken Tubenwulst 286.
Verblutung aus dem Rachen infolge eines geplatzten Aneurysma der Carotis interna 606, aus der Nase bei hämorrhagischer Diathese 609.
Verdickungen, perichondritische 470.
Verletzungen der Nervenzentren, klinische Lokalisation 71, des Trommelfelles und des Gehörganges durch Bitzschlag 74, des Trommelfelles durch Detonationswirkung 74, des Labyrinthes 76, 231.
Versuch eines neuen Hörmeßapparates 31.
Vestibularerkrankungen 581.
Vestibularisaffektion nach Salvarsaninjektion 221.
Vestibularisreizung, rechtsseitige isolierte 54.
Vierhügel, Anatomisch-pathologische und klinische Bilder von Neubildungen 304.
Vogelschnecke, histologischer Bau und Schädigung durch akustische Reize 69.
Vokale, Struktur 493.
Vorbeizeigen, optisches — in der Rinde des Großhirns 496.

Wallersches Gesetz, Gültigkeit für den Nervus cochlearis 76.
Wangenverletzung 229.
Warzenfortsatz, diagnostische Bedeutung der Schmerzhaftigkeit und des Druckschmerzes 235, einfache Aufmeißelung 295, Fraktur 446, tief gelegene Sequestration 614.
Wundbehandlung bei Granat- und Minenverletzungen 73, offene — in der Ohren- und Nasenheilkunde 82.

Xanthom im äußeren Gehörgang 283.

Zahnfortsatz des Epistropheus bei Sinusthrombose, Luxation 82.
Zeigeversuch, differentialdiagnostische Bedeutung des Bárányschen 303.
Zerreißungen des Trommelfelles durch Detonationswirkung 74.
Zerstörung des Labyrinthes und des Mittelohres 477.
Zirkulationsstörungen bei Unterbindung der Vena jugularis interna 232.
Zungenspatel, cachiertes Messer mit — 214.

Generated on 2019-10-24 16:02 GMT / http://hdl.handle.net/2027/uc1.b3252766
Public Domain in the United States, Google-digitized / http://www.hathitrust.org/access_use#pd-us-google
Digitized by Google
Original from UNIVERSITY OF CALIFORNIA

Autorenregister.

Albrecht 238.
Alexander **161**, 240, 448, **449**, **476**.
Alt 239, 276, 297.

Bandelier 438.
Bárány 222, 496, 622.
Bauer 72.
Beck O. 606, 608, 609, 610, 611, 612, 613, 614, 615, 616.
Belinoff 286, **423**.
Berggren **175**, 232, 233, 446.
Bing 71.
Blegvad 212.
Blohmcke 303, 494.
Blumenthal **1**.
Bondy 61, 77, 240, 604.
Borries 84, **214**, 230, 233.
Braun **161**.
Brock 76, **77**.
Bruch 496.
Brüggemann 445.
Brunner 617.
Buhl 213.

Carrie **178**.

Ertl 299.

Falta 80, 448.
Fleischmann 624.
Fremel **31**, **187**, 289, 290, 291.
Friedrich 302.
Frey 604.
Fröschels 303, **385**, 490.

Gatscher 235, **272**.
Goldstein 236.
Gomperz 236.
Grünberg 81.
Grünwald 76.
Guranowski 443.

Haeggstroem 494.
Hahn 438.
Hammerschlag 79.
Hart 301.
Herrman 304.
Heryng 444.
Hoffmann 76.

Jacobsen 211.
Jansen 73.
Jurasz **481**.

Key-Aberg **494**.
Kiär 209.
Klopstock-Kowarsky 617.
Kloß 438.
Körner 82, 617.
Krach 227, 229, 231.
Kragh 215.

Lehmann 74.
Leidler 78, 596.
Leipen 54.
Lund 83, 210, 220, 221, 233.

Mahler 215.
Mailand 213, 214, 221.
Manasse 82.
Mauthner 238, 292, 294.
Mayer 55, 283, 446, 483.
Möller 211, 229.
Muck 489.
Mygind 212, 213, 214, 215, 219, 221, 222, 223, 227, 228, 230.

Nager 78.
Neumann 60.
Nürnberg 74.

Politzer 239.

Rauch 303.
Rhese 234.
Reichmann 303.
Roepke 438.
Ruttin 41, 43, 44, 45, 62, 63, 64, 67, 79, 203, 204, 206, 207, **241**.

Salomonsen 229, 232.
Satoh 69.
Scheibe 495.
Schlitter 77.
Schmiegelow 210, 214, 216, 217, 219, 223, 228.
Schnirer 236.
Schönemann 234, 618.
Soherr 277.
Stein 46, 79, 619.
Strandberg 219, 220.
Streit 82.
Stumpf 493.
Szasz 621.
Szumlowski 444.

Theimer **581**.
Thornwal 220.

Ulrich 75.
Urbantschitsch E. 37, 50, 54, 79, 208, 278, 280, 284, 286, 295, 297, **476**, 598, 601, 603.

Wanner 76.
Wittmaack 78, 440.
Wodak **262**, 624.
Wotzilka 588.

Zarniko 82.
Zebrowski 605.

Digitized by Google
Original from UNIVERSITY OF CALIFORNIA
Generated on 2019-10-24 16:02 GMT / http://hdl.handle.net/2027/uc1.b3252766
Public Domain in the United States, Google-digitized / http://www.hathitrust.org/access_use#pd-us-google

Vereinsberichte.

Seite

Verhandlungen der Dänischen oto-laryngologischen Gesellschaft:

101. Sitzung vom 1. Dezember 1915 209
102. „ „ 9. Februar 1916 211
103. „ „ 1. März 1916 213
104. „ „ 8. April 1916 215
105. „ „ 26. Mai 1916 217
106. „ „ 4. Oktober 1916 219
107. „ „ 1. November 1916 221
108. „ „ 15. September 1916 222
109. „ „ 29. November 1916 223
110. „ „ 7. Februar 1917 225
111. „ „ 14. März 1917 228
112. „ „ 4. April 1917 230
113. „ „ 5. Mai 1917 231

Österreichische Otologische Gesellschaft: Sitzung vom 29. Oktober 1917 37
„ „ 26. November 1917 54
„ „ 17. Dezember 1917 61
„ „ 28. Jänner 1918 203
„ „ 27. Februar 1918 275
„ „ 29. April 1918 284
„ „ 27. Mai 1918 292
„ „ 1. Juli 1918 596

Digitized by Google
Original from UNIVERSITY OF CALIFORNIA
Generated on 2019-10-24 16:02 GMT / http://hdl.handle.net/2027/uc1.b3252766
Public Domain in the United States, Google-digitized / http://www.hathitrust.org/access_use#pd-us-google

Laryngo-Rhinologischer Teil.

Original-Artikel.

Leeguard: Über in der Speiseröhre eingeklemmte Zahnprothesen **305**.

Onodi: Ergebnisse der Abteilung für Hör-, Sprach-, Stimmstörungen und Tracheotomierte vom Kriegsschauplatze, mit einem rhino-laryngologischen Anhang **85**, **113**, **308**, **365**, **520**, **564**.

Steiner: Die Tonsillektomie und ihre Bedeutung für die Behandlung von Allgemeinerkrankungen **337**, **497**, **545**.

Thost: Entfernung einer Bleikugel aus dem rechten Siebbein nach einer exakten Methode zur Bestimmung von Geschossen im Schädel **517**.

Sachregister. [1])

Absceß, extradural, nach Stirnhöhlen-Schußverletzung 535, Gehirn **579**, Larynx 160, peripharyngeal **579**, peritonsillar 542, peritracheo-oesophageal 158, praelaryngeal **103**, Septum 540.

Adenoide Vegetationen der Säuglinge 111.

Anatomie, Tonsillen 221, Atlas 229.

Angina necroticans 532, s. auch Tonsillitis.

Angiofibrom 536.

Anomalien, Entwicklungs- bei Kriegsverwundeten **308**.

Antrum s. Kieferhöhle.

Aphonie, psychische, bei Kriegsteilnehmern **121**.

Arterien, Tonsillen 221.

Asthma, Heilung durch Resektion der Stirnhöhle 216.

Atlas, processus lateralis 229.

Augen, Befunde bei Kriegsteilnehmern **152**, **308**.

Blutung, nach Tonsillektomie 223, 225.

Bronchus, Fremdkörper **568**, Stenose **145**.

Choanen, Stenose 534.

Dakryozystitis, nach Schußverletzung 534.

Diphtherie, bakteriologische Diagnose 156, Lähmungen 155, Serumbehandlung 539.

Divertikel, Oesophagus, Operation **214**.

Drainröhrenfixation, translaryngeale **219**.

Empyem s. Nebenhöhleneiterung.

Endotheliom, Haemangio- Nase 227.

Erysipel, Heilung eines Oberkiefertumors 228.

Facialis, Beziehungen zum Gaumen 384.

Fibrosarkom, linke Tonsille **530**.

Fremdkörper **564**, Hypopharynx **220**, Larynx 105, Luftwege, tiefere 112, Oesophagus 112, 213, 305, Speisewege, obere 157, Trachea 228.

Gaumen, Innervation 384, Prothese bei Uranoplastik 541.

Gaumenbein, Sequestrierung durch Schuß 534.

Geschoß, Siebbein **517**.

Geschwür, hintere Rachenwand 220.

[1]) Die im otologischen Teil erschienenen laryngo-rhinologischen Referate der Gesellschaftsberichte sind im Sachregister dieses Teiles nachzusehen.

Generated on 2019-10-24 16:02 GMT / http://hdl.handle.net/2027/uc1.b3252766
Public Domain in the United States, Google-digitized / http://www.hathitrust.org/access_use#pd-us-google
Digitized by Google
Original from UNIVERSITY OF CALIFORNIA

Gesichtsschädel und Ozaena 110.
Gingiva s. Zahnfleisch.
Gonorrhoe 382.

Hals, Schuß 160.
Haemangiom, Pharynx 537.
Haemangio-Endotheliom, Nase 227.
Heißluft, bei Rhinitis vasomotoria 209.
Hypertrophie der Gingiva 384.
Hypopharynx, Abscеß n. Scharlach 158, Fremdkörper 220.
Hypophysentumor, Operation 108.

Ictus laryngis 576.
Instrumente, cachiertes Messer mit Zungenspatel 214.
Ischias und Kieferhöhleneiterung 108.

Karzinom, Trachea 111, 143.
Kehlkopf s. Larynx.
Kiefercysten, Operationsmethoden 540.
Kieferhöhle, Eiterung und Ischias 108, Polyp nach Schuß 542.
Kriegsneurose und Sprachstörungen 147.
Kriegsverletzungen, Pharynxstimme 113, Stimmstörungen 120, stomatologische 383.
Korrosionsanatomie, Nase 109.

Lähmungen, Adduktoren, bei Schreck 160, Larynx, nach Schuß 160, postdiphtheritisch 155.
Laryngitis, ventricularis hyperplastica 159.
Laryngostomie 215.
Larynx, Abscеß 103, 160, nach Scharlach 158, Diphtherie 539, Fraktur 384, Fremdkörper 105, Ictus 576, künstlicher bei Kriegsteilnehmern 85, postdiphtheritisch 538, Operation bei Sängern 335, Papillom 220, Stenosen, Transfixion 219, Papilloma malignum 210, Schußverletzungen 133, Stridor, psychogen 538.
Larynxkarzinom, Papilloma malignum 210, Totalexstirpation 102.
Larynxtuberkulose 315, Sanatorienbehandlung 217.
Lepra 520.
Luftwege, diagnostische Irrtümer 157, Fremdkörper der tieferen 112, Gonorrhoe 382, Lepra 520, bei Kriegsteilnehmern 381, Lupus 528, erythematosus der oberen 219, Tuberkulose der oberen 315.
Lupus 528, erythematosus 219, Mundschleimhaut 220.

Mandeln s. Tonsillen.
Mundhöhle, Lupus erythematosus 220.

Nase, Angiofibrom 536, Atmung 541, und Herzfunktion 110, Korrektur 574, Sklerom 534.
Nasenrachenraum, Angiofibrom 536.
Nasenscheidewand s. Septum.
Nebenhöhlen, Schußverletzung 107, 579.
Nebenhohleneiterung 379, käsige 110, Orbital-Phlegmone 534, Panantritis 223.
Nebenhöhlenentzündungen bei Gesichtsschüssen 107.
Nekrose, Plica aryepiglottica 212.

Oberkiefer, Rundzellensarkom, Erysipel 228, Schuß 160.
Oesophagus, Divertikel-Operation 214, Fremdkörper 112, 157, 213, 305, Münzfänger als Fremdkörper im — 213, perioesophagealer Abscеß 158.
Opticus, rhinogene Affection 382.
Orbita, rhinogene Phlegmone 534.
Ozaena 232, und Gesichtsschädel 110, Vaccinebehandlung 104.

Panantritis s. Nebenhöhleneiterung.
Papillom, Larynx 220, malignes 210.
Parotis, Fistel, Heilung durch Neurektomie 543.
Peritonsillitis, rezidivierend 542.
Pharynx, Gonorrhoe 382, Karzinom 102, Haemangiom 537, Ulceration 220.
Pharynxstimme, bei Kriegsteilnehmern 113.
Phlegmone, Orbita, rhinogen 534.
Prothese, Gaumen 541.

Rachen s. Pharynx.
Radium, bei Karzinom der Mundhöhle 213.
Recurrenslähmung, totale, bei Kriegsteilnehmern 131.
Rhinitis, caseosa 110, hyperplastica oedematosa 109, vasomotoria, Heißluftbehandlung 209.
Rhinosklerom s. Sklerom.
Roatgen, Geschoßlokalisation 517.

Digitized by Google
Original from UNIVERSITY OF CALIFORNIA
Generated on 2019-10-24 16:02 GMT / http://hdl.handle.net/2027/uc1.b3252766
Public Domain in the United States, Google-digitized / http://www.hathitrust.org/access_use#pd-us-google

Sarkom, Oberkiefer 228.
Scharlach, Absceß im Hypopharynx 158.
Schilddrüse s. Struma.
Schußverletzungen, Gesicht, mit Commotio **575**, Kieferhöhle 542, Nase 533, 534, **570**, Nebenhöhlen 107, **579**, Larynx **133**, Oberkiefer, Hals 160, Stirnhöhle 535, s. a. Kriegsverletzungen.
Schwebelaryngoskopie **211**, 212.
Septum, Absceß 540.
Serumbehandlung, Diphtherie 539.
Siebbein, Steckschuß **517**.
Singstimme, Behandlung durch Operation 535.
Sinus piriformis s. Hypopharynx.
Sklerom **529**, Nase 534.
Speicheldrüsen, Mischgeschwülste 334.
Speiseröhre s. Oesophagus.
Speisewege, Fremdkörper 157, Gonorrhoe **382**, s. a. Pharynx.
Sprachstörungen bei Kriegsteilnehmern 85, **146**, **365**.
Sprechapparate **85**.
Stimmband, Lähmung bei Kriegsteilnehmern **131**.
Stimmstörungen, bei Kriegsteilnehmern **85**, **120**, nach Kriegsverletzungen **309**, Stummheit **130**.
Stirnhöhle, Tumoren, maligne 109.
Stenose, Choanen 534, Larynx bei Kriegsteilnehmern **135**, postdiphtheritisch 538, Tranfixion 219.
Stridor, Larynx bei Kriegsteilnehmern 538.
Struma, aberrans 215, 227, im Sinus pyriformis **211**, Tracheomalazie 531.
Syphilis **369**.

Tonsille, Arterien 221, Fibrosarkom 530, Tumor 233, intramuraler 103.
Tonsillektomie, Bedeutung für allgemeine Erkrankungen **337**, **497**, **545**, bei Kindern **335**, Nachblutung 223, 225.
Tonsillitis, chronische **498**, necroticans 532.
Tonsillotomie bei Kindern 335.
Trachea, Fremdkörper 228, Karzinom **143**, multipel primär **111**, Malacie bei Struma 531, Stenose 223.
Tracheoskopie, untere 228.
Tracheotomie, bei Kriegsteilnehmern **135**, Nachblutung 106.
Tränensack, Eiterung nach Durchschuß 534.
Tuberkulose, obere Luftwege **315**, Prognose und Bakteriologie 543.
Tumor, Angiofibrom 536, epipharyngeal, Schwebelaryngoskopie 211, Fibrosarkom 530, Hämangio-Endotheliom 227, Hämangiom, Pharynx 537, Hypophyse, Operation 108, Oberkiefer 228, Speicheldrüsen 334, Stirnhöhle, primär, maligne 109, Tonsille 233, intramural 103.

Ulcus s. Geschwür.
Uranoplastik s. Gaumen.

Vaccinebehandlung, Heilung von Ozaena durch 104.
Vegetationen s. a. Adenoiden.
Verletzung, Wange 229.

Wange, Verletzung 229.

Zahnfleisch, chronische Hypertrophie 384.

Autorenregister.

Anderessa 381.
Arkovy 383.

Bauer 384, 540.
Berggren 233.
Blegvad 212.
Buhl 213.

Celichowska 155.
Ciechanowski 111.

Denker 108.

Eichhorn 384.
v. Eicken 112.

Galtung 382.
Gantz 157.
Glas 533, 534.

Haag 110.
Henrici 541.
Hertz 335.
Heryng 335.
Hirsch 384.
Hofer 102, 103, 104, 105, 106, 530, 531, 532.
Hopmann 110.

Imhofer 160.

Digitized by Google
Original from UNIVERSITY OF CALIFORNIA
Generated on 2019-10-24 16:02 GMT / http://hdl.handle.net/2027/uc1.b3252766
Public Domain in the United States, Google-digitized / http://www.hathitrust.org/access_use#pd-us-google

Jacobsen 211.
Jonscher 156.

Kahler 108.
Kiär 209.
Kofler 104, 536, 537, 538.
Krach J. 227, 229.
Kragh 215.

Leegard 305.
Ledermann 112.
Lewenstern 334.
Lickteig 541.
Lund 220, 221, 225.
Lyskawinski 158.

Mahler 215.
Mailand 214.
Mayrhofer 540, 542.
Möller J. 211.
Muck 160.
Müller 110.
Mygind 213, 223, 228.

Onodi 85, 113, 308, 365. 520, 564.
Onodi L. 111.

Pulawski 539.

Ruppanner 109.

Salomonsen 229, 232.
Schlachter 538.
Schlittler 382.
Schmidt 109.
Schmiegelow 210, 214, 216. 217, 228.
Schmiegelow E. 219, 223.
Seemann 534, 535.
Seifert 109.
Sokolowski 157.
Srebrny 159, 542.
Steiner 337, 497, 545.
Strandberg 219, 220.
Szmurlo 160.

Thornval 220.
Thost 517.

Uffenorde 107.

Wilczynski 543.

Zembrzuski 543.

Vereinsberichte.

Seite

Dänische oto-laryngologische Gesellschaft: Verhandlungen 155
Wiener Laryngo-rhinologische Gesellschaft:
Sitzung vom 7. November 1917 102
„ „ 9. Jänner 1918 530

Druck von Gottlieb Gistel & Cie., Wien.

Digitized by Google
Original from UNIVERSITY OF CALIFORNIA
Generated on 2019-10-24 16:02 GMT / http://hdl.handle.net/2027/uc1.b3252766
Public Domain in the United States, Google-digitized / http://www.hathitrust.org/access_use#pd-us-google

Otologischer Teil.

Original-Artikel.

Seite

Dr. Karl Theimer-Wien: Meine Erfahrungen über die graphische Darstellung der Schwankungen bei Gleichgewichtsstörungen in besonderer Beziehung auf die Vestibularerkrankungen. (Mit 7 Figuren) 581

Oberarzt Dr. Gustav Wotzilka-Wien: Ein Beitrag zur Klinik der kongenitalen Bildungsanomalien des Gehörorganes. (Mit 3 Figuren) 588

Vereinsberichte.

Österreichische otologische Gesellschaft. Sitzung vom 1. Juli 1918 596

Bücherbesprechungen.

Klopstock-Kowarsky: Die klinischen, chemisch- mikroskopischen und bakteriologischen Untersuchungsmethoden 617

Dr. Otto Körner: Lehrbuch der Ohren-, Nasen- und Kehlkopfkrankheiten 617

Prof. Dr. med. A. Schönemann: Ohr, Nase und Nasennebenhöhlen, durch Rekonstruktionsplastiken dargestellt 618

Referate.

I. Allgemeines 619

II. Äußeres Ohr und Mittelohr 621

III. Labyrinth und Hörnerv 622

IV. Otochirurgie 624

Otoscleron

(Cimicifugin 6,66% — Broms. 36,3% — Phosphors. 13,52%).

Das in Kliniken und in der Praxis erprobte Spezifikum gegen

Subjektive Ohrgeräusche

auf nervöser, sklerotischer und autointoxischer usw. Basis und

Mittelohrgeräusche.

Ordination:

3—4mal täglich 1—5 Tabletten à 0,3 (ev. ansteigend, beginnend mit 1 Tablette bis zu 5 Tabletten pro dosi) **nach den Mahlzeiten.**

Je nach Schwere des Falles längere Zeit zu nehmen.

Wenn luetische Verdachtsmomente vorliegen, verordne man

Jod-Otoscleron.

Literatur zu Diensten.

Münchner Pharmazeutische Fabrik, München 25.

Digitized by Google

Original from UNIVERSITY OF CALIFORNIA

Generated on 2019-10-24 16:02 GMT / http://hdl.handle.net/2027/uc1.b3252766
Public Domain in the United States, Google-digitized / http://www.hathitrust.org/access_use#pd-us-google

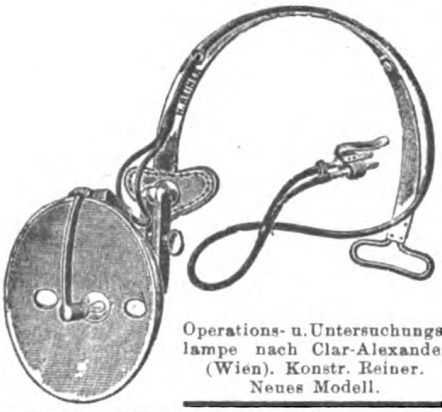

Operations- u. Untersuchungslampe nach Clar-Alexander (Wien). Konstr. Reiner. Neues Modell.

H. REINER, Wien
Fabrik IX/3, Van Swietengasse 10.
Niederlage I., Franzensring 22.

Erzeugt als Spezialität alle Ohren-, Nasen-, Hals- und Kehlkopfinstrumente in anerkannt vorzüglicher Qualität.

Sämtliche elektromedizinische Apparate. Komplette Einrichtungen.
•• **Neueste Konstruktionen.** ••
•••• **Man verlange Spezialofferte.** ••••

Ergebnisse der

Abteilung für Hör-, Sprach-, Stimmstörungen

und Tracheotomierte vom Kriegsschauplatz mit einem rhino-laryngologischen Anhang

von Prof. Dr. **A. Onodi,**

Direktor der rhino-laryngologischen Universitätsklinik in Budapest, Mitglied der ungarischen Akademie der Wissenschaften.

Mit 97 Textabbildungen.

K 10.50 + 20%, **gebunden K 15.—** + 30% Teuerungszuschlag.

Farbwerke vorm. Meister Lucius & Brüning, Hoechst a. M.

VALYLPERLEN

(Valeriansäurediäthylamid)

Bewährtes

Sedativum und Nervinum

Eigenschaften:

Konstante, verstärkte, typische Baldrianwirkung, sedativ, analeptisch. Dünndarmlöslich, keine Beschwerden von Seiten des Verdauungstraktus.

Indikationen:

Ohrensausen, Ménière'scher Schwindel.
Neurasthenie, nervöse Herzleiden und Schlaflosigkeit.
Psychische Beruhigung vor der Lokalanästhesie,
Menstruations-, Schwangerschaftsbeschwerden.
Flimmerskotom, Asthenopie, Seekrankheit.

Dosierung:

2—3 mal täglich 2—3 Perlen zu 0,125 g.

Originalpackungen:

25 Perlen zu 0,125 g.

Literatur und Proben stehen den Herren Ärzten zur Verfügung durch
Hoechster Farbwerke, G. m. b. H., Wien, VIII/2.

143474

Druck von Gottlieb Gistel & Cie., Wien, III., Münzgasse 6.

Digitized by Google

Original from UNIVERSITY OF CALIFORNIA

Generated on 2019-10-24 16:02 GMT / http://hdl.handle.net/2027/uc1.b3252766
Public Domain in the United States, Google-digitized / http://www.hathitrust.org/access_use#pd-us-google

Generated on 2019-10-24 16:02 GMT / http://hdl.handle.net/2027/uc1.b3252766
Public Domain in the United States, Google-digitized / http://www.hathitrust.org/access_use#pd-us-google

Digitized by Google

Original from
UNIVERSITY OF CALIFORNIA

Generated on 2019-10-24 16:02 GMT / http://hdl.handle.net/2027/uc1.b3252766
Public Domain in the United States, Google-digitized / http://www.hathitrust.org/access_use#pd-us-google

Digitized by Google

Original from
UNIVERSITY OF CALIFORNIA

Generated on 2019-10-24 16:02 GMT / http://hdl.handle.net/2027/uc1.b3252766
Public Domain in the United States, Google-digitized / http://www.hathitrust.org/access_use#pd-us-google

Digitized by Google

Original from
UNIVERSITY OF CALIFORNIA



Digitized by Google
Original from UNIVERSITY OF CALIFORNIA
Generated on 2019-10-24 16:02 GMT / http://hdl.handle.net/2027/uc1.b3252766
Public Domain in the United States, Google-digitized / http://www.hathitrust.org/access_use#pd-us-google

3 1378 00484 6351

UC San Francisco LIBRARY

Digitized by Google

Original from UNIVERSITY OF CALIFORNIA

Generated on 2019-10-24 16:02 GMT / http://hdl.handle.net/2027/uc1.b3252766
Public Domain in the United States, Google-digitized / http://www.hathitrust.org/access_use#pd-us-google

Digitized by Google
Original from
UNIVERSITY OF CALIFORNIA
Generated on 2019-10-24 16:02 GMT / http://hdl.handle.net/2027/uc1.b3252766
Public Domain in the United States, Google-digitized / http://www.hathitrust.org/access_use#pd-us-google

3 1378 00484 6351



Digitized by Google
Original from UNIVERSITY OF CALIFORNIA
Generated on 2019-10-24 16:02 GMT / http://hdl.handle.net/2027/uc1.b3252766
Public Domain in the United States, Google-digitized / http://www.hathitrust.org/access_use#pd-us-google

Digitized by Google
Original from UNIVERSITY OF CALIFORNIA
Generated on 2019-10-24 16:02 GMT / http://hdl.handle.net/2027/uc1.b3252766
Public Domain in the United States, Google-digitized / http://www.hathitrust.org/access_use#pd-us-google